

# DENTAL TRIBUNE

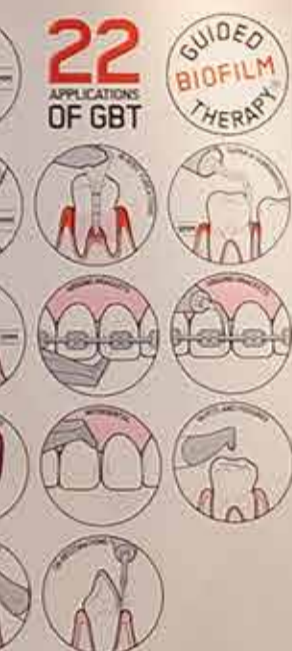The World's Dental Newspaper • Slovenian Edition 

SLOVENIJA

JUNIJ 2020

ŠT. 3 / LETO 11

BIOFILM  
THERAPY



EMS  
MAKE ME SMILE.



## Slovensko znanje

strani 4-5

Nanomateriali bodo bistven del klinične prakse v zobozdravstvu

## Globoki griz

strani 6-8

Kaj storiti če pacient z zobmi uničuje lastne dlesni

## Zakaj obarvati biofilm? strani 12-13

Prednosti razkrivanja oblog



# Estetski in biometrični pristop s steklastimi hibridi kot direktnimi restavracijami

Steklasti ionomeri (SI) so bili prvič predstavljeni v okrog 1970. Trenutno se obsežno uporabljajo za jedra, kot osnove/podlage in za cementiranje zatičkov, prevlek ter fiksnih mostov. Čeprav imajo številne prednosti, so prve SI smatrali za preveč grobe ali neestetske pri anteriornih restavracijah zaradi njihove opačnosti, pri posteriornih restavracijah pa za ne dovolj trajne. Vendar pa so se SI skozi leta zelo izboljšali od takrat, ko so prvič prišli na trg. Mnogo začetnih pomislekov je bilo odpravljenih s strani proizvajalcev.

V letu 2007 je bila lansirana EQUA-IA, restavrativni sistem, ki obsega SI in sinergistično svetlobno polimerizirajoč nanofilni premaz. Postal je prvi SIz osnovan sistem, ki je bil indiciran za trajne restavracije razreda II čeprav z omejitvami glede velikosti kavitete. Osem let kasneje je bil predstavljen prvi steklasti hibridni sistem, EQUA Forte, na osnovi uspeha EQUA-e.

Zaradi nove tehnologije hibridnih polnil se lahko indikacije za EQUA Forte razširijo na obremenjene restavracije razreda II ( brez vklju-

čitve vrškov ). Medtem ko so kompozitni materiali pogosto prva izbira za direktne estetske restavracije, so lahko SI zaradi svojih specifičnih lastnosti boljše rešitev pri določenih indikacijah.

Namen tega članka je, da predstavi kliniku pregled informacij o novo razvitem steklasto hibridnem sistemu (EQUA Forte HT) in prav tako poda uporabne nasvete za aplikacijo na osnovi rezultatov iz kliničnih primerov.

## Lastnosti Bulk-fill

EQUA in EQUA Forte restavratijska sistema se oba lahko aplicira enostavno v bulk fill tehniki direktno v kaviteto, zelo podobno kot amalgam, brez omejitev pri globini presvetlitve. Poleg tega je čas apliciranja kratek (približno 3 minute) in brez adhezivnih postopkov. Zaradi tega razloga so res ena boljših izbir za aplikacijsko tehniko bulk fill. Prav tako ne generirajo stresa zaradi skrčka, ki se pojavlja pri kompozitnih restavracijah in njihov elastični modul je zelo podoben dentinu, kar jih naredi za edinstven biomimetični material za nadomestitev dentina.

SI in steklasti hibridi formirajo ionsko kemično vez s kalcijem, ki ga

najdemo v hidroksiapatitu v dentinu in sklenini. Čeprav je čiščenje kavitete z blagim cavity conditioner (10 ali 20% poliakrilna kislina) koristno, ni potrebna nobena površinska penetracija. Adhezija SI na zobno substanco je manj odvisna od tehnike občutljiva na tehniko kot aplikacija kompozita in njegova kvaliteta narašča s časom. V letu 2005 je Peumans s sodelavci poročal, da GI restavracije dosegajo superiorno retencijo in klinični izid v primerjavi z adhezivnimi sistemi.

Po drugi strani kompozitni materiali vedno potrebujejo čisto področje in v idealnem primeru zahtevajo uporabo koferdama, da se prepreči kontaminacija med aplikacijo.

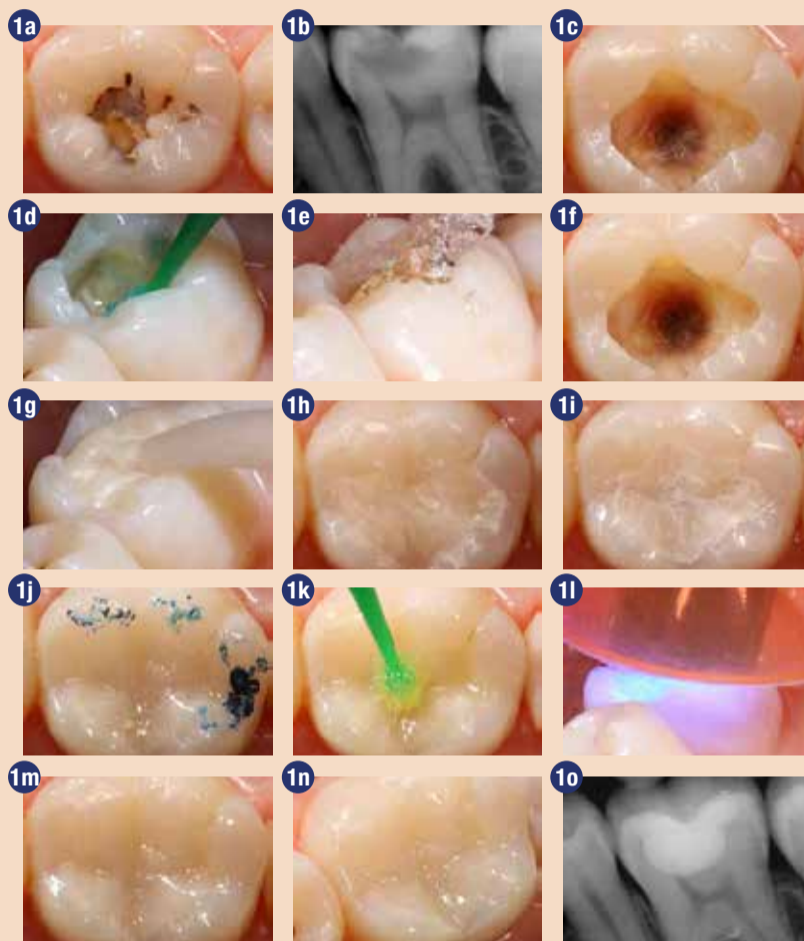
## Ugodne fizikalne in biološke lastnosti

Rekonstrukcija posteriornih zob z globokimi karioznimi lezijami je še vedno izziv za restavrativno zobozdravstvo zaradi neobstoječega odpornega restavrativnega materiala s primernimi biološkimi lastnostmi. Pred tem so imeli SI svoje omejitve glede uporabe na obremenjenih področjih zaradi slabših fizikalnih lastnosti in so potrebovali redno spremljanje trajnih restavracij.

Svetlobno polimerizirajoč premaz (EQUA Coat in EQUA Forte Coat) za EQUA in EQUA Forte restavratijski sistem jih naredi bolj estetske in jim da lesketajoč videz, zalije robove, zagotovi boljšo odpornost proti obrabi, zaščito proti začetni vlažnosti, dokler maturacija ni končana, kar ima za posledico večjo tlačno trdnost.

Na osnovi svojih kliničnih izkušenj lahko izrazim svoje mnenje, da uporaba kapsulirane oblike SI in steklastih hibridnih restavrativnih sistemov zmanjša variacije pri rokovanju na minimum in daje dober končni rezultat izid pri zobeh z globokimi karioznimi lezijami, še posebej pri mladih pacientih.

Najbolj znana lastnost SI je stalen iztok flouridov. Takoj po kontaktu kisline s površino SI restavracij pride do izpusta flouridnih ionov in nevtralizacije te kisline. Flouridni ioni se prav tako lahko adsorbirajo na SI restavracije in tako ponovno napolnijo za naslednji napad kisline, ko na primer umivamo zobe s flouridno zobno pasto ali izpiramo usta z ustno vodo s flouridi. Nasprotno pa polimerni matriks kompozitnih materialov ne dovoljuje izmenjave



Zdravljenje globoke okluzalne kariozne lezije z EQUA Forte HT. a. Klinični pogled na globoko okluzalno kariozno lezijo s kavitacijo na spodnjem levem prvem molarju. b. Bite-wing rentgenski posnetek globoke okluzalne kariozne lezije pri stalnem levem prvem molarju. c. Klinični pogled na kaviteto po odstranitvi kariozne lezije. d-f aplikacija cavity conditioner. g. Aplikacija EQUA Forte HT v kaviteto. h. Klinični pogled na restavracijo pred poliranjem. i. Klinični pogled na restavracijo po poliranju. j. Preverjanje okluzije z artikulacijskim papirjem. k. Aplikacija EQUA Forte HT premaza na površino restavracije. l. Svetlobna polimerizacija EQUA Forte HT premaza. m-n klinični pogled na restavracijo. o. Rentgenski posnetek restavracije.

z oralnim okoljem. Če se pusti mehke inficiran dentin na pulpni steni, pod pogojem, da ga zalijemo z bioaktivnim materialom, kot je SI, se napredovanje kariesa ustavi in včasih celo regredira. Poleg vloge pri remineralizaciji se flouridi, kalcij, fosfatni in stroncijevi ioni prenašajo iz SI v globino demineraliziranega dentina. Tako pulpa ostane vitalna brez kritja pulpe in postoperativne občutljivosti.

## Koristi tehnologije steklastih hibridov

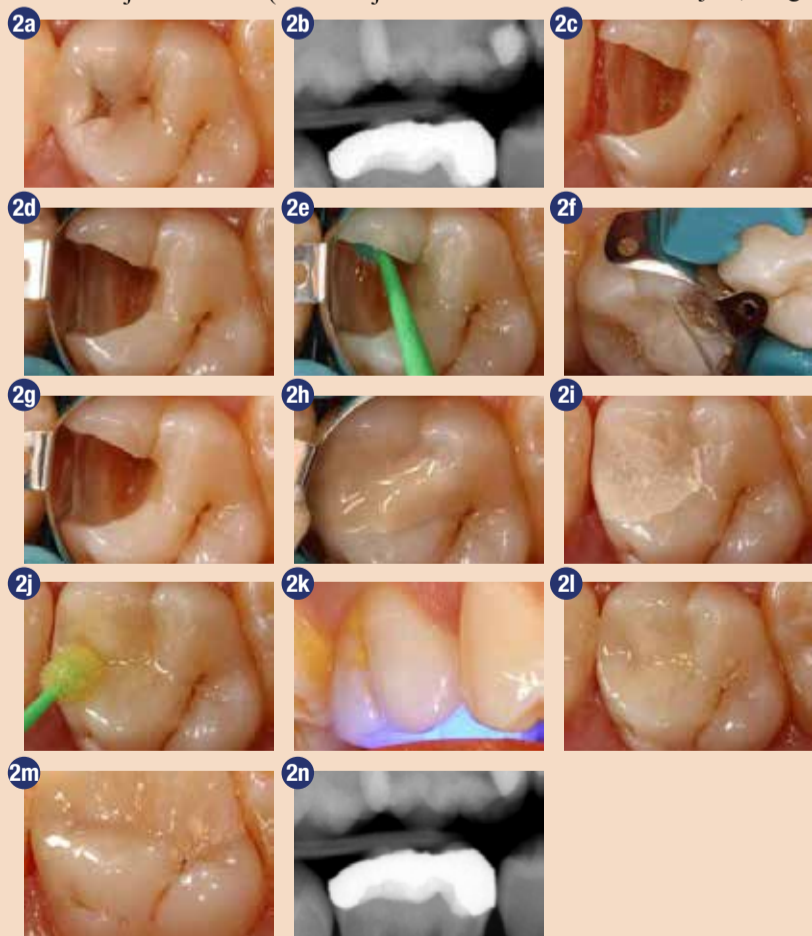
Tisto, kar loči steklaste hibride od ostalih konvencionalnih si restavrativnih materialov, je njihova kemična sestava. Visoko reaktivna fluoro-alumino-silikat (FAS) polnila mikronske velikosti (<4 μm) so dodana k standardnim FAS steklastim polnilom pri EQUA Fil. Polnila velikosti mikrona izpuščajo več kovinskih ionov, kar izboljša navzkrižno povezovanje poliakrilnega kislinskega matriksa in celotne fizikalne lastnosti.

Dodatno EQUA Forte Fil tekočina vsebuje poliakrilno kislino z visoko molekularno težo, kar pripomore k izboljšanju kemične stabilnosti,

odpornosti proti kislinam in izboljšanju fizikalnih lastnosti strjenega materiala. Svetlobno strjujoč, nano-filen premaz z resinom (EQUA Forte Coat) je bil izboljššan z dodatkom reaktivne multifunkcionalne monomere, ki poveča odpornost na obrabo, ima visoko polimerizacijsko konverzijo in tanjšo plast filma ter prav tako zagotovi gladko površino končne restavracije.

## Dolgoročne klinične študije

Dolgoročne klinične študije EQUA restavrativnega sistema so poročale o kliničnem uspehu pri restavracijah razreda I in II. Pod nadzorom Professor Gurgan-a smo ocenili klinični izid EQUA restavrativnega sistema pri konzervativnih kavitetah razreda I in II in jih primerjali z mikro-hibridnim kompozitom (Gradia Direct Posterior/GC). Zaključili smo 8-letno raziskavo. V skladu z rezultati oba testirana materiala kažeta sprejemljivo stopnjo uspeha po 8 letih. EQUA restavrativni sistem je bil uporabljen kot rutinska restavracija pri zdravljenju stalnih zob v Hacettepe University School of Dentistry Restorative Dentistry Clinics, kjer sem izvajala mojo klinično študijo.



Zdravljenje globoke proksimalne kariozne lezije z EQUA Forte HT. a. Klinični pogled na globoko proksimalno sekundarno kariozno lezijo s kavitacijo na zgornjem desnem prvem molarju. b. Bite-wing rentgenski posnetek globoke okluzalne kariozne lezije pri stalnem desnem prvem molarju. c. Klinični pogled na kaviteto po odstranitvi stare kompozitne restavracije in kariozne lezije. d. Namestitev sekcijske matrice za proksimalni kontakt. e-g. aplikacija cavity conditioner. h. Aplikacija EQUA Forte HT v kaviteto. i. Klinični pogled na restavracijo po odstranitvi sekcijske matrice in poliranju. j. Aplikacija EQUA Forte HT premaza na površino restavracije. k. Svetlobna polimerizacija EQUA Forte HT premaza. l-m klinični pogled na restavracijo. n. Rentgenski posnetek restavracije.



dijo od leta 2009. V letu 2015 smo začeli še eno klinično študijo pod nadzorom Professor Gurgan-a in ocenjevali klinični izid EQUIA Forte restavrativnega sistema pri velikih kavitetah razreda II v primerjavi z mikro-hibridnimi kompoziti (G-e-anial Posterior, GC). V skladu z rezultati naše klinične študije EQUIA Forte restavracije kažejo zanemarljivo stopnjo neuspeha in neujemanja barve, oba restavrativna materiala kažeta odlične rezultate za velike restavracije razreda II po 24 mesecih.

**Za izboljšanje kliničnega uspeha teh restavracij so pomembni naslednji elementi:**

1. Uporabite indikacije glede velikosti kavitete

2. Uporabo predoblikovani kovinski sekcijski sistem matric za izdelavo restavracij na več površinah
3. Ohranite preparirano površino vlažno (sijaj na površini). Ne izsušiti!
4. Ne odstranjajte matrice, preden se material ne strdi. Šele potem jo previdno odstranite
5. Počakajte, da izgine lesk restavracije, preden začnete z oblikovanjem
6. Zaokrožite robove proksimalnih restavracij in preverite okluzijo, po tem ko ste preverili, da je meja restavracije pozicionirana pravilno
7. Uporabljajte ročne instrumente, ki se ne lepijo na nestrjen material za adaptacijo materiala na stene kavitete
8. Termo strjevanje restavracij z LED polimerizacijsko lučko pred poliranjem

9. Uporaba premaza

**Klinični primer 1**

EQUIA Forte HT je bila uporabljena pri 34-letni ženski za nujno zdravljenje na vitalnem spodnjem prvem molarju (zob 36) z globoko, veliko kariozno lezijo (Slika 1a). Vitaliteta zoba je bila preizkušena s testom vitalitete in narejen je bil RTG posnetek za potrditev globine lezije (Slika 1b). Administrirali smo lokalno anestezijo in odstranili karies s svedri iz volframovega karbida (Busch "AU" Carbide Burr - TF1AU). Inficiran dentin je bil odstranjen z ekskavatorjem (Slika 1c). Stene kavitete smo očistili z 20 % poliakrilno kislino (Cavity conditioner, GC) 10 sekund (Slika 1d), sprali obilno z vodo (Slika 1e) in nežno osušili (Slika 1f). EQUIA Forte HT kapsula je bila pripravljena po mešanju 10 s, nato smo material direktno vnesli v kaviteto v zadostni količini z uporabo bulk fill tehnike s specialnim aplikatorjem (Slika 1g). EQUIA Forte HT se nato kondenzira ob stenah kavitete s plastičnim ročnim instrumentom, nato se pusti, da se strjuje še približno 2,5 minut (Slika 1h). Ta restavrativni material ne potrebuje posebnega površinskega premaza med reakcijo strjevanja. Po-

stopek končne obdelave restavracije smo izvedli s svedri v dveh fazah: a) s koničastimi svedri volframovega karbida za končno obdelavo smo oblikovali fisure in okluzalno anatomijo; b) s gumijastimi svedri v obliki plamena (modre in sive) smo izvedli poliranje (Slika 1i). Vse svedre smo uporabljali z vodnim curkom, da bi se izognili prekomernemu sušenju restavracije. Okluzalne kontaktne točke smo preverili (Slika 1j). Končni sloj premaza (EQUIA Forte HT Coat) smo nanесли na površino restavracije brez pihanja (Slika 1k), nato smo polimerizirali za 20 sekund s D-Light DUO LED polimerizacijsko napravo pri 1400 mW/cm<sup>2</sup> (Slika 1l). Končna klinična in rentgenska slika restavracije na Sliki 1m-0 kažeta odlično obliko in estetiko.

**Klinični primer 2**

Klinični primer 2 je prikazan na slikah 2 in 3. Dodaten postopek, ki smo ga izvedli v primerjavi s kliničnim primerom 1, je uporaba sekcijskega matričnega sistema za restavracijo razreda II, v tem primeru za izdelavo obrobne grebena restavracije, uporabili smo tudi grobe/medium (40 μm) polirne diske. 19-letni moški je imel v anamnezi visoko stopnjo

kariesa in visoko pojavnost ponavljajočega kariesa. Na sliki 2 vidimo neustrezno kompozitno restavracijo pri zgornjem desnem prvem molarju in potrebo po njeni zamenjavi. Stara MO kompozitna restavracija je bila zamenjana in sekundarni karies je bil ekskaviran. Za zmanjšanje možnosti ponovnega pojava sekundarnega kariesa smo uporabili EQUIA Forte HT namesto kompozita. Na sliki 3 so prikazani postopki zdravljenja primarne proksimalne kariozne lezije pri zgornjem levem drugem premolarju in prvem molarju.

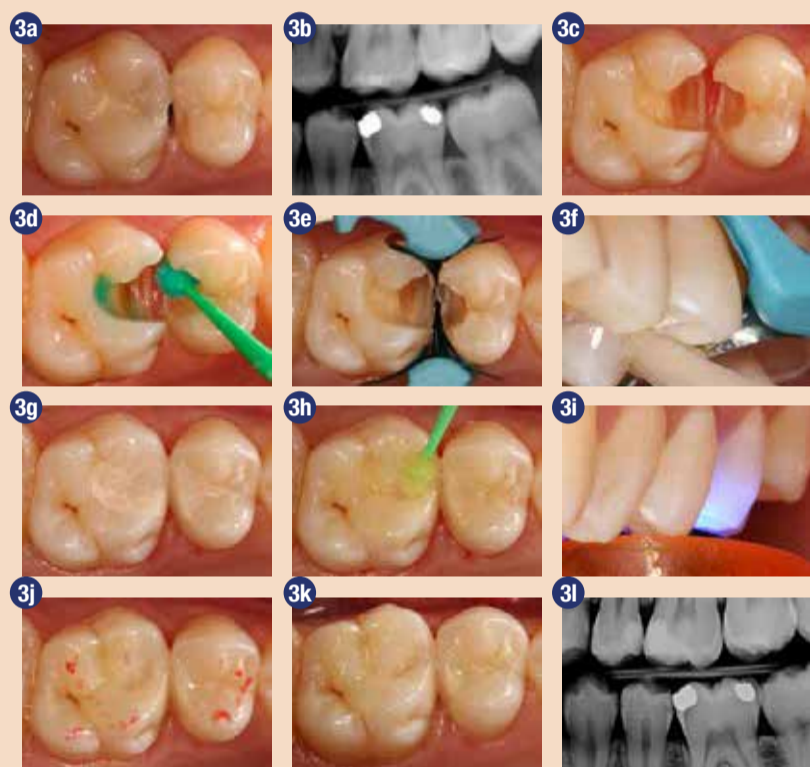
**Klinični primer 3**

Klinični primer 3 je prikazan na sliki 4. 22-letna pacientka z globoko proksimalno kariozno lezijo na levem zgornjem prvem molarju. Da bi se izognili postoperativni občutljivosti in estetsko neustrezni restavraciji, smo izbrali EQUIA Forte HT namesto kompozita. Na sliki 4 so prikazani postopki zdravljenja globokega proksimalnega kariesa pri levem zgornjem prvem molarju.

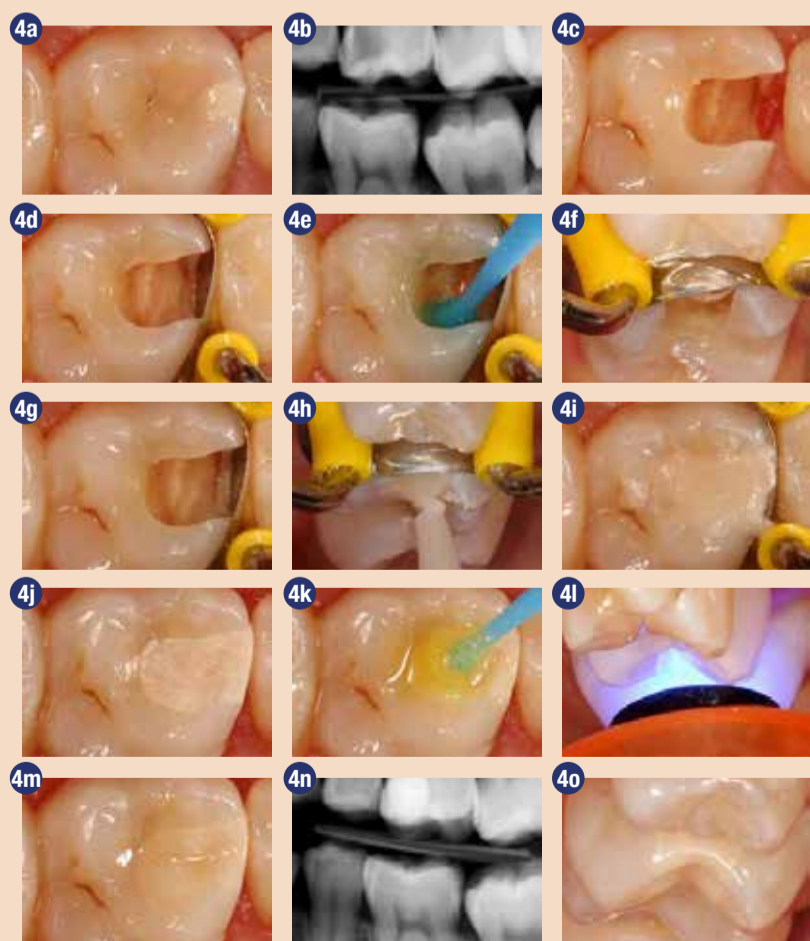
**Avtor:**

Ass. Prof. Zeynep Bilge Kütük, Turčija

Obj. v GCget connected<sup>13</sup> 2019 s privolj. avt.



Zdravljenje proksimalne kariozne lezije v kontaktu z EQUIA Forte HT. a. Klinični pogled na dve sosednji proksimalni leziji s kavitacijo na zgornjem levem prvem molarju in drugem premolarju. b. Bite-wing rentgenski posnetek proksimalne kariozne lezije pri zgornjem levem prvem molarju in drugem premolarju. c. Klinični pogled na kaviteto po odstranitvi kariozne lezije. d. Aplikacija cavity conditioner. e. Namestitev sekcijske matrice za proksimalni kontakt. f. Aplikacija EQUIA Forte HT v kaviteto. g. Klinični pogled na restavracijo po odstranitvi sekcijske matrice in poliranju. h. Aplikacija EQUIA Forte HT premaza na površino restavracije. i. Svetlobna polimerizacija EQUIA Forte HT premaza. j. Preverjanje okluzije z artikulacijskim papirjem. k. Klinični pogled na restavracijo. l. Rentgenski posnetek restavracije.



Zdravljenje globoke proksimalne kariozne lezije z EQUIA Forte HT. a. Klinični pogled na globoko proksimalno kariozno lezijo na zgornjem levem prvem molarju. b. Bite-wing rentgenski posnetek globoke proksimalne kariozne lezije pri zgornjem levem prvem molarju. c. Klinični pogled na kaviteto po odstranitvi kariozne lezije. d. Namestitev sekcijske matrice za proksimalni kontakt. e-g. aplikacija cavity conditioner. h. Aplikacija EQUIA Forte HT v kaviteto. i. Klinični pogled na restavracijo po poliranju. j. Aplikacija EQUIA Forte HT premaza na površino restavracije. k. Svetlobna polimerizacija EQUIA Forte HT premaza. l-m klinični pogled na restavracijo. n. Rentgenski posnetek restavracije. o. Klinični pogled na robove restavracije z druge strani. (vse foto: GC)

Moč združena z lepoto

GC EQUIA Forte™ HT

Steklo hibridni bulk fill restavrativni sistem

Foto: Dr. Z. Bilge Kütük, Turčija

Since 1921 Smile for the World

GC EUROPE N.V. East European Office-Slovenia Ulica Talcev 1a 3310 Žalec Tel: 03/710-32-70 info.slovenia@gc.dental www.eeo.gc.europa.com



# Nanodelci zlata – trenutno stanje in tehnološki izzivi v prihodnosti

dr. Peter Majerič, Fakulteta za strojništvo, Univerza v Mariboru, izr. prof. dr. Rebeka Rudolf, Zlatarna Celje d.o.o.

V zadnjem času je na svetovnem tržišču zaznati povečano povpraševanje po nanodelcih, kar nam posredno daje informacijo, da je v prihodnosti pričakovati porast njihove prodaje in s tem posredno uporabe nanodelcev na različnih visokotehnoloških področjih od medicine, stomatologije, elektrotehnike, katalize in drugih področjih (glej sliko 1). Za zagotavljanje predvidenih količin nanodelcev je treba poznati ustrezno tehnologijo, ki bo omogočala sintezo nanodelcev z visokim izkoristkom in z zahtevanimi končnimi lastnostmi nanodelcev. Obe navedeni zahtevi še vedno predstavljata tehnološki izziv, zato se trenutno razvijajo različne tehnike izdelave nanodelcev iz različnih materialov. Izmed vseh poznanih nanodelcev so zelo perspektivni nanodelci na osnovi zlata. To lahko pripišemo njihovim izrednim lastnostim, ki jih predstavljajo optične lastnosti, inertnost in njihova visoka biokompatibilnost v primerjavi z drugimi nanodelci. Na osnovi teh lastnosti je njihova uporaba predvidena predvsem v medicini (in-vitro diagnostika, MRI kontrastni agensi, terapija rakastih sprememb, nosilci zdravil, fototermalni agensi), za katalizo v kemičnih procesih, plinske in kemične senzorje, biosenzorje, prevodne prevleke pri fleksibilni elektroniki, elektronska črnila, dekorativne prevleke, aditive za gorivne celice, fluorescentne sonde, pri sanaciji in čiščenju vode ter za shranjevanje podatkov. Uporaba zlatih nanodelcev je odvisna od njihovih karakteristik (velikosti, oblike itd.), zato je njihova

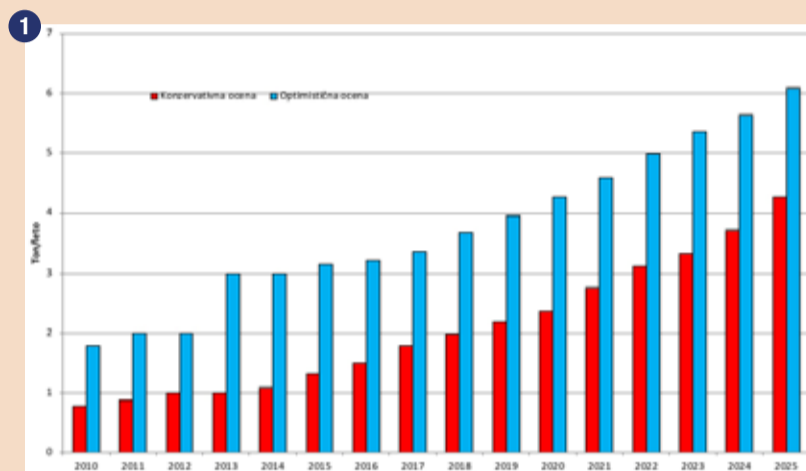
natančna izdelava zelo pomembna za stroge zahteve uporabnikov na svetovnem trgu.

V zobozdravstvu se predvideva, da bodo nanomateriali bistven del klinične prakse. Nanomateriali se uporabljajo v zobnih pastah in izpiralnih raztopinah za izboljšave storitev zobozdravstva. Uporabljajo se pri zobnih restavracijah, poliranju površine sklenine za preprečevanje kariesa, pri materialih za snemljive proteze in pri materialih za vsadke. Nekateri nanodelci, kot na primer srebrni, delujejo kot protimikrobno sredstvo in tako preprečujejo rast bakterij, zlati nanodelci preprečujejo pojav kandidate pri snemljivih protezah. Z vključitvijo nanodelcev postanejo storitve bolj stroškovno in časovno učinkovite. Razvoj in raziskave nanomaterialov bodo gotovo pripomogle k reševanju zobnih težav.

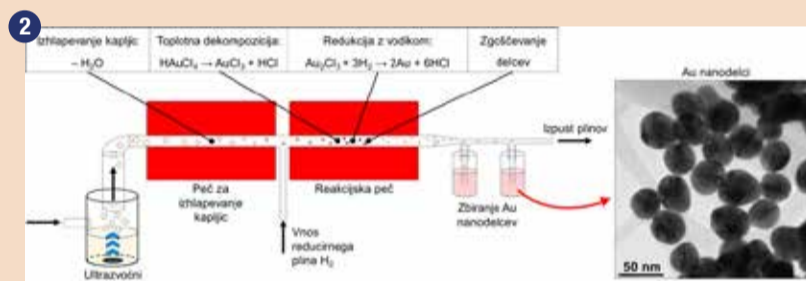
Eno izmed tehnik izdelave nanodelcev zlata predstavlja ultrazvočna razpršilna piroliza (Ultrasonic Spray Pyrolysis – USP), ki spada med tehnike obdelave kapljic aerosola in je uporabna za sintezo nanomaterialov, različnih nanostruktur in tankih plasti. Z njo se lahko izdelajo nanodelci kovin, kovinskih oksidov, sulfidov, ogljikov in drugih materialov v obliki zgoščenih ali poroznih okroglih, trikotnih, cilindričnih delcev, struktur jedro-lupina ter drugih vrst nanodelcev. Pri USP najprej z ultrazvokom razpršimo raztopino z zelenim materialom (t. i. topljenec) v kapljice aerosola. Iz kapljic velikosti nekaj mikronov

nato sintetiziramo nanodelce. Inertni nosilni plin (npr. dušik, N<sub>2</sub>) najprej prenese nastale kapljice v reakcijsko peč. V tej peči potekajo faze sinteze: izhlapevanje kapljic, toplotna dekompozicija, redukcijska reakcija (če je potrebna) in zgoščevanje v končne nanodelce. Pomembna stopnja za morfološko nanodelcev je izhlapevanje kapljic. Med izhlapevanjem kapljice se le-ta krči in material v notranjosti doseže prenasičenost in precipitira. V odvisnosti od hitrosti izhlapevanja so možni različni pogoji za precipitacijo topljenca. Če je izhlapevanje prehitro, se oblikuje skorja okoli kapljice, ker zaradi visoke koncentracije na površini kapljice material doseže prenasičenost, pri čemer se preostanek neizhlapele kapljice ujame v sredino skorje. Ko je izhlapevanje dovolj počasno, ima material dovolj časa za difuzijo v središče kapljice. Ko se kapljica krči počasi, se tako tvori zgoščen okrogel izloček. V odvisnosti od hitrosti izhlapevanja lahko dobimo različne oblike in velikosti nanodelcev. Izhlapevanje in sušenje je bistven element v številnih postopkih za pripravo nanodelcev. Shema nastanka zlatih nanodelcev iz zlatega klorida (HAuCl<sub>4</sub>) v rekonstruirani napravi USP, kjer je peč za izhlapevanje kapljic ločena od reakcijske peči, je sistematično prikazana na sliki 2.

Prepoznavanje procesov pri sintezi nanodelcev USP je zahtevno zaradi zelo majhnih dimenzij materialov. Pri tem nam lahko pomaga analitični pristop z numerično analizo izhlapevanja kapljic. Iz te



Ocena napovedi prodaje zlatih nanodelcev na svetovnem trgu do 2025 (Vir: »The Global Market for Gold Nanoparticles, 2015-2025«, Future Markets Inc., Marec 2015)



Shema nastanka zlatih nanodelcev pri USP, predstavitev nanodelcev in postavitev naprave USP v Zlatarni Celje d.o.o. (foto: ŽC)

## DENTAL TRIBUNE

The World's Dental Newspaper • Slovenian Edition

Uredniški material, preveden in tiskan v tej izdaji časopisa Dental Tribune International, je avtorsko zaščiten s strani Dental Tribune International GmbH. Ta material se lahko objavlja z dovoljenjem podjetja Dental Tribune International GmbH. Dental Tribune International je zaščiten blagovna znamka Dental Tribune International GmbH

Vse pravice pridržuje © 2020 Dental Tribune International GmbH. Kakršnakoli reprodukcija na katerikoli način v katerem koli jeziku, v celoti ali delno, brez predhodnega pisnega dovoljenja podjetja Dental Tribune International GmbH je izrecno prepovedana.

Dental Tribune International GmbH se trudi, da natančno poroča o kliničnih informacijah in novicah proizvajalcev, vendar ne more prevzeti odgovornosti za veljavnost trditve o izdelku ali za tiskarske napake. Založnik tudi ne prevzema odgovornosti za imena izdelkov, trditve ali izjave oglaševalcev. Mnenja avtorjev so lastna in morda ne odražajo mnenja družbe Dental Tribune International GmbH.

**Dental Tribune International GmbH**  
Holbeinstr. 29, 04229 Leipzig, Nemčija  
tel.: +49 341 48 474 302, faks: +49 341 48 474 173  
e-pošta: info@dental-tribune.com | www.dental-tribune.com  
»oglasno trženje: mediasales@dental-tribune.com«

ISSN 2232-3511

Uredniški svet:

dr. Nasser Barghi  
dr. Karl Behr  
dr. George Freedman  
dr. Howard Glazer  
prof.dr. I.Krejci

ZDA  
Nemčija  
Kanada  
ZDA  
Švica

keramika  
endodontija  
estetika  
kariologija  
konzervativa

dr. Edward Lynch  
dr. Ziv Mazor  
prof.dr. Georg Meyer  
prof.dr. R. Slavicek  
dr. Marius Steignamm

Irska  
Izrael  
Nemčija  
Avstrija  
Nemčija  
restavrativa  
implantologija  
restavrativa  
funkcionalnost  
implantologija

Publisher and Chief  
Executive Officer:  
Chief Content Officer:

Torsten R.Oemus  
Claudia Duschek

Prevod in lektoriranje:  
Grafično oblikovanje in prelom:  
Tisk:  
Naklada:

Dental Tribune Slovenija  
Miha Pontelli  
TISK Žnidarič, d.o.o., Kranj  
2800 izvodov, (junij 2020)

Obiščite našo spletno stran:

www.dental-tribune.com  
info@dental-tribune.com  
Bisernica Medicina d.o.o.,  
Gmajnice 15, 1000 Ljubljana  
Ronald Pintar, direktor  
Boštjan I. Košak  
Zoran Grom  
telefon: 031 378 022,  
e-pošta: prodaja@dental-tribune.si

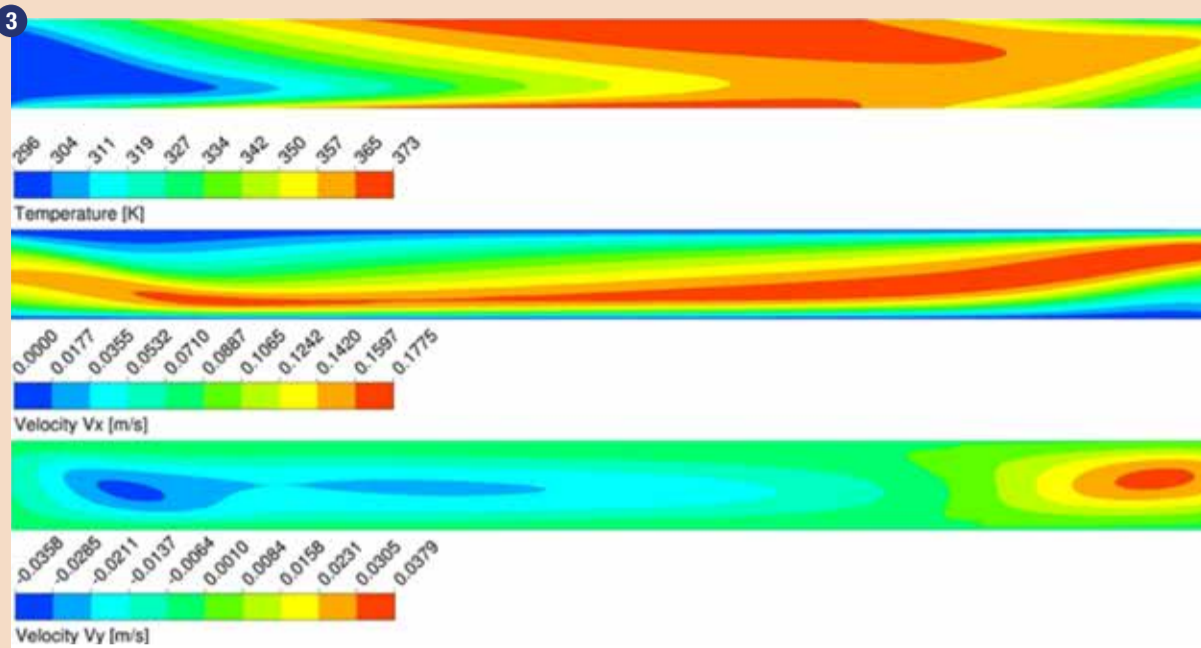
Lastnik licence za Slovenijo:

Za založbo Bisernica Medicina:  
Glavni urednik:  
Vodja produkcije:  
Kontakt slovenskega uredništva:

Oglasno trženje:  
Naročnine:

Boštjan I. Košak (041 740 864),  
Zoran Grom (031 378 022)  
prodaja@dental-tribune.si





Numerična simulacija izhlapevanja kapljic v prvi cevni peči (prikazane so temperatura, hitrost nosilnega plina in kapljic v horizontalni smeri – Velocity Vx, hitrost nosilnega plina in kapljic v vertikalni smeri – Velocity Vy)

analize lahko izberemo optimalne parametre za sintezo USP, tako da dobimo zelene oblike nanodelcev. Optimalni pogoji za izhlapevanje in sušenje kapljic so pomembni tudi za zmanjšanje proizvodnih stroškov in povečanje izkoristka sinteze. V nadaljevanju prikazujemo primer numerične analize oziroma simulacije procesa izhlapevanja, kjer smo za izhlapevanje izbrali temperature od 80 stopinj C (počasno izhlapevanje) do 120 stopinj C (hitro izhlapevanje) – glej sliko 3.

Za preveritev numerične analize smo v napravi USP izvedli eksperiment izhlapevanja kapljic. Uporabili smo vodno raztopino z raztopljenim zlatim kloridom (HAuCl<sub>4</sub>) v ultrazvočnem generatorju, iz katere so nastale kapljice, ki smo jih prenesli v peč za izhlapevanje kapljic. Eksperimenti izhlapevanja so bili izvedeni pri različnih temperaturah (80 °C, 100 °C in 120 °C). Na izhodu peči za izhlapevanje smo namestili mrežico, kjer smo zbirali delce suhega aerosola, ki predstavljajo vmesni produkt v postopku USP za sintezo zlato nanodelcev. Dobljene nanodelce smo pregledali s presežno elektronsko mikroskopijo (TEM).

Čeprav obstajajo teoretični modeli za sušenje kapljic, so še vedno potrebne eksperimentalne meritve za potrditev teoretičnih preiskav in za realne napovedi morfologije zlatih nanodelcev. TEM slike posušenih delcev aerosola so pokazale sferične in večkotne oblike (trikotniki, trapezi, peterokotniki in šesterkotniki) delcev zlatega klorida. Najštevilnejša oblika delcev je bila

okrogla (v povprečju 47 %), čemur je sledila šesterkotna oblika delcev (v povprečju 23 %). TEM slike niso pokazale poroznih, zmečkanih ali uničenih nanodelcev, ki so se pojavili pri podobnih eksperimentih sušenja kapljic, vidni so samo trdni delci različnih oblik. Med izhlapevanjem pri teh pogojih torej ni pogojev za nastanek skorje raztopljenega klorida, iz katere bi dobili prej omenjene oblike končnih nanodelcev. To kaže na enakomerno izhlapevanje, kjer se raztopljen klorid med sušenjem pomika proti sredini kapljice.

Iz numerične simulacije smo dobili informacije o temperaturnih gradientih, toku plina s kapljicami in delci, hitrostih izhlapevanja ter hitrostih pomikanja kapljic in delcev v cevni peči, iz katerih lahko sklepamo o trkih in združevanju kapljic in delcev med izhlapevanjem. Pri različnih temperaturah izhlapevanja so kapljice različno razporejene po cevi, zato pride do več ali manj trkov, zaradi katerih nato nastanejo večji ali manjši delci. Iz analiz je razvidna meja, pri kateri postane velikostna razporeditev delcev širša (80 °C) oziroma ožja (100 °C). Optimalen tok plina brez večjih trkov z najožjo porazdelitvijo velikosti nastalih delcev smo dosegli pri temperaturi izhlapevanja 120 °C. Z numerično simulacijo v kombinaciji z eksperimentalnim delom smo tako pridobili informacije o velikostih, velikostnih porazdelitvah in oblikah nanodelcev, ki nastanejo pri USP z uporabo različnih temperatur izhlapevanja. S temi podatki lahko tako natančneje definiramo morebitne izboljšave konstrukcijskih

elementov in parametrov procesa USP za izdelavo zlatih nanodelcev.

Zlati nanodelci so zaradi svojih lastnosti zanimivi za raziskave na področju medicine in dentalne medicine. Te lastnosti običajno niso primerljive z lastnostmi istih materialov večjih dimenzij.

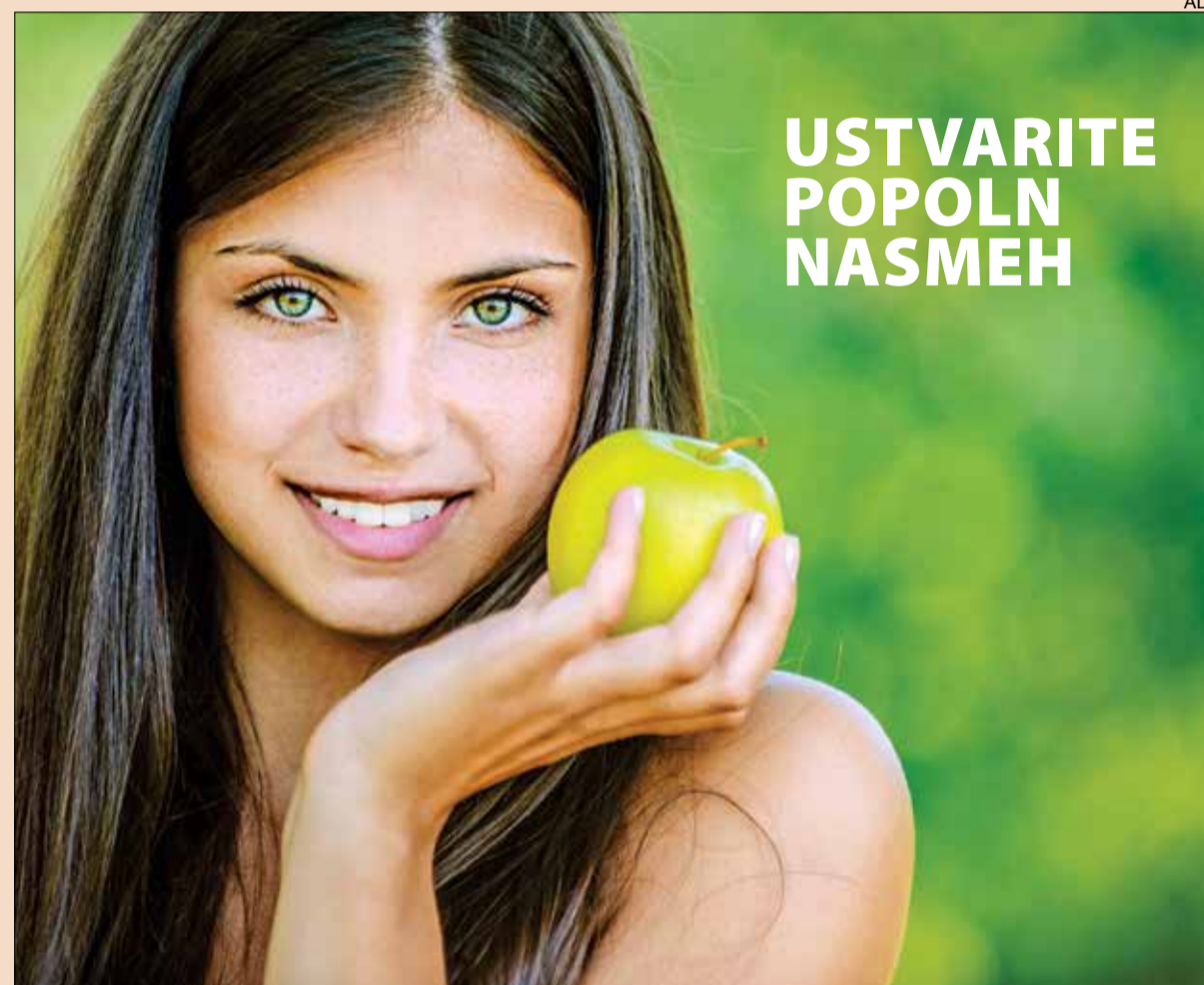Z vgrajevanjem teh nanodelcev v običajna orodja in pripomočke pridobimo dodatne funkcije in izboljšave storitev, ki jih omogočajo nanodelci. Trenutno zato poteka veliko raziskav z uporabo nanodelcev v najrazličnejših izdelkih. S širšim sprejetjem zlatih nanodelcev v medicinske storitve lahko pričakujemo porast uporabe izdelkov z vgrajenimi nanodelci tudi v zobozdravstvu, od zobnih past in raztopin, pripomočkov in orodij do protetičnih materialov in zobnih zlitin.

Razvoj Zlatarne Celje d.o.o. na tem področju je usmerjen na plemenite kovine – zlate nanodelce, v skladu s poznavanjem procesov pri obdelavi in proizvodnji plemenitih dentalnih zlitin, z dolgoletno tradicijo, večdesetletno prisotnostjo na trgu in v ustih uporabnikov brez zapletov. V Zlatarni Celje pacienti lahko tudi sami kupijo dentalne zlitine za svoje protetične konstrukcije po posvetu s stomatologom ali zobnim tehnikom. Zlitine lahko kupijo preko spleta na [www.aurodent.si](http://www.aurodent.si), na tel.št. 03/42-67-137 ali preko elektronske pošte [zc.aurodent@zlatarnacelje.si](mailto:zc.aurodent@zlatarnacelje.si).

[rodent@zlatarnacelje.si](mailto:rodent@zlatarnacelje.si).

Po izdelavi protetične konstrukcije se viški dentalne zlitine vrnejo pacientu, ki jih lahko pacient prinese v odkup v prodajalno Zlatarne Celje ali v trgovino v Ljubljani na Resljevi ulici 20. Zlatarna Celje d.o.o. prav tako odkupuje stare krone in mostičke iz plemenitih dentalnih zlitin, ki so bili pacientu predhodno odstranjeni iz ust pred vgraditvijo novega protetičnega nadomestka. Aktualni cenik odkupa dentalnih zlitin Zlatarne Celje d.o.o. se nahaja na [http://www.odkup-zlata.si/daily\\_prices.asp?lang=si&k=Zlitina](http://www.odkup-zlata.si/daily_prices.asp?lang=si&k=Zlitina).

**Avtorja:**  
dr. Peter Majerič,  
Fakulteta za strojništvo,  
Univerza v Mariboru,  
izr. prof. dr. Rebeka Rudolf,  
Zlatarna Celje d.o.o.



USTVARITE  
POPOLN  
NASMEH

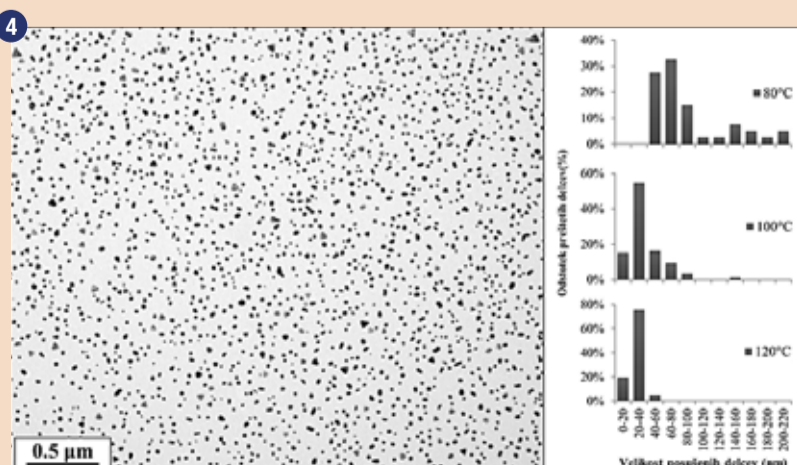
**BIOKER**

Au 85,90% Pt 11,70% Zn 1,50% ostalo (Rh, Ir, Nb, Mn, In, Fe) <1%  
Zlato-platinska zlitina z visokim deležem zlata za porcelanske konstrukcije

odlične mehanske lastnosti, visoka biokompatibilnost, neferomagnetnost, estetika, dolgotrajnost, ne povzroča alergij, za najboljčutiljivejše paciente

**AURODENT**  
ZLATARNA CELJE

Zlatarna Celje d.o.o., Kersnikova 19, 3000 Celje, +386 3 42 67 137, [zc.aurodent@zlatarnacelje.si](mailto:zc.aurodent@zlatarnacelje.si)



Slika 4: TEM slika dobljenih posušenih delcev z velikostno porazdelitvijo delcev pri različnih temperaturah izhlapevanja in sušenja.



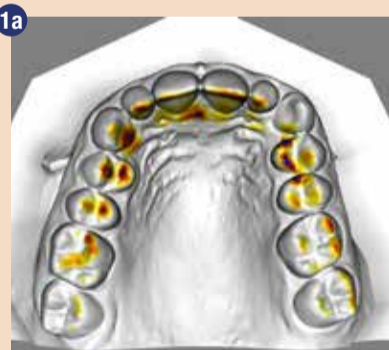# Povezava med globokim grizom in pomorskimi bitkami (ravnanje Spee-jeve krivulje)

Miha Bobič, dr.dent.med., specialista ortodont, MSc

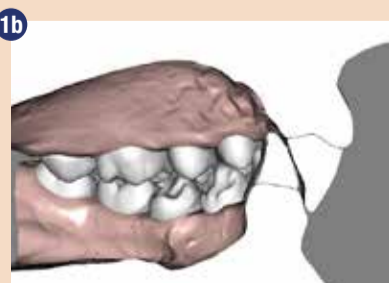
V medicini imamo dosti nazivov za anatomske strukture, ki so poimenovane po imenih in priimkih. Praviloma gre za imena anatomov, zdravnikov in raziskovalcev. Kupid je bil po vsej verjetnosti priznan anatom, v prostem času lokostrelec... Adam pa morda sadjar? O strukturah se učimo in imena vsakodnevno uporabljamo, vendar o nosilcih teh imen ne izvemo kaj dosti. Med študijem (pa tudi prej in pravzaprav še zdaj) sem dosti bral knjige o drugi svetovni vojni, bitkah in podobnih fantovskih zadevah. Spee je bilo eno od imen, ki se je pojavilo v anatomskih učbenikih in mi je bilo hkrati znano iz knjig o navtiki. Spee-jeva krivulja, Admiral Graf von Spee, žepna bojna ladja Graf Spee... Kako se ti pojmi prepletajo? Gre za osebo, ki je bila tako kapitan ladje in anatom hkrati?

Pa začnimo z temo, ki je verjetno bolj blizu bralcem časopisa z zobozdravstveno tematiko. Admiral Maximilian Graf von Spee, rojen na Danskem, je zelo znan pomorski volk nemške mornarice. Njegovo ime je zapisano v zgodovino tako v prvi kot drugi svetovni vojni zaradi dveh pomembnih pomorskih bitk, ki sta se zgodili v približno istem koncu sveta... Ker tole ni peer-reviewed članek, si lahko privoščim tudi razmišljanje izven teme (off-topic). Pozor, morda čisto vse, kar pišem, tudi ni res. Pa dajmo ta navtični in nomenklaturni del razčistiti na koncu članka.

Povezava med Speejevo krivuljo in globokim grizom je etiološko lahko večplastna. Skeletni globoki griz je



Prikaz okluzalnih kontaktov. Vidni so odtisi zob na mehkem tkivu in traumatski kontakti na papili incizivi. Kontakti spodnjih in zgornjih sekalcev niso stabilni, temveč so le drsni kontakti palatinalne ploskve zg. sekalca in bukalne ploskve spodnjega sekalca. Z drgnjenjem brusijo sklenino incizalnega roba kot nožovo ostrino.

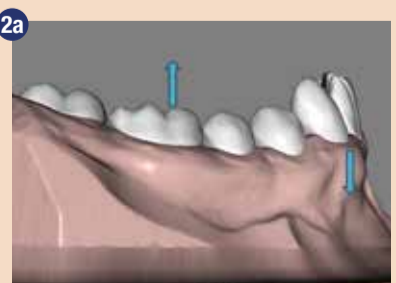


Sagitalni prerez študijskega modela: lateralni pogled, kjer je vidno, da sekalci niso v stabilnem vertikalnem kontaktu in grizejo eden mimo drugega.

navadno povezan s horizontalnim tipom rasti čeljusti in z močno žvečno muskulaturo; pravimo mu primarni globoki griz. Kadar v nomenklaturi obstaja nekaj, čemu pravimo primarno, je skoraj gotovo nekje tudi sekundarna varianta. Sekundarni globoki griz ali dentoalveolarni globoki griz se razvije, kadar je izgubljen stik oziroma podpora med zobmi. Nastane kasneje v rasti, ko zobje brez kontakta izraščajo in iščejo svojega antagonista v nasprotnem zobnem loku. Pri spodnjih sekalcih, ki nimajo vertikalnega kontakta z zgornjimi, pride do pretirane erupcije in spodnji sekalci lahko izrastejo do te mere, da vzpostavijo kontakt s palatinalno papilo in sluznico mehkega neba. V literaturi so v povezavi s takim globokim grizom opisane traumatske parodontalne težave, težave s temporomandibularnim sklepom, obraba sklenine zgornjih in spodnjih sekalcev...pacienti pa največkrat tožijo zaradi bolečega grizenja v papilo in kršenja sklenine na incizalnih robovih (Sliki 1a in 1b).

Vrsta ortodonske terapije se pomembno razlikuje od tega, ali smo soočeni s skeletnim ali dentoalveolarnim globokim grizom. Kadar imamo prisotno izrazito Speejevo krivuljo, je v obeh primerih cilj, da jo izravnamo. To lahko storimo tako, da ekstrudiramo posterioorne zobe ali intrudiramo sekalce; seveda lahko uporabimo tudi kombinacijo obeh premikov (Sliki 2a in 2b). Vsekakor je za izbiro premikov pomembna pravilna diagnostika, kar v izrazitih primerih dentoalveolarnega globokega griza, kot je primer v tem članku, ni težko. Praviloma želimo pri dentoalveolarnem globokem grizu popraviti, tisto, kar se je z leti poslabšalo. Popraviti želimo prekomerno ekstruzijo sekalcev. Cilj je torej intruzija sekalcev, medtem ko je ekstruzija molarjev nezaželena.

Kot vedno imamo pri doseganju enega cilja na voljo več različnih pristopov. Izbrati moramo tistega, ki nas bo pripeljal do želenega cilja s čim manj stranskimi učinki. Ekstruzija molarjev bi sicer res nekoliko odprla griz in povzročila posteriorno rotacijo mandibule zaradi prekontaktov zadaj, vendar je to neželjeno vsaj zaradi



Izrazita Speejeva krivulja, ki jo lahko izravnamo z ekstruzijo molarjev ali intruzijo sekalcev.



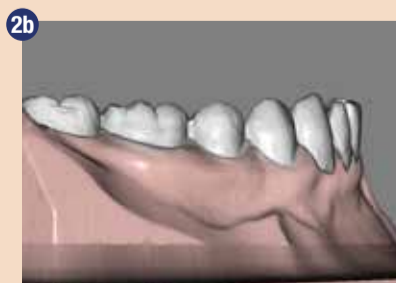Žica z obratno Speejevo krivuljo. Podoben efekt, ki ga proizvede ta tip žice, dosežemo tudi z drugačnim, rahlo poudarjenim pozicioniranjem bracketov na zobe: niže na molarjih/premolarjih in bolj incizalno na sekalcih.

dveh vidikov. Prvič bi se povečala vertikalna dimenzija spodnje obrazne tretjine (brada bi se premaknila navzdol in navzad), drugič pa bi se zmanjšali že tako slabi kontakti med sekalci, ko bi se povečala sagitalna stopnica. Temu pravimo lovljenje točke-B, kjer se vertikalna dimenzija izboljša, sagitalna pa poslabša in dobimo podolgovat in konveksen profil obraza.

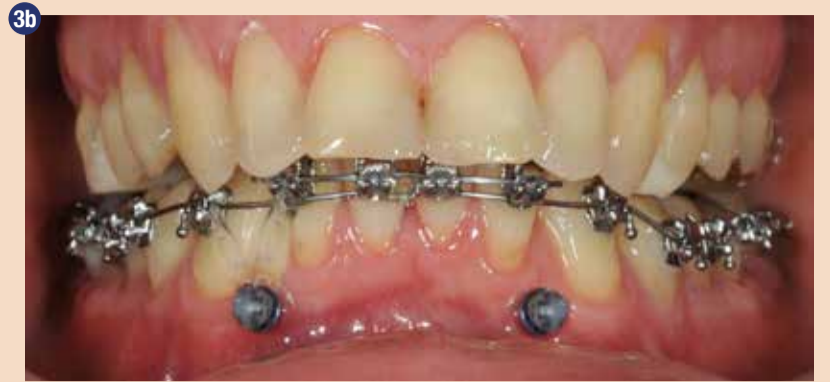Kakšne prijeme pa navadno uporabljamo za ravnanje krivulje?

Pri uporabi tehnike ravnega loka se dostikrat za ravnanje Speejeve krivulje uporablja nikelj-titanijevo žico, ki je predpripravljena tako, da pravzaprav ni ravna, temveč ima vgrajeno obratno Speejevo krivuljo (Slika 3a). Ideja je, da se tako kot pri zvočnem ali vodnem valovanju, izničita pozitivni in negativni val. Hribček plus dolina je ravna gladina. Vse lepo in prav, vendar je treba močno paziti na stranske učinke, ki so neizbežni rezultat žice z obratno krivuljo: ekstruzija molarjev, nekontrolirana proklinacija sekalcev (nevarnost recesije), lingvalni nagib premolarjev in molarjev. Rekel sem, da je treba paziti, vendar v tem primeru neke prave kontrole magnitude in smeri sil ni, zato gre navadno bolj za kasnejše popravilne stranske učinke. To seveda po nepotrebnem podaljša terapijo.

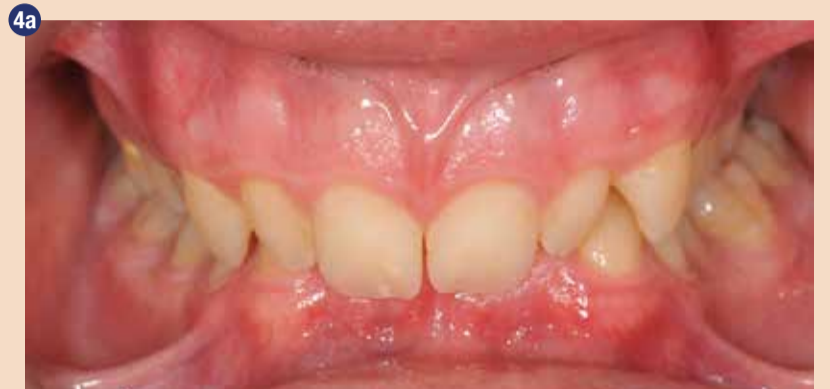Ekstruziji molarjev se je možno izogniti tako, da se teh zob sploh ne dotikamo in za intruzijo sekalcev uporabimo skeletna sidra. Ta nam zagotavljajo, da se recipročna sila intruzije porazgubi na mini-implantatu. Ortodonske implantate postavimo na tako mesto, da omogočajo



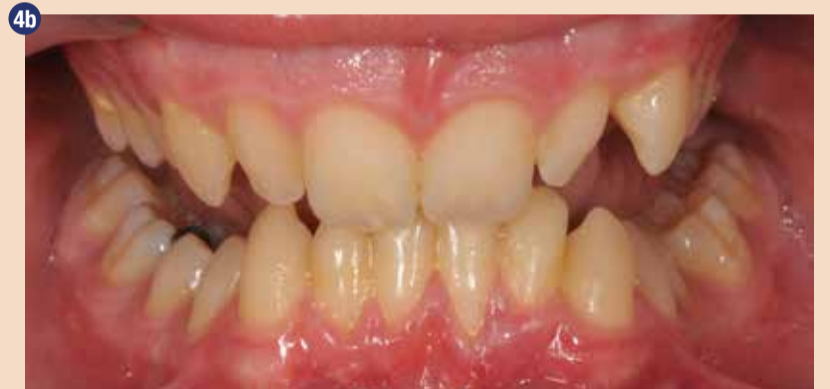Izravnana krivulja po končani ortodonski terapiji.



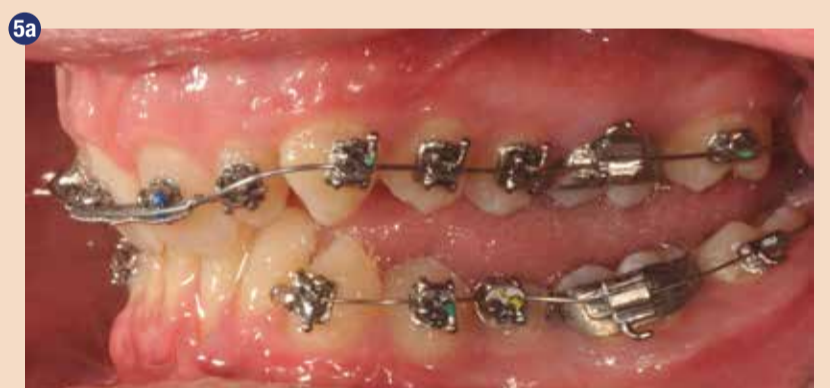Dva mini implantata omogočata intruzijo spodnjih sekalcev z uporabo elastik ali vzmeti. Segment sekalcev, ki jih intrudiramo mora imeti rigidno jekleno žico, da se sile enakomerno porazporedijo in korenine med intruzijo ne »plešejo«.



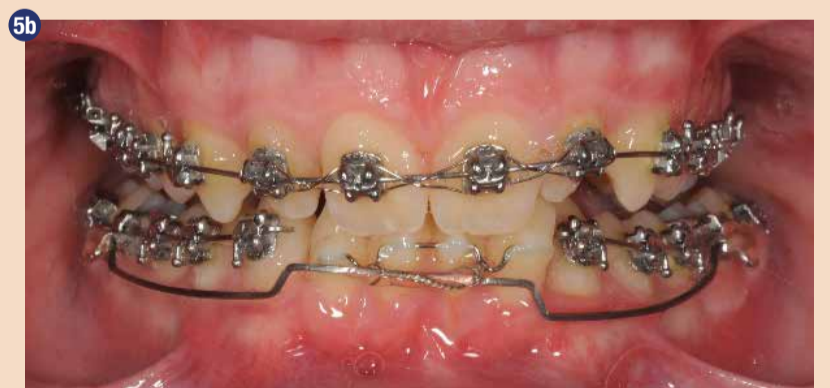Primer dentalnega globokega griza. Prisotno je popolno prekrivanje spodnjih sekalcev. Poleg traumatizacije papile incizive (Slika 1a) je tukaj vidna tudi traumatizacija gingive ob vratovih spodnjih sekalcev.



Ekstruzija spodnjih sekalcev in posledično poudarjena Speejeva krivulja. V primeru lepljene bracketov na bukalne ploskve spodnjih sekalcev, bi le-te pacient z zgornjimi sekalci odgriznil.



Zaradi globokega griza ni prostora za namestitve bracketov na spodnje sekalce.

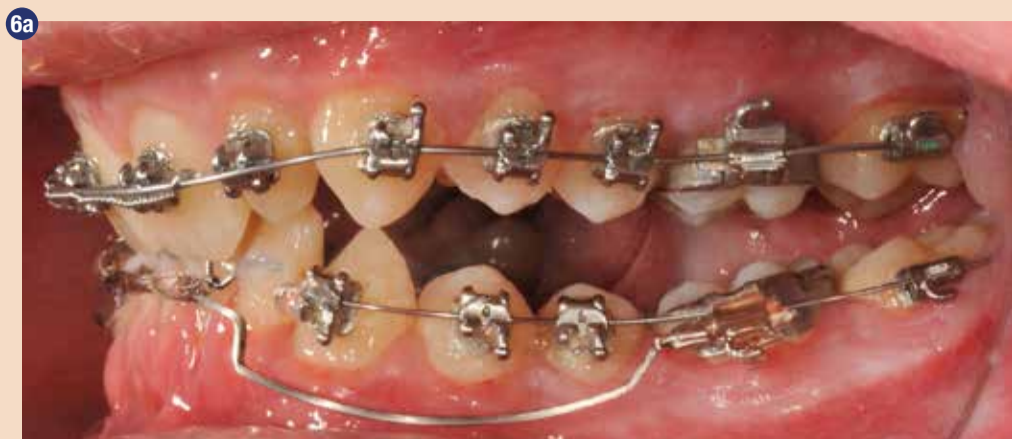

Z uporabo majhne žičke rigidno povežemo spodnje sekalce in dobimo mesto za točkovno pritrditev intruzijskega loka. V skrajnem primeru je žička lahko tudi na lingvalni strani.

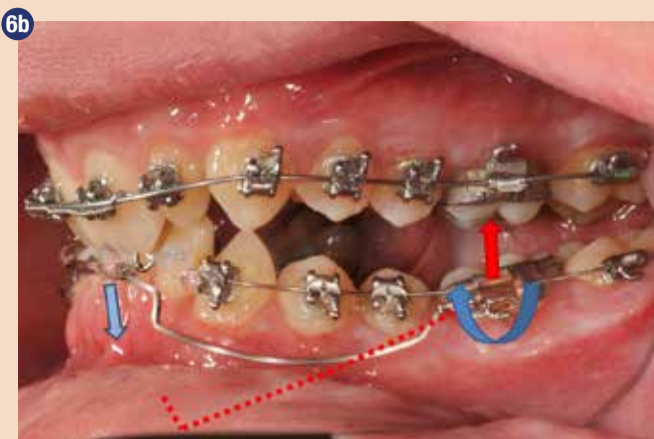konstrukcijo intruzijskega vektorja na čim bolj enostaven način. Ena od prvih pozicij, na katero pomislimo, je pod spodnjimi sekalci samimi (Slika 3b). Vendar je to mesto lahko kompleksno za vstavev mini-implantatov, ker so medkoreninski prostori zelo ozki. Korenine same med premikanjem zob konfiguracijo teh ozkih medkoreninskih prostorov še dodatno spreminjajo, kar lahko vodi v omajanje in izgubo im-

plantata. Prav tako se je treba zavedati, da intruzija zahteva nizke sile in odlično higieno. Ne glede na to, kateri način izberemo. Še ena možnost za reševanje globokega griza in ravnanje Speejeve krivulje je uporaba intruzijskega loka. V tem primeru se zobni lok navadno segmentira na stranska dela in na sprednji del, ki ga intrudiramo. Stranska dela služita kot sidrišče; tega lahko poljubno ojačamo glede na pričakovane

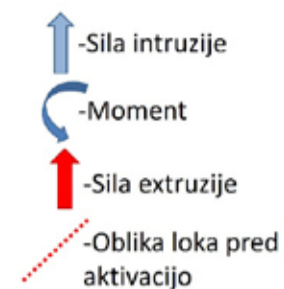



Intruzijski lok je aktiviran in nameščen.



Preučiti je treba sile na reaktivni enoti in ohraniti tisto, kar dela nam v prid. Neželene sile je potrebno ustrezno zamejiti.



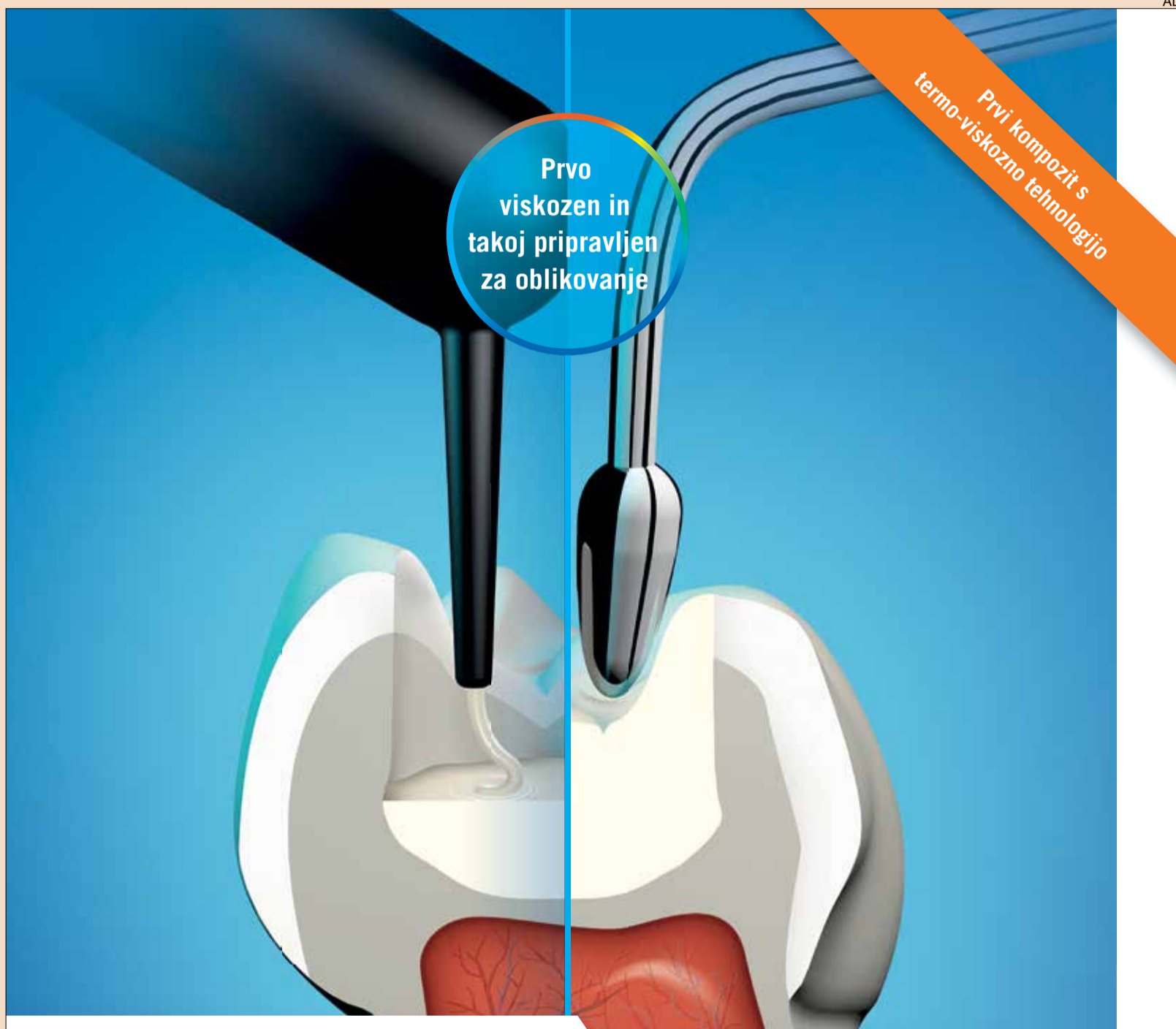stranske učinke z lingvalnim lokom, s kompozitom poudarjeno okluzijo, z mini implantati, z vajami za žvečne mišice... V naslednjem primeru, kjer je prisoten globok dentoalveolarni griz, bom predstavil uporabo intruzijskega loka (utility shaped intrusion base arch) v spodnji čeljusti.

Pri popolnem prekrivanju spodnjih sekalcev je lepljenje bracketov oteženo. Potrebno bi bilo počakati, da se izravna zgornji lok in proklinirajo zgornji sekalci. Zaradi narave primera nudi intruzijski lok nekatere prednosti in z intruzijo lahko pričnemo, še preden je dovolj prostora za namestitev bracketov na spodnje sekalce (Sliki 5a in 5b).

Žica, ki jo največkrat uporabljamo za oblikovanje loka, je 0,017 x 0,025 Beta titanium (TMA); zvijemo jo tako, da se ogne stranskemu segmentu zob in sprednji del nalega tesno pod spodnjimi sekalci. Načeloma lahko uporabimo tudi jekleno žico (0,017 x 0,025 SS), če vanjo zvijemo še element vzmeti, vendar pri takem materialu sila z deaktivacijo pada dosti bolj strmo (krivulja load/deflection). Magnitudo sile intruzije lahko poljubno določamo z aktivacijo loka. Aktiviramo ga tako, da žico zvijemo navzdol z enim stiskom klešč pred šestico (Slika 6b) ali pa enakomerno ukrivimo lok po celi dolžini v obliko logaritemske krivulje. S tako obliko loka vplivamo na smer deaktivacije in določamo smer vektorja intruzije. Intruzija je delikaten premik in zahteva nizke sile, približno 10-15N na posamezen zob. Večje sile lahko izzovejo resorpcijo korenin.

Seveda je tudi tukaj potrebno paziti na stranske učinke, vendar zaradi poznanih sil aktivacije dokaj natančno poznamo tudi sile in momente deaktivacije. Na reaktivni enoti bo prisotna ekstruzija, ki jo kontroliramo z lingvalnim lokom. Na okluzalno ploskev reaktivne enote dodamo kompozit, s tem (začasno) dvignemo griz in žvečne sile uporabimo kot dodatno pomoč pri nasprotovanju ekstruzije. Prav tako bo na spodnji šestici prisoten moment, ki pa je v danem primeru, vsaj na začetku terapije zaželen, ker bo pomagal poravnati mezialno nagnjene molarje (Sliki 6a in 6b).

Na kontrolnih pregledih najprej preverimo morebitne stranske učinke in izmerimo deaktivacijo loka. Intruzija mora potekati počasi. Tudi če ne opazimo velikih premikov, nam izmerjena deaktivacija loka



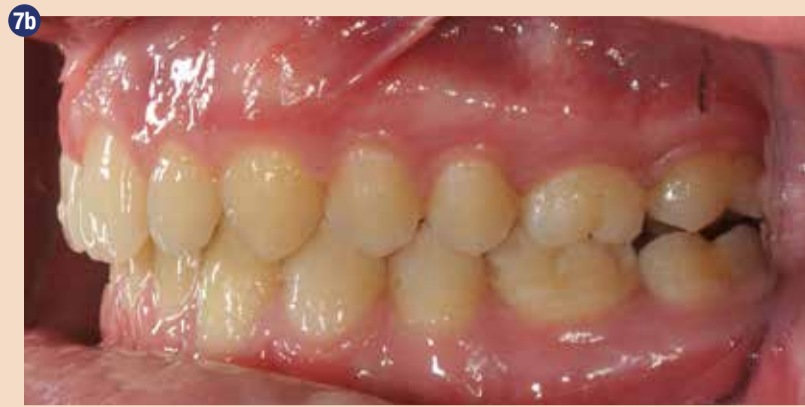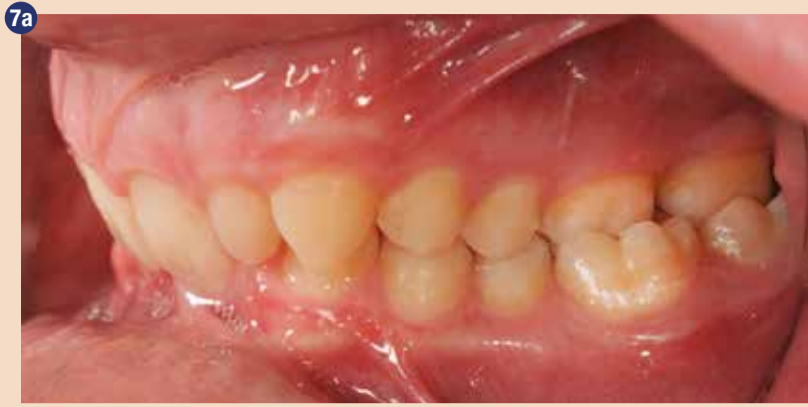## ZDRUŽUJE VISKOZNOST IN TRDNOST

- **Edinstven in inovativen** – Segrevanje naredi material viskozen za apliciranje in takoj za tem je pripravljen za oblikovanje (termo-viskozna-tehnologija)
- **Visoka kakovost pri apliciranju** – Optimalna robna celovitost
- **Prihranite pri času** – Dovolj je en sam nanos plasti za doseganje visoko estetskih restavracij
- **Preprosto rokovanje** – 4 mm bulk fill apliciranje brez mehurčkov s tanko kanilo

## VisCalor bulk



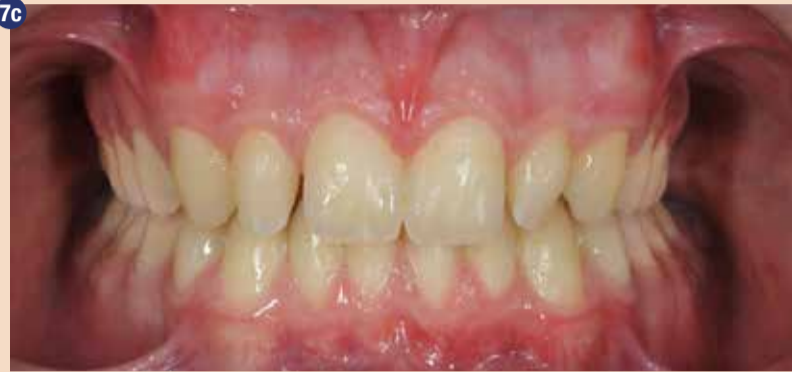



7a Globoki griz je problem, ki ga je potrebno rešiti na začetku, preden se lotimo drugih. Opazimo lahko, da so vertikalni odnosi lateralnih zob normalni in da je globoki griz dentalne narave zaradi prevelike erupcije zgornjih in spodnjih sekalcev.

7b Takoj po snetju aparata, leva stran. dvignjen s kompozitom. Kmalu bo spontano izrasel v nevtralno okluzijo.

vljuje optimizem, da se stvari premikajo. Lok nato reaktiviramo do želene sile. Po nekaj obiskih je že možno nalepiti klasične nosilce in ker smo z intruzijo začeli takoj, smo s tem skrajšali trajanje terapije. Strategija, da se najprej popravijo večje nepravilnosti, omogoča, da se težek ortodontski primer spremeni v enostavnega, katerega je lažje obravnavati in pripeljati do konca terapije (Slike 7a, 7b, 4a, 7c). Toliko, da ne bo kdo mislil, da sem si izmislil kaj povsem novega, ideja o segmentira-



7c Takoj po snetju aparata, spredaj. Gledano z malce optimizma bil lahko v primerjavi s sliko 4b rekli, da je prišlo do rahlega izboljšanja stanja dlesni ob zobnih vratovih spodnjih sekalcev. Majhne lateralne sekalce (peg shaped laterals) zobozdravnik naknadno preoblikuje s kompozitom (ali kasneje celo z luskami) na željo pacienta. (vse fotografije: M.Bobič)

ni intruziji je na svetu dalj časa kot jaz; o tem leta 1977 objavil članek že Charles Burstone (Burstone CR. Deep overbite correction by intrusion. Am J Orthod. 1977;72(1):1-22.) Zdaj se lahko končno vrnemo k imenu Spee ter k temu, kakšna je povezava med pomorskimi bitkami in anatomskimi imeni. Šele pred kratkim sem uspel potešiti radovednost še iz časa študija anatomije. Prebral sem namreč, da gre za isti priimek, vendar drugo osebo. Ferdinand von Spee je bil anatom in

starejši brat admirala Maximiliana von Speeja. Ferdinand je dal ime krivulji, Maximilian pa trem ali štirim bojnim ladjam. Oba imata svoj prostor v zgodovini, kjer s skupnim priimkom povzročata zmedo. ■

Avtor:



Miha Bobič, dr.dent.med., specialista ortodont, MSc

Študij dentalne medicine sem opravil na Medicinski fakulteti v Ljubljani. Po študiju sem delal kot zobozdravnik. Po nekaj letih sem odšel na Dansko, kjer sem specializiral in opravil magisterij na oddelku za ortodontijo v Royal Dental College, Aarhus University. Trenutno delam kot ortodont v zobozdravstvenem centru Babit v Ljubljani. Za vprašanja ali pogovor mi lahko brez zadržkov pišete na e-mail: miha.bobic@babit.si.

# Osem načinov za ohranjanje varnosti v ordinaciji med krizo COVID-19



V zobozdravstveni ordinaciji lahko uporabimo številne postopke za zajezitev vsakršne epidemije, ne le COVID-19. (Slika: Folk)

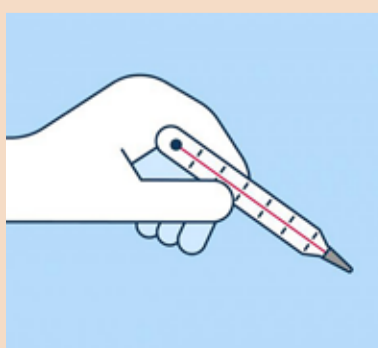
**KRIENS, Švica: Med trajajočo krizo COVID-19 se je zobozdravstveni poklic znašel med najbolj ogroženimi. Bližnji stik s pacienti, izpostavljenost telesnim tekočinam in rokovanje z ostrimi instrumenti močno povečajo tveganje za okužbo. Kako lahko torej poskrbimo za varnost tako naše ordinacije, sebe kot tudi svojih pacientov? Sestavili smo seznam postopkov, ki jih lahko v svoji ordinaciji uporabite v boju proti vsakršni epidemiji, ne zgolj COVID-19.**

Temeljito umivanje rok in vzdrževanje družbene razdalje morda zadostujejo v splošni populaciji, toda zobozdravstveni delavci morajo upoštevati veliko bolj zapletene varnostne ukrepe. Temu botrujejo trije osnovni načini širjenja virusa, ki se nanašajo tudi na zobozdravstveno prakso:

- **Širjenje po zraku**—zaradi izpostavljenosti telesnim tekočinam, kapljicam in aerosolom;
- **Širjenje s stikom**—zaradi stika s telesnimi tekočinami, pacientovimi tkivi, kontaminiranimi

dentalnimi instrumenti in okoliškimi površinami in

- **Širjenje preko kontaminiranih površin**—koronavirusi lahko preživijo na različnih površinah



precej dolgo in kontaminirajo celotno ordinacijo.

Nedavna študija, ki so jo objavili v *International Journal of Oral Science*, je proučevala načine, s katerimi lahko preprečimo okužbo v zobozdravstveni ordinaciji in zaščitimo sebe, svoje osebje in paciente pred nepotrebno okužbo z virusi. Naštevamo najpomembnejša priporočila:

## Preverjajte svoje paciente

Prvi korak je prepoznavanje primerov, pri katerih obstaja sum na COVID-19, da bi se izognili podaljšanemu stiku s potencialno okuženim pacientom. Preverjanje pacientov s pomočjo pripravljene vprašalnika in ustrezno postopanje na podlagi rezultatov in pacientove telesne temperature lahko bistveno prispeva k preprečevanju okužbe. Za začetek je potrebno izmeriti telesno temperaturo pacienta. Pri tem se močno priporoča uporaba čelnih termometrov, ki ne zahtevajo kontakta.

Z naslednjimi vprašanji si lahko pomagata pri prepoznavanju potencialno okuženih pacientov:

1. Ali imate vročino oziroma ste imeli vročino v preteklih 14 dnevih?
2. Ste imeli v zadnjih 14 dneh respiratorne težave, kot sta kašelj ali oteženo dihanje?
3. Ste v zadnjih 14 dneh potovali na področja, kjer so ugotovili prisotnost 2019-nCoV?
4. Ste bili v zadnjih 14 dneh v stiku s pacientom s potrjeno okužbo z 2019-nCoV?
5. Ali ste imeli v zadnjih 14 dneh stike s ljudmi, ki prihajajo z območij z nedavno zabeleženimi primeri 2019-nCoV, imajo vročino ali respiratorne težave?
6. Ali ste imeli v zadnjih 14 dneh tesne stike z vsaj dvema človekoma, ki sta imela vročino ali respiratorne težave?
7. Ali ste se nedavno udeležili kakšnega srečanja, sestanka ali imeli tesne stike s številnimi neznanci?

Po odgovarjanju na vprašalnik:

- Če pacient odgovori z »da« na katerokoli vprašanje in je njegova telesna temperatura pod 37,3°C, lahko preložite zdravljenje na 14 dni od dneva izpostavljenosti.
- Če pacient odgovori z »da« na katerokoli vprašanje in je njegova temperatura enaka ali višja od



# New options!

The ultra-short implant for optimum exploitation of the available bone

**copa**  
**SKY**   
IMPLANT SYSTEM




Our Conical-Parallel Implant



## CONICAL CONNECTION

BONE LEVEL IMPLANTS



| Primary stable | Precise | Physiological

The SKY® implant system

