

# DENTAL TRIBUNE

The World's Dental Newspaper • Slovenian Edition 

SLOVENIJA

SEPTEMBER 2017

ŠT. 4 / LETO 8

## Ultrazvok in dentalni mikroskop

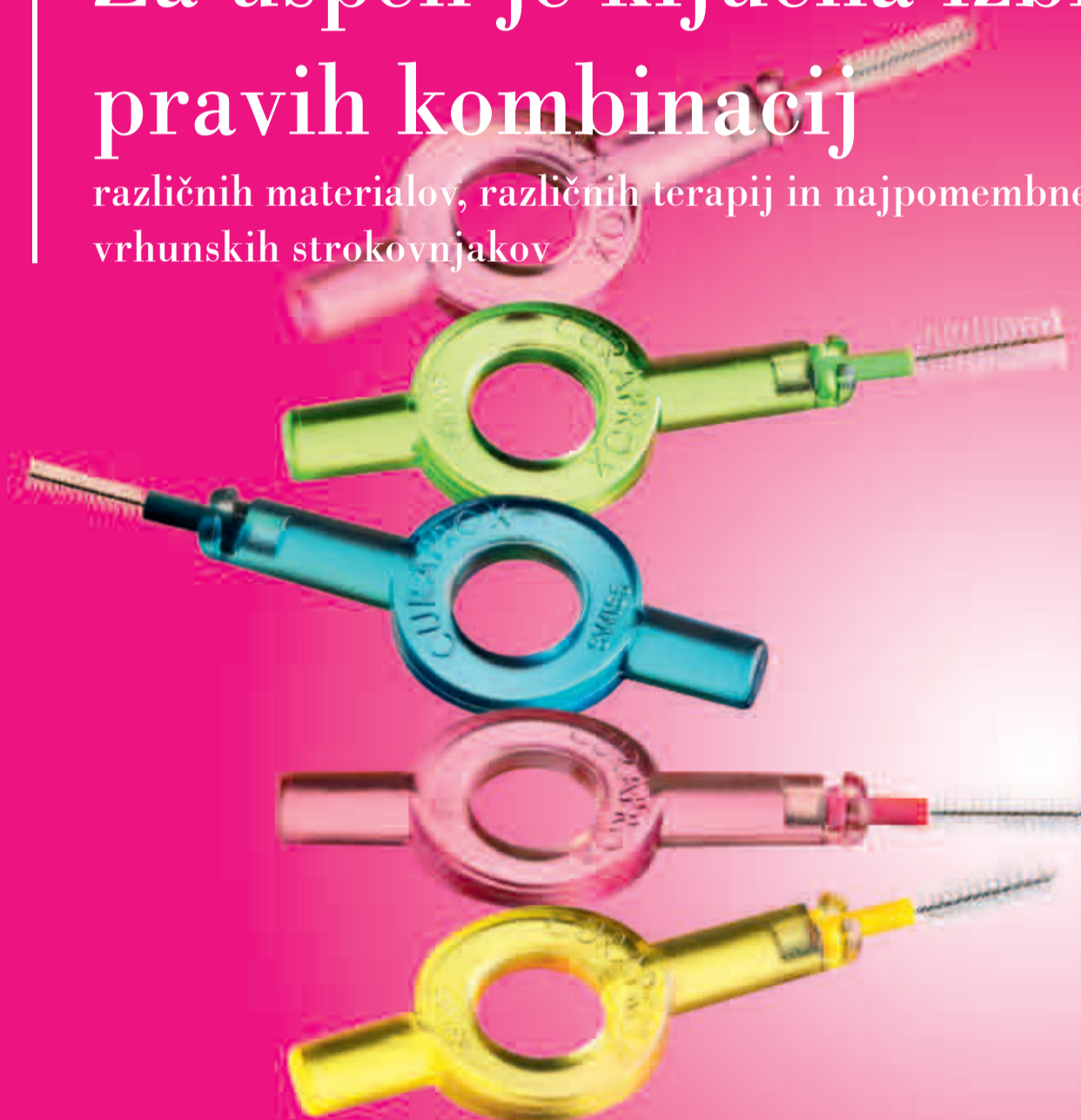strani 20-22

Sramežljiva gosta ali nepogrešljiva pripomočka v ordinacijah?

## Za uspeh je ključna izbira pravih kombinacij

strani 22-24

različnih materialov, različnih terapij in najpomembnejše:  
vrhunskih strokovnjakov



## iTOP certifikat – program seminarjev 2017/18

stran 23

Izvedeli boste vse odgovore na vprašanja vaših pacientov o čiščenju zob

# Univerzalna rešitev za posteriorne restavracije ?

## Prikaz kliničnega primera z uporabo Essentia® Universal Shade

Od začetkov adhezivnega zobozdravstva zobozdravniki po svetu iščejo preprost in učinkovit način za reproduciranje naravnega in za doseganje pravih okluzij v posteriorni regiji. Razvite so bile številne metode in te združujejo različne barve z namenom doseganja odlične integracije restavracij z naravno strukturo zob; vendar so ti pristopi s plastmi komplicirani in imajo položno krivuljo učenja za zobozdravnike – zobozdravniki potrebujejo več časa, da osvojijo tehniko.

Ko sem končal šolanje in začel

vsakodnevno delati posteriorne restavracije, sem spoznal, da je moj največji napor narediti izvrstno restavracijo razreda I ali razreda II, ki se bo odlično integrirala tako barvno kot anatomsko. Začel sem uporabljati Gradia Direct in nato še G-aenial (GC, Japonska), toda oba kompozitna sistema predlagata dvo-barvni sistem za posteriorno regijo z opačno dentinsko bravo in translucenno skleninsko bravo. Primeri po endodontskem zdravljenju so bili prav tako izziv v smislu barvne integracije in če sem moral uporabiti vlaknati zati-

ček, s končnim rezultatom nisem bil vedno zadovoljen.

Essentia kompozitni sistem (GC, Japonska) je bil predstavljen na IDS leta 2015. Na prvi pogled se je zdel dober sistem, a še vedno je bilo potrebno kombinirati dve barvi v posteriorni regiji: hiperkromatično dentinsko barvo, imenovano Dark Dentin (DD), in translucenno skleninsko barvo Light Enamel (LE). Barva, ob kateri sem bil zmeden, je bila Universal, ker je bila indicirana za enobarvne restavracije v posteriorni regiji. Dvomil sem v učin-

kovitost te Universal barve in je nisem preizkusil še nekaj mesecev po tem, ko sem že uporabljal Essentio. Vendar, ko sem jo prvič preizkusil za majhne restavracije razreda II, sem se v trenutku zaljubil v ta material. Zdaj je že več kot leto dni, odkar sem jo prvič uporabil in postala je moj prvi material izbire za vsako posteriorno restavracijo kot tudi za po-endodontske nadgradnje.

Najboljša stvar pa šele prihaja – GC je zdaj predstavil dve novi viskoznosti pri isti Universal barvi – Essentia HiFlo in Essentia LoFlo,

ki predstavljata vsaka zase zelo tekočo in tiksotropno viskoznost. Imel sem priložnost preizkusiti ta dva nova kompozita med testno fazo in z rezultati, ki sem jih dosegel s kombiniranjem treh viskoznosti Universal barve, sem bil izredno zadovoljen. Tukaj je nekaj kliničnih primerov, pri katerih sem uporabil Essentia Universal (pasta), Essentia LoFlo Universal (tikotropna viskoznost), včasih kombiniran z everX Posterior z vlakni ojačan kompozit (GC, Japonska).

### Klinični primer I

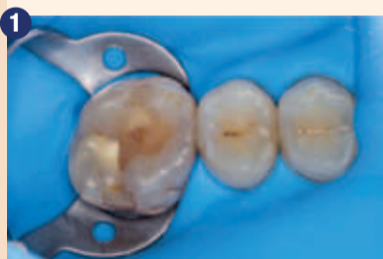Zob 16 je imel sekundarni karies kot tudi nezadovoljivo restavracijo, narejeno iz različnih kompozitnih materialov ter brez spoštovanja okluzalne anatomije (slika 1). Kavitetata je bila pripravljena z okroglim mikro diamantnim svedrom

(801M.314.012, Komet, Nemčija), stene kavitete so bile zaključene z rdečim stožčastim diamantnim svedrom (8856.314.014, Komet, Nemčija), da se zagotovi gladka površina za jedkanje in adhezivno vezavo ter boljšo adaptacijo kompozita (slika 2). Po postopku celotnega jedkanja (30 sekund sklenina in 15 sekund

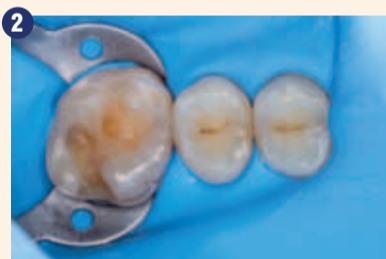dentin) (slika 3), sem nanese adhezivno sredstvo 4. generacije (OptiBond FL, Kerr, Orange, CA, ZDA) in adhezivna plast je bila svetlobno polimerizirana 40 sekund. Nanos kompozitnega materiala v plasteh z uporabo Essentia Universal (pasta) z modeliranjem anatomije vsakega vrška posebej, začeni z MB, nato DB in MP,

ki tvorita transversalni most, ter nato DP vršek. Obstoječa anatomija je bila uporabljena kot vodilo za modeliranje vrškov, po končanju nanosov kompozita je sledilo še rahlo obarvanje fisur z uporabo kompozita rjave barve in beli madeži na nagibih vrškov s kompozitom bele barve (slika 4). Po odstranitvi gumijaste opne

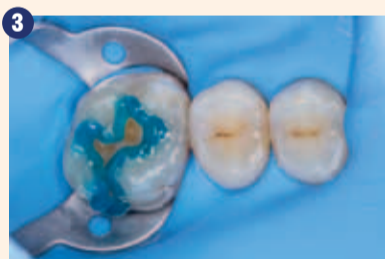sem preveril okluzijo in sledila je končna obdelava in poliranje restavracije z uporabo rdečega diamantnega svedra, Kenda majhen plamenast polirnik (REF. 4006, Kenda, Lichtenstein) in Diacomp Plus Twist (DT-DCP14f, EVE, Nemčija) (slika 5).



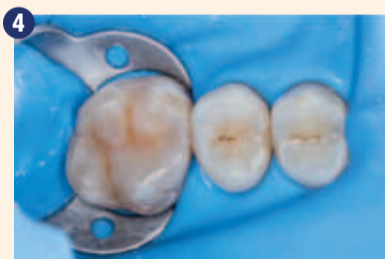Začetna situacija.



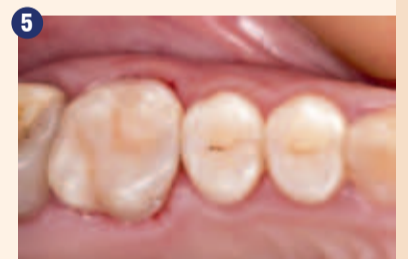Po preparaciji.



Jedkanje in adhezivni postopek.



Nanos plasti Essentia Universal in obarvanje.



Po končni obdelavi in poliranju.

### Klinični primer II

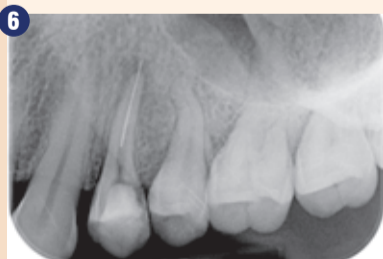Celo pri restavrativnih kliničnih primerih, ki so zahtevni za direkten pristop, se Essentia Universal obnaša zelo lepo v smislu integracije barve. Ta

pacient je prišel na ponovitev endodontskega zdravljenja zoba 24, kjer se je na rentgenskem posnetku razkrilo, da je v korenini ostal zlomljen del endodontskega instrumenta, perforacija in periapikalna lezija (slika 6). Po odstra-

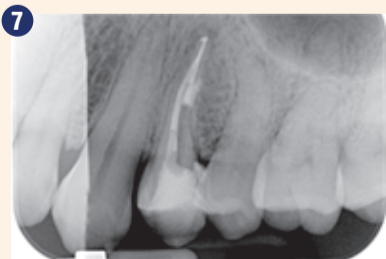nitvi zlomljenega instrumenta je bil vnešen Ca(OH)<sub>2</sub> za 1 teden in začasna zalivka. Koreninski kanali so bili zapolnjeni s tehniko vertikalne obturacije z vročo gutaperko (Squirting technique) in perforacija je bila zaprta z MTA

(ProRoot, Dentsply Maillefer, Švica) (slika 7). Za po-endodontsko oskrbo je bil izbran direkten pristop z everX Posterior v bukalnem kanalu in kot dentinsko jedro ter Essentia Universal (pasta) za ustvarjanje zunanje oblike. Najprej so bile oblikovane stene z uporabo rdečega diamantnega svedra in kavitetata je bila očiščena s tehniko zračne abrazije z Aquacare napravo (slika 8). Sledila je postavitve matrice in oblikovanje proksimalne stene. Nato je bilo napolnjeno jedro zoba (vključno s koronarnim delom bukalnih kana-

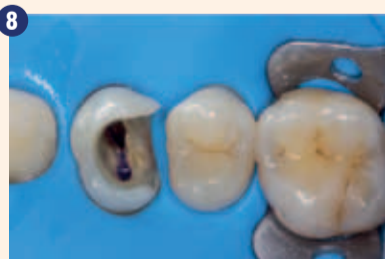lov) z everX Posterior, z vlakni ojačanim kompozitom in okluzalna anatomija je bila dodelana s plastmi Essentia Universal z rahlim obarvanjem fisur (slika 9). Izvedena je bila kontrola okluzije (slika 10) in restavracija je bila dokončno oblikovana in spolirana (slika 11). Na kontrolnem obisku po 6-mesečnem obdobju restavracija kaže dobro integracijo z zobnimi tkivi in sosednjimi zobmi (slika 12) ter IOPAX posnetek kaže znake celjenja (slika 13).



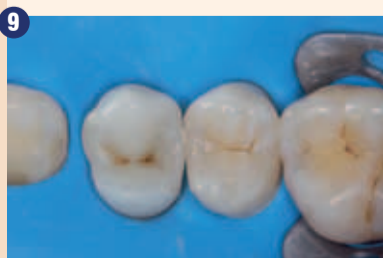Pred-operativni RTG posnetek.



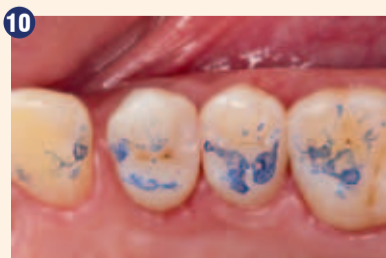Po ponovitvi endodontskega zdravljenja.



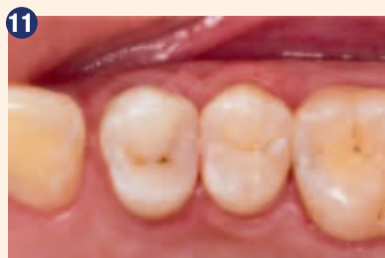Po zračni abraziji.



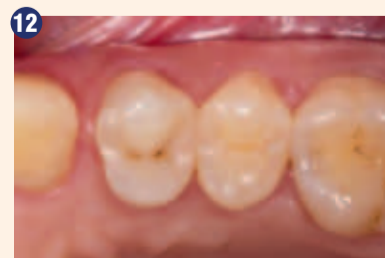Restavracija z uporabo everX Posterior & Essentia Universal.



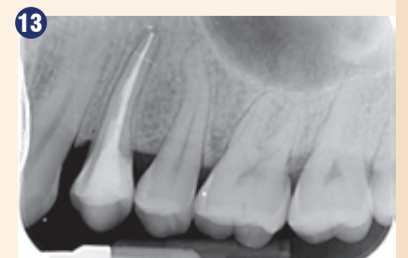
Kontrola okluzije.



Po končni obdelavi & poliranju.



Kontrola po 6 mesecih.



Celjenje po 6 mesecih.



### Klinični primer III

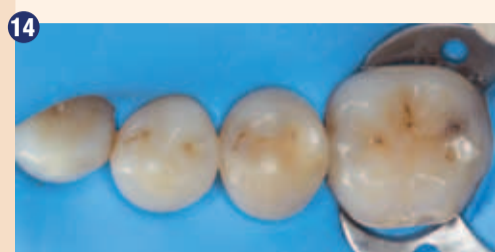Pacient je prišel v ordinacijo z bolečino ob mrzlem dražljaju v spodnji levi čeljustnici. Po skrbnem kliničnem pregledu je bil odkrit karies pod okluzalno in distalno sklenino zoba 35 (slika 14). Po odstranitvi ne-

podprte sklenine sem previdno odstranil kariozen dentin z CeraBur (K1SM.204.014, Komet, Nemčija) z namenom ohranitve trdnega zdravega dentina. Stene kavitete so bile obrušene z rdečim koničastim diamantnim svodom (slika 15). Sekcijska matrica je bila postavljena skupaj z zagozdo

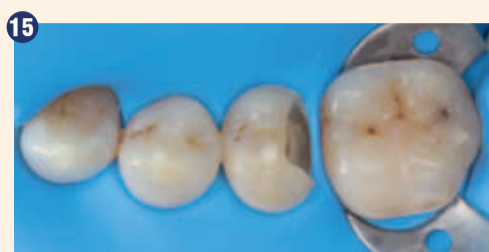in separacijskim obročkom (Palodent Plus, Dentsply, ZDA), da je bil ustvarjen pravilen proksimalen kontakt s sosednjim zobom (slika 16). Sledili smo protokolu centripetalne tehnike (najprej izdelava proksimalne stene) čeprav je bil edini uporabljen kompozit Essentia Universal (pasta) (sli-

ka 17). Dentin je bil obnovljen z uporabo z vlakni ojačanega kompozita everX Posterior z namenom zmanjšati linearni skrčček in ustvariti stabilno jedro za nadgradnjo (slika 18). Okluzalno modeliranje smo dokončali in fisure so bile obarvane za poudarjanje anatomije (slika 19). Po okluzalni

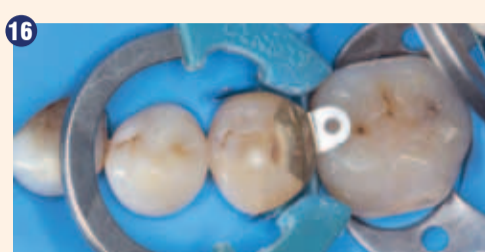kontroli smo dokončali in spiralirali restavracijo z enakim postopkom, končni rezultat je bil zelo zadovoljiv v smislu anatomije in integracije barve kljub temu, da je bila uporabljena samo ena barva (slika 20).



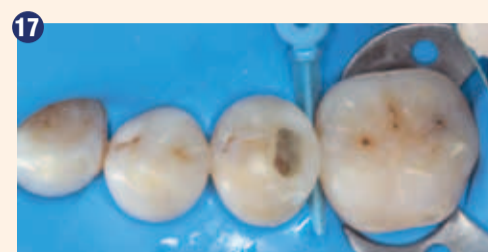Začetna situacija.



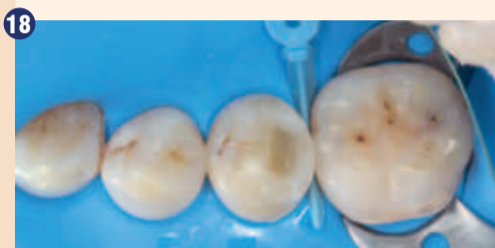Po preparaciji.



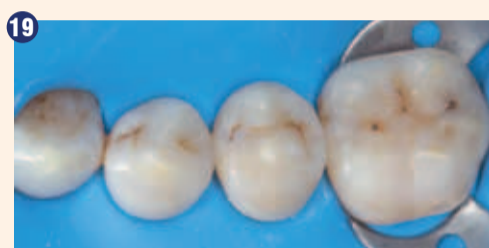Postavitev matrice.



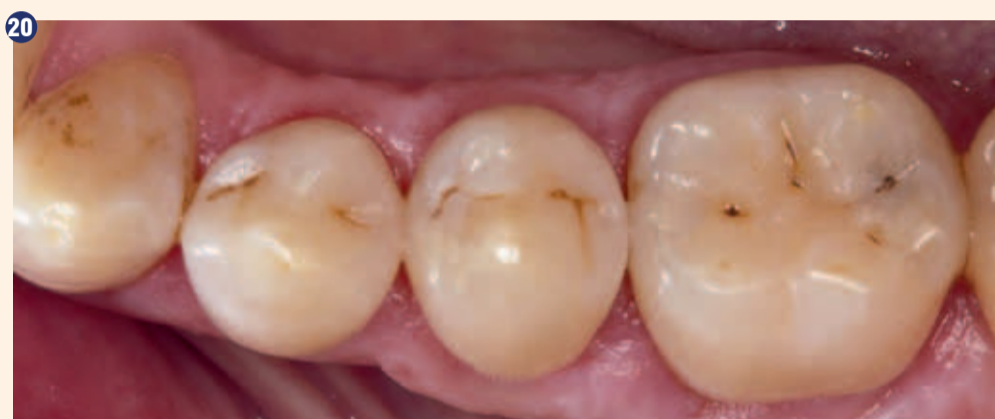Proksimalna stena z Essentia Universal.



Nadomestitev dentina everX Posterior.



Okluzalno modeliranje z Essentia Universal.

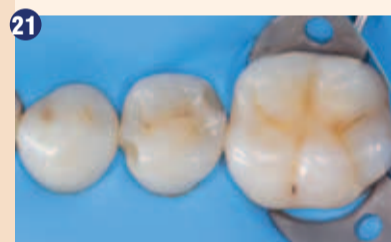

Končni rezultat.

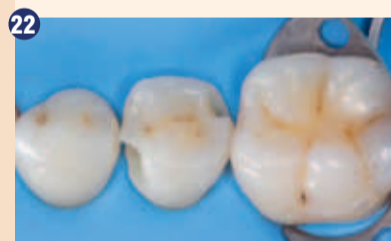### Klinični primer IV

Zob 35 je imel dva zlomljena dela v sklenini, ki sta tvorila dve nekariozni leziji na mezialni in distalni steni (slika 21). Izbran je bil minimalno invaziven pristop

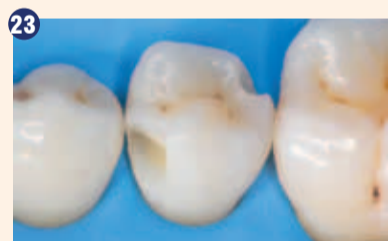in preparacija je bila izdelana z zračno abrazijo s 53 µm Al<sub>2</sub>O<sub>3</sub> z uporabo Aquacare naprave (VeloPex, Velika Britanija) (sliki 22 in 23). Ker nobena od lezij ni zajemala proksimalnega kontakta, postavitev matrice ni bila potrebna. Kaviteti sta bili restavrirani z uporabo nove Essentia LoFlo Universal, ki ima isto barvo kot Essentia Universal in fluidno, toda tiksotropno viskoznost (slika 24). Po okluzijski kontroli smo izvedli enak protokol za poliranje (slika 25).



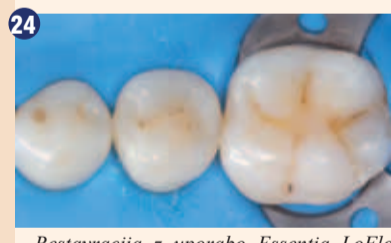Začetna situacija.



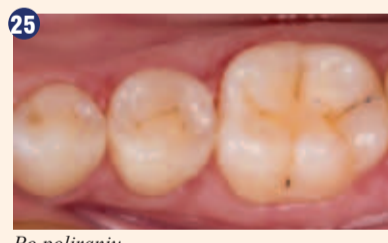Po zračni abraziji.




Približan pogled.



Restavracija z uporabo Essentia LoFlo Universal.



Po poliranju.

Včasih sem verjel, da ne obstaja univerzalna rešitev za kakršenkoli problem. Zobozdravniki vedno težijo k iskanju svojega lastnega protokola, metode, materiala, ki bi ustrezal različnim kliničnim situacijam, s katerimi se soočajo v ordinacijah. Zadnjih nekaj let sem našel rešitev za vse svoje posterioorne restavracije in po-endodontske nadgradnje z Essentia Universal. Njena barvna integracija je brezhibna, njene lastnosti za modeliranje so odlične in z njo se preprosto rokuje, tako z instrumenti kot tudi s čopiči. Predstavitelji Essentia HiFlo in Essentia LoFlo zaključuje družino Universal barv in predstavlja dobro zaokrožene univerzalne rešitve za posterioorne restavracije, restavracije razreda V, podlaganje in celo indirektno kompozitno cementiranje. 

Obj.v GCget connected<sup>s</sup> s privolj.avt.B.Kafelev

#### Avtor:

Dr. Bojidar Kafelov je diplomiral leta 2009 na dentalni šoli medicinske Univerze v Sofiji. Od takrat se je udeleževal mnogo nadaljevalnih tečajev na področju endodontije in kompozitnih restavracij. Objavil je svoj prvi prikaz kliničnega primera v letu 2011 v reviji Roots Magazine (Roots 1/2011) in leta 2012 naslednji članek v zvezi s pred-endodontsko nadgradnjo v Oral Health Journal, Kanada. Od leta 2009 dela kot polno zaposleni endodont pri Svedent Dental Clinic (Sofia, Bolgarija) ter predava in izvaja hands-on tečaje v Bolgariji in v tujini. Je tudi aktiven član bolgarske zveze za estetsko zobozdravstvo in ključni strokovnjak za GC in Dentsply Maillefer.

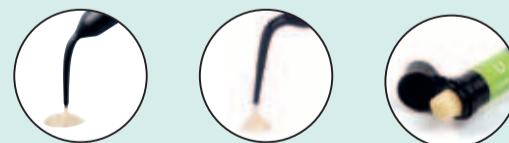

Odprite vrata poenostavitvam



GC Essentia<sup>®</sup>  
Universal shade

1 barva, 3 možnosti za vse posterioorne indikacije



Prava viskoznost za vse klinične primere

GC EUROPE N.V.  
East European Office-Slovenia  
Ulica talcev 1A  
3310 Zalec  
Tel: 03/710-32-70  
Faks: 03/710-32-71  
slovenia@eeo.gceurope.com  
http://eeo.gceurope.com





# Več kot le akrilatne fasete

Olaf Glück, generalni direktor skupine bredent, o sistemu visio.lign

Dentalno podjetje bredent je znano kot vsestranska firma. Tako vsestranska, da je težko naštetiti vse izdelke, kaj šele jih prisoditi ustrezni znamki. Mnogi kritizirajo manjkajočo sistematičnost. Zdaj pa ima bredent z visio.lignom v svojem naboru sistem, ki se je zaradi svojih logično razčlenjenih produktivnih skupin in komponent izkazal za izjemno vsestranski funkcijski in estetski sistem. Poslovodja skupine bredent Olaf Glück v pogovoru razkriva, po čem se odlikuje ta sistem.

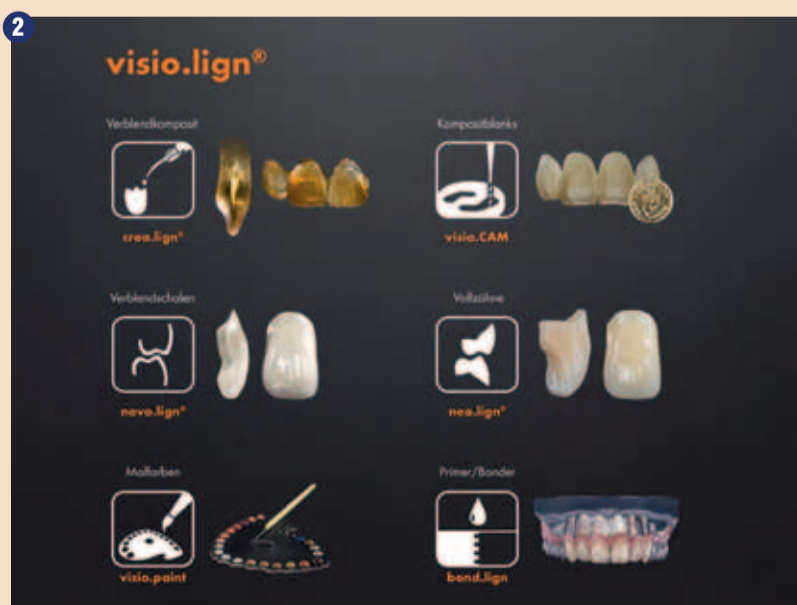

V okviru IDS 2017 smo se v našem filmskem studiu pogovarjali z Olafom Glückom, generalnim direktorjem skupine bredent. Na osnovi pogovora smo pripravili pričujoči prispevek.

Dragi g. Glück, veljate za idejnega očeta sistema visio.lign. Nam ga lahko na kratko predstavite?

Olaf Glück (slika 1): Pri snovanju in razvoju sistema smo sledili

funkcionalnosti. To nam je takrat – torej pred desetimi leti – lahko uspelo edino tako, da smo ustvarili nove materiale in nove izdelke, ki smo jih lahko od estetskega pomerjanja do končnega zobnega



Pod oznako visio.lign bredent uporablja 6 stebrov, ki definirajo uporabo sistema. Vsak steber predstavlja individualno možnost za uporabo produkta in omogoča medsebojno kombinacijo uporabe.

motu 'Kar vidite, tudi dobite'. Torej smo hoteli izdelati protetični sistem, ki ekipi protetikov daje jamstvo tako glede estetike kot

nadomestka sto odstotno prenesli in so tako morali biti primerni za trajno uporabo v ustih. Začetek je predstavljala keramična oblo-

ga, ki so jo leta 2005 predstavili na sejmu IDS. Leta 2007 je sledil prenos te keramične obloge v sodoben material HIPC, tako da smo lahko dobavili prve kompozitne sisteme novo.lign ter Duo visio.link in combo.lign kot odlično usklajen sistem vezave.

Za sistem so značilne mnoge komponente. Lahko uporabnik sploh ohrani pregled nad sistemom?

Glück: To je izziv predvsem za nove stranke, saj je sistem v preteklih desetih letih stalno rastel pretežno zaradi pozitivnih povratnih informacij in želja naših strank doma in v tujini. Zato smo pod krovno znamko visio.lign definirali šest stebrov, na katerih stoji celoten sistem (slika 2).

Vsak od teh stebrov predstavlja eno od tehnik, ki jih sistem pokriva. Na primer vezani sistem, prosti bočni sistem, ali prekrivanje s podporo CAD/CAM. Poleg tega sistem visio.lign dopolnjujejo razni moduli, na primer barvna paleta ali kompozitna tehnika. Uporabnik si lahko torej sam poljubno izbere zeleno tehniko in s tem poveže komponente ter tako raste s sistemom. Seveda je mogoče vse stebre kombinirati med seboj, zato sistem visio.lign zadovolji vse želje.

Za katero bi rekli, da je najpomembnejša komponenta sistema?

Glück: Ne gre za posamezno komponento, ki bi bila najpomembnejša, najpomembnejša je filozofija sistema, ki omogoča snovanje povsem novih možnosti in potekov terapije.

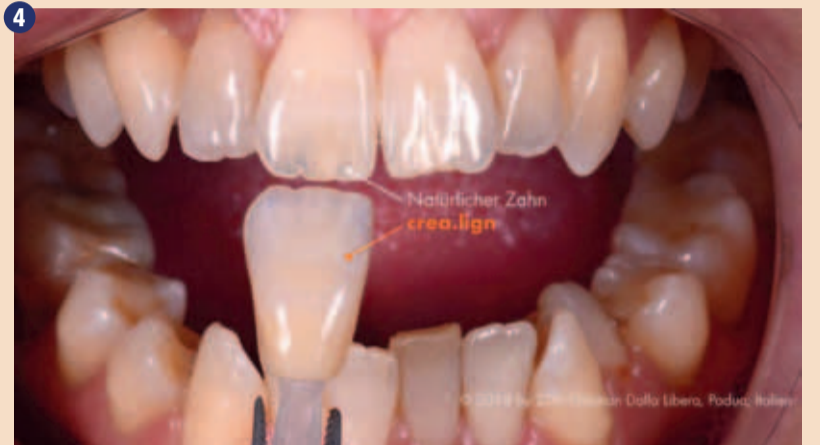Prej smo bili razporejeni pod kategorijo umetne mase, keramika, kompozit. V visio.lignu smo združili vse tri sestavine in pri tem izkoristili prednosti vsake izmed njih in tako ustvarili novo matrico HIPC (High Impact Polymer Composite). HIPC je sestavljen iz visoko molekularnega, delno keramično ojačanega poli-metil-metakrilata, ki je odgovoren za nelomljivost in udarno trdnost in kompozitne matrice, odporne na obrabo, ki je iz alifatskih metakrilatov ter funkcionaliziranih keramičnih delcev.) Zagotovo je s sistemom crea.lign uspel največji kvantni preskok za zobozdravnike in zobotehniko, ker je material mogoče obdelovati tudi oralno in je z vidika estetike pravi preboj (sliki 3 in 4).

Produktni vodje radi govorijo o prednostih posameznih izdelkov (t.i. USP, unique selling point). Kaj je posebna vrlina sistema visio.lign, značilnost, s katero se lahko izkaže pred konkurenčnimi izdelki?


Glück: Pri visio.lignu gre za odprt sistem, ki uporabniku pušča veliko svobode. Posamezne komponente se ravna po željah strank in so brezhibno usklajene med seboj. Materiali in oblikovanje se zgledujejo po naravi, kar je



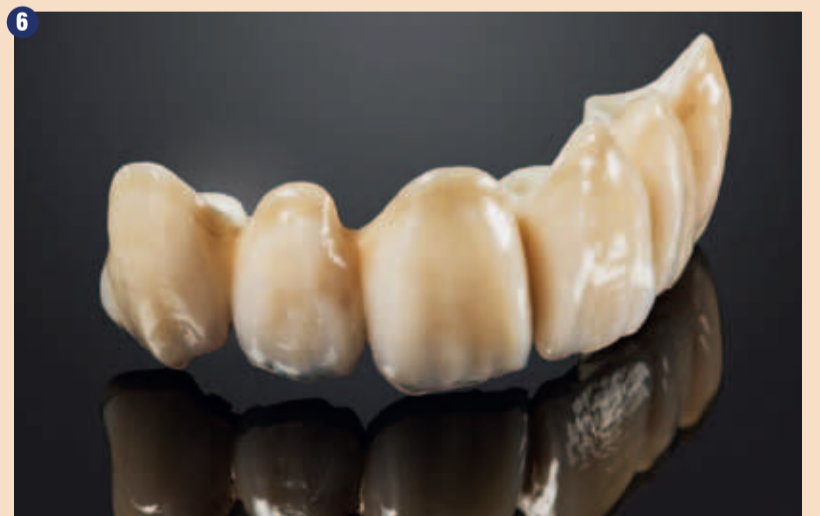Kompozitna tehnika crea.lign je na voljo v več različnih kompletih. Tako lahko uporabniki izberejo najprimernejši komplet za vsako posamezno tehniko, obenem pa rastejo vzporedno z izzivi in ustrezno širijo komponente.



S crea.lignom je bredentu uspel največji vidni kvantni skok, saj ga je mogoče uporabiti tudi oralno in vsakemu zobnemu tehniku ali zobozdravniku nudi neslutene možnosti.



Slike od 5a do 5d: Komponente proste plasti kompozita crea.lign so – enako kot druge komponente sistema visio.lign – plod izkušenj in zamisli številnih uporabnikov. Tako se komponente odlikujejo po mnogih premišljenih podrobnostih, ki ponazarjajo, da gre tu za sistem, ki so ga praktiki razvili za praktike.



Naravna opalescenca materiala omogoča obnove zobovja, ki jih po naravnem videzu skoraj ni mogoče preseči.

prispevalo k temu, da smo uspeli združiti naravno estetiko z brezhibnim delovanjem. Oblike zob in platenja so na primer zasnovane na oblikah pravih zob. To je označeno z začetnicami imena osebe, ki je dala na voljo svojo obliko zob za določeno garnituro. Pri prosto ročni uporabi kompozita crea.lign (slike 5a do 5d) nam je uspelo materialu dati naravno opalescenca. Tako je mogoče doseči rezultate povsem naravnega videza (slika 6). Proizvode same

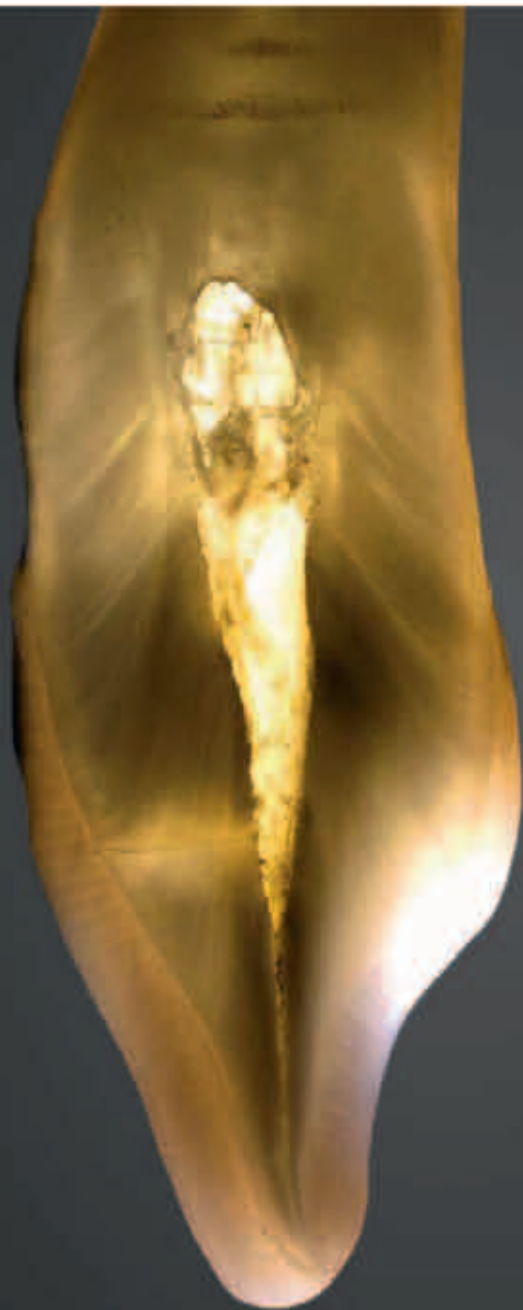so ustvarili praktiki, zato vsem, ki so prispevali zamisli in pobude, velja naša iskrena zahvala. Tudi če je morda za nekatere še težko verjeti, smo pri bredentu prepričani, da je mogoče s pomočjo našega sistema visio.lign dosegati boljše rezultate kot z dosedanjimi običajnimi metodami s keramiko.

**Spoštovani g. Glück, najlepša hvala za vaše odgovore in prijeten pogovor!** ■




**crea.lign<sup>®</sup>**

veneering composite



*Opalescence of natural tooth*  
MDT Illiger, Freitzig, Boil, Hamburg, Germany



*Opalescence of crea.lign*  
Dr. Vincenzo Musella, Modena, Italy



**create natural beauty**

crea.lign<sup>®</sup> the light-curing ceramic composite  
for natural beauty. crea.lign<sup>®</sup> will offer you a  
new confidence.

**Natural beauty** | natural opalescence and unsurpassed light transmission

**Physiology** | higher impact strength than ceramic

**Reliable** | permanent chemical bond with all framework materials

**bredent**  
group



# Pomen čiščenja medzobnih prostorov

Če se nam čiščenje zob zdi samoumevno, še ne pomeni, da znamo zobe res dobro očistiti. Velik delež slovenskega, evropskega in svetovnega prebivalstva ima vneto obzobna tkiva. Po več kot 20 letih epidemioloških raziskav, izvedenih na prebivalcih Ljubljane, kaže, da skoraj vsi prebivalci potrebujejo pouk o ustni higieni in da je napredovala parodontalna bolezen v porastu, tako da se povečuje potreba po luščenju in glajenju korenin ter parodontalno kirurških posegih (Skalerič in sod., 2008).

Raziskave v ZDA kažejo, da ima 75 odstotkov odraslih gingivitis, 30 odstotkov zmerno napredovali parodontitis in 10 odstotkov napredovali parodontitis (Kim in sod., 2006). Tudi zobna gniloba je velika težava v zobozdravstvenih ambulantah. Kljub temu, da se je KEP-indeks pri otrocih v zadnjih 30 letih znižal zaradi izboljšanja preventivne (Vrbič, 2008), sta Rode in Vrbič (1993) ugotovila, do se po 55. letu KEP-indeks pri prebivalcih predmetij zvišuje. To pomeni, da preventivne dejavnosti niso zajele celotne populacije. Med 40. in 45. letom je največ zob izgubljenih zaradi zobne gnilobe, pri starejših pa postane vnetje obzobnih tkiv enako pomemben vzrok za izgubo zob. Na splošno je parodontitis pri 30 do 35 odstotkih vzrok za izgubo zob, zobna gniloba in vsi njeni zapleti pa pri 50 odstotkih primerov (Gilbert in sod., 2005). Bolezni obzobnih tkiv in zobna gniloba nastanejo kot posledica kopičenja zobnih oblog. Po odstranitvi zobnih oblog namreč klinični znaki vnetja obzobnih tkiv izginejo (Löe in sod., 1965). Vendar pa odstranjevanje zobnih oblog ni pomembno samo pri preprečevanju zobne gnilobe in vnetja obzobnih tkiv, ampak tudi za preprečevanje sistemskih bolezni. Raziskave v zadnjih desetletjih kažejo vse večjo povezavo med sistemskimi boleznimi in stanjem v ustni votlini. Ugotovljena je predvsem povezava s sladkorno boleznijo in srčno-žilnimi boleznimi. Nekatere raziskave kažejo, da lahko napredovala parodontalna bolezen nosečnice vpliva na prezgodnji porod otroka in na nižjo porodno težo. Dokazana je tudi povezava z osteoporozo (Kim in

sod., 2006; Gurenlian, 2012).

Vzdrževanje bakterij na najnižji možni ravni je poleg preprečevanja nastanka zobne gnilobe in vnetja obzobnih tkiv pomembno tudi za preprečevanje poslabšanja sistemskih bolezni.

Večina pacientov se ne zaveda, da ima vsak zob pet ploskev, tri izmed teh so našim očem vidne, aproksimalni ploskvi pa ne. Za optimalno čiščenje je treba očistiti vseh pet ploskev. Prav na aproksimalnih ploskvah, ki sta težje dosegljivi, najdemo zobne obloge najpogosteje (Slot in sod., 2008). Tukaj najpogosteje nastane tudi zobna gniloba. Aproksimalni ploskvi oklepata medzobni prostor, kjer se najpogosteje začne vnetje dlesni. Prav zato je pomembno očistiti medzobni prostor.

Do zdaj so ljudje za čiščenje medzobnih prostorov uporabljali predvsem zobotrebec in zobno nitko. Danes vemo, da zaradi oblike medzobnih prostorov, predvsem med ličniki in kočniki, zobotrebec in zobna nitka teh ne moreta učinkovito očistiti (Noorlin, 2007), hkrati pa povzročata škodo na dlesnih, če ju nepravilno uporabljamo. Pravilna uporaba zobne nitke pa je zelo zahtevna.

Primerjava odstranjevanja zobnih oblog samo s ščetkanjem ali z dodatno uporabo zobne nitke ali medzobne ščetke kaže, da zobna nitka in medzobna ščetka medzobni prostor očistita boljše kot sama ščetka. Če pa primerjamo zobno nitko in medzobno ščetko, ugotovimo, da je po uporabi medzobnih ščetk v medzobnih prostorih manj zobnih oblog, manj je krvavitev ob sondiranju, dolgoročno se bolj zmanjšajo globine sondiranja in posledično je manj vnetja (Noor-

lin in sod., 2007, Smukler in sod., 1989).

Za uporabo pripomočka je ključna motiviranost pacienta. Za to je pomembno, da je pripomoček enostaven za uporabo. Z vidika pacienta je enostavneje uporabljati medzobne ščetke kot zobno nitko, kar kažejo tudi raziskave. Pacientom je bilo namreč v večini primerov všeč predvsem to, da se medzobna ščetka uporablja samo z eno roko in imeli so občutek, da si z njo bolje očistijo medzobne prostore (Slot in sod., 2008). Pacienti so bolj motivirani za uporabo tudi zaradi hitrega učinka, ki je viden že po treh dneh. Tudi Kiger in sod. so že leta 1991 ugotovili manj zobnih oblog v medzobnih prostorih po uporabi medzobne ščetke v primerjavi z zobno nitko. Razlog je verjetno tudi v rednejši uporabi

medzobne ščetke zaradi enostavnosti uporabe in hitreje vidnih rezultatov.

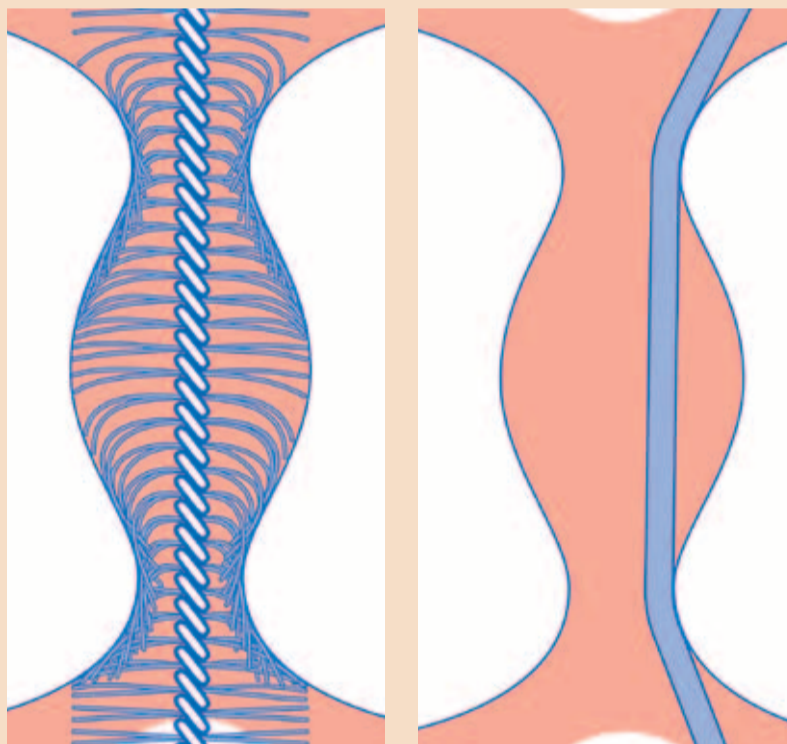
Prav zaradi enostavnosti uporabe in učinkovitosti priporočamo za čiščenje medzobnih prostorov medzobne ščetke. Zelo pomembno je, da medzobna ščetka ne povzroča škode na zobeh in obzobnih tkivih, kar je mogoče le tako, da izberemo pravilno velikost ščetke in pacientu pokažemo pravilno uporabo. Pri medzobnih ščetkah je pomembno, da so izbrane tako, da sta njihova dostopnost in učinkovitost čim bolj optimalni. Izбира velikosti ni naloga pacienta, ampak strokovnjaka. Če je mogoče, velikost izberemo najprej s kalibrirano barvno sondo. Ker pa je taka sonda toga, vedno preizkusimo ustreznost medzobne ščetke in se po naših izkušnjah pogosto

odločimo za velikost, ki je eno stopnjo višja od določene s sondo. Prav tako je strokovnjak tisti, ki mora pacientu pokazati ustrezen način čiščenja medzobnih prostorov, saj se oblika medzobnih prostorov razlikuje med posamezniki in med posameznimi zobmi.

Zaradi vsega opisanega je pomembno, da poleg ščetkanja postane naša dnevna rutina tudi čiščenje medzobnih prostorov. Po naših izkušnjah danes pacienti vse pogosteje posegajo po medzobnih ščetkah zaradi enostavnosti uporabe, vendar pa si velikost ščetke določijo sami, in te so večinoma premajhne, medzobni prostori pa temu primerno slabo očiščeni. Pogosto pacienti medzobne ščetke neustrezno uporabljajo in si s tem poškodujejo obzobna tkiva. Zato je pomembno, da je v izbiro velikosti ščetke vključen strokovnjak, ki pacientu pokaže tudi ustrezno tehniko čiščenja. ■

**Avtorica:**

Romana Mance Kristan, dr. dent. med., spec. parodontologije



Če pa primerjamo zobno nitko in medzobno ščetko, ugotovimo, da je po uporabi medzobnih ščetk v medzobnih prostorih manj zobnih oblog, manj je krvavitev ob sondiranju, dolgoročno se bolj zmanjšajo globine sondiranja in posledično je manj vnetja.

Gilbert GH, Shelton BJ, Fisker MA. Forty-eight-month periodontal attachment loss incidence in a population-based cohort study: role of baseline status, incident tooth loss, and specific behavioral factors. *Journal of Periodontology* 2005; 76: 1161-70.  
Gurenlian JR. The role of dental plaque biofilm in oral health. *American Dental Hygienists Association* 1 March 2012.  
Kiger RD, Mylund K, Feller R. A comparison of proximal plaque removal using floss and interdental brushes. *J Clin Periodontol* 1991; 18: 681-4.  
Kim J, Amar S. Periodontal disease and systemic conditions: a bidirectional relationship. *Odontology* 2006; 94 (1): 10-21.  
Löe H, Theilade E, Jensen SB. Experimental gingivitis in man. *Journal of Periodontology* 1965; 36: 177-87.  
Norlin I, Watts TL. A comparison of the efficacy and ease of use of dental floss and interproximal brushes in a randomised split mouth trial incorporating an assessment of subgingival plaque. *Oral Health Prev Dent* 2007; 5: 13-18.  
Rode M, Vrbič V. Oralno zdravje starostnikov v Sloveniji. *Zobozdravstveni vestnik* 1993; 48: 50-54.  
Skalerič E, Petelin M, Kovač-Kavčič M, Skalerič U. Potrebe po parodontalnem zdravljenju pri prebivalcih Ljubljane 20 let po prvem pregledu. *Zobozdravstveni vestnik* 2008; 63: 63-6.  
Slot DE, Dörfer CE, Van der Weijden FA. The efficacy of interdental brushes on plaque and parameters of periodontal inflammation: a systemic review. *Int J Dent Hygiene* 2008; 6: 253-64.  
Smukler H, Nager MC, Tolmie PC. Interproximal tooth morphology and its effect on plaque removal. *Quintessence Int* 1989; 20: 249-255.  
Vrbič V. Zobno zdravje pri 12-letni mladini v Sloveniji, 1987-2008. *Zobozdravstveni vestnik* 2008; 63: 169-171.

## DENTAL TRIBUNE

The World's Dental Newspaper • Slovenian Edition

© 2017, Dental Tribune International GmbH

Uredniški material, preveden in tiskan v izdaji časopisa Dental Tribune International, je avtorsko zaščiteno pod podjetjem Dental Tribune International GmbH. Vse pravice so zadržane. Objavljeno z dovoljenjem podjetja Dental Tribune International GmbH, Holbeinstr. 29, 04229 Leipzig, Germany. Reprodukcijski način, v katerikoli jeziku, v celoti ali delno, je brez predhodnega dovoljenja podjetja Dental Tribune International GmbH strogo prepovedana. Dental Tribune je zaščitni znak podjetja Dental Tribune International GmbH.

Dental Tribune si prizadeva natančno predstavljati klinične informacije in novice proizvajalcev. V zvezi s tem Dental Tribune ne prevzema nobene izhajajoče odgovornosti resničnosti navedb ali nastalih tipkarskih napak. Založnik prav tako ne prevzema nobene odgovornosti za vsebino oglasov. V člankih izražena mnenja so lastna mnenja avtorjev in ne predstavljajo mnenja Dental Tribune International.

**Dental Tribune International GmbH**  
Holbeinstr. 29, 04229 Leipzig, Nemčija  
tel.: +49 341 48 474 302, faks: +49 341 48 474 173  
e-pošta: newsroom@dental-tribune.com

**Tribune America, LLC**  
116 West 23rd Street, Ste. 500, New York, N.Y. 10011, USA  
Tel.: +1 212 244 7181 | Fax: +1 212 244 7185

Prevod in lektoriranje: Dental Tribune Slovenija  
Grafično oblikovanje in prelom: Simon Šimenc  
Tisk: TISK Žnidarič, d.o.o., Kranj  
Naklada: 2700 izvodov, (september 2017)

Glavni urednik skupine: Daniel Zimmermann

ISSN 2232-3511

Uredniški svet:

dr. Nasser Barghi,  
dr. Karl Behr,  
dr. George Freedman  
dr. Howard Glazer  
prof.dr. I.Krejci  
dr. Edward Lynch  
dr. Ziv Mazor  
prof.dr. Georg Meyer  
prof.dr. Rudolph Slavicek  
dr. Marius Steignamm

ZDA  
Nemčija  
Kanada  
ZDA  
Švica  
Irska  
Izrael  
Nemčija  
Avstrija  
Nemčija

keramika  
endodontija  
estetika  
kariologija  
konzervativa  
restavrativa  
implantologija  
restavrativa  
funkcionalnost  
implantologija

Strokovni urednik: Magda Wojtkiewicz

Obiščite našo spletno stran: [www.dental-tribune.com](http://www.dental-tribune.com)

Medijski urednik: Nathalie Schüller

info@dental-tribune.com  
Lastnik licence za Slovenijo: Bisernica Medicina d.o.o., Gmajnice 15, 1000 Ljubljana mat.št.: 3368122, dav.št. SI52917622

Uredniki: Anne Faulmann

Kristin Hübner

Yvonne Bachmann

Izvršni urednik: Marc Chalupsky

Urednika izdaj: Sabrina Raaff

Hans Motschmann

Torsten R.Oemus

Dan Wunderlich

Tehnološki vodja: Serban Veres

Direktor razvoja projektov: Claudia Salwiczek-Majonek

Pomočnik dir. razvoja: Sarah Schubert

Direktor internetnih projektov: Tom Carvalho

Namestnik direktorja: Hannes Kuschick

Direktor dogodkov: Lars Hoffmann

Direktor izobraževanja: Christiane Ferret

Računovodje: Anja Maywald

Karen Hamatschek

Manuela Hunger

Nadine Dehmel

Za založbo Bisernica Medicina: Boštjan I. Košak

Glavni urednik: Zoran Grom

Vodja produkcije: telefon: 031 378 022,

Kontakt slovenskega uredništva: e-pošta: [prodaja@dental-tribune.si](mailto:prodaja@dental-tribune.si)

Oglasno trženje: Boštjan I. Košak (041 740 864),

Zoran Grom (031 378 022)

Naročnine: [prodaja@dental-tribune.si](mailto:prodaja@dental-tribune.si)

Mednarodno oglasno trženje: Antje Kahnt

Oglasno trženje za VE: Barbora Solarova

Oglasno trženje za ZE: Hélène Carpentier (Western Europe)

Izvršni producent: Gernot Meyer

Oglasne dispozicije: Marius Mezger

Marketinška služba:

Prodajna služba: Nicole André

Ali ste vedeli,  
da se vnetje dlesni  
in karies najpogosteje  
pojavitata v  
**MEDZOBNEM  
PROSTORU?**



# ZA ZDRAVE DLESNI IZBERITE MEDZOBNE ŠČETKE CURAPROX CPS



Medzobne ščetke Curaprox CPS lahko kupite v spletni trgovini [www.zdrav-nasmeh.com](http://www.zdrav-nasmeh.com), v drogerijah, lekarnah in specializiranih prodajalnah.



# Oskrba s kompleksnimi, neposrednimi kompozitnimi obnovami z materialom ORMOCER na območju stranskih zob

## Poročilo o primeru

Iz finančnih razlogov so pacienti in zobozdravniki v današnjem času velikokrat primorani pri oskrbi velikih strukturnih, funkcionalnih in estetskih poškodb uporabiti obnovitvene materiale. Tukajšnji primer prikazuje, kako se lahko s pomočjo uporabe inovativnega, organsko modificirana-

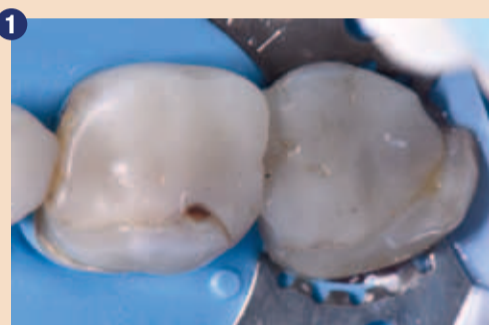daljnje odstranitve zobovine. Iz finančnih razlogov pacientka ni želela protetičnega nadomestka, npr. v obliki keramične obnove. Pacientki smo svetovali neposredno, kompleksno prevleko iz umetne mase, ki zahteva funkcionalno in nefunkcionalno redukcijo zobnih vršičkov. Pri tem neobičajnem pristopu je pri oblikovanju okluzije bilo treba upo-

temelju so vršički merili 3 mm. Izveden je bil močan poševni rez robov, da bi pri minimalni redukciji v območju vršičkov za pridobitev velike kontaktne površine lahko vstavili čim večjo količino obnovitvenega materiala. Na območju kavitet, ki jih je bilo treba oskrbeti, nismo načrtovali centričnih kontaktov ali drugih razširjenih, funkcionalnih kontaktov.

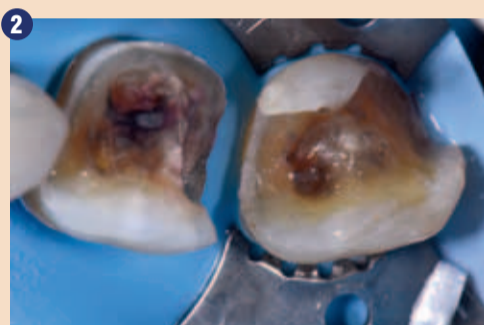pri tem je bil, da aktivne snovi za polnjenje v enem koraku nismo nanesli »v enem koraku«, da bi tako v vsakem trenutku zagotovili maksimalno globino strjevanja pri postopku.

Prednost Admira Fusion x-tra je povečana globina strjevanja, ki je lastnost tega obnovitvenega materiala. Po strditvi lingvalnega temelja vršičkov je bil vstavljen

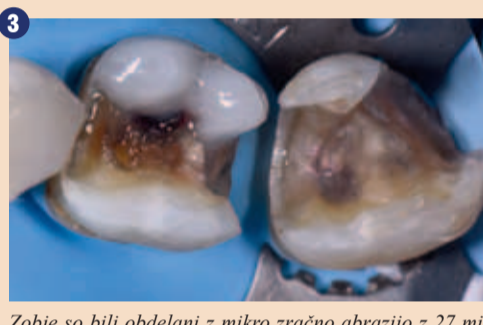in nato uporabili tehniko »Tam interlobe staining« (rjava, FinalTouch, VOCO), da bi prilagodili obarvanost. V naslednjem koraku smo modelirali posamezne lingvalne vršičke in tako zaključili oblikovanje okluzalne anatomije. Po končni dodelavi zoba 46 smo sistem matric uporabili na zobu 47 (Omnimatrix, Ultradent; distalni obrobni greben; V3, Tri-



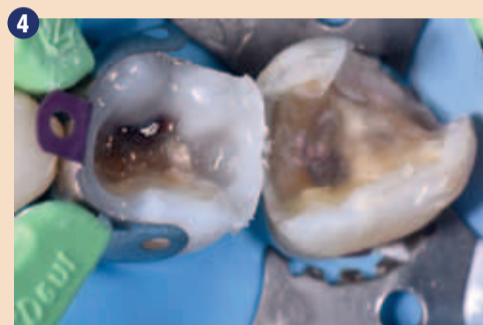1 Izhodiščna situacija prikazuje obnovitve velikega obsega in majhno preostalo strukturo zoba.



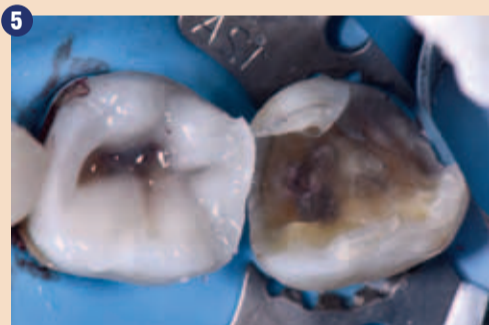2 Zaključena preparacija z močnim poševnim rezom kot alternativa ravni redukciji višine vršičkov. Vršički so pri temelju bili debeli najmanj 3 mm. Okluzalno izoblikovanje mora biti zelo skrbno izvedeno, da bi čim bolj zmanjšali ekscurzivsko obremenitev na vršičke.



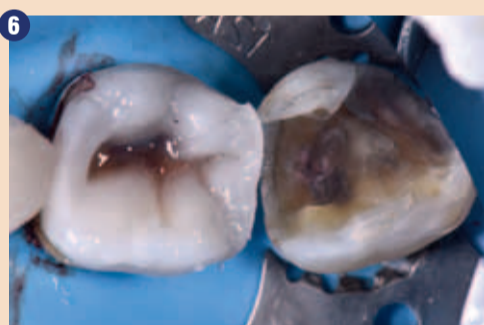
3 Zobje so bili obdelani z mikro zračno abrazijo z 27 mikrometri aluminijevega dioksida. Nato je bilo izvedeno selektivno jedkanje sklenine z adhezivom Futurabond U. Lingvalni vršički so bili dograjani z materialom Bulk Fill ORMOCER (Admira Fusion x-tra, barva U, VOCO) na čisti keramični osnovi.



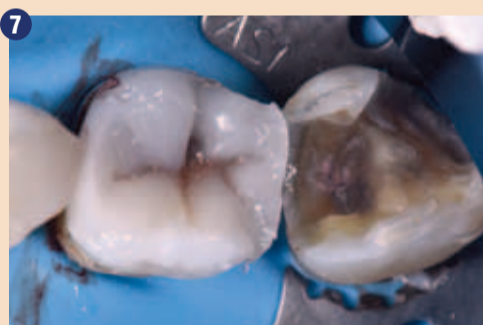4 Obrobni grebeni so bili dograjani s pomočjo sistema delnih matric (V3, Triodent, Dentsply Sirona). Na ta način smo spremenili kompleksen primer II. razreda v primer I. razreda.



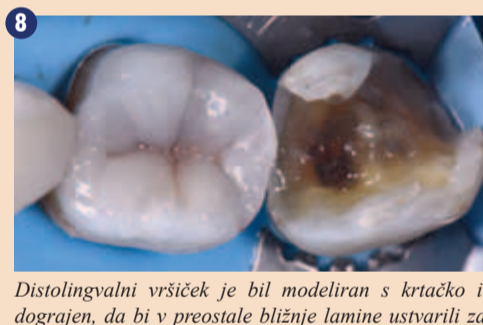
5 Bukalne lamine so bile posamično dograjene, začeniši z mezibukalno ploskvijo.



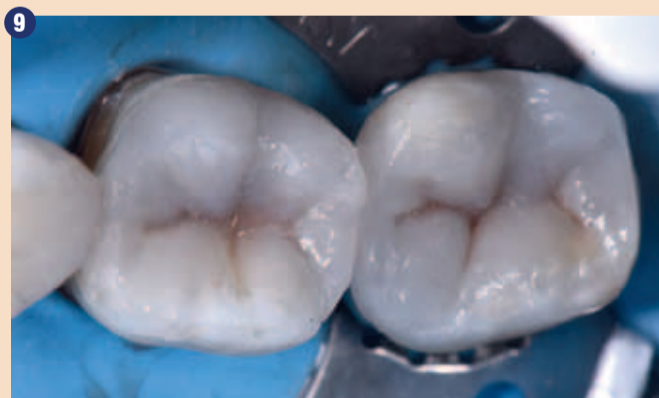6 Po popolni strditvi bukalnih ploskev, smo na osnovo ploskev v sklopu tehnike »Tam interlobe staining« nanesli barvni odtonek FinalTouch rjava (VOCO).



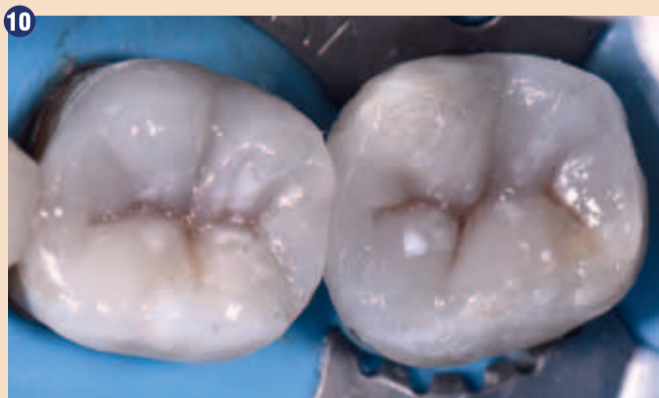7 Meziolingvalni vršiček je bil modeliran s krtačko in dograjen, da bi na meziolingvalnih in midlingvalnih laminah ustvarili zavihke. Pri tem se rjava obarvanost deloma prekrije, tako da ostane le rahlo vidna in s tem ustvari naravni videz.



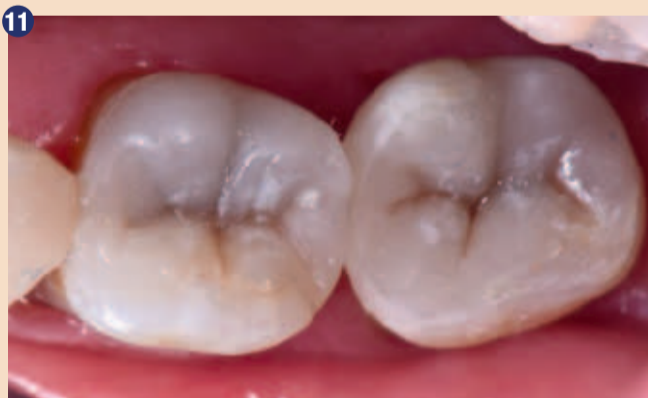8 Distolingvalni vršiček je bil modeliran s krtačko in dograjen, da bi v preostale bližnje lamine ustvarili zavihke in izpopolnili okluzijsko ploskev. Barvni odtonek je maksimalno realističen. Končna dodelava obrobni grebenov pred preparacijo zoba 47. Selektivno jedkanje, dograditev in obnova so nato bili izvedeni na podoben način kot pri zobu 46.



9 Neposredna postoperativna situacija pred neposrednim nanosom hipomineralizacijskega detajla na trikotni greben.



10 Situacija po uporabi hipomineralizacijskega detajla na trikotni greben z belo barvo FinalTouch.



11 Končni rezultat z rahlimi centričnimi točkovnimi kontakti, brez funkcionalnih, lateralnih, ekscurzivskih interferenc in popolno estetsko umestitvijo.

nega keramičnega kompozita z izjemno nizkim stresom krčenja ter majhnim volumskim krčenjem izvede obnova, ki ohranja zobovino. Za dolgo življenjsko dobo obnove je bistvena okluzalna funkcionalnost.

K meni je v ambulanto prišla 71-letna gospa, da bi ji na zobeh 46 in 47 zamenjala nezadostni kompozitni zalivki izredno velikega obsega. Naravna krona je kazala še nekaj preostale strukture, pacientka pa ni želela na-

štetati tako prednosti kot slabosti materiala za uporabo ter tudi preostalo strukturo zoba.

Pacientka je prejela lokalno anestezijo z 1 ampulo 4% Articaina z epinefrinom 1:100.000, zobje pa so pred odstranitvijo obstoječih obnov bili izolirani s koferdamom. Da bi zagotovili trdo osnovo dentina brez kariesa, smo izvedli tri zaporedne kontrole z detektorjem kariesa (Caries Marker, VOCO). Izmerili smo debelino preostalih vršičkov: Pri

Preparacije so bile izvedene z mikro zračno abrazijo s 27 mikrometri aluminijevega dioksida. Nato je bilo izvedeno selektivno jedkanje sklenine s 33% ortofosforno kislino in dograditev z adhezivom Futurabond U (VOCO). Lingvalni vršički zoba 46 so bili prostoročno modelirani z Admira Fusion x-tra v univerzalni barvi, Bulk Fill kompozitom na čisti keramični osnovi. Vršički so bili postopno centro-okluzalno razširjeni z 2 mm inkrementi. Trik

sistem delnih matric (V3, Triodent). Na območju gingivalnega dna aproksimalnega prostora smo nanesli majhno količino tekoče snovi Admira Fusion Flow (v barvi A3, VOCO) v treh inkrementih po 0,25 mm (izredno tanko), da bi zagotovili popolno in maksimalno marginalno hibridizacijo in adaptacijo. Obrobni grebeni so nato bili postopoma zapolnjeni z Admira Fusion x-tra (barva U). Bukalne lamine smo posamezno prevlekli z Admira Fusion x-tra

odent: mezialni obrobni greben). Zob 47 je bil obnovljen na podoben način z Bulk Fill materialom v univerzalni barvi (Admira Fusion x-tra).

Belo barvo za individualizacijo (FinalTouch, VOCO) smo v majhni količini nanesli na trikotni greben zoba 46 in 47, da bi imitirali hipokalcifikacijo sklenine. Nato je bil nanesen sloj glicerina, preko katerega je bil kompozit popolnoma polimeriziran, da bi se izognili plasti zadrževanja ki-



sika. Potrebno je bilo izvesti le manjše okluzalne prilagoditve. Ob upoštevanju lastnosti materiala ORMOCER (visoka tlačna trdnost in majhna fleksibilnost) je v naslednjem koraku potekalo brušenje okluzije, da bi ustvarili lahke centrične točkovne kontakte, brez razširjenih lateralnih kontaktov ali interferenc. Obnovitve so bile pod vodnim pršilom polirane z enostopenjskim polirnikom (Dimanto, VOCO) do visokega sijaja.

### Utemeljitev izbire materialov

V splošni zobozdravstveni praksi postaja geriatrično zobozdravstvo vse bolj pomembno. Kot glavni cilj zdravljenja te skupine prebivalstva splošno velja »ohranitev funkcionalnosti z nizkimi stroški«. Večina starejših ljudi ni pripravljena vložiti veliko denarja v svoje zobe. Da bi upoštevali to dejstvo, je poznavanje raznih neposrednih in posrednih obnovitvenih materialov glede na njihovo obremenilnost nujno potrebno, da bi lahko izvedli ustrezno obnovo.

Kompozitne umetne mase imajo visoko tlačno trdnost, vendar pa le majhno napetost in fleksibilnost. Tlačna trdnost sklenine znaša 384 MPa, trdnost dentina pa 297 MPa. Upogibna trdnost dentina pa znaša 165,6 MPa. Tlačna trdnost Admira Fusion x-tra znaša 307 MPa, upogibna trdnost pa 132 MPa – kar so sprejemljive vrednosti v primerjavi z naravnim zobom.

Resnična moč Admira Fusion leži v njegovi sestavi materiala, kajti ne vsebuje klasičnih metakrilatnih monomerov in tako omogoča biološko združljivo obnovo (polnilni material na čisti keramični osnovi, ki je združljiv z vsemi sistemi dograditve). Hkrati sestava skrbi za izredno majhno volumetrično krčenje v višini 1,25 %, kar je trenutno najnižja vrednost na tržišču. Tudi pri prikazanih zalivkah II. razreda je optimalno vedenje obrobne zapore bistvenega pomena, zlasti pri robovih polnitve, omejenih z dentinom, pod skleninsko-cementno mejo.

Arora et al. so raziskovali vlogo tekočih kompozitov glede na obrobno zaporo pri kavitacijah II. razreda pod skleninsko-cementno mejo in uspeli pokazati pomembno zmanjšanje mikro kavitet, če se namesto čisto polnilne kompozitne umetne mase (1) uporabi tekoče kompozitno črtalo. Ta pregled dokazuje dejstvo, da šibka točka obnovitev II. razreda načeloma leži v robu polnitve v območju spodnjega dna proksimalnega prostora, zlasti pri subgingivalni legi. Iz tega razloga sta tako volumsko krčenje kot tudi stres krčenja dva nadaljnja pomembna dejavnika, kar se tiče visoke natančnosti roba in obrobne zapore. Izredno nizek stres krčenja (3,71

MPa) tega Bulk Fill materiala v kombinaciji z visoko globino strjevanja zagotavlja maksimalno obrobno zaporo, zlasti če se klasični kompozit nanese v majhnih inkrementih. Kar se tiče preprečevanja draženja dlesni, igra biološka združljivost pomembno vlogo, kompoziti na keramični osnovi pa tvorbo biofilma podpirajo v manjšem obsegu kot kompoziti iz umetnih mas.

Zaradi njegovega osupljivega kameleonskega učinka in optimalne predelovalne lastnosti je material

v moji praksi prva izbira pri 90% obnovitev stranskega zobovja. Na ta način lahko s praktično samo enim pametnim materialom izredno povečam učinkovitost, estetično, predvidljivost in obrobno zaporo, zlasti pri kombinirani uporabi karakterizacijskih barv iz ponudbe FinalTouch, ki so preproste za nanos. ■

### Literatura

1) Arora, R., Kapur, R., Sibal, N. und Juneja, S. Evaluation of Microleakage in Class II Cavities

using Packable Composite Restorations with and without use of Liners. Int J Clin Pediatr Dent. 2012;5(3):178-184.

### O avtorici

Dr. Clarence Tam vodi ambulanto v Aucklandu (Nova Zelandija), ki se je specializirala za kozmetično in obnovitveno zobozdravstvo. Rojena Kanadčanka ima končano univerzo Western Ontario in je opravila specializacijo za splošno zobozdravstvo na univerzi Toronto/Hospital for sick chil-

dren. Je direktorica in predsednica Novozelandske akademije za kozmetično zobozdravstvo (New Zealand Academy of Cosmetic Dentistry, NZACD).



Dr. Clarence Tam

## 3 ZA OPTIMALNO ZAČASNO OSKRBO

## Structur 3

### Varna in hitra obdelava:

- čas strjevanja v ustih: le 45 sekund,
- mešalno razmerje 1:1 zagotavlja homogeno zmes.

### Izjemna estetika:

- naraven videz,
- na voljo v 8 odtenkih.

### Dolga življenjska doba:

- velika trdnost,
- odlična lomna trdnost.

