

ortho

international magazine of orthodontics

1 2020 české vydání

Dr. Terry Gruelle
Výhody použití
Invisalign First alignerů

Sean K. Carlson
Kolektivní terapeutická
inteligence: Sdílení informací

Christian Stempf
Projektování prostoru
pro čištění a sterilizaci

 invisalign®

dti Dental
Tribune
International

StomaTeam

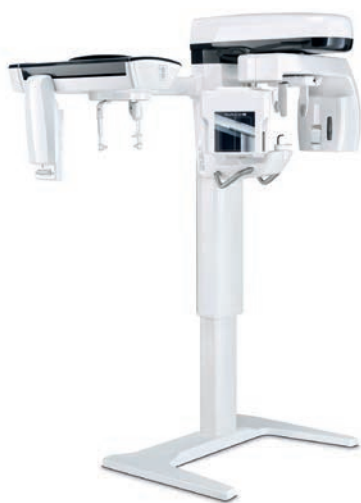

CAMOSCI
imaging
& innovation

Zaměřeno na ORTODONCII

NewTom GO 2D/3D CEPH COMPLETE.VISION

- ▶ Moderní řešení 2D, 3D a CEPH zobrazování
- ▶ Nejkompaktnější CEPH přístroj na trhu vhodný i pro malé prostory
- ▶ Nadstandardní kvalita zobrazení a plně automatizovaná obsluha



NewTom GiANO HR 2D/3D CEPH PERFECT.VISION

- ▶ Komplexní řešení zobrazování pro nejnáročnější
- ▶ Maximální variabilita výbavy s možností postupného upgradu
- ▶ Možnost ortodontického zobrazení celé hlavy (3D objem 16x18 cm)



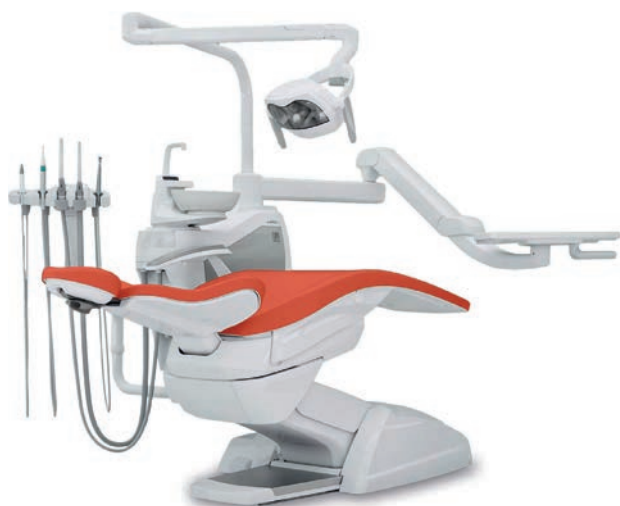NewTom VGi evo EXPANDED.VISION

- ▶ Nejpokročilejší dedikovaný CBCT systém na trhu
- ▶ Bezkonkurenční kvalita snímků a diagnostické možnosti
- ▶ 3D objem 24x19 cm pro zobrazení celé hlavy jedním skenem



Stern Weber S200 ORTHO

- ▶ Výkonná a spolehlivá souprava nové generace
- ▶ Výbava a zaměření na potřeby ortodontické praxe
- ▶ Komfort, flexibilita a inovace za skvělou cenu



AudaxCeph software

- ▶ Proměňte snímky na informace rychle a efektivně
- ▶ Umělá inteligence TINA pro analýzy jedním klikem
- ▶ Demo na 30 dní zcela zdarma a atraktivní ceny licencí



Najdete v síti CAMOSCI
v Česku a na Slovensku

 **CAMOSCI**
imaging & innovation

Specialisté
od roku 2004

camosci.cz
camosci.sk

Vážení a milí čtenáři,

tento časopis není infekční. Byl vytištěn, zabalen a rozeslán za dodržení všech hygienických podmínek daných ministerstvem, vládou a hlavně zdravým selským rozumem.

„Korona hrozba“ se rychle stala ze vzdálené reálnou... Zvláštní doba. Nosíme roušky, respirátory, štíty, dezinfikujeme, sterilizujeme, ale nemůžeme přestat žít ani preventivně uzavřít svou praxi. Mohli jsme zrušit semináře a odložit kongresy, ale kontaktu s ostatními se nelze vyhnout donekonečna. O čištění a dezinfekci nástrojů je i jeden z článků letošního časopisu ORTHO – najdete v něm informace, jak optimálně uspořádat prostory pro zajištění sterilních pracovních prostředků pro vás, asistentky i pacienty.

Hlavními tématy posledních několika měsíců byly, kromě ochranných prostředků, „online vzdělávání“ a „digitalizace“. Covid-19 urychlil reálné zavedení online výuky, a to nejen na základních, středních i vysokých školách, ale i v rámci specializačního a dalšího vzdělávání. Online webináře byly nedílnou součástí jara 2020. Víte o tom, že Angle society po 8 týdnů pořádala odborné ortodontické webináře pro lékaře v předatestační přípravě na celém světě? Přední jména světové ortodoncie podpořila vzdělávání našich budoucích kolegů a bezplatně poskytla své znalosti i čas. Za všechny uvedme například vynikající přednášky Dr. Rosy, Dr. Moser a Dr. Becktor. O budoucích možnostech ortodontického vzdělávání online je i článek Dr. Carlsona – zkuste si najít pár minut a prohlédnout si platformu OrthoScience.com plnou kazuistik a přednášek. A všichni jsme se jistě zamýšleli nad tím, zda by bylo možné ortodontickou kontrolu provádět po internetu, pokud se pacient léčí alignery – dentální monitoring se pro některé praxe v zahraničí již stal realitou a během krizového stavu umožňoval lékařům být v neustálém kontaktu se svými pacienty prakticky kdekoliv.

Nezapomněli jsme ani na ortodoncii jako takovou – naleznete zde zajímavý článek skupiny italských autorů o multidisciplinární léčbě pacientů s oslabeným závěsným aparátem, odborný text o použití Invisalign First, digitálně plánovaném nepřímém nasazení zámeků bez tvorby přebytků, stať o použití laserů v ortodoncii a kazuistiku „extrakčního“ pacienta s detailně popsáním postupu léčby.

Doufáme, že i v tomto čísle časopisu naleznete inspiraci a Covid-19 se Vám i Vaší praxi zdaleka vyhne. Příjemné čtení!

MUDr. Wanda Urbanová, Ph.D.
šéfredaktorka




Wanda Urbanová

INZERCE

Předplatte si naše časopisy a obsah v tištěné nebo online verzi

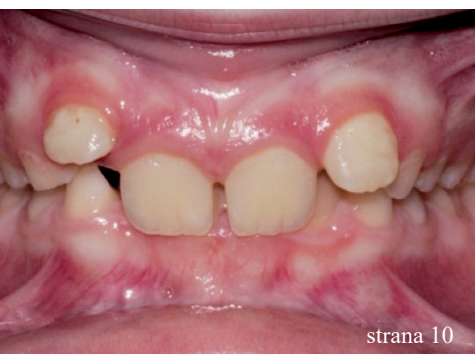V e-shopu našeho webu stomateam.cz, v sekci Předplatné, si velmi snadno vyberete a objednáte předplatné časopisů, které chcete odebírat v tištěné podobě.

Naleznete zde také komplexní program **Klub StomaTeam KOMPLET**, který Vám zajistí nejen odběr všech tištěných časopisů, ale také neomezený přístup k našemu online obsahu a s tím celou řadu výhod a bonusů, jako např. slevy na publikace z naší knižní nabídky apod. Pro zájemce pouze o online obsah nabízíme program **Klub StomaTeam ONLINE**.



Více na webu www.stomateam.cz v sekci Předplatné.





strana 10



strana 20



strana 32

Editorial

Wanda Urbanová

01

Kazuistika

Multidisciplinární léčba u pacienta se závažnou parodontitidou

Tommaso Castroflorio, Edoardo Mantovani, Federica Casasco,
Paola Testa & Andrea Deregibus

04

Tipy a trendy

Výhody použití Invisalign First alignerů pro první fázi ortodontické terapie

Terry Gruelle

10

Kazuistika

Stěsnání a protruze léčené nestandardními extrakcemi

Gianluigi Fiorillo

14

Tipy a trendy

Kolektivní terapeutická inteligence:

Sdílení informací, které pomáhají lékařům v odborném růstu

Sean K. Carlson

20

Zprávy z průmyslu

Digitální Flash-Free Bonding: další evoluční krok při nasazení zámeků

David Solid, 3M Oral Care

26

Pitts 21 je superauto v kategorii jízdních kol

Peter Csiki

28

Tipy a trendy

Dezinfekční kátory a čističe vzduchu. Jsou skutečně účinné?

PR, Camosci

30

Základní principy při projektování prostoru pro čištění a sterilizaci

Christian Stempf

32

Lasery v ortodoncii

Zlepšení kvality péče a úspora času díky ošetření laserem

Arun Darbar, Rita Darbar

36

Fotografie na obálce: AdobeStock



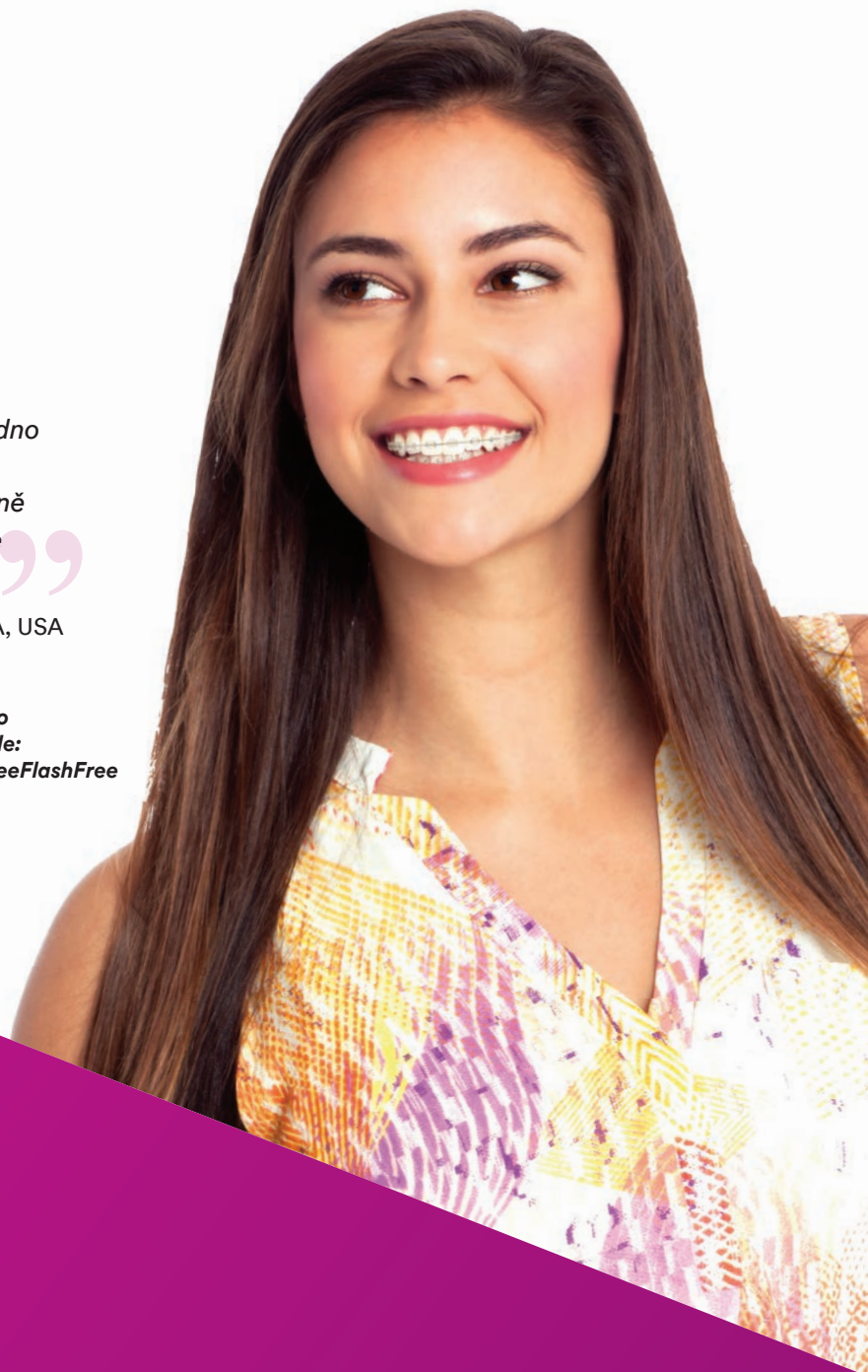APC™ Flash-Free

Systém zámků potažených adhezivem

“Se zámký APC™ Flash-Free se velmi snadno pracuje. Nemusím odstraňovat přebytky adheziva během procesu lepení a skutečně ušetřím čas. Navíc mám klidnou hlavu, že nezůstal žádný přebytek okolo zámků.”

– Dr. Scott Harper, CA, USA

 Podívejte se na video APC™ Flash-Free zde: www.go.3m.com/SeeFlashFree



APC™ Flash-Free
systém zámků potažených adhezivem

Epické. Efektivní.

Poskytuje bezkonkurenční efektivitu lepení.*
Tohle je epické!

- Eliminuje krok odstranění přebytku
- Méně než 2 % odlepených zámků
- Šetří čas během lepení pro lékaře, personál a pacienty
- Chrání sklovinu pod adhezivem
- Usnadňuje čištění sklovinu od zbytků po debondingu
- Bonding/debonding je pacienti vnímán lépe

Kontaktujte obchodního zástupce 3M
nebo navštivte 3M.com/APCFF.

**Orthodontic Perspectives Innova, Vol XX, No. 1, 2013, 3M Unitek.
3M, APC, Clarity, SmartClip, and Victory Series are trademarks of 3M. Used under license in Canada.
© 3M 2016. All rights reserved. 1608

Zámky dostupné
s APC™ Flash-Free adhezivem:



Clarity™ Advanced
keramické zámký



Victory Series™ Low
Profile zámký



SmartClip™ SL3
samoligující zámký



Clarity™ Ultra
samoligující zámký



Victory Series™ Superior
Fit bukální kanyly

Multidisciplinární léčba u pacienta se závažnou parodontitidou

Autoři: Dr. Tommaso Castroflorio, Dr. Edoardo Mantovani, Dr. Federica Casasco, Dr. Paola Testa & Dr. Andrea Deregibus, Itálie

Typickým příznakem parodontitidy je zánět související s mikrobiálním osídlením u hostitele, který vede k úbytku kosti a narušení závěsného aparátu zubu. Tvorba biofilmu iniciuje zánět dásní a napomáhá degradaci tkání.¹ U mnoha parodontologických pacientů se může projevovat patologická migrace zubů, a u nich pak představuje důležitou součást léčby ortodoncie, která stabilizuje zuby a zlepší gingivální zdraví. K poskytnutí správné léčby těmto pacientům je zapotřebí multidisciplinárního přístupu a spolupráce mezi ošetřujícími specialisty.

Ortodontická léčba je doporučována ve všech případech, v nichž může nevyřešená malpozice zubů vést ke ztrátě periodontální opory a zhoršení stavu parodontu, jako například:

- Stěsnání zubů (v těchto oblastech dochází ke zvýšené kumulaci plaku² a ve srovnání s oblastmi bez stěsnání se zde nachází zvýšený počet periopatogenních druhů bakterií)
- Okluzální trauma
- Hluboký skus spojený s přímým kontaktem horních řezáků a periodontálních tkání antagonistů
- Patologická migrace zubů (Pathological Tooth Migration = PTM), často spojená se zvýšenou mobilitou

PTM je častou komplikací mírné až závažné parodontitidy a je častou motivací pro to, aby pacienti vyhledali parodontologické ošetření. Výskyt PTM bývá uváděn u 30,03 až 55,80 % parodontologických pacientů. Etiologie PTM se zdá být multifaktoriální. Hlavním faktorem se jeví úbytek alveolární kosti a jsou k dispozici informace založené na důkazech naznačující, že podstatnou roli v etiologii PTM hraje degradace periodontálních tkání.³ Pozici zubu také ovlivňují okluzální faktory, tlak na měkké tkáně způsobovaný tvářemi, jazykem a rty, a řada orálních zlovyků.

Zvláště důležitou roli v PTM pravděpodobně hraje i specifická část periodoncia, kterou jsou transeptální vlákna. Ta tvoří propojení od zubu k zubu a předpokládá se, že pomáhají udržovat kontakty mezi zuby v celém zubním oblouku.³ Terapie závažné PTM často zahrnuje ortodontickou léčbu, které předchází nechirurgická a chirurgická parodontologická léčba a následuje protetické ošetření.

Korekci PTM je možno rozdělit do čtyř kategorií:

1. Extrakce a náhrada migrujících zubů, je-li migrace velmi závažná
2. Spontánní korekce PTM v raných fázích po parodontologickém ošetření

3. Omezená nebo podpůrná ortodontická léčba
4. Konvenční ortodontická léčba³

Co je během ortodontického posunu zubů zásadní, je zajištění dobré dentální hygieny. Aby byl zánět pod kontrolou, měla by se každý měsíc provádět odborná profylaxe a odstraňování plaku. Je-li narušena periodoncium, mohou i slabé ortodontické síly vést ke srovnání zubů bez iatrogenního poškození: ortodontické síly spolu se zánětem mohou vystupňovat degradaci pojivových tkání.⁴

Další výzvu pro lékaře představuje ortodontický posun zubů v případě výskytu nitrokostních defektů. Několik studií naznačuje, že ortodontický posun zubů po chirurgickém parodontologickém ošetření může mít vliv na morfologii kostních defektů, snížit hloubku chobotů a napomoci hojení pojivových tkání.⁵⁻⁷ Všechny pozitivní změny v opěrném aparátu bylo dosaženo pouze tehdy, pokud byla zajištěna dobrá dentální hygiena.

Protože při ortodontické léčbě mají procedury orální hygieny podstatný vliv na periodontální zdraví, literatura zdůrazňuje spojení mezi zvýšením indexu plaku a zhoršením celkového stavu orálního zdraví u ortodontických pacientů, především jsou-li léčeni pomocí fixních aparátů.⁸⁻¹¹ Použití snímatelných aparátů může minimalizovat negativní vlivy na periodontální zdraví související s ortodontickou léčbou, protože umožňuje pacientům snáze provádět orální hygienu.¹²

V posledních letech vyhledává ortodontickou léčbu stále větší počet dospělých pacientů a požadují estetické a pohodlné alternativy konvenčních fixních aparátů. Cílem této kazuistiky je vyzdvihnout význam multidisciplinárního ošetření u pacienta s celkovou chronickou závažnou parodontitidou, klasifikovanou jako úroveň 2 (patrný úbytek aproximálního závěsného aparátu ≥ 5 mm u dvou nebo více nesousedících zubů), fáze III a stupeň B.¹

Materiály a metody

49letý pacient přišel na naše oddělení se stížností na krvácení dásní a rozestupování frontálních zubů (obr. 1–5).

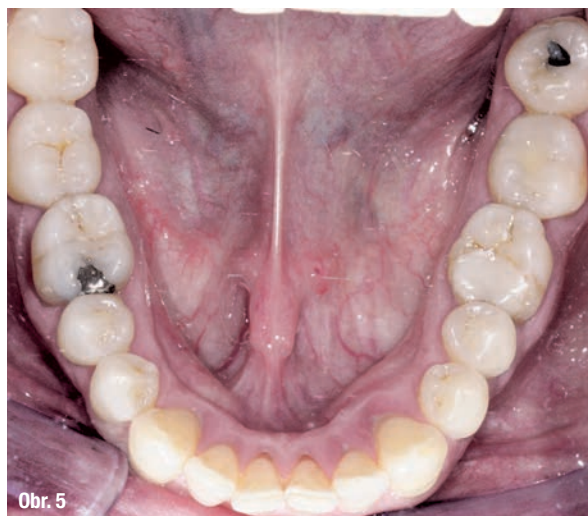
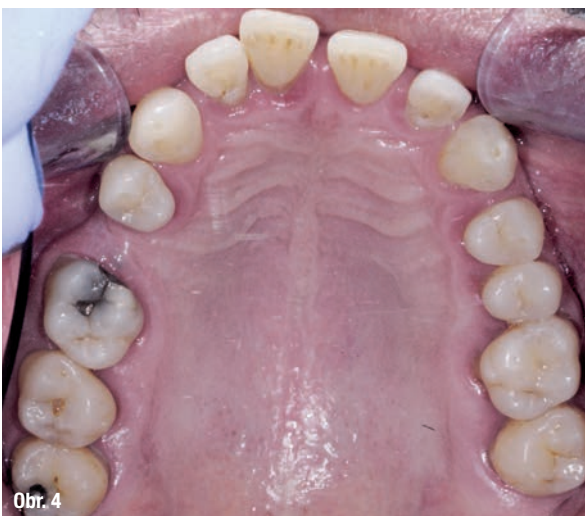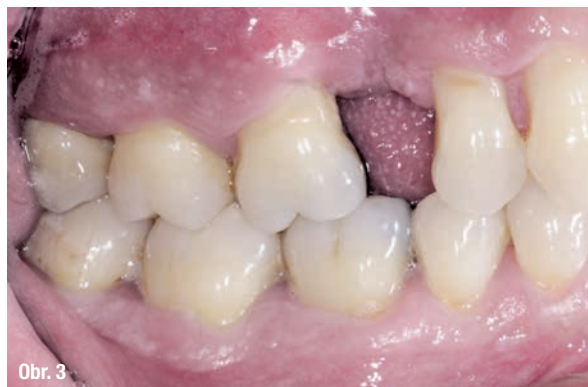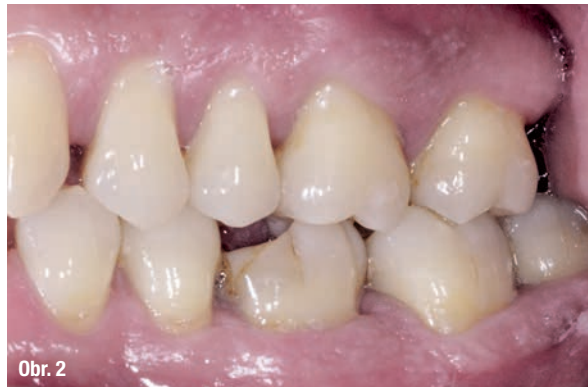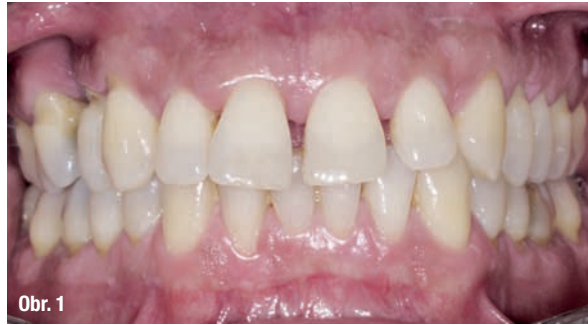Léčba byla zahájena instruktáží správné orální hygieny a motivací spolu s odstraněním zubního kamene a vyhlazením kořenů. Biologický faktor zubů 18, 17, 16, 26, 38 a 48 byl vyhodnocen jako klinicky beznadějný a zuby byly extrahovány (obr. 6). Po etiologické parodontologické léčbě byla provedena řízená regenerace tkání (Guided Tissue Regeneration = GTR) kolem zubů 15, 14, 12, 11, 21, 24 a 25. Osm měsíců po GTR byla realizována ortodontická léčba pomocí systému Invisalign (Align Technology).

Ortodontická diagnóza byla následující (obr. 7, 8):

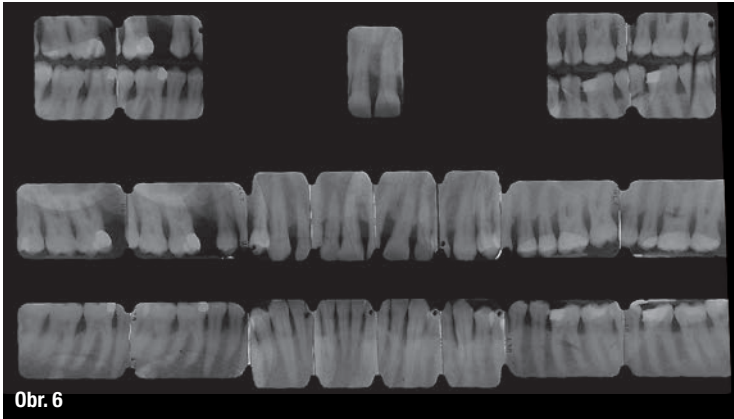
- Skeletální: I. třída, normodivergentní
- Dentální: molárová, třída neohodnotitelná; I. třída ve špičácích; hluboký skus, zvětšený incizální schůdek; mezery mezi zuby a černé trojúhelníky; posun středové linie; PTM u řezáků a špičáku
- Obličej: konvexní profil

Cílem ortodontické léčby bylo srovnání a stěsnání řezáků, uzavření mezer a úprava středové linie v dolním oblouku, a zlepšení estetické linie úsměvu (obr. 9–13).

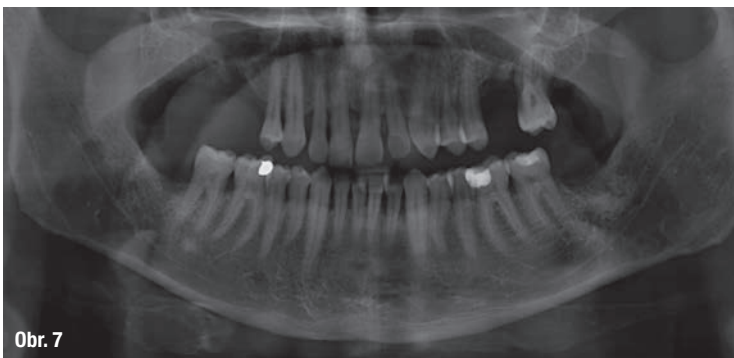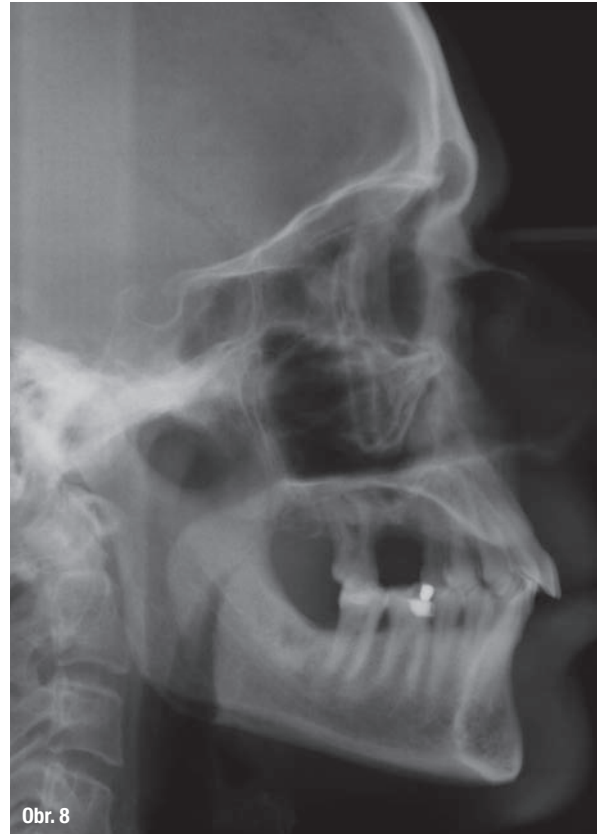Posun byl o 50 % pomalejší, než je obvyklé, aby byly použity jen slabé síly s ohledem na maximální šetrnost k oslabenému závěsnému aparátu zubů. Ke korekci rozestoupených řezáků a zmenšení mezizubních prostor (obr. 14) byla použita první sada 22 alignerů. Pak byl proveden refinement za použití 11 alignerů, jehož cílem bylo zlepšit konečné uspořádání zubů a výslednou interkuspídaci. Výměna alignerů byla stanovena na každých 7 dní. Celková doba léčby byla 15 měsíců (obr. 15–21).



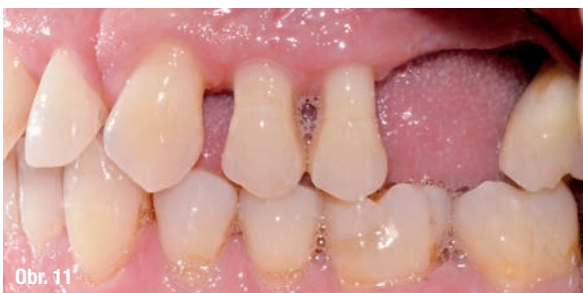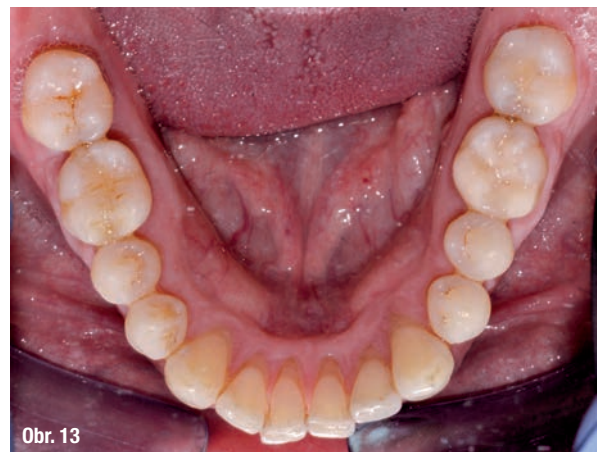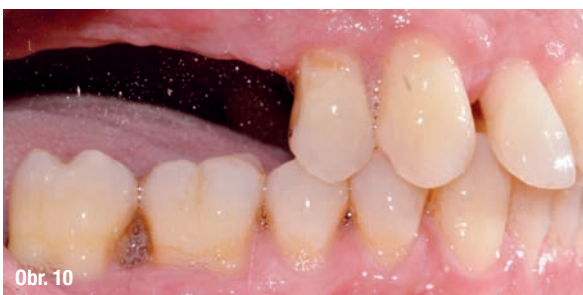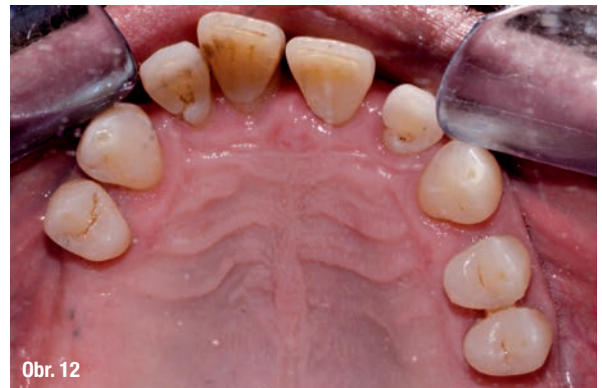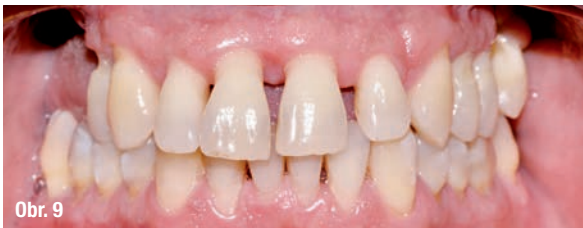Obr. 1–5: Fotografická dokumentace počátečního stavu před parodontologickým ošetřením.



Obr. 6: RTG snímky celých úst: 60% úbytek kosti (vertikálně i horizontálně).



Obr. 7 a 8: Počáteční ortopantomogram a telorentgen.

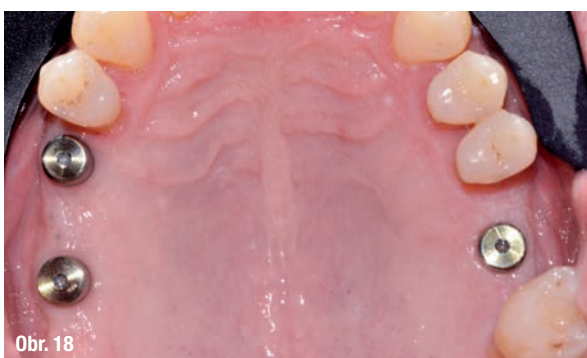
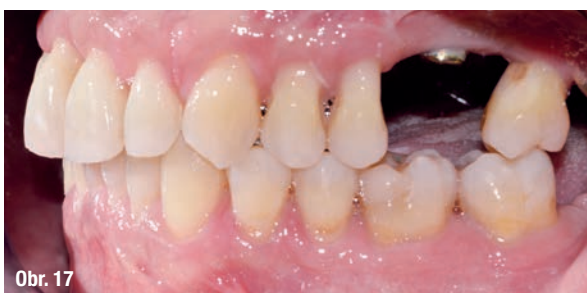
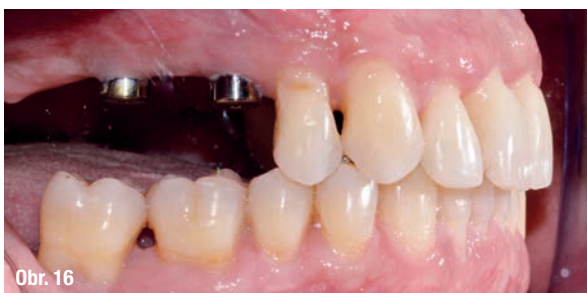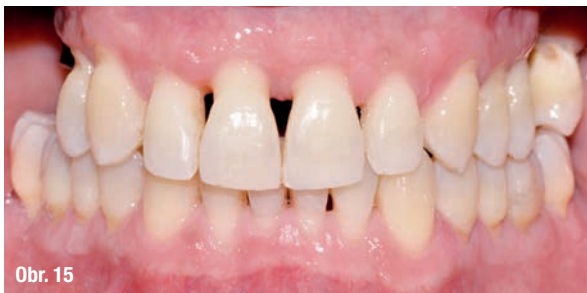Obr. 9–13: Rozestoupení řezáků a aproximálních prostor.

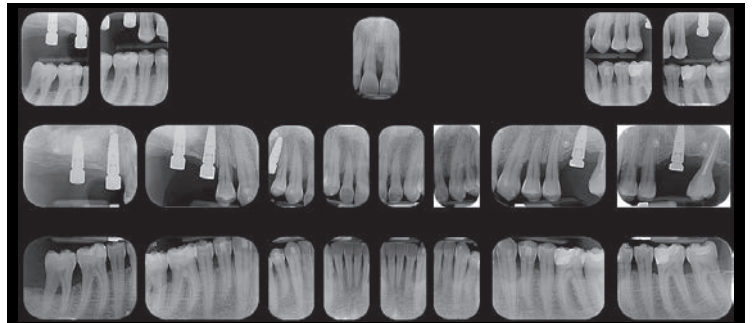
V rozsahu od zubu 14 po zub 24 a od zubu 33 po zub 43 byl použit fixní retainer (obr. 22, 23). Na konci protetického ošetření budou ke stabilizaci zubů použity dva retainery Vivera (Align Technology). Každé tři měsíce bude prováděna parodontologická podpůrná léčba, která pomáhá zachovat zdraví periodontálních tkání.

Závěr

Význam multidisciplinárního přístupu založeného na komunikaci a spolupráci mezi specialisty je obrovský, zejména chceme-li dosáhnout nejlepších možných výsledků u dospělých ortodontických pacientů s úbytkem kosti: pro poskytnutí



Obr. 15–21: Závěrečné záznamy ortodontické léčby.



Obr. 14

Obr. 14: RTG snímky celých úst na konci první sady alignerů.

