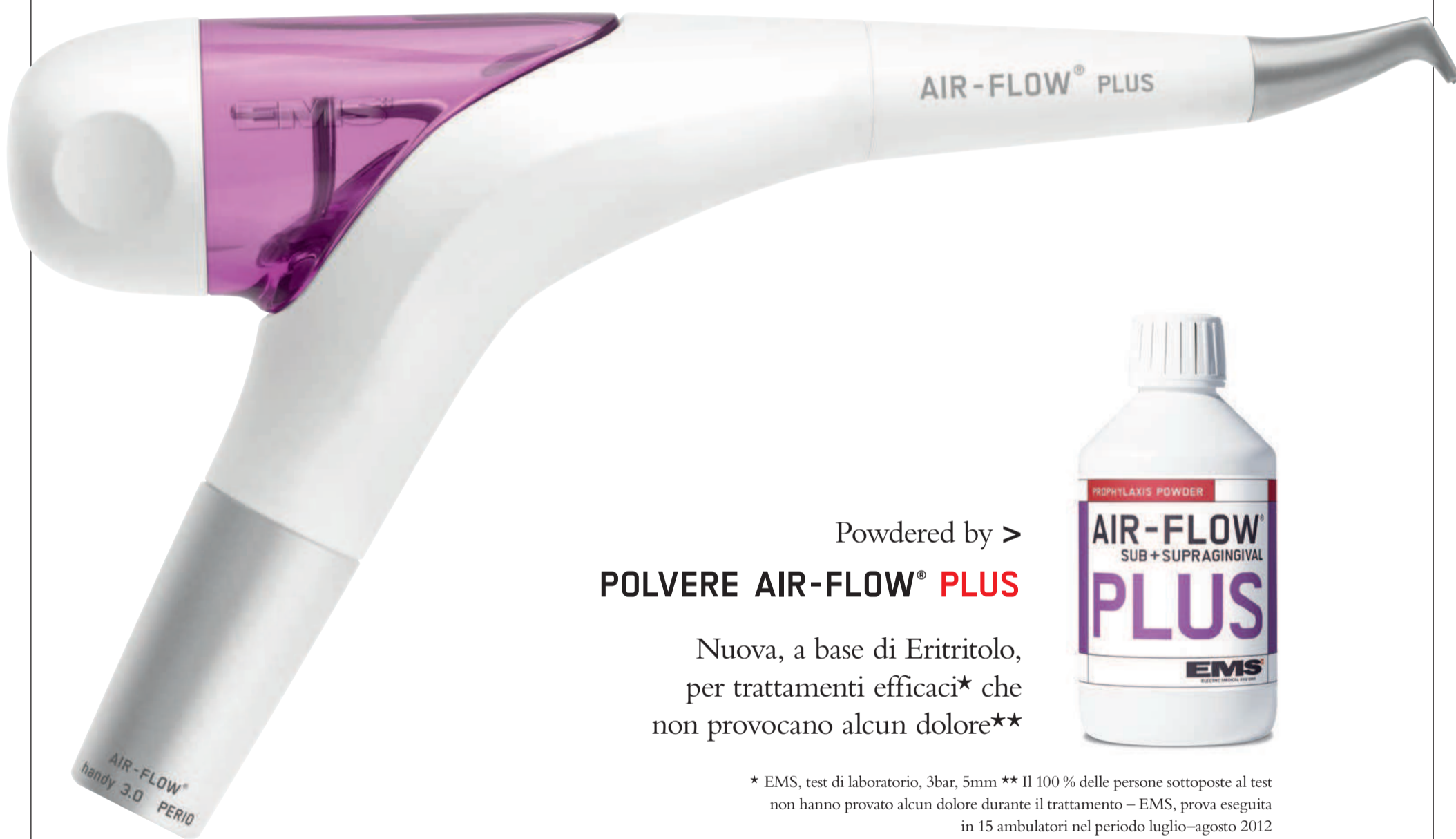

# PREMIUM 3.0 PER LA PROFILASSI SUBGENGIVALE E SOPRAGENGIVALE → L'AIR-FLOW<sup>®</sup> handy 3.0



Powdered by >  
**POLVERE AIR-FLOW<sup>®</sup> PLUS**

Nuova, a base di Eritritolo,  
per trattamenti efficaci\* che  
non provocano alcun dolore\*\*

\* EMS, test di laboratorio, 3bar, 5mm \*\* Il 100 % delle persone sottoposte al test  
non hanno provato alcun dolore durante il trattamento – EMS, prova eseguita  
in 15 ambulatori nel periodo luglio–agosto 2012

**NOLEGGIAMO**

**CANONI MENSILI A PARTIRE DA**

**70 EURO + IVA**

Per ulteriori informazioni, contattaci  
Tel: 02 34538111 - Email: [dental@ems-italia.it](mailto:dental@ems-italia.it)

## Terapia parodontale non chirurgica

con approccio "One-Stage Full-Mouth Disinfection"

D. Cardaropoli, M. Ravera, A. Roffredo, L. Tamagnone

Le malattie parodontali possono causare gravi invalidità quali la perdita o la riduzione della funzionalità dell'apparato stomatognatico, la compromissione della fonazione e dell'estetica del sorriso, gravando sul benessere psicofisico di chi ne è colpito. La parodontite è la prima causa di perdita degli elementi dentari nella popolazione adulta dei Paesi industrializzati (SIdP, Progetto Perio-Medicine).

Il fattore eziologico della parodontite è rappresentato da alcuni gruppi di batteri specifici, causa di un'intensa risposta infiammatoria locale<sup>1</sup>.

Si ritiene che l'acquisizione di questi microrganismi avvenga tramite trasmissione orizzontale tra genitori (principalmente la madre) e figli

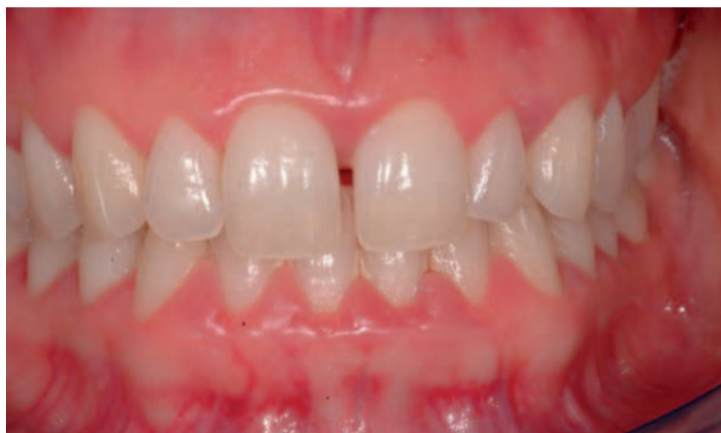

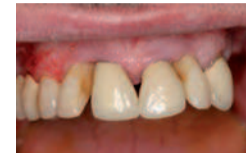Fig. 1 - Situazione iniziale, all'esame obiettivo si evidenzia edema gengivale diffuso e depositi di placca localizzati.

e all'interno della coppia<sup>2</sup>. Come in molte forme di infezioni, il fattore eziologico batterico non è sufficiente

per lo sviluppo della malattia, altresì in assenza di batteri la parodontite non si manifesta<sup>3</sup>. La presenza di

Massima estetica nel mascellare anteriore compromesso dal punto di vista parodontale

Oltre alle malattie sistemiche e alle abitudini parafunzionali e il bruxismo, anche le malattie parodontali rappresentano un problema per l'implantologia orale.



pagina 29

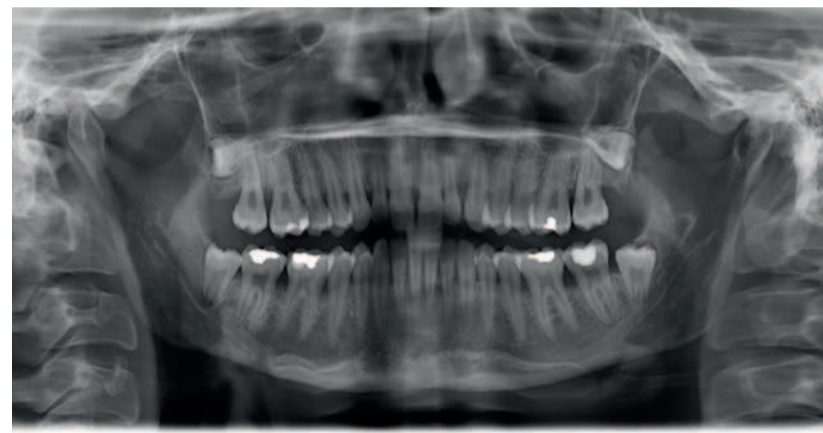


Fig. 2 - OPT iniziale mostra riassorbimento osseo di tipo orizzontale nell'arcata superiore e inferiore.

fattori di rischio concorrenti genetici predispongono il soggetto a manifestare forme di parodontiti con per-

ditata severa di tessuto di supporto.

> pagina 26

## Incidenza delle sacche parodontali nelle patologie orali

I risultati di una recente nuovissima ricerca in Italia

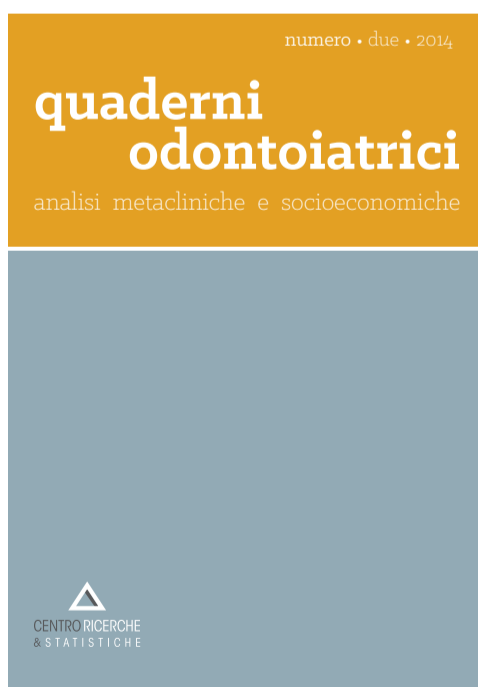
Il Centro Ricerche & Statistiche di Torino pubblicherà nei prossimi giorni sul suo periodico, *quaderni odontoiatrici*, i risultati di una ricerca commissionata dalla Società EMS Italia SpA. Scopo della ricerca è rilevare l'incidenza in Italia delle tasche parodontali nelle patologie orali, suddivise tra quelle con profondità da 4 a 8 mm e quelle superiori a 8 mm. Il lavoro è stato curato dal dr. Franco Tosco, con la collaborazione della d.ssa Antonella Forte.

La ricerca aveva l'obiettivo di conoscere quanti casi vengono individuati negli studi, verificando tutti i pazienti che transitano nel periodo di rilevamento. Il periodo di rilevamento è stato di 3 settimane consecutive, scelte da ogni studio tra luglio e agosto 2014, geograficamente

suddivisi come dalla figura 1. Gli studi coinvolti nell'indagine sono così distribuiti per regione<sup>1</sup>:

- 40 al nord;
- 25 al centro;
- 15 al sud.

> pagina 28



## SEMPLICE, VANTAGGIOSO E DI ALTISSIMA QUALITÀ

SPEEDY-Tray® è il nuovissimo e vantaggioso cucchiaio individuale che rivoluziona il lavoro di dentisti ed odontotecnici

- L'impronta definitiva è realizzata nel tempo di 10 minuti e in una sola seduta.
- Esiste un solo formato, in quanto l'ergonomia è stata studiata per coprire le più svariate situazioni.
- Non si usa materiale di supporto come ad esempio il 'putty' e il peso del silicone o del polietere da impronta utilizzato non supera i 15 grammi.
- Minore ingombro intraorale garantito dalla ergonomia ottimale
- Il sistema è portatore di grandi vantaggi sia per lo studio dentistico che per il laboratorio odontotecnico.
- È facilmente lavorabile a ultrasuoni, per le forature di posizione dei transfer.

**BREVETTATO**

**SPEEDY-Tray**  
...una impronta di velluto®



Collegati al sito [www.speedy-tray.com](http://www.speedy-tray.com) per scoprire tutte le caratteristiche ed acquistare il kit SPEEDY-Tray®

**promau**  
GROUP

Il marchio e i brevetti SPEEDY-Tray®, sono di proprietà della Promau che studia, industrializza e produce differenti tipologie di prodotto nei propri stabilimenti di produzione (made in Italy).



# Terapia parodontale non chirurgica con approccio “One-Stage Full-Mouth Disinfection”

Daniele Cardaropoli, Monica Ravera, Alessandro Roffredo, Lorenzo Tamagnone

PROED – Institute for Professional Education in Dentistry, Torino.

< pagina 25

Vari studi hanno suggerito che i polimorfismi nei geni del cluster IL1 e TNF $\alpha$  potrebbero predisporre i soggetti a elevati livelli di IL1 e TNF $\alpha$ ; tali mediatori immunologici hanno come proprietà la stimolazione del riassorbimento osseo.

La presenza di gravi forme di malattia parodontale non trattata può provocare infezioni sistemiche in seguito alla diffusione nel circolo ematico di microrganismi parodontali<sup>4</sup>, con la comparsa di infezioni cardiache; inoltre, i soggetti affetti da infezioni parodontali possono presentare, rispetto ai soggetti sani, elevati livelli di granulociti neutrofili e di proteina C reattiva.

La malattia parodontale è una patologia complessa in cui sono coinvolti sistemi di difesa innati e adattativi. Il principio secondo il quale le cellule epiteliali e endoteliali siano cellule strutturali non coinvolte in reazioni immunitarie è stato smentito; infatti, i recettori *TOLL LIKE RECEPTOR (TLR)*, strutture che individuano sollecitazioni batteriche, sono presenti su tutte le cellule umane, incluse quelle epiteliali ed endoteliali. I TLR riconoscono gli LPS batterici e le strutture accessorie come il flagello batterico attraverso il *mamp* (microbe-associated molecular pattern), considerato come un “codice a barre” che, attraverso i TLR, attiva determinate cellule della difesa, attuando così una difesa più personalizzata. Grazie a questo sistema i batteri commensali vengono tollerati anche se in possesso di flagelli.

Gli obiettivi della terapia parodontale sono l’eliminazione dell’infezione, la correzione delle sequele anatomiche e il mantenimento della salute parodontale nel lungo periodo.

Il controllo dell’infezione avviene mediante la terapia non chirurgica. Le modalità di approccio terapeutico possono essere:

1. strumentazione convenzionale a quadranti;
2. strumentazione eseguita in 24 ore di entrambe le arcate con l’utilizzo di antisettici locali, ovvero con la One-Stage Full-Mouth Disinfection (OSFMD) oppure senza l’ausilio di antisettici locali, ovvero con la Full-Mouth Scaling and Root Planing (FMSRP).

Entrambi gli approcci possono essere associati al trattamento laser assistito. L’ausilio del laser permette di avvalersi di un’azione battericida eliminando anche i batteri, che con la loro capacità invasiva colonizzano l’epitelio interno della tasca. In fase finale di strumentazione si può eseguire la biostimolazione laser assistita dei tessuti

dell’area trattata<sup>5</sup>.

Il protocollo della OSFMD proposto da Quirynen nel 1995 trova il suo razionale nel drastico abbattimento della carica microbica in tutto l’ambiente orale da eseguirsi in 24 ore; questo permette di ridurre il rischio di *cross-contamination* o di *intra-oral traslocation*, intendendo per entrambi il meccanismo di ricolonizzazione dei siti trattati da parte di batteri provenienti dai siti non ancora trattati. Mediante l’approccio OSFMD si verifica un miglioramento statisticamente significativo della riduzione/eliminazione dei microrganismi parodontopatogeni, sia sottogengiva sia nelle nicchie ecologiche<sup>6</sup>.

Le nicchie ecologiche – come le membrane mucose, le cripte tonsillari, la saliva, il tartaro – risultano

essere *reservoirs* di microrganismi.

La riduzione dei microrganismi patogeni può variare, dopo 1 mese dal trattamento, da una completa eradicazione (100%) di *Eikenella corrodens*, al 92,8% del *Porphyromonas gingivalis*, e all’80% del *Fusobacterium nucleatum*<sup>7</sup>. Dati di letteratura dimostrano come mediante l’applicazione del protocollo OSFMD si ottengano miglioramenti dei parametri clinici e microbiologici nell’arco dei successivi 8 mesi, sia nei casi di parodontite cronica sia nei casi di parodontite a insorgenza precoce<sup>8</sup>.

La parodontite aggressiva (AgP) è caratterizzata dalla presenza di flora batterica virulenta unitamente a una suscettibilità individuale alla malattia parodontale di alto livello. Gli aspetti principali che contraddistinguono le AgP sono: anamnesi

medica del paziente priva di rilevanza, ovvero assenza di patologie sistemiche che possono influire sul corretto funzionamento delle dife-

se dell’ospite, rapida perdita di attacco e distruzione ossea, presenza di aggregazione di casi in famiglia.

> pagina 27

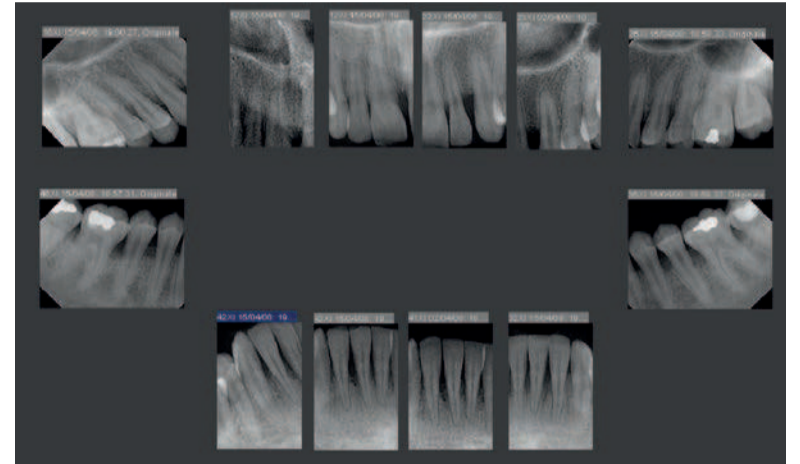


Fig. 3 - Radiografie periapicali iniziali.

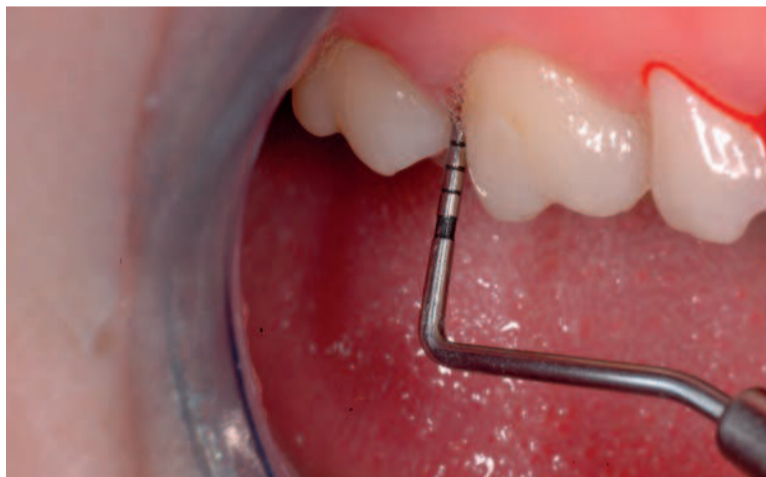

Fig. 4 - 1.6 PPD: 10 mm distale.

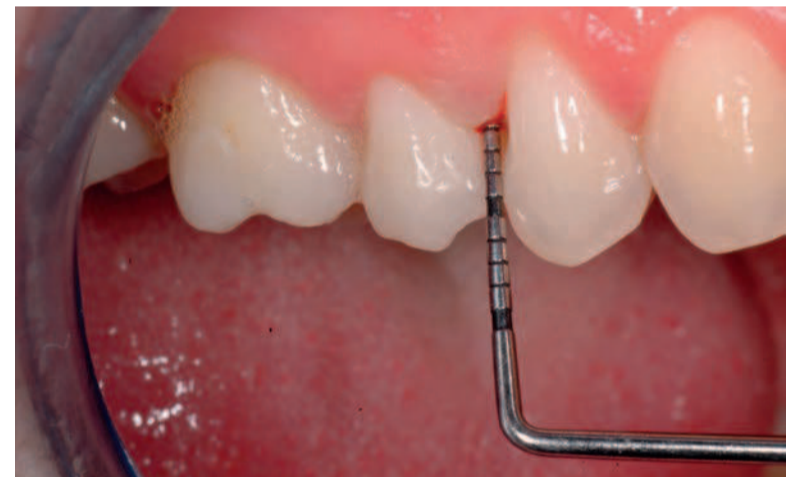

Fig. 5 - 1.5 PPD: 6 mm mesiale + BoP.

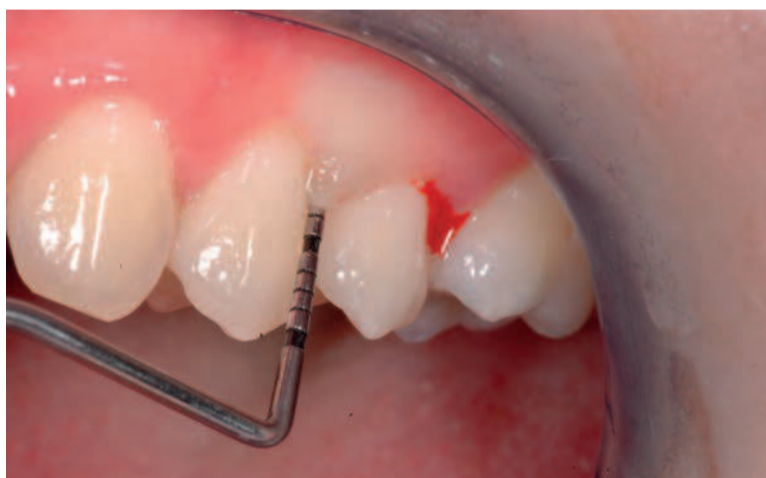

Fig. 6 - 2.5 PPD: 8 mm mesiale + BoP.

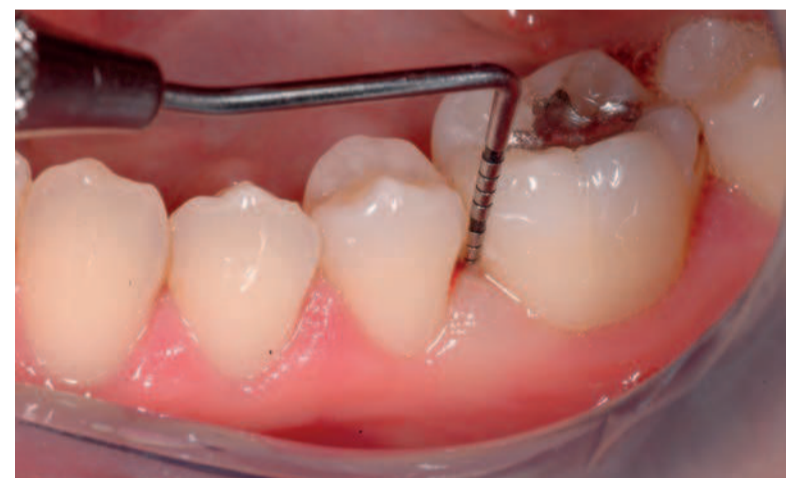

Fig. 7 - 3.6 PPD: 7 mm mesiale.

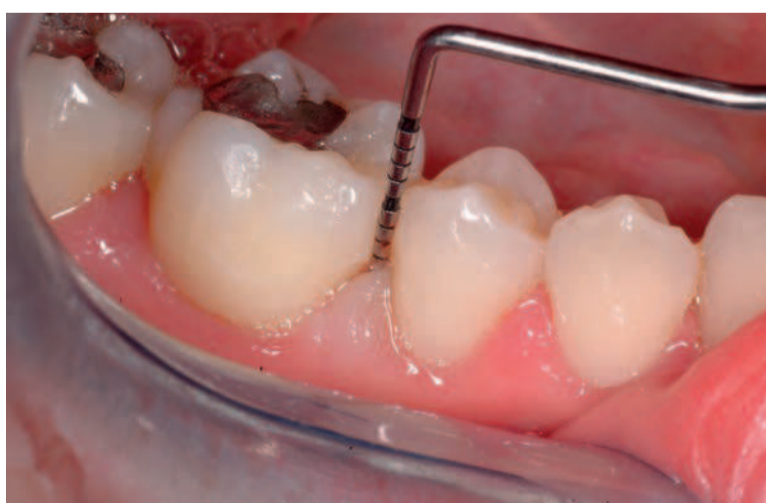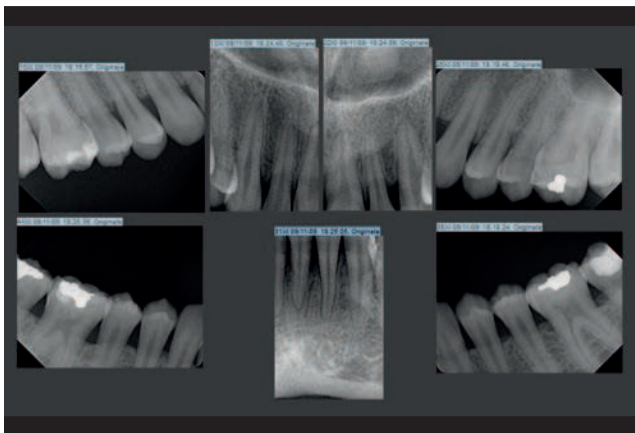
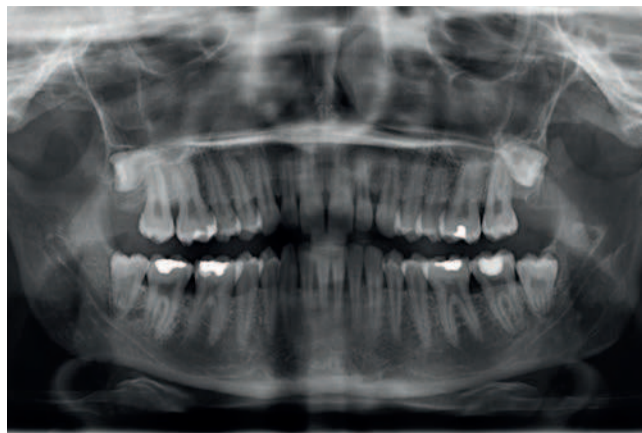


Fig. 8 - 4.6 PPD: 6 mm mesiale.

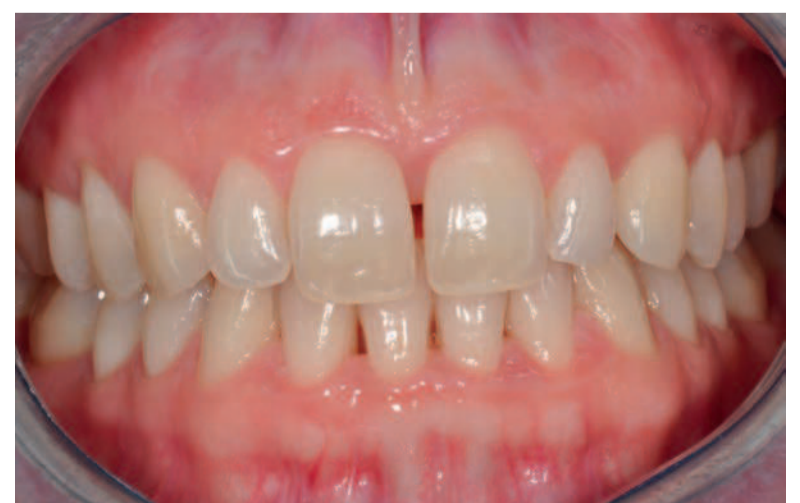

Fig. 9 - Situazione orale alla rivalutazione dopo 1 mese dalla OSFMD.





Figg. 10a, 10b - OPT e radiografie periapicali finali.

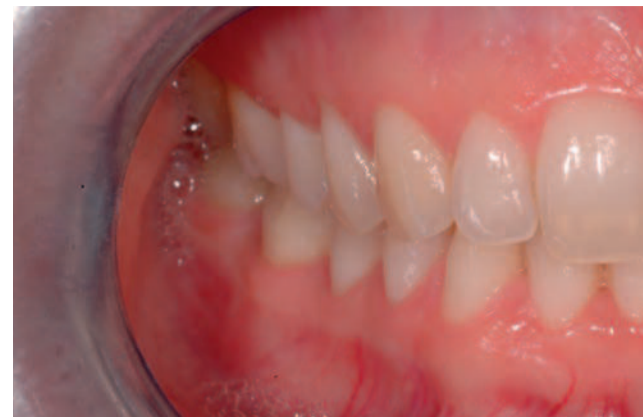

Fig. 11 - Situazione clinica delle emiarcate di destra alla rivalutazione da un mese dalla OSFMD.

< pagina 26

Gli aspetti secondari delle AgP, presenti non in tutti i casi, sono: depositi di biofilm batterico definiti irrilevanti rispetto alla gravità della distruzione parodontale; elevate percentuali di *Aggregatibacter actinomycetemcomitans* (A.a.)<sup>9</sup>; fenotipo dei macrofagi iperattivo con elevata sintesi di PGE2 e IL-1 $\beta$  in risposta alle endotossine microbiche; possibile arresto spontaneo della distruzione ossea e della perdita di attacco. Caratteristiche cliniche e di laboratorio determinano una sottoclassificazione della AgP in forme generalizzate (GAP) e localizzate (LAP).

L'A.a. è considerato il microrganismo di maggiore interesse nell'eziologia delle AgP, in quanto è stato isolato in più del 90% dei soggetti affetti da LAP; esso produce fattori di virulenza come la leucotossina che ha capacità citotossiche. Inoltre, A.a. è in grado di migrare attraverso le membrane epiteliali. Nei pazienti affetti da LAP sono stati riscontrati livelli di anticorpi sierici anti-A.a. significativamente elevati<sup>10</sup>. Il successo della terapia delle AgP è legato, quando possibile, a una diagnosi precoce, alla soppressione dei parodontopatogeni mediante terapia meccanica e farmacologica, al costante monitoraggio finalizzato alla prevenzione e intercettazione del break down e al mantenimento dell'alleanza terapeutica tra paziente e operatore.

Il paziente candidato a ricevere la OSFMD può essere il paziente affetto da parodontite di grado severo, con ampi depositi di placca e tartaro, oppure il paziente affetto da parodontite aggressiva generalizzata o localizzata<sup>11</sup>. Il timing della OSFMD trova la sua realizzazione nel rispetto dei seguenti step:

- periodontal debridement di entrambe le arcate in due sedute nelle 24 ore;
- irrigazione sottogengivale con chx gel 1% ripetuto 3 volte in 10';
- detersione del dorso linguale con chx gel 1% per la durata di 1';
- sciacqui alla poltrona e gargarismi o spray rivolto verso le tonsille con chx 0,2% della durata di 2';
- istruzione di manovre corrette di igiene orale domiciliare + sciacqui domiciliari con chx 0,2% per la durata di 2 mesi<sup>11</sup>.

> pagina 28



# A DEEPER CLEAN BETWEEN YOUR TEETH





NUOVA TESTINA INTERCARE PER UNA MIGLIORE PULIZIA INTERDENTALE



NUOVO SENSORE DI PRESSIONE



MODALITÀ DI PULIZIA REGOLABILI ANCHE IN INTENSITÀ



**Le caratteristiche e la performance del nuovo FlexCare Platinum parlano da sole.**

Dimostrato che rimuove fino a 7 volte più placca negli spazi interdentali\*, la nostra nuova testina InterCare ha setole uniche per una rimozione avanzata della placca interdentale ed una migliore cura delle gengive. Un sensore di pressione intuitivo e nove modalità di spazzolamento offrono un'opportunità di prevenzione personalizzata ed un sussidio interattivo per aiutare i tuoi pazienti a spazzolare i denti correttamente.

\*Rispetto ad uno spazzolino manuale



Contatta un rappresentante Sonicare per prenotare una dimostrazione o acquistare una confezione prova ad un prezzo speciale.  
[www.sonicare.it](http://www.sonicare.it) - [sonicareitalia@philips.com](mailto:sonicareitalia@philips.com) - tel. 039.2036831



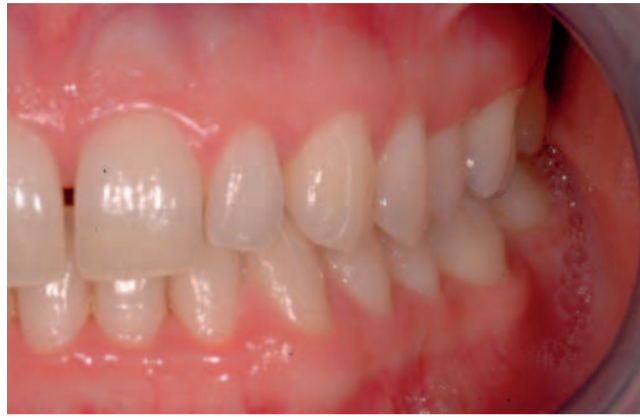

Fig. 12 - Situazione clinica delle emiarcate di sinistra alla rivalutazione da un mese dalla OSFMD.

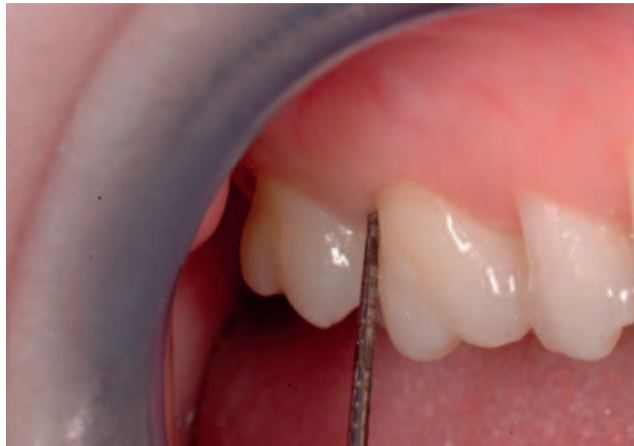

Fig. 13 - 1.6 PPD: 3 mm distale a 1 mese dalla OSFMD.

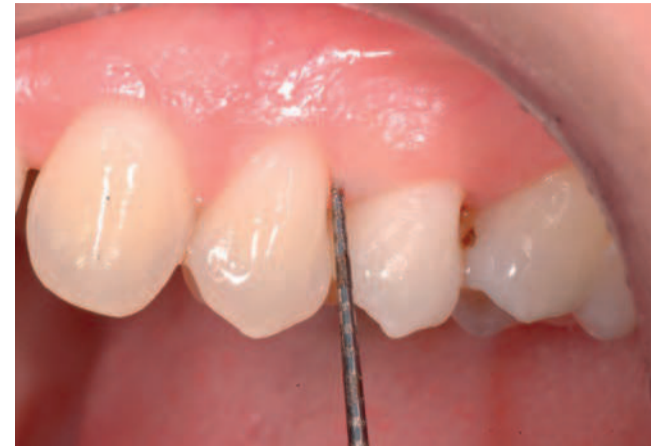

Fig. 14 - 1.5 PPD: 3 mm mesiale a 1 mese dalla OSFMD.

< pagina 27

Nei casi di parodontite aggressiva, unitamente alla OSFMD si può associare la terapia farmacologica sistemica con la somministrazione di antibiotici secondo il "Winkelhoff-Cocktail"<sup>12</sup>:

- amoxicillina cps 1 gr: 1/2 cps ogni 8 ore per 7 gg
- metronidazolo cps 250 mg: 1 cps ogni 8 ore per 7 gg.

Per i soggetti allergici alla penicillina si somministra:

- ciprofloxacina cps 250 mg: 1 cps ogni 8 ore per 7 gg, mentre la somministrazione di metronidazolo rimane invariata.
- Tale terapia farmacologica inizia il giorno stesso della prima seduta della OSFMD.

**Caso clinico: descrizione e foto**

Paziente di sesso femminile di anni 26. Anamnesi generale priva di pa-

tologie sistemiche, non fumatrice. Il piano di trattamento scelto è stata la "terapia causale" secondo protocollo OSFMD con terapia farmacologica secondo protocollo van Winkelhoff. È stato eseguito test microbiologico in occasione del primo appuntamento, prima di iniziare il trattamento meccanico. L'esito del test microbiologico ha mostrato positività all'*Aggregatibacter actinomycetemcomitans*. In letteratura vi sono dati contra-

stanti a riguardo del reale vantaggio offerto dalla OSFMD. La clorexidina, non utilizzata nella FMSRP, risulta essere un importante ausilio nel controllo chimico del biofilm batterico<sup>8</sup>. Inoltre, il drastico abbattimento in breve tempo della carica microbica risulta essere efficace nella riduzione dei livelli di proteina C reattiva e dei livelli di leucociti<sup>13</sup>. La OSFMD può rappresentare per il clinico un valido approccio te-

rapeutico anche qualora vi sia l'esigenza di svolgere la terapia parodontale non chirurgica previa profilassi antibiotica, consentendo una riduzione del numero di volte di assunzione del farmaco. Con la OSFMD l'operatore ha a disposizione un'ideale alternativa all'approccio convenzionale nel controllo dell'infezione parodontale.

**bibliografia**

1. Lovegrove JM. Dental plaque revisited: bacteria associated with periodontal disease. J N Z Soc Periodontol. 2004;(87):7-21.
2. Van Winkelhoff AJ, Boutaga K. Transmission of periodontal bacteria and models of infection. J Clin Periodontol. 2005; 32 Suppl 6:16-27.
3. Page RC, Offenbacher S, Schroeder HE, Seymour GJ, Korman K. Advances in the pathogenesis of periodontitis: summary of development, clinical implications and future directions. Periodontology 2000, 1997, vol.4, 216-248.
4. Sandros J, Papapanou PN, Nannmark U, Dahlen G. Porphyromonas gingivalis invades human pocket epithelium in vitro. J Periodontol Res. 1994 Jan;29(1):62-9.
5. Gokjov-Vukelic M, Hadzic S, Dedic A, Konihodzic R, Beslagic E. Application of a diode laser in the reduction of targeted periodontal pathogens. Acta Inform Med. 2013 Dec;21(4):237-240.
6. Quirynen M, De Soete M, Dierickx K, van Steenberghe D. The intra-oral traslocation of periodontopathogens jeopardises the outcome of periodontal therapy. A review of literature. J Clin Periodontol. 2001 Jun; 28(6):499-507. Review.
7. Blandino, Milazzo et al; Giornale Italiano di Microbiologia medica Odontoiatrica e Clinica vol IX,n°2, 2005; 115-121.
8. Quirynen, Mongiardini, De Soete. The role of clorexidine in the one-stage full-mouth disinfection treatment of patient with advanced adult periodontitis. Long-term clinical an microbiological observation. J Clin Periodontol 2000 Aug; 27(8): 578-89.
9. Kononen E., Muller HP. Microbiology of aggressive periodontitis. Periodontol 2000. 2014 Jun;65(1): 46-78.
10. Genco RJ., Zambon JJ., Murray PA. Serum and gingival fluid antibodies as adjuncts diagnosis of Actinobacillus actinomycetemcomitans-associated periodontal disease. J Periodontol 1985 Nov;56(11 Suppl):41-50.
11. Quirynen et al. Full-mouth disinfection: fiction or reality? Perio 2005; vol 2:85-90.
12. Van Winkelhoff AJ., Rodenburg JP., Goene RJ., Abbas F. Metronidazole plus amoxicillin in the treatment of Actinobacillus actinomycetemcomitans associated periodontitis. J Clin Periodontol 1989 Feb;16(2): 128-31.
13. Pabolu, Mutthineni. Evaluation of the effect of one stage versus two stage full mouth disinfection on C reactive protein and leucocyte count in patient with chronic periodontitis. J Indian Soc Periodontol 2013 Jul, 17(4) 466-71.

# Incidenza delle sacche parodontali nelle patologie orali

*I risultati di una recente nuovissima ricerca in Italia*

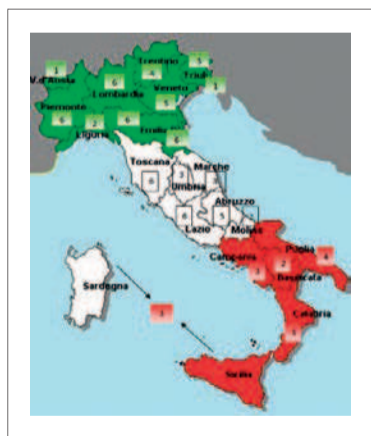


Fig. 1 - Distribuzione per regione Nord: Piemonte [6]; Valle d'Aosta [1]; Liguria [2]; Lombardia [6]; Emilia-Romagna [12]; Veneto [5]; Trentino-Alto Adige [4]; Friuli e Venezia Giulia [4]. Centro: Toscana [6]; Marche [3]; Umbria [3]; Lazio [6]; Abruzzo [5]; Molise [2]. Sud e isole: Campania [3]; Puglia [4]; Basilicata [2]; Calabria [3].

< pagina 25

**Metodologia**

Lo strumento utilizzato per il rilevamento dei dati è stato il questionario, somministrato ai medici e agli igienisti degli studi facenti parte del campione.

Il questionario è stato spiegato agli studi presso cui è stato somministrato ed è stato individuato il referente clinico responsabile della correttezza della rilevazione (verso i medici e gli igienisti).

Non tutti i rilevamenti sono iniziati lo stesso giorno, ma tutti hanno avuto la durata di 3 settimane.

**Risultati**

Complessivamente i pazienti interessati da questa indagine sono stati 9062. Per il dettaglio e le tabelle riguardanti la ricerca, si rin-

via all'edizione di ottobre dei quaderni odontoiatrici.

**Considerazioni generali**

*Primo item*

La totalità dei pazienti analizzati (9062) è distribuita così come indicato nella tabella 1.

Sembra che, dal punto di vista percentuale, non esistano differenze di distribuzione sul territorio.

Si veda tabella 2.

Rinviando ai commenti degli esperti e alla lettura completa della ricerca, di prossima pubblicazione, si deduce che l'incidenza da questo studio dei problemi parodontali non hanno delle differenze sostanziali di tipo geografico nella popolazione, ma le percentuali mettono in rilievo una diffusione del problema molto significativa che dovrà essere tenuta in considerazione dagli studi dentisti. Sicuramente il sondaggio parodontale è un elemento indispensabile per mettere in luce le patologie del proprio paziente attuali e future.

Nord	6165
Centro	2079
Sud e isole	818

Tab. 1

numero • due • 2014

## quaderni odontoiatrici

analisi metacliniche e socioeconomiche

CENTRO RICERCHE & STATISTICHE

t.p. da 4 a 8 mm	Nord	4623	74,99
	Centro	2079	76,19
	Sud	622	76,04
t.p. > 8 mm	Nord	1.542	25,01
	Centro	495	23,81
	Sud	196	23,96

Tab. 2

**note**

1, Gli studi scelti rappresentano un numero significativo di casi sul territorio, pur non potendosi definire strettamente "campione", dal momento che sono individuati tra i nostri clienti.

# Massima estetica nel mascellare anteriore compromesso dal punto di vista parodontale

## Impianto immediato

Nikolaos Papagiannoulis, Eduard Sandberg, Marius Steigmann

### Introduzione

Oltre alle malattie sistemiche e alle abitudini parafunzionali e il bruxismo, anche le malattie parodontali rappresentano un problema per l'implantologia orale. In questo ambito, i chirurghi hanno a che fare con la perdita di denti, l'epitelio prolungato, il riassorbimento osseo e la perdita di legamento parodontale. Nel caso qui presentato, abbiamo potuto vedere chiaramente al momento dell'analisi preclinica che si era verificato un importante riassorbimento osseo sia orizzontalmente sia verticalmente. I difetti ossei erano a carico di più di una parete, il riassorbimento osseo introno alla radice era simile a un cratere, con infiltrazione di tessuto molle. Era quindi difficile ottenere la stabilità primaria dell'impianto. Il trattamento parodontale rappresentava il primo passo, accompagnato da otturazioni ed estrazioni per curare le infiammazioni acute e ripristinare l'igiene orale. In ogni caso, i trattamenti parodontali solitamente portano a situazioni compromesse dal punto di vista funzionale ed estetico e a pazienti insoddisfatti. Inoltre, il trattamento parodontale non assicura il corretto trattamento protesico del paziente. In base al tipo di restauro, i denti spesso devono essere estratti, nonostante il successo del trattamento parodontale. Così, la domanda che bisogna porsi è se e quando ha senso un trattamento parodontale come trattamento definitivo o se dovrebbe essere uno strumento per migliorare le successive procedure chirurgiche e protesiche.

### Risultati clinici e radiologici

L'esame clinico mostrava un grave difetto parodontale, indice di screening di Grado IV, tasche fino a 6 mm, mobilità dentale di grado II-III e un indice di sanguinamento di 3-4. La funzionalità era molto limitata e la situazione estetica insoddisfacente. Le protesi esistenti sugli incisivi centrali erano troppo lunghe per coprire le recessioni, con il risultato di un'ulteriore perdita di attacco. Anche l'estetica era compromessa a seguito della perdita di fibra parodontale e supporto osseo. Soprattutto gli incisivi laterali soffrivano gravemente della perdita di osso interprossimale, seguita da mesiorotazione e ante-inclinazione (Figg. 1 e 2).

I risultati radiologici confermavano che tutti i quattro incisivi superiori dovevano essere estratti.

### Piano di trattamento

Tenendo in considerazione che l'obiettivo dei trattamenti parodontali chirurgici è un indice di screening di 2-3 mm e che essi quasi sempre esitano in recessioni, il risultato di queste procedure è esteticamente scarso. Soprattutto in biotipi altamente festonati, difficilmente i pazienti sono soddisfatti. D'altra parte, queste procedure non hanno sempre successo, risultando ulterior-

mente in sensibilità termica e mobilità dentale persistente. A causa dei costi elevati della parodontologia chirurgica e le precedenti argomentazioni, i pazienti richiedono sempre più procedure alternative. Nel caso

discusso in questo articolo, il trattamento parodontale non avrebbe portato a un miglioramento estetico e funzionale, ma solo al mantenimento dei denti per alcuni mesi o anni. Il rischio sarebbe stato quello di

un'ulteriore perdita di osso e tessuto molle, compromettendo piani future e possibilità protesiche.

> pagina 30

## AIUTA A PREVENIRE E RIDURRE I PROBLEMI GENGIVALI IN 4 SETTIMANE

**AZ**  
RICERCA

**PRO-EXPERT**  
PROTEZIONE GENGIVE



### AZ PRO-EXPERT PROTEZIONE GENGIVE

Presenta un'innovativa tecnologia a base di Fluoruro Stannoso Stabilizzato

- ✓ Superiori benefici per le gengive<sup>1</sup>
- ✓ Senza compromessi - protezione completa clinicamente provata<sup>2</sup>

1. Rispetto a un dentifricio tradizionale, Gerlach RW, Amini P. Randomized controlled trial of 0.454% stannous fluoride dentifrice to treat gingival bleeding. Compend Contin Educ Dent 2012; 33 (2): 138-142.  
2. Baig et He, Compend Cont Educ Dent 2005; 26 (Supp 1): 4-11.

Attenzione continua per i pazienti, a casa come nel suo studio





&lt; pagina 29

Il piano di trattamento di questo caso includeva un trattamento parodontale conservativo e richiami per il trattamento di infiammazioni, estrazione dei denti e impianto immediato con rigenerazione ossea e tissutale guidata.

### Chirurgia

Prima di estrarre gli incisivi, le corone 13 e 23 sono state rimosse e i denti sono stati preparati per l'applicazione di un ponte provvisorio. Con una ceratura sul modello della situazione e sui pontic, è stata creata una forma ottimale per supportare e modellare il tessuto mole durante la fase di guarigione. Nello stesso tempo, il ponte provvisorio funziona come copertura della ferita se non è possibile la chiusura primaria (Figg. 3-6)<sup>1-4</sup>. Nella fase successiva, i denti da 12 a 22 sono stati estratti. Il contorno del lembo risparmiava la papilla mediana e quella mesiale su 12 e 22. A causa dei difetti ossei interprossimali, lo scollamento della papilla in questa regione avrebbe portato a gravi recessioni. I difetti ossei verticali, soprattutto tra 11 e 12, erano ovvi dopo lo scollamento del lembo a tutto spessore. Sono state eseguite incisionioni di rilascio distalmente ai canini e solo nella gengiva aderente per evitare la formazione di cicatrice attraverso tagli verticali nella mucosa. Il vestibolo basso rendeva meno logico uno lembo a spessore parziale o a tasca periostale. Mobilizzando il tessuto molle dalle labbra mediante altri design di lembo porterebbe a limiti funzionali, tensione della sutura e plastica gengivale secondaria per riposizionare il tessuto molle coronale tras-posizionato. I margini della ferita sono stati ridefiniti per rimuovere l'epitelio prolungato e i difetti ossei liberati dalla crescita interna del tessuto molle (Figg. 7-10). La perdita di osso orizzontale era moderata. Gli impianti sono stati posizionati leggermente sottocrestali. Sebbene il gap tra gli impianti e il piano buccale fosse circa 1-1,5 mm e lo spessore del piano buccale 1-1,5 mm a causa del riassorbimento, abbiamo optato per impianti 3,8 mm, lasciando un gap di 1,5 mm al piano buccale<sup>5-10</sup>. Lo spazio interimplantare e il piano buccale sono stati incrementati con una combinazione di alloinnesto e xenoinnesto. Lo xenoinnesto è stato applicato anche sul piano buccale, in modo da manipolare il riassorbimento del piano buccale. Come barriera è stata utilizzata una membrana di pericardio (Fig. 11). L'anatomia dell'arcata superiore e il vestibolo basso non permettevano una chiusura primaria. Per proteggere la membrana dal riassorbimento proteolitico e l'incremento, abbiamo applicato due strati di tessuto sulla membrana. Attraverso lo strato di collagene e la protezione del ponte provvisorio, dopo due settimane ci si aspettava granulazione libera della copertura dell'alveolo estrattivo (Fig. 12)<sup>11,12</sup>.

Il paziente è stato sottoposto a richiami settimanali con profilassi e istruzioni di igiene. Tre settimane dopo l'intervento, sono state rimosse le suture. La situazione clinica non mostrava irritazione e la guarigione e la chiusura della ferita erano ideali (Fig. 13).

### Seconda fase e protesi

La riapertura è stata eseguita dopo 3 mesi con incisioni crestali minimamente invasive. Una papilloplastica ha mo-

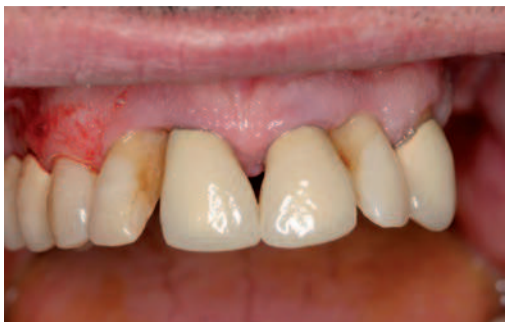

Fig. 1 - Situazione clinica iniziale.

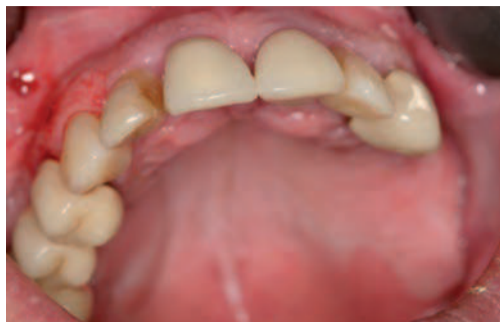

Fig. 2 - Vista coronale della situazione clinica iniziale.

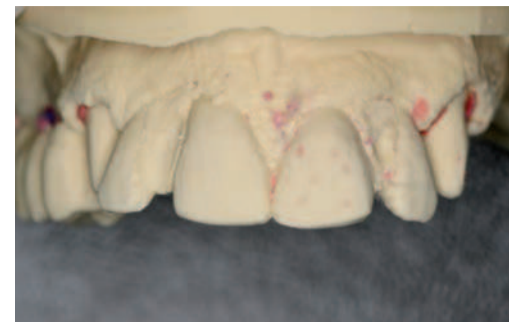

Fig. 3 - Modelli per la pianificazione dei provvisori.

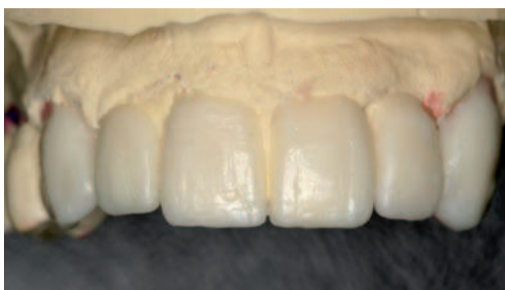

Fig. 4 - Ceratura del ponte provvisorio.

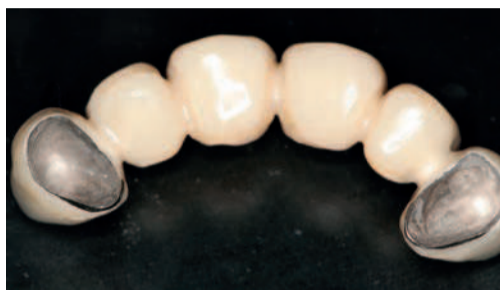

Fig. 5 - Ponte provvisorio con pontic.

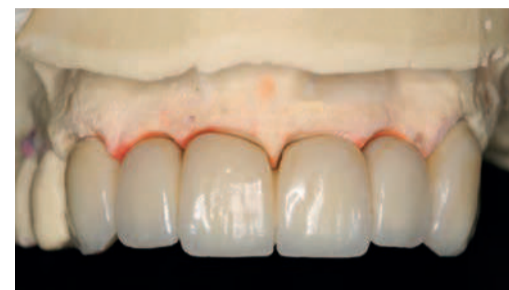

Fig. 6 - Vista frontale del ponte provvisorio.

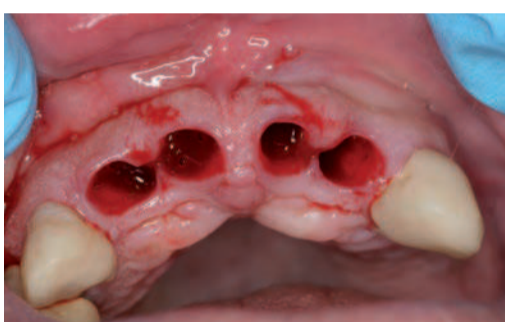

Fig. 7 - Alveoli estrattivi.

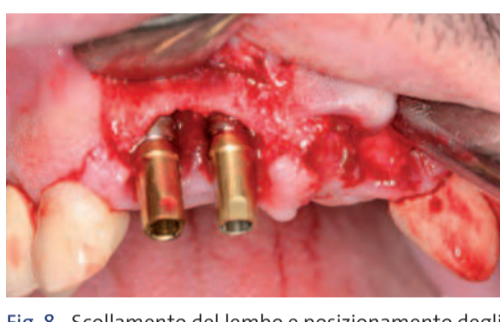

Fig. 8 - Scollamento del lembo e posizionamento degli impianti.

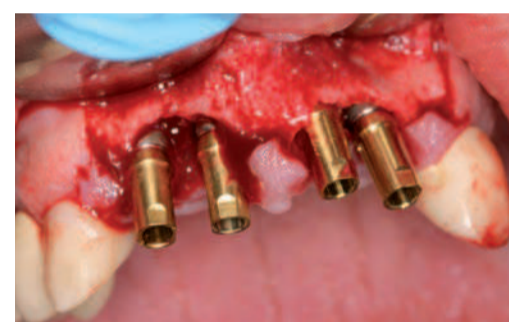

Fig. 9 - Inserimento di quattro impianti.

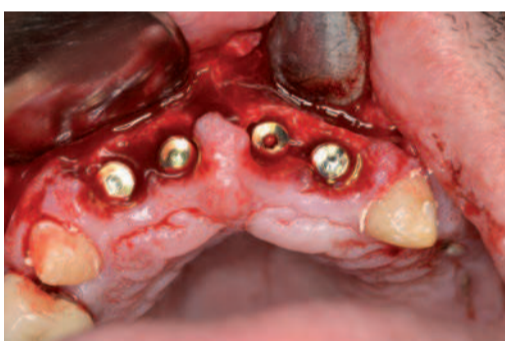

Fig. 10 - Vista coronale degli impianti inseriti.

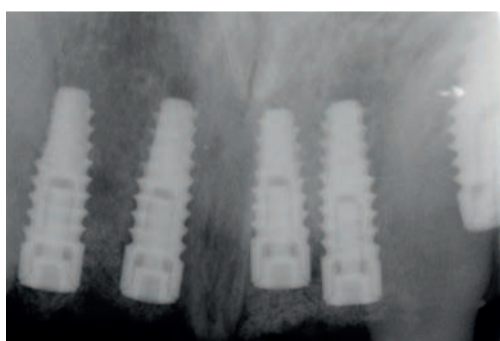


Fig. 11 - Controllo radiologico dopo la chirurgia.

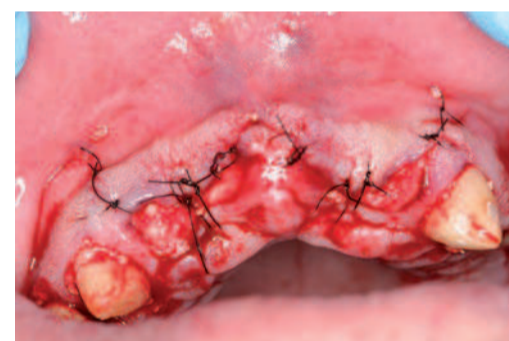

Fig. 12 - Chiusura del lembo.

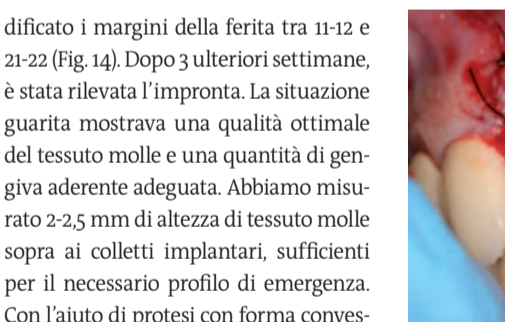


Fig. 13 - Ponte provvisorio in situ.

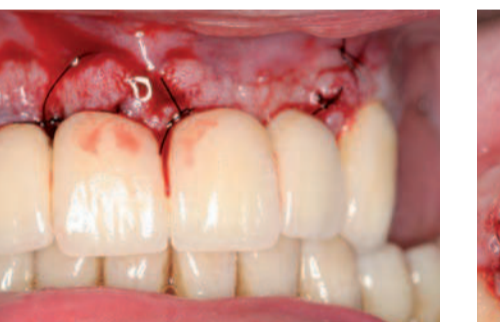

Fig. 14 - Riapertura con abutment di guarigione.

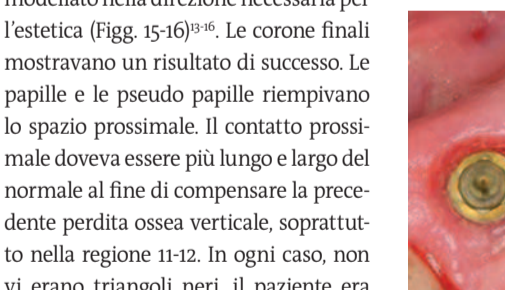


Fig. 15 - Tre settimane dopo la riapertura.

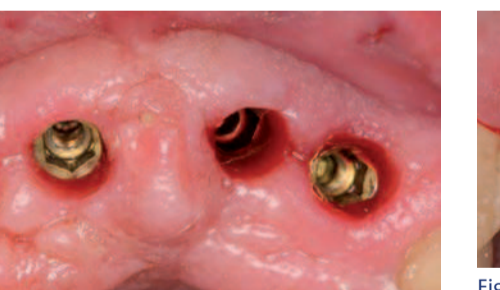

Fig. 16 - Morfologia della papilla dopo gli abutment di guarigione.

dificato i margini della ferita tra 11-12 e 21-22 (Fig. 14). Dopo 3 ulteriori settimane, è stata rilevata l'impronta. La situazione guarita mostrava una qualità ottimale del tessuto molle e una quantità di gengiva aderente adeguata. Abbiamo misurato 2-2,5 mm di altezza di tessuto molle sopra ai colletti implantari, sufficienti per il necessario profilo di emergenza. Con l'aiuto di protesi con forma convessa o concava il tessuti molle può essere modellato nella direzione necessaria per l'estetica (Figg. 15-16)<sup>13-16</sup>. Le corone finali mostravano un risultato di successo. Le papille e le pseudo papille riempivano lo spazio prossimale. Il contatto prossimale doveva essere più lungo e largo del normale al fine di compensare la precedente perdita ossea verticale, soprattutto nella regione 11-12. In ogni caso, non vi erano triangoli neri, il paziente era soddisfatto e con un'igiene corretta il risultato estetico si sarebbe ottimizzato nei mesi successivi. Quindi, non vi era necessità di intervenire con ceramica rosa (Figg. 17-19).

### Discussione

Nella situazione parodontalmente compromessa, è importante decidere se un trattamento parodontale curativo offre risultati soddisfacenti a lungo termine. Come in questa occasione, l'estrazione in un momento cruciale aiuta a preservare ciò che abbiamo, usarlo al massimo per la chirurgia implantare e non rischiare ulteriore perdita di osso

o recessioni. Qualunque altra procedura avrebbe portato a un approccio chirurgico a due fasi e probabilmente a una protesi mobile. Il biotipo spesso del paziente era molto favorevole, così come la linea labiale bassa. La quantità di tessuto molle era evidente. La tensione della chiusura del lembo era impossibilitata dal protocollo chirurgico e dalla granulazione libera della ferita. La quantità ossea ha assicurato un inserimento implantare con stabilità implantare. L'inserimento immediato dell'impianto ha assicurato la stabilità

dell'incremento e l'uso di una minor quantità di materiale. Il posizionamento dell'impianto ha permesso di creare un profilo di emergenza ottimale, rendendo inutili le complicate procedure a carico del tessuto molle<sup>17-19</sup>. La situazione clinica e i difetti ossei rendevano chiaro durante la chirurgia che sarebbe stato necessario un compromesso estetico nella regione 11-12. Il supporto osseo del tessuto molle interprossimale è difficile da rigenerare e la formazione della pseudo papilla non predicibile. L'impianto immediato in queste aree

conserva il tessuto duro e molle. Attraverso il posizionamento degli impianti e la granulazione libera della ferita di estrazione, abbiamo migliorato il tessuto molle, un vantaggio principale per la seconda fase e la protesi.

Gli impianti posizionati presentavano micro filettature a livello del colletto implantare in un'altezza di 1 mm. Questo design realizzato a laser imita la biologia e promette una miglior adesione cellulare a questa superficie.

&gt; pagina 31



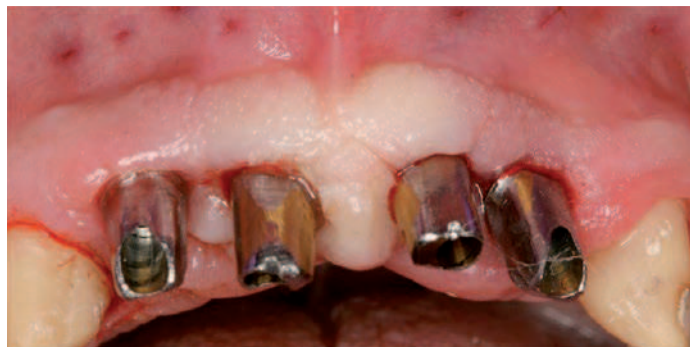

Fig. 17 - Prova degli abutment definitivi.

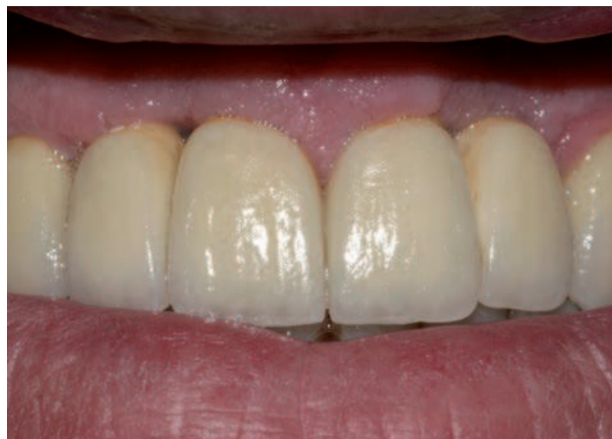

Fig. 18 - Protesi finale.

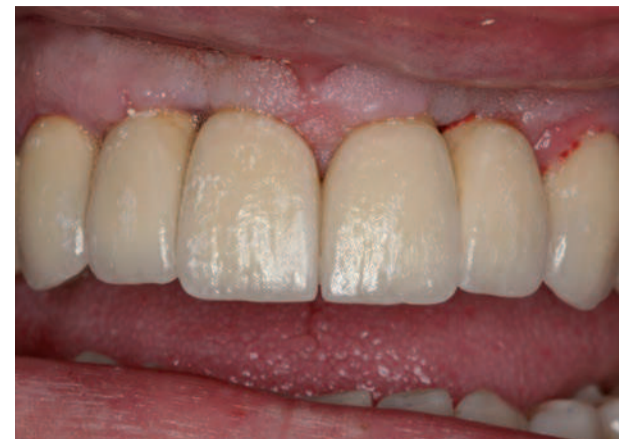

Fig. 19 - Formazione di pseudo papilla dopo 3 mesi di carico.

< pagina 30

Questi design moderni, combinati con i vantaggi del platform switching, rappresentano prodotti innovativi. Il moderno mantenimento dell'osso crestale funziona grazie alla protezione dell'osso crestale. Quando gli impianti vengono posizionati sotto o a livello della cresta, sulla piattaforma si crea un anello di tessuto molle che protegge l'osso sottostante. Quando gli impianti sono posizionati sotto cresta, le opzioni del colletto implantare fissano l'osso crestale sottostante, grazie all'attacco di fibre di tessuto molle sui loro colletti<sup>23-24</sup>. Nei casi in cui la chiusura primaria non è possibile o non si vuole la mobilitazione del tessuto molle adiacente mediante altri design di lembo, le protesi provvisorio diventano indispensabili. La modellazione del tessuto molle inizia giù dal primo momento e influisce sul risultato estetico<sup>25-27</sup>. La situazione clinica dopo 3 settimane con gli abutment di guarigione doveva essere modificata buccalmente a livello di 11 e 21 e manipolata per 0,5 mm apicalmente. Ciò è stato ottenuto mediante abutment individuali con base convessa e larghezza di 1 mm. Al contrario, i margini gengivali degli incisivi laterali necessitavano di una correzione coronale. Quindi, abbiamo utilizzato abutment stretti per dare al tessuto molle più spazio in direzione coronale<sup>23-25</sup>. La combinazione di biomateriali appartiene al nostro protocollo di incremento standard ed è ben documentata. I risultati della rigenerazione ossea guidata sono predicibili e possono essere pianificati, anche in caso di difetti importanti. Oltre alla combinazione dei biomateriali, è molto importante anche la loro struttura. Le particelle spigolose e taglienti aiutano la stabilizzazione interna dell'area di incremento. Spesso, non è necessaria una stabilizzazione esterna con perni o viti. La porosità delle particelle è definita dalla loro biologia. Questo è il motivo per cui preferiamo non utilizzare biomateriali alloplastici e beneficiare dei vantaggi della combinazione di alloinnesti e xenoinnesti. Nello stesso tempo, questi sono i requisiti dei moderni biomateriali, accompagnati ovviamente dall'induttività e dalla conduttività<sup>28-30</sup>. Le malattie parodontali sono un normale fattore di limite dell'implantologia orale. Quindi, vi sono situazioni in cui la malattia parodontale non pone controindicazioni all'implantologia. Le precondizioni per simili procedure sono la comprensione e la conoscenza della biologia, della chirurgia e della protesi. Queste procedure non hanno alla base algoritmi, bensì diagnosi corrette, analisi e pianificazione di ciascun paziente e la scelta del corretto sistema implantare e dei biomateriali. La moderna implantologia fornisce tutti gli strumenti per il successo del trattamento. Però, le complicanze sono serie e difficilmente possono essere risolte senza compromessi.

La bibliografia è disponibile presso l'Editore.

## Sollievo immediato\* e duraturo dall'ipersensibilità dentinale

**elmex SENSITIVE PROFESSIONAL™**  
PROGRAMMA DI TRATTAMENTO

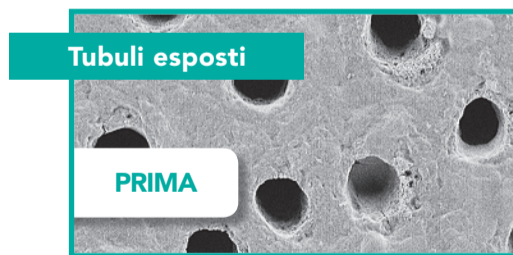

In studio

A casa



L'innovativa **Tecnologia Pro-Argin®** agisce direttamente sulla causa dell'ipersensibilità occludendo immediatamente i tubuli dentinali.



Fotografia al SEM della superficie della dentina non trattata e trattata con Tecnologia Pro-Argin®

**Sollievo continuo dallo studio fino a casa già dopo la prima applicazione<sup>1</sup>**

\*Per un sollievo immediato, applicare il dentifricio fino a 2 volte al giorno sul dente sensibile e massaggiare per un minuto. (Nathoo S et al. J Clin Dent 2009; 20 (Spec Iss):123-130)  
Per un sollievo immediato e duraturo in studio, utilizzare elmex SENSITIVE PROFESSIONAL™ Pasta Desensibilizzante. (Schiff T et al. Am J Dent 2009; 22 (Spec Iss A): 8A-15A)

**Colgate GABA**  
Your partner in oral health

[www.quidentista.it](http://www.quidentista.it)

Materiale informativo per Professionisti Dentali

Colgate Palmolive s.r.l.  
viale A.G. Eiffel n. 15 - 00148 Roma  
numero verde 800 90 30 10



# Il XIII Congresso nazionale Unid di Roma? “Momento d’incontro e riflessione sul lavoro svolto e da fare”



**XIII CONGRESSO NAZIONALE**  
**APPROCCIO SINERGICO PER LA SALUTE DEL CAVO ORALE**  
Presidente Dott. Maurizio Luperini

**ROMA, 24-25 OTTOBRE 2014**  
**HOTEL HOLIDAY INN - EUR PARCO DEI MEDICI**  
Viale Castello della Magliana, 65

**Sede Nazionale**  
Via dei Monti di Primavalle, 126  
00168 Roma  
Tel./Fax 06.61648016  
info@unid.it - www.unid.it

**Interranno:**  
A. Pilloni, L. Matrigiani, C. Ghezzi, C. Donghi, S. Grandini,  
A. Aureli, M. Mensi, S. Russo, M.B. Bucci, M.S. Rini, A. Quattrini,  
F. Graziani, G.M. Nardi, L. Straccia, G. Rasperini, S.G. Condò



stomygen.com

## Filler Stomygen Aesthetics

La prima linea di filler studiata dai dentisti in esclusiva per i dentisti

Stomygen Aesthetics è la prima linea di filler a base di acido ialuronico cross-linkato di origine non animale studiata appositamente per l'odontoiatria estetica. Facili da iniettare e assolutamente sicuri grazie alle formule brevettate e certificate, i filler Stomygen Aesthetics sono disponibili in tre diverse tipologie, Basic, Lips e Texture, per correggere in modo mirato ogni inestetismo del viso. Stomygen Aesthetics è inoltre l'unica linea di prodotti che, grazie alla collaborazione con il prestigioso marchio cosmetico Transvital, offre specifici protocolli post-intervento volti a massimizzare l'efficacia del trattamento e la soddisfazione del paziente.

Scopri Bellezza con Sicurezza, il percorso di formazione che ti accompagna nell'apprendimento della disciplina dell'estetica periorale e nella promozione dell'attività nel tuo studio.

**basic**

**lips**

**texture**



**stomygen**  
AESTHETICS



Insieme nell'esercizio della  
odontoiatria  
estetica periorale

**POIESIS**  
PERSONAL AND ORAL  
INTEGRATED ESTHETIC SCIENCES  
INTERNATIONAL SOCIETY

**sympla**  
SMILE CARE SOLUTIONS

Il nuovo Consiglio di presidenza nazionale guidato da Maurizio Luperini e affiancato da validi collaboratori si avvia con impegno e soddisfazione a raggiungere un obiettivo importante per la vita associativa: il XIII Congresso nazionale (Roma, 24-25 ottobre 2014) sui cui aspetti organizzativi, professionali e culturali si sta lavorando da un anno con impegno. Molti relatori di rilievo contribuiranno ad arricchire il bagaglio professionale dell'igienista, mentre varie aziende con novità di prodotti e di tecnologia professionale sponsorizzeranno l'evento.

Quest'anno la figura professionale dell'igienista è stata più volte oggetto di discussione e, per tal motivo, la presidenza ha auspicato la presenza delle autorità ministeriali per richiamare l'attenzione su una categoria, quella degli igienisti dentali, in continua evoluzione. Oltre alle autorità ministeriali, è assicurata la presenza dell'avv. Cardillo e della dott.ssa Cataldo, esperto contabile.

Le problematiche dell'igienista verranno affrontate attraverso la consueta tavola rotonda, mentre tra le novità vi sarà, giovedì 23, il workshop pregressuale tenuto da Magda Mensi dal titolo: "Il ruolo della terapia non chirurgica nella prevenzione, cura e mantenimento degli impianti in mucosite e perimplantite", corso gratuito per i primi 50 che ne faranno richiesta e parteciperanno anche alle due giornate del Congresso (per l'iscrizione si veda il sito: [www.unid.it](http://www.unid.it)).

Anche quest'anno l'UNID ha deciso di omaggiare, a tutti i soci in regola con la quota associativa, l'abbonamento annuale alla rivista *Dental Tribune* e suoi allegati. Il Congresso nazionale vuole porsi come motivo d'incontro e riflessione sul lavoro finora svolto e su quanto resta ancora da fare: un momento importante in cui ogni socio può proporre e proporsi e grazie al quale si avrà l'opportunità di festeggiare insieme i successi ottenuti nella rinnovata constatazione del senso di appartenenza all'UNID.



**Unione Nazionale Igienisti Dentali**