

cosmetic

dentistry _practice & science



CME-Beitrag

Vollkeramische Rehabilitation mit zweiteiligen Keramikimplantaten

Fachbeitrag

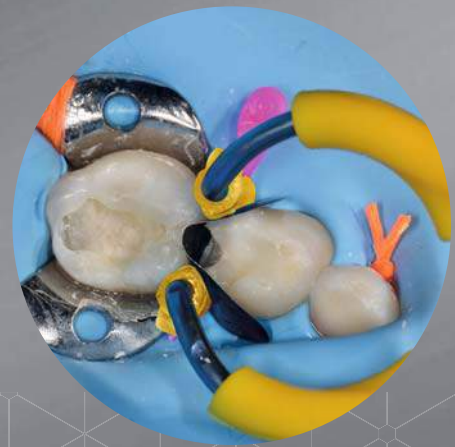

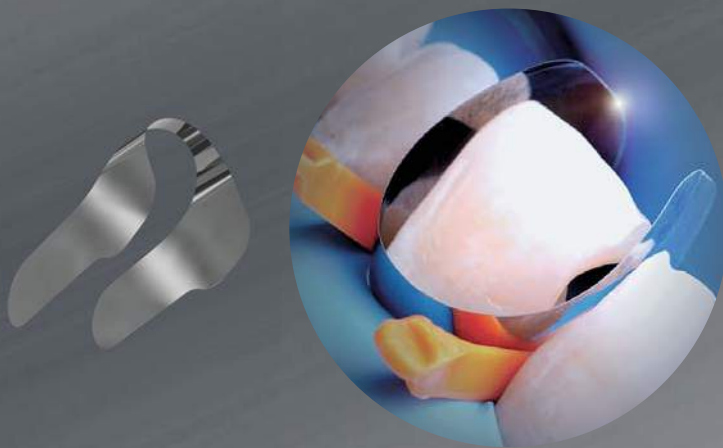
Smile-Makeover mit Alignertherapie und Komposit

Spezial

Big City Dentistry

INNOVATIONEN IN DER

RESTAURATION

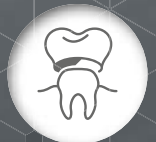

Unica anterior powered by Style Italiano:
Matrizensystem für Frontzahnrestaurationen

MyJunior Kit: Teilmatrizensystem für
die Kinderzahnheilkunde

Minimalinvasiv und sicher zu handhaben

Reduzieren deutlich die Behandlungszeit



Sie möchten unsere Innovationen kennenlernen? Dann werfen Sie einen Blick auf unsere Website www.ADSsystems.de oder vereinbaren Sie einen Termin mit unserem Fachberater.

AMERICAN DENTAL SYSTEMS GMBH
Johann-Sebastian-Bach-Straße 42 · D-85591 Vaterstetten
T +49.(0)8106.300.300 · W www.ADSsystems.de

Prof. inv. Dr. Jürgen Wahlmann

Präsident Deutsche Gesellschaft für Kosmetische Zahnmedizin e.V. (DGKZ)



Komposit vs. Keramik – ein Konflikt?

Viele Artikel und Vorträge beschäftigen sich aktuell mit dem Thema „Komposit vs. Keramik“. Dadurch entsteht der Eindruck, es läge ein Konflikt vor, schließlich lautet die Bedeutung des Wortes „versus“ laut Duden „gegen“. Ähnlich sieht es beim Thema „digital vs. analog“ aus. Auch hier wird durch die Formulierung der Eindruck einer Entweder-oder-Entscheidung vermittelt.

Dabei sollten wir nicht nur in diesen beiden Fällen bemüht sein, im Interesse des Patienten das Beste aus den verschiedenen Welten zu wählen. Gerade in komplexen Behandlungsfällen, wie Bisshebungen bei gleichzeitiger Neueinstellung einer physiologischen Bissposition, lässt sich mit einer Kombination der verschiedenen Materialien und Techniken ein optimales Ergebnis für die Patienten erzielen. Die enormen Fortschritte sowohl im Bereich der Materialien als auch Techniken bieten heute der fortbildungsaktiven Behandlerin/dem fortbildungsaktiven Behandler die Chance, aus den fantastischen Möglichkeiten auszuwählen, um ein höchästhetisches und langlebiges Therapieergebnis zu erzielen.

Natürlich wird hier jede Behandlerin/jeder Behandler zu unterschiedlichen Vorgehensweisen greifen. Gerade im Bereich der neuen Techniken ist im Moment z. B. der „Full-Digital-Workflow“ ein Trend, der interessante Möglichkeiten bietet. Im Gegensatz dazu bevorzuge ich im Bereich der Abdrucknahme zurzeit noch statt des intraoralen Scans einen konventionellen Abdruck, allerdings kombiniert mit den Vorteilen eines hochpräzisen Abdrucks mittels 3D-gedrucktem individuellem Abdrucklöffel. Anschließend wird das Modell im Labor gescannt und der weitere Workflow erfolgt häufig digital. Ebenso bevorzuge ich zumindest im Bereich der ästhetischen

Zone sowie bei Non-Prep Bisshebungen aufgrund der perfekten Ästhetik und Möglichkeit, Schichtstärken im Bereich 0,05 mm zu realisieren, eindeutig handgefertigte statt CAD/CAM-hergestellte Restaurationen.

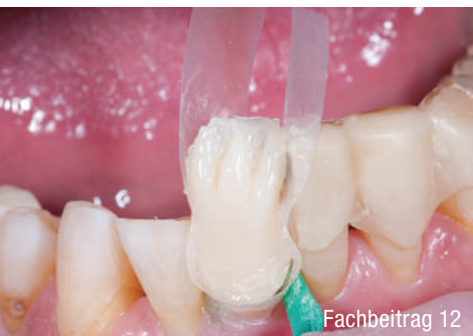Gerade die oben bereits angeführten komplexen Bisshebungsfälle profitieren von den Möglichkeiten der unterschiedlichen Materialien und Techniken. Während in manchen Fällen tatsächlich der „Full-Digital-Workflow“ das Mittel der Wahl darstellt, bietet sich in anderen Fällen eine Kombination an. Zunächst erfolgt eine Behandlung mit einer CAD/CAM-gefertigten Schiene, anschließend wird das Langzeitprovisorium entweder gefräst oder rein additiv mittels Silikonwall und z. B. LuxaCrown (DMG) hergestellt sowie die definitive Versorgung final entweder laborgefertigt aus Keramik oder direkt im Mund des Patienten mittels Komposit durchgeführt, in manchen Fällen finden beide Materialien Anwendung.

Unser Motto sollte also „Komposit UND Keramik“ bzw. „analog UND digital“ lauten – um dem Interesse des Patienten an einer möglichst minimalinvasiven und damit substanzschonenden Behandlung nachkommen zu können. In diesem Sinne wünsche ich Ihnen viel Spaß mit der Lektüre der ersten diesjährigen Ausgabe der *cosmetic dentistry*.

Ihr Prof. inv. Dr. Jürgen Wahlmann
Präsident Deutsche Gesellschaft für
Kosmetische Zahnmedizin e.V.
(DGKZ)



Infos zum Autor



Fachbeitrag 12



Praxisporträt 28



Fortbildung 44

Editorial

- Komposit vs. Keramik – ein Konflikt?** 03
Prof. inv. Dr. Jürgen Wahlmann

cosmetic dentistry

- Vollkeramische Rehabilitation mit zweiteiligen Keramikimplantaten** 06
Prof. Dr. Michael Gahlert

- Zahnloses Lächeln schleicht sich langsam ein** 12
Dr. Martin von Sontagh

- Smile-Makeover mit Alignertherapie und Komposit** 16
Pelin Baysal, Dr. Umut Baysal

- Direkte Schichtung von Kompositverblendungen** 20
Dr. Jordi Manauta, Dr. Walter Devoto, Prof. Angelo Putignano

Spezial

Praxisporträt

- Design spiegelt Niveau und Qualität** 28
Dr. Caroline Gommel

Interview

- Big City Dentistry** 32
Marlene Hartinger

Praxismanagement

- Grenzüberschreitung – droht gleich die Kündigung?** 36
Claudia Davidenko

Tipp

- Bleaching als Erfolgsmodell** 40
Kirsten Gregus

Event

- Rot-weiße Ästhetik – State of the Art** 42

- CAMLOG COMPETENCE LIVE 2020** 43

- Keramikimplantate – State of the Art im Mai in Berlin** 44

- News** 24

- Produkte** 46

- Impressum** 48

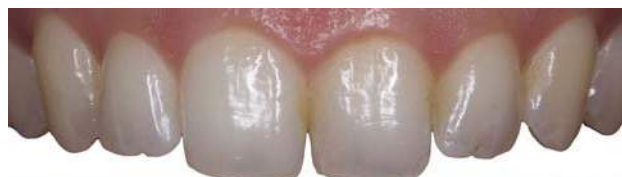Klinischer Fall



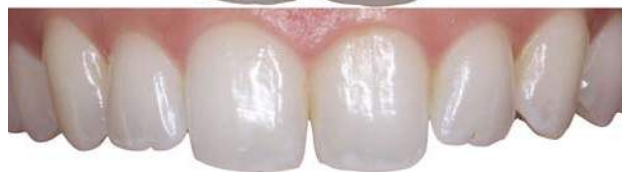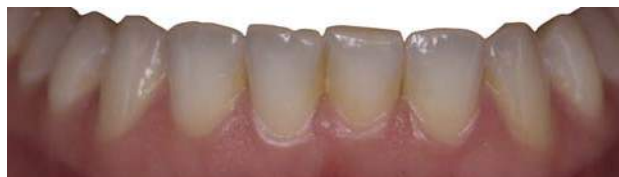„Mit dem Daring White Zahnaufhellungssystem ist es endlich möglich, die gleichen Ergebnisse zu erzielen wie mit der herkömmlichen Schienenbehandlung.“

Keine mühsamen Abdrücke oder Anfertigung der Schienen mehr. Der Patient kann seine Behandlung nach dem ersten Besuch in der Zahnarztpraxis beginnen.“

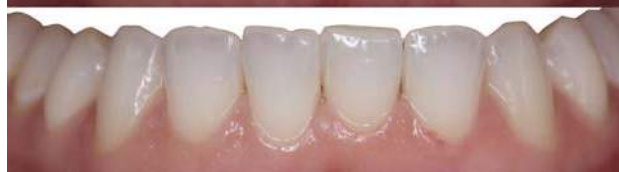Dr. Adrien Lavenant, Aix-en-Provence, Frankreich



Vorher



Nachher

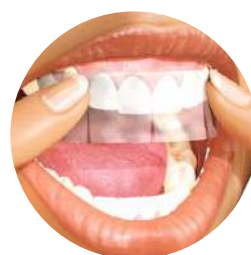

NEU!

DaringWHITE™

Professional Teeth Whitening

Streifen zur professionellen Zahnaufhellung zuhause für Ihre Patienten.



DWK03 - Daring White Starter-Kit mit 3 Packungen (à 10 Tage) für Vollständige Aufhellungsbehandlungen

oder

DWK01 - Daring White Starter-Kit mit 6 Packungen (à 5 Tage) für auffrischende Aufhellungsbehandlungen

Preis: je € 210,00*

„Dank der einzigartigen Comfort-Fit-Technologie haften die Streifen ohne Gele oder Hüllen an den Zähnen und passen sich ihnen präzise an.“

Ihre Vorteile:



- 15 % Carbamid-Peroxid in der Aufhellungsfolie
- Tragedauer 1-2 Std. täglich für 5-10 Tage



- Ihre Patienten werden ihren Freunden das wunderschöne Lächeln zeigen, bei dem Sie geholfen haben und Sie weiterempfehlen



- Das Daring White-Lächeln kann kosmetische Fälle mit hohem Umsatzpotenzial eröffnen
- Verwenden Sie es vor kosmetischen Verfahren für ein ästhetisch ansprechendes Ergebnis
- Nur über den Zahnarzt erhältlich, da der erste Streifen vom Zahnarzt platziert werden muss

Fragen Sie jetzt nach Ihrer kostenlosen Probe

Rufen Sie uns an: **02451 971 409**



Garrison

Dental Solutions Tel.: +49 2451 971 409 • Fax: +49 2451 971 410
info@garrisdental.net • www.daringwhite.com



ADGM320 CD



Vollkeramische Rehabilitation mit zweiteiligen Keramikimplantaten

Prof. Dr. Michael Gahlert

Wissenschaftliche und klinische Daten weisen Zirkoniumdioxid-(ZrO₂-)Implantate neuester Generation als biokompatible Behandlungsalternative zu Titanimplantaten aus. Allerdings ist der Umgang mit ZrO₂-Implantaten für Anwender im klinischen Alltag neu und das Kommunikationsdefizit bezüglich Zuverlässigkeit, Prognose und Auswahl der Implantatsysteme und deren Handling groß. Im Folgenden wird anhand eines Anwendungsbeispiels und wissenschaftlicher Erkenntnisse aufgezeigt, wie implantologisch tätige Zahnärzte oder Kieferchirurgen ZrO₂-Implantate neuester Generation anwenden können.

Implantologen sollten in der Lage sein, zweiteilige Keramikimplantate als Alternative zu Titan zu setzen und damit das eigene Behandlungsspektrum zu erweitern. Das Verständnis für materialspezifische Unterschiede der beiden Materialien ZrO₂ und Titan ist für zukünftige klinische Applikationen wichtig. Die klinische Anwendung von zweiteiligen Keramikimplantaten ist neu und muss sich noch anhand von klinischen Langzeitdaten bewähren.

Materialspezifische Unterschiede zwischen ZrO₂- und Titanimplantaten

Titanimplantate besitzen auf ihrer Oberfläche eine sehr dünne Dioxidschicht, die für die biokompatiblen Eigenschaften gegenüber Körpergewebe verantwortlich ist. Reines Titan bildet diese Schicht in Anwesenheit von Sauerstoff innerhalb von Millisekunden aus. Keramikimplantate bestehen als gesamter Festkörper aus einer Dioxidverbindung, welche dem Material die keramische Charakteristik eines metallfreien Werkstoffs verleiht. Der Elastizitätskoeffizient, definiert als Widerstand, den ein Material seiner elastischen Verformung entgegensetzt, beträgt bei Titan 140 GPa, bei ZrO₂ 200 GPa und bei Aluminiumtrioxid (AlO₃), dem Vorläufermaterial heutiger Keramikimplantate, 380 GPa. Diese Werte zeigen, dass die Sprödigkeit heutiger keramischer Implantatmaterialien im Vergleich zu AlO₃ deutlich günstiger bzw. geringer ausfällt, jedoch noch nicht die Werte von Titan erreicht hat. Die Biegefestigkeit, definiert als Widerstand, den ein Material bei Biegung seinem Bruch entgegenstellt, fällt jedoch günstiger für ZrO₂ aus. Bei Titan kommt man auf Werte von 400 MPa, bei ZrO₂ von bis zu 1.200 MPa. Neueste materialspezifische Untersuchungen haben gezeigt, dass die sogenannte „fatigue strength“ (Ermüdungsfestigkeit) von ZrO₂-Implantaten um bis zu 30 Prozent höher ist als bei vergleichbaren Titanimplantaten gleichen Durchmessers. Künstlich induzierte Alterungsversuche

in vitro (30-Jahre-Alterungstest) von ZrO₂-Implantaten zeigten Bruchfestigkeiten, die um mehr als 30 Prozent oberhalb der kritischen Marke von Titanimplantaten lagen. Die natürliche Alterung von ZrO₂ in Körperflüssigkeiten scheint demnach keine klinische Relevanz zu besitzen.^{1,2}

ZrO₂-Implantate und Osseointegration

Der weltweit anerkannte Erfolg von Titanimplantaten wurde durch die zuerst additiven porösen Oberflächenstrukturen und anschließend durch die subtraktiven mikrorauen Oberflächenstrukturen erzielt. Die Überlebens- und Erfolgsraten nach mindestens zehnjähriger Belastungsdauer betragen dadurch im Mittel über 95 Prozent.³

Die ersten Generationen von ZrO₂-Implantaten konnten diesem Umstand nicht gerecht werden, da die industrielle Behandlung der Keramikoberflächen nicht ausreichte, Mikrorauigkeiten auf dem Niveau von modernen Titanimplantatsystemen zu erzeugen. Die Herausforderung, ZrO₂-Oberflächen mikrorau zu verändern, ist industriell schwierig gewesen. Das liegt an der Materialcharakteristik von ZrO₂. Durch unsachgemäße, das Material beanspruchende Verarbeitungsmethoden können sogenannte Phasentransformationen der Kristallgitterstruktur von ZrO₂ verursacht werden, die durch oberflächliche Mikrorissbildungen eine Instabilität des Materials herbeiführen können.⁴ Diese Umwandlung der stabilen tetragonalen Phase des Materials in die monokline Phase bewirkt eine Volumenzunahme von drei bis vier Prozent, welche Mikrorissbildungen bis zu einem gewissen Grad ausgleichen kann. Eine Dekompensation dieses Selbstreparaturprozesses von Zirkondioxid bewirkt jedoch eine dauerhafte Schädigung der Kristallgitterstruktur mit Gefahr des Verlustes der Bruchfestigkeit.

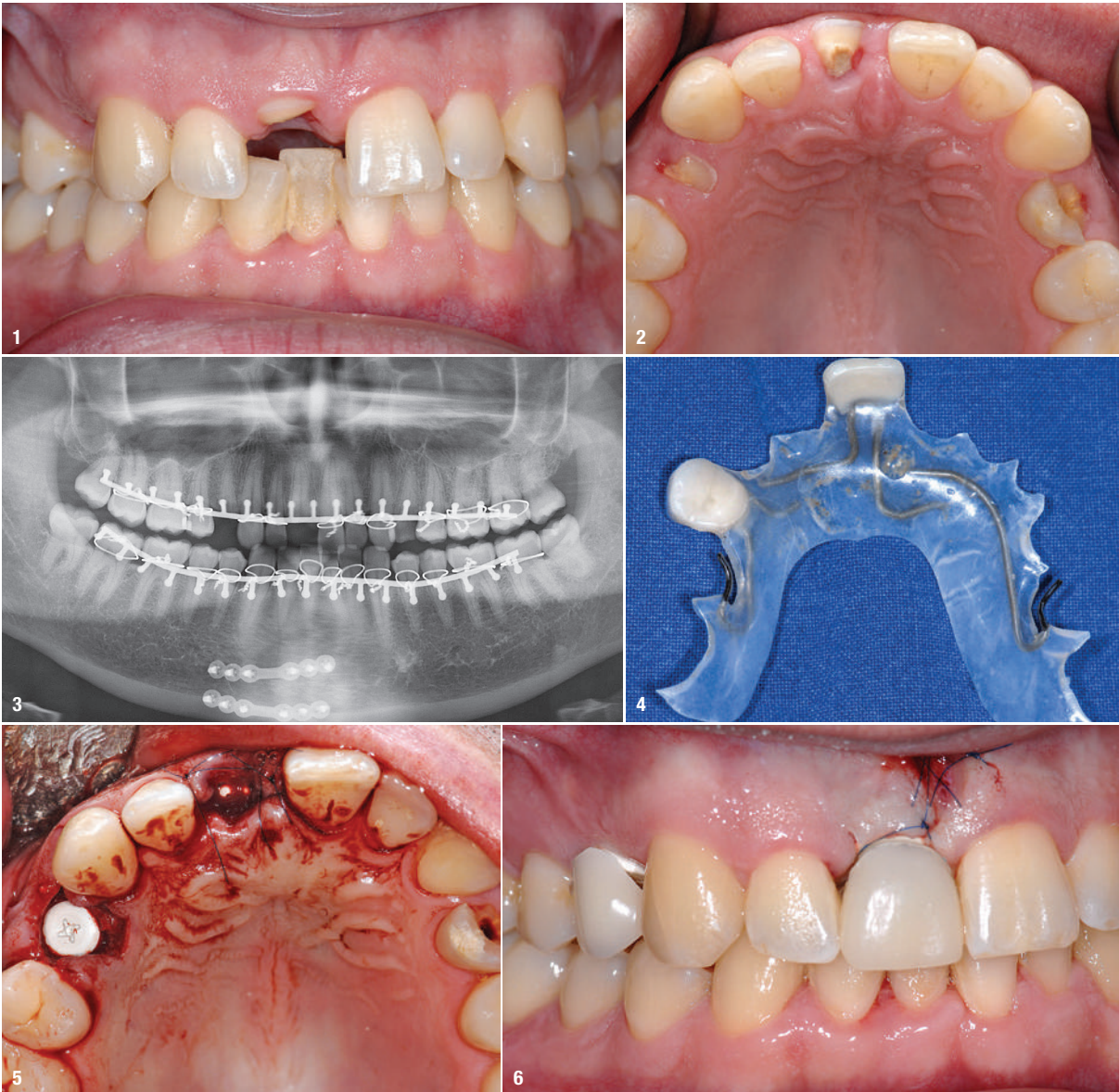

Abb. 1–3: Klinische Ausgangssituation. Teilfrakturen der Zähne 11, 14 und 24 nach Trauma. **Abb. 4:** Kunststoffklammerprovisorium mit innen liegenden Klammern diente als temporärer Ersatz. **Abb. 5 und 6:** Beide Keramikimplantate konnten primärstabil inseriert werden.

Sichere industrielle Verarbeitungstechnologien sind daher bei der Herstellung sowie der Oberflächenbearbeitung dieses besonderen Materials von großer Bedeutung, um die gewünschte Bruchfestigkeit von ZrO_2 -Implantaten zu gewährleisten. Histomorphometrische Untersuchungen und Torque-out-Tests haben gezeigt, dass die Osseointegration von an der Oberfläche ausreichend mikrorau veränderten ZrO_2 -Implantaten als gesichert angesehen werden kann und auf dem Niveau von Titanimplantaten zu werten ist.^{5–8} Anwender sollten daher bei der zukünftigen Auswahl von entsprechenden Medizinprodukten Hintergrundinformationen von präklinischen Versuchen zum Osseointegrationsverhalten der ZrO_2 -Implantate und deren Herstellungsprozess nachfragen.

Mikrorauhe Oberflächen werden hinsichtlich ihres mittleren Rauheitswerts Sa bezeichnet:

- als „rough“ bei über $2\mu m$
- als „moderately rough“ bei $1–2\mu m$

- als „minimal rough“ bei $0,5–1\mu m$
- als „smooth“ bei unter $0,5\mu m$

Ein mittlerer Rauheitswert von Sa $0,5–1\mu m$ ist wünschenswert für die Oberfläche von Keramikimplantaten.⁹ Die histomorphologische Untersuchung von ZrO_2 -Implantaten ist eine wissenschaftlich anerkannte Möglichkeit, Osseointegration nachzuweisen. Sowohl die Auswertung der Knochen-Implantat-Kontakt-Ratio, die sogenannte „bone implant contact ratio“, als auch die Knochendichte, „bone density“, lassen im histologischen Präparat Rückschlüsse auf den Grad der Osseointegration zu.¹⁰ Da Verhältniszahlen dieser Parameter für Titanimplantate erforscht sind, müssen sich ZrO_2 -Implantate mit den bei ihnen erzielten Werten an diesem Maßstab messen lassen. Durch konsequente präklinische Vergleichsmessungen mit Titanimplantaten zeigen auch histomorphologische Auswertungen die Osseointegration von ZrO_2 -Implantaten mit mikrorauer Oberfläche auf dem Niveau von Titanimplantaten.^{10,11}

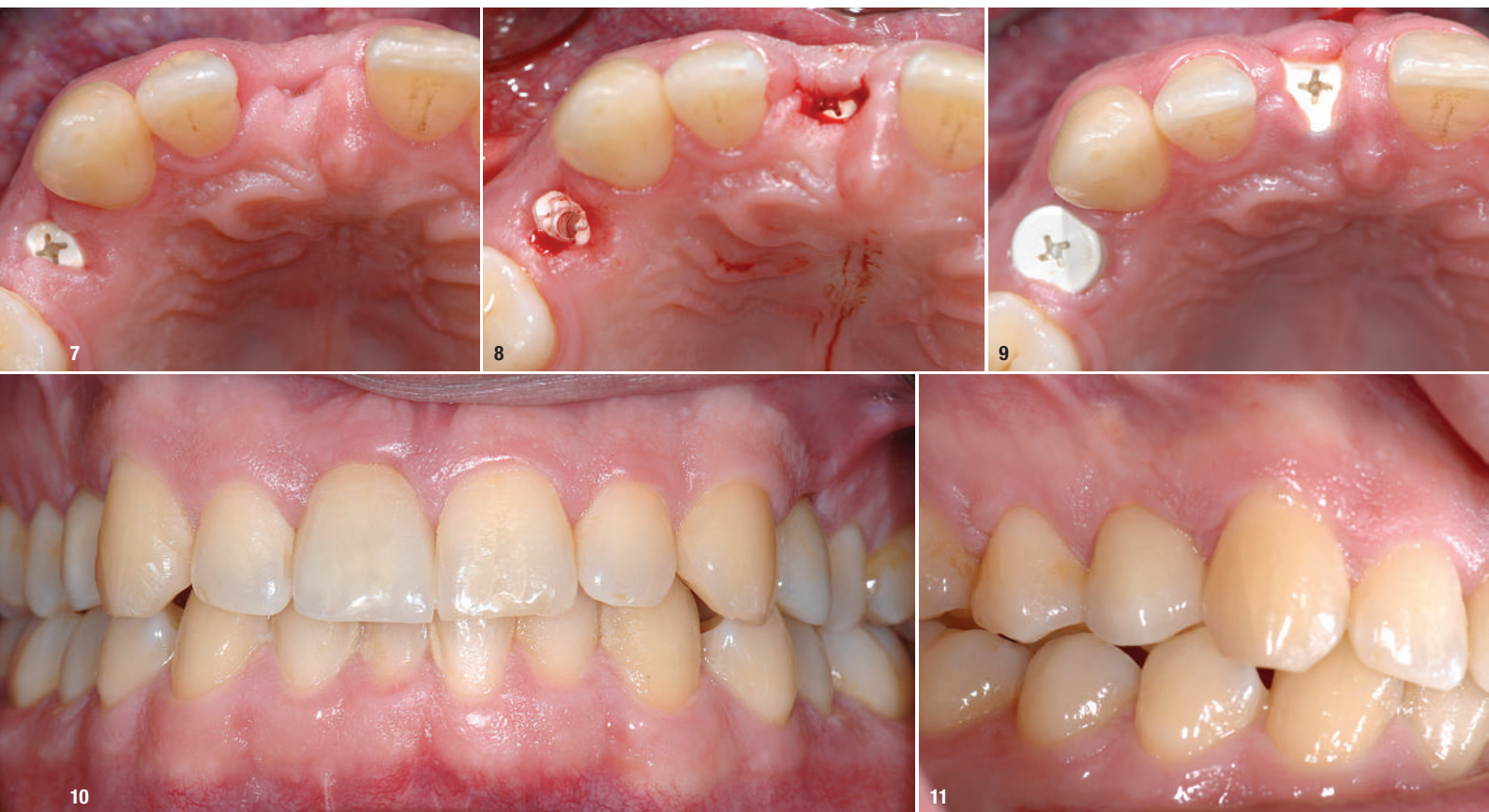

Abb. 7: Das Implantatinnengewinde wurde mit einer kleinen PEEK-Schraube verschlossen. **Abb. 8–11:** Drei Monate später konnte die Patientin mit verschraubbaren Vollkeramikronen versorgt werden.

Bruchfestigkeit

Durch negative Erfahrungen bezüglich der Bruchfestigkeit mit AlO_3 -Implantaten wurden lange Zeit Bedenken im Hinblick auf die Bruchfestigkeit von ZrO_2 -Implantaten geäußert, ohne jedoch die eklatanten Materialunterschiede zu berücksichtigen. ZrO_2 besitzt einen wesentlich günstigeren Elastizitätskoeffizienten und ist zudem viel biege-fester. Kohal et al. untersuchten einteilige, kommerziell erhältliche ZrO_2 -Implantate in einem Bruchtest.^{13,14} Die Implantate wurden vorher kaumaschinell belastet, ohne dass jedoch eines dieser Implantate frakturierte. Alle Implantate standen daher anschließend zur Bruchtestung zur Verfügung. Es wurde gezeigt, dass zwar eine Langzeitbelastung die Stabilität der ZrO_2 -Implantate reduzieren kann, jedoch war selbst der niedrigste Wert der mittleren Frakturfestigkeit immer noch höher als die durchschnittlichen klinischen Kaukräfte. Weitere wissenschaftliche Untersuchungen zum Alterungsverhalten von zweiteiligen ZrO_2 -Implantaten haben nachgewiesen, dass keine klinisch relevanten Veränderungen der Stabilität und Biegefestigkeit von ZrO_2 zu beobachten waren und die Implantate den Kaukräften standgehalten haben.¹²

Durchmesserreduzierte Implantate sind nach wie vor kritisch zu betrachten, solange keine Langzeituntersuchungen vorliegen und die Indikation vom Hersteller nicht klar definiert worden ist. Zweiteilige durchmesserreduzierte Keramikimplantate sind nach wie vor nicht verfügbar. Auch beim Thema Bruchfestigkeit steht klar die Forde-

rung des Kliniklers im Raum, maximale Sicherheit beim Herstellungsprozess vom Industriepartner garantiert zu bekommen. Strenge Sicherheitskontrollen und standardisierte „proof tests“ der hergestellten Implantate nach ISO 14801 sind wünschenswert. Die Herstellerangaben zum Thema Beschleifen von einteiligen Keramikimplantaten im Abutmentbereich, die nach wie vor kontrovers diskutiert werden, sollten bei der klinischen Anwendung unbedingt beachtet werden. Röhling et al. dokumentierten in einer Metaanalyse, dass die Frakturnrate von Keramikimplantaten zwischen 2004 und 2017 von 3,4 Prozent auf 0,2 Prozent gesunken ist und somit auf dem Level von vergleichbaren Titanimplantaten liegt.¹⁵

Periimplantäre Weichgewebe

Die periimplantäre Weichgeweberegeneration an ZrO_2 -Implantaten in Verbindung mit definitiver prothetischer Vollkeramikversorgung zeigt das wahre Potenzial von Keramikimplantaten. Weng spricht von zukünftigen Vorteilen hinsichtlich der Langzeitstabilität periimplantärer Weichgewebestrukturen und der Forderung, hinsichtlich des Weichgewebeverhaltens und der Plaqueaffinität von ZrO_2 -Implantaten, weitere wissenschaftliche Daten zu generieren.¹⁶ Kniha et al. entwickelten eine neuartige Messmethode der roten Ästhetik um Keramikimplantate, die mit standardisiert erstellten Röntgenbildern erfolgt und so mit der zu beobachtenden kristallinen Knochenstruktur am Implantat in Korrelation zu bringen ist.¹⁷ Die Daten brachten Erkenntnisse über die Papillenregenera-

tion an Keramikimplantaten, die selbst dann stattzufinden scheint, wenn die Distanz zwischen krestalem Knochen und Kontaktpunkt der Krone über 5mm liegt („Tarnow-Regel“). Die Weichgeweberegeneration an Keramikimplantaten ist nach bisherigen klinischen Erfahrungen bemerkenswert. Selbst nach einigen Monaten ist mit fortschreitender Papillenregeneration in ästhetisch sensiblen Bereichen zu rechnen. Weitere evidenzbasierte Studien werden wissenschaftliche Daten generieren, um diese empirischen Beobachtungen zu verifizieren.

Erfolgs- und Überlebensrate

Die Problematik der Erstellung einer Langzeituntersuchung von neuen Medizinprodukten wie ZrO₂-Implantaten sind uneinheitliche Studienprotokolle und der Zeitfaktor. Bezieht sich beispielsweise eine 2- oder 3-Jahres-Studie auf die erste Generation eines Keramikimplantatsystems, so ist diese Studie nach ihrer Veröffentlichung nicht mehr repräsentativ, wenn der industrielle Anbieter zwischenzeitlich die Implantate im Design oder der Oberflächenstruktur einer ersten oder sogar zweiten Evolutionsstufe unterzogen hat und die ursprünglich erste Generation von Implantaten nicht mehr verfügbar ist. Im Bereich der Keramikimplantatsysteme war dieser Umstand in den letzten Jahren deutlich zu beobachten, da einige Anbieter ohne vorherige Evaluation präklinischer Daten ihre Implantate für den klinischen Einsatz zur Verfügung stellten und dann aufgrund von Komplikationen modifizieren mussten.

Bewertungen bezüglich Erfolgs- und Überlebensraten sollten vom aufmerksamen Leser daher kritisch betrachtet werden. Welches Studiendesign liegt der Untersuchung zugrunde? Ein retrospektives Studiendesign, bei welchem Implantate retrospektiv nachuntersucht werden, hat z.B. weniger Evidenz als ein prospektives Studiendesign, welchem konkrete Auswahlkriterien und zielführende Vorgaben zugeordnet werden, die aus der Studie auch „drop outs“ in der frühen Einheilphase und aussteigende Teilnehmer in der Beurteilung der Erfolgsquoten berücksichtigen sollten. Wird der Erfolg eines inserierten Implantats erst ab der prothetischen Versorgung gemessen oder schon ab dem Zeitpunkt der Insertion? Der Umstand, dass es Langzeitstudien unterschiedlicher Aussagen bezüglich Erfolgs- und Überlebensraten von ZrO₂-Implantaten gibt, zeigt auch exemplarisch die einzelnen Unterschiede zwischen den Medizinprodukten, die nicht gerade zu einer euphorisierenden Wirkung der Verwendung von ZrO₂-Implantaten unter den Anwendern beigetragen haben. Neueste prospektive Langzeitdaten von über 95 Prozent Erfolgs- und Überlebensraten bei einteiligen Keramikimplantaten stimmen jedoch zuversichtlich, da diese sich jetzt auf dem Niveau von Titanimplantaten widerspiegeln.¹⁸⁻²⁰

Der klinische Einsatz von zweiseitigen Keramikimplantaten ist der neue Megatrend in diesem Bereich, es man-

gelt jedoch noch an Langzeitdaten, die zum achtsamen Umgang mit diesen Medizinprodukten mahnen. Die Implantat-Abutment-Verbindungen konnten bislang lediglich verklebt und nur teilweise mechanisch verankert werden, welches von einigen Anwendern wiederum als kritisch angesehen wurde. Die plötzliche Lockerung dieser Abutmentstrukturen unter kaufunktioneller Belastung oder sogar Frakturen der Abutments sind in Einzelfällen beschrieben worden. Eine einzige Langzeituntersuchung zweiseitiger und verklebter Keramikimplantate generierte lediglich eine Überlebensrate von 86 Prozent.²¹

Hersteller sind deshalb zu verschraubten Aufbauköpfen übergegangen, die entweder mit Metall- oder Carbon-schrauben, neuerdings auch mit Keramikschrauben fixiert werden können.

Anwendungsbeispiel

Ein vom Hauszahnarzt überwiesener 37-jähriger Patient kam in die ambulante oralchirurgische Sprechstunde zur implantologischen Beratung. Die Anamnese ergab tiefe Teilfrakturen der Zähne 11, 14 und 24 durch traumatische Einwirkung (Abb. 1–3). Die Zähne 11 und 14 erwiesen sich als nicht erhaltungswürdig und sollten durch zweiseitige Keramikimplantate (NobelPearl, Nobel Biocare) ersetzt werden.

Der Patient wurde über die Möglichkeit einer Sofortimplantation aufgeklärt und gleichzeitig darauf hingewiesen, dass diese Entscheidung erst ad hoc intraoperativ getroffen werden kann. Zahn 24 konnte durch konservierende Methoden erneut aufgebaut werden. Ein Kunststoffklammerprovisorium mit innen liegenden Klammern diente als temporärer Ersatz (Abb. 4).

Während der operativen Entfernung der Zähne 14 und 11 wurde die Entscheidung einer Sofortimplantation getroffen. Beide Keramikimplantate konnten primärstabil inseriert werden, die bei der Insertion angefallenen Knochenpartikel wurden gesammelt und an in Relation zum Zahnfach diskongruenten Stellen des Implantatkörpers wieder eingesetzt (Abb. 5 und 6). Das Implantatinnengewinde wurde mit einer kleinen PEEK-Schraube verschlossen (Abb. 7). Der postoperative Heilungsverlauf war komplikationslos, sodass der Patient drei Monate später mit verschraubbaren Vollkeramikronen versorgt werden konnte (Abb. 8–12). Die Fixierung der Kronen erfolgte mit einer Carbonschraube (VICARBO-Schraube, Nobel Biocare), die lediglich mit 25Ncm angezogen wurde. Das klinische Gesamtergebnis in diesem hochästhetischen Bereich war aufgrund der prothetischen Versorgung durch Dr. Achim Schmidt, München, und der hochwertigen zahntechnischen Leistung in Bezug auf Gestaltung und Farbe (Zahntechnikermeister Thomas Dudek, München) als sehr gut zu bezeichnen (Abb. 13).