

LASER TRIBUNE

The World's Laser Newspaper · Édition Française

OCTOBRE 2014 – Vol. 6, No. 10

www.dental-tribune.fr

PLANÈTE DENTAIRE

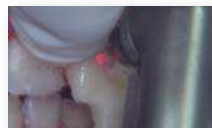De nombreuses disciplines odontologiques ont intégrées le laser dans leur pratique. Visionnez la vidéo-conférence Du Dr A. Para qui au travers de trois cas de chirurgie présente les réglages d'un laser combiné Diode/Erbium-Yag.



► Page 34

CAS CLINIQUE

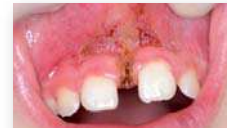Le laser Er:YAG dans les phases de collage et de dépose des brackets lors du traitement orthodontique. Et oui ! même en orthodontie il a son utilité. Indolore et efficace. Démonstration par le Dr C. Fornaini.



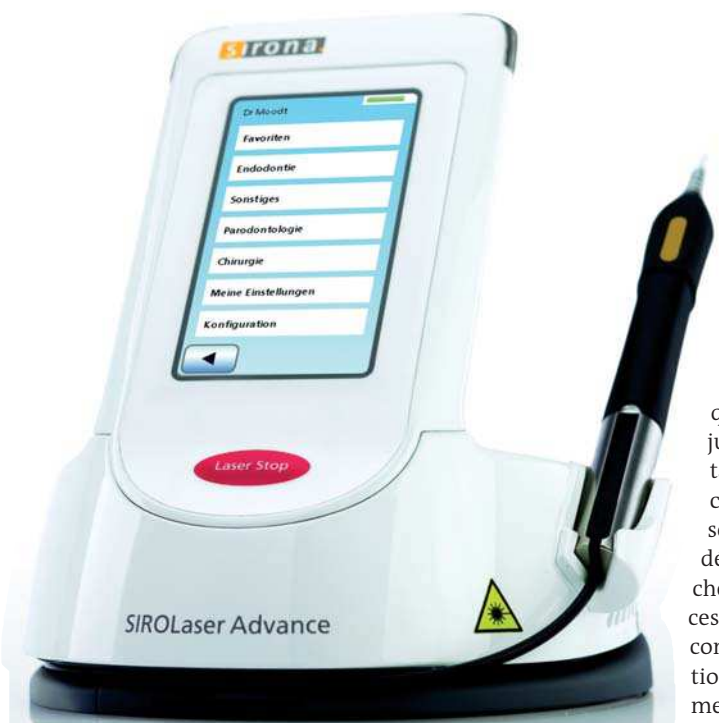► Pages 36 à 38

CAS CLINIQUE

Une position atypique du frein peut être à l'origine de la persistance d'un diastème interincisif, de rétractions gingivales ou de problèmes d'accessibilité au brossage. Le Dr S. Mareschi objective l'utilisation du laser.



► Page 40



Le SIROLaser Advance au Congrès mondial de la dentisterie au laser...

Sirona a présenté son laser au congrès de la World Federation for Laser Dentistry qui s'est tenu à Paris du 2 au 4 juillet dernier. Cette manifestation de 3 jours organisait des conférences et des ateliers scientifiques sur les dernières découvertes issues de la recherche sur le laser et des expériences de la pratique médicale. Ceci concerne entre autres l'utilisation postopératoire du traitement au laser afin d'optimiser l'ostéointégration et d'éviter des

complications en implantologie. Les visiteurs ont pu s'informer sur le SIROLaser Advance, ses caractéristiques techniques, et ses nombreuses possibilités d'application. Le laser à diode de 970 nm couvre une multitude d'indications : réduction des germes en parodontologie, endodontie, et chirurgies peu invasives. Les propriétés hémostatiques améliorent le flux de travail notamment avec le

CEREC. Les aphtes, herpès et collets sensibles peuvent en outre être traités. Un grand nombre de programmes sont pré-paramétrés et personnalisables qui permettent une utilisation intuitive via un écran tactile couleur et un commutateur digital intégré dans la pièce à main ergonomique. L'appareil de table fonctionne sur batterie et peut être aisément déplacé d'une salle de traitement à l'autre.

La maison de la chimie au service du laser et de l'implantologie

2 au 4 juillet 2014 à Paris

Les 2, 3 et 4 juillet se sont tenues à la Maison de la chimie, les journées des congrès de la WFLD et de l'OIWC. Le congrès de la World Federation for Laser Dentistry, en coordination avec l'OIWC (Oral Implantology World Congress) a été l'occasion d'assister à de nombreuses conférences scientifiques de très hautes qualités.

en implantologie ; laser en parodontologie, laser en cariologie, laser en pathologie orale, laser en chirurgie orale, laser en esthétique peri-orale et dermatologie, laser et traitements prothétiques...

Différentes longueurs d'onde ont été étudiées, comme les lasers Er:YAG, l'application des soft-lasers en odontologie, et la LLLT (Low Level Laser Therapy). L'utilisation croissante de laser a été mise en évidence par la présence de dizaines de chercheurs de plus de 20 universités des cinq continents. Parmi eux, deux études se distinguent : la première, du professeur Marcia Marques, utilisant la thérapie au laser pour la biomodulation des cellules souches, et la seconde du professeur Bagnato sur l'utilisation de la fluorescence dans le diagnostic des lésions buccales.

Le programme scientifique en implantologie a été tout aussi riche. L'exposition présentait des stands à l'offre variée, avec tous les types de matériels et d'instruments indispensables en implantologie et en thérapie laser ; un lieu d'échange convivial où confrères et représentants des grandes marques ont pu confronter leur expérience autour d'un verre et d'un buffet.

Les travaux, protocoles cliniques et sujets présentés lors du congrès, couvraient tous les domaines de la dentisterie : bases scientifiques des lasers ; laser en dentisterie conservatrice, restauratrice et endodontie ; et laser



ADF 2M42

- albédo Led D65 -
certifié illuminant D65*

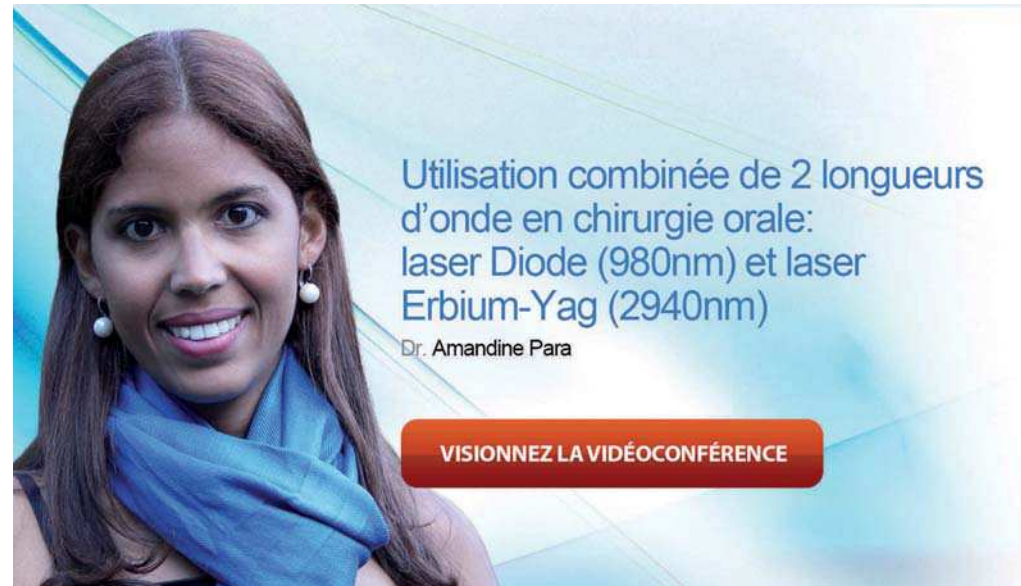PURE LUMIÈRE DU JOUR
VOTRE TEINTIER EST NOTRE MEILLEUR ARGUMENT.

CREATED BY
degréK
www.degrek.com

*Illuminant D65 : étalon de la lumière naturelle du jour selon la définition de la Commission Internationale de l'Éclairage.
Plafonnier à LED certifié illuminant CIE D65 pour salles de soins dentaires.
Nouvelle technologie exclusive LED exemptes du pic de bleu toxique (HEV).
Éclairage direct/indirect | 1500 lux stabilisés | Luminance praticien 1825 / 3074 cd/m² | UGR-13
Normes européennes EN NF 12464-1 (éclairage professionnel) & EN62471 (sécurité photobiologique)
Couleur du blanc : 6500 K identique à la couleur naturelle du jour | Swissmade
À installer à 210cm du sol dans le sens du fauteuil – lire attentivement les instructions figurant sur la notice.

Degré K | 4, rue de Jarente 75004 Paris | Tél. : 01 71 18 18 64 | degrek@degrek.com

« Utilisation combinée de 2 longueurs d'onde en chirurgie orale : laser Diode (980 nm) et laser Erbium-Yag (2 940 nm) » Vidéoconférence



ADF
STAND
1L18

PURE
NEWTRON

NEWTRON
PSXS

ACTEON

NEWTRON B-LED
SLIM

Déterminez et traitez
simultanément la plaque dentaire avec la technologie **B-LED**

Ce dispositif médical est classé IIa selon la Directive Européenne applicable en vigueur. Il porte le marquage CE. Organisme notifié : LNE-GMED 0459. Ce dispositif médical pour soins dentaires est réservé aux personnels de santé ; il n'est pas remboursé par les organismes d'assurance maladie. Ce matériel a été conçu et fabriqué selon un système d'assurance qualité certifié EN ISO 13485. Lire attentivement le manuel d'utilisation disponible sur www.satelec.com/documents. Fabricant : SATELEC (France). 1409MBDTFPM001



www.pure-newtron.fr

SATELEC
ACTEON

A company of ACTEON Group • 17 av. Gustave Eiffel • BP 30216 • 33708 MERIGNAC cedex • FRANCE
Tel + 33 (0) 556 34 06 07 • Fax + 33 (0) 556 34 92 92
E.mail : satelec@acteongroup.com • www.acteongroup.com

L'utilisation des lasers en chirurgie dentaire trouve son indication dans plusieurs disciplines : odontologie conservatrice, traitements endodontiques, parodontologie et implantologie. Le Dr Amandine Para, experte en implantologie, a conduit un webinaire enregistré sur le site DT Study Club sur l'utilisation combinée de 2 longueurs d'onde en chirurgie orale, à savoir le laser Diode (980 nanomètres) et le laser Erbium-Yag (2 940 nanomètres).

En fonction des tissus cibles sur lesquels elles seront appliquées, du réglage et du temps d'application, les longueurs d'onde vont avoir un effet spécifique comme par exemple : la décontamination parodontale, la stimulation de facteurs de croissance pour améliorer la cicatrisation, la stimulation de la régénération osseuse ou l'ablation de tissus durs et mous. Mais tous ces résultats ne peuvent pas être atteints avec une même longueur d'onde. En effet, l'action combinée de plusieurs lasers peut être nécessaire au cours d'une même chirurgie. Les lasers diode (980 nm) et Erbium-Yag (2 940 nm) sont ainsi complémentaires, spécialement en chirurgie orale. Plusieurs cas de résection apicale permettront d'illustrer l'association de ces deux longueurs d'onde en chirurgie.

La présentation aura pour objectifs de détailler, à travers 3 cas de chirurgie, les réglages des paramètres de la machine, les effets tissulaires escomptés et la manipulation des fibres en situation clinique par le praticien. Le protocole laser utilisé sera enfin discuté au regard des interventions similaires décrites dans la littérature.

Le Dr Amandine Para est omnipraticienne en cabinet privé à Paris et chargée de cours au DU Européen de techniques LASER en odontologie (Paris 7). Invitée à donner des conférences au niveau international, elle est en outre, vice-présidente de l'IMLA (International Medical Laser Association) et rédactrice en chef adjointe de la revue AOS (Actualités Odontostomatologiques).

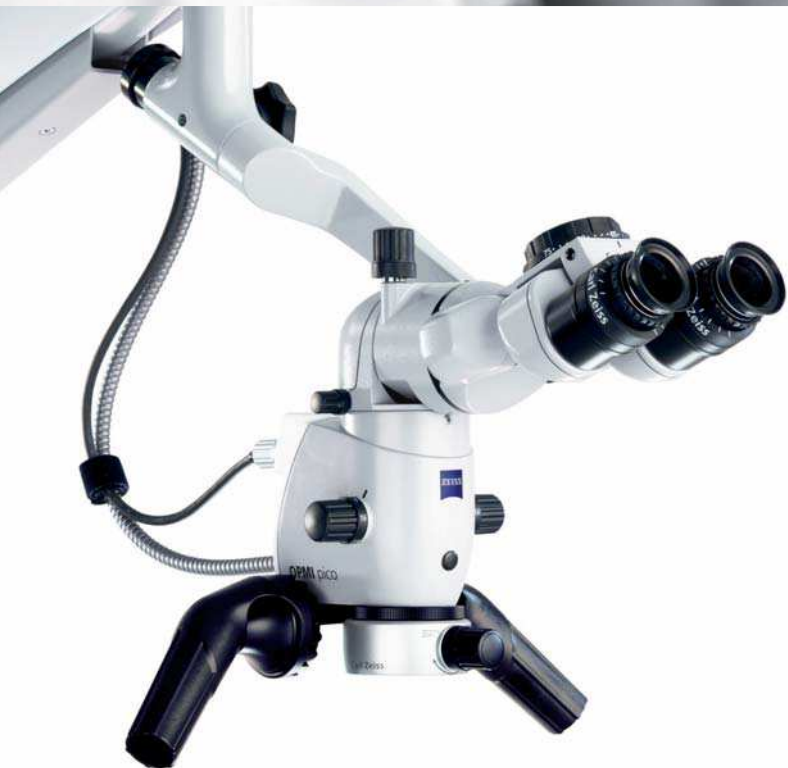Vous pouvez visionner cette vidéoconférence gratuitement sur le site dtStudyclub.fr à l'adresse suivante (accédez directement à la vidéo en utilisant le flashcode ci-joint).



DENTAL TRIBUNE
DT STUDY CLUB
COURS | DISCUSSIONS | BLOGS | MENTORAT

// **CONFIANCE**
MADE BY ZEISS

ADF
Stand 2M 40



Bienvenue dans le monde de l'infiniment petit.

La visibilité est la clé de l'amélioration de la qualité de traitement. ZEISS offre deux solutions innovantes pour entrer dans le monde de l'infiniment petit. OPMI® PROergo vise cet objectif grâce à son fonctionnement électronique et sa maniabilité.

OPMI® pico est adapté pour tous les traitements dentaires et peut être connecté à votre réseau Ethernet pour sauvegarder photos et vidéos. Ces deux microscopes sont équipés des optiques ZEISS. Grâce à nos microscopes "Made in Germany"*, découvrez le monde de l'infiniment petit.

Vision Equipment Technology

Château de Larringes
74500 LARRINGES
Tél : 04 50 73 50 13
Fax : 04 50 73 50 31
Mail : infos@v-e-t.fr



We make it visible.

* Fabriqué en Allemagne

Ce document présente le microscope chirurgical OPMI pico (Classe I), destiné à améliorer la visualisation per-opératoire lors d'une chirurgie ou lors d'une consultation. Fabriqué par : Carl Zeiss Meditec AG – Distribué par : Vision Equipment Technology. Nous vous invitons avant toute utilisation à lire attentivement et dans leur totalité les instructions figurant dans le guide utilisateur remis au professionnel de santé. Ce document présente le OPMI PROergo (Classe I) microscope destiné à améliorer la visualisation per-opératoire lors d'une chirurgie. Fabriqué par Carl Zeiss Meditec AG- Distribué par : Vision Equipment Technology. Nous vous invitons avant toute utilisation à lire attentivement et dans leur totalité les instructions figurant dans le guide utilisateur remis au professionnel de santé. Réf : CZMF_Com 07 14_009

Le laser Er:YAG dans les phases de collage et de dépose des brackets lors du traitement orthodontique

Pr Dr Carlo Fornaini, Italie

Introduction

C'est en 1990 que Hibst et Keller ont pour la première fois suggéré l'utilisation du laser Er:YAG pour l'ablation des tissus dentaires durs. Aujourd'hui, il est utilisé en odontologie conservatrice comme solution de remplacement des instruments rotatifs.^{1,2} Selon une étude basée sur des questionnaires de satisfaction des patients, le traitement dentaire au laser Er:YAG représente une technique efficace, susceptible d'améliorer la coopération du patient et de diminuer les craintes associées au cabinet dentaire, particulièrement chez les patients pédiatriques.³ Cette technique semble donc aussi tout naturellement indiquée dans le domaine de l'orthodontie, où une coopération et de bonnes relations entre le patient et le praticien sont absolument nécessaires à la réussite complète d'un traitement. Dans cet article, nous décrivons l'utilisation du laser Er:YAG pour les phases de collage et de dépose de brackets orthodontiques.

Préparation de l'émail

Le conditionnement correct de la sur-

face amélaire est nécessaire pour le collage d'attaches orthodontiques sur les dents. En orthodontie, comme dans d'autres domaines de la médecine dentaire, la méthode la plus courante de préparation de l'émail est le mordantage par l'acide phosphorique. La technique de mordantage à l'acide prépare la surface en éliminant sélectivement la structure minérale interprismatique, tout en préservant davantage les matières organiques. La surface rugueuse et microfissurée résultante, joue un rôle très utile dans la rétention des résines adhésives, mais ce type de surface est également plus vulnérable au processus carieux. Le mordantage à l'acide élimine et déminéralise la couche protectrice la plus superficielle de l'émail, et augmente la sensibilité des dents aux attaques acides sur le long terme, surtout lorsque les monomères de résine ne peuvent pas combler suffisamment la surface déminéralisée, en raison de la contamination par la salive ou des bulles d'air.⁴

Étant donné que la prévalence des taches blanches de l'émail est très élevée parmi les patients orthodontiques, la pré-

vention de la déminéralisation amélaire est d'une importance primordiale dans cette discipline dentaire.⁵ De vastes recherches ont été menées pour mettre au point une autre technique de conditionnement et surmonter le principal inconvénient du mordantage à l'acide phosphorique, à savoir le risque de provoquer une décalcification. Certains chercheurs se sont penchés sur le conditionnement de l'émail par de l'acide polyacrylique ou sur le prétraitement de la surface de l'émail par un sablage d'oxyde d'aluminium, pour réduire le taux de perte amélaire pendant le mordantage.^{6,7} Toutefois, ces techniques n'ont pas permis d'obtenir la force de liaison nécessaire pour résister aux forces intra-orales.⁸

Le laser en orthodontie

La préparation par le laser Er:YAG est devenue l'une des solutions remplaçant efficacement le mordantage de l'émail par l'acide. Le mordantage au laser est indolore et ne produit ni vibration ni chaleur ; la manipulation aisée de l'appareil rend également ce traitement très

intéressant pour une utilisation en routine clinique.⁹

Plusieurs auteurs d'articles en odontologie conservatrice ont évoqué l'utilisation simultanée d'un laser et d'un mordantage à l'acide orthophosphorique. Pour augmenter la force d'adhésion des résines composites, ainsi que le collage des brackets en orthodontie.¹⁰ Notre université a réalisé une étude « in vitro »¹¹ sur 36 molaires d'origine humaine ayant fait l'objet d'une extraction. Elles ont été réparties en trois groupes selon le conditionnement de l'émail (acide seul, laser seul et laser associé à l'acide) et analysées au moyen de tests de traction, mesurant la force nécessaire pour détacher les brackets. Les résultats sont indiqués dans les tableaux 1 et 2.

Récemment, une autre étude in vitro très intéressante,¹² fondée sur une analyse de résistance par un test de traction et une analyse morphologique par microscopie électronique à balayage ou à force atomique, a démontré la similarité des effets de l'exposition au rayonnement du laser Er:YAG seul et des effets du mordantage à l'acide. Le résultat (Fotona, Ljubljana, Slo-

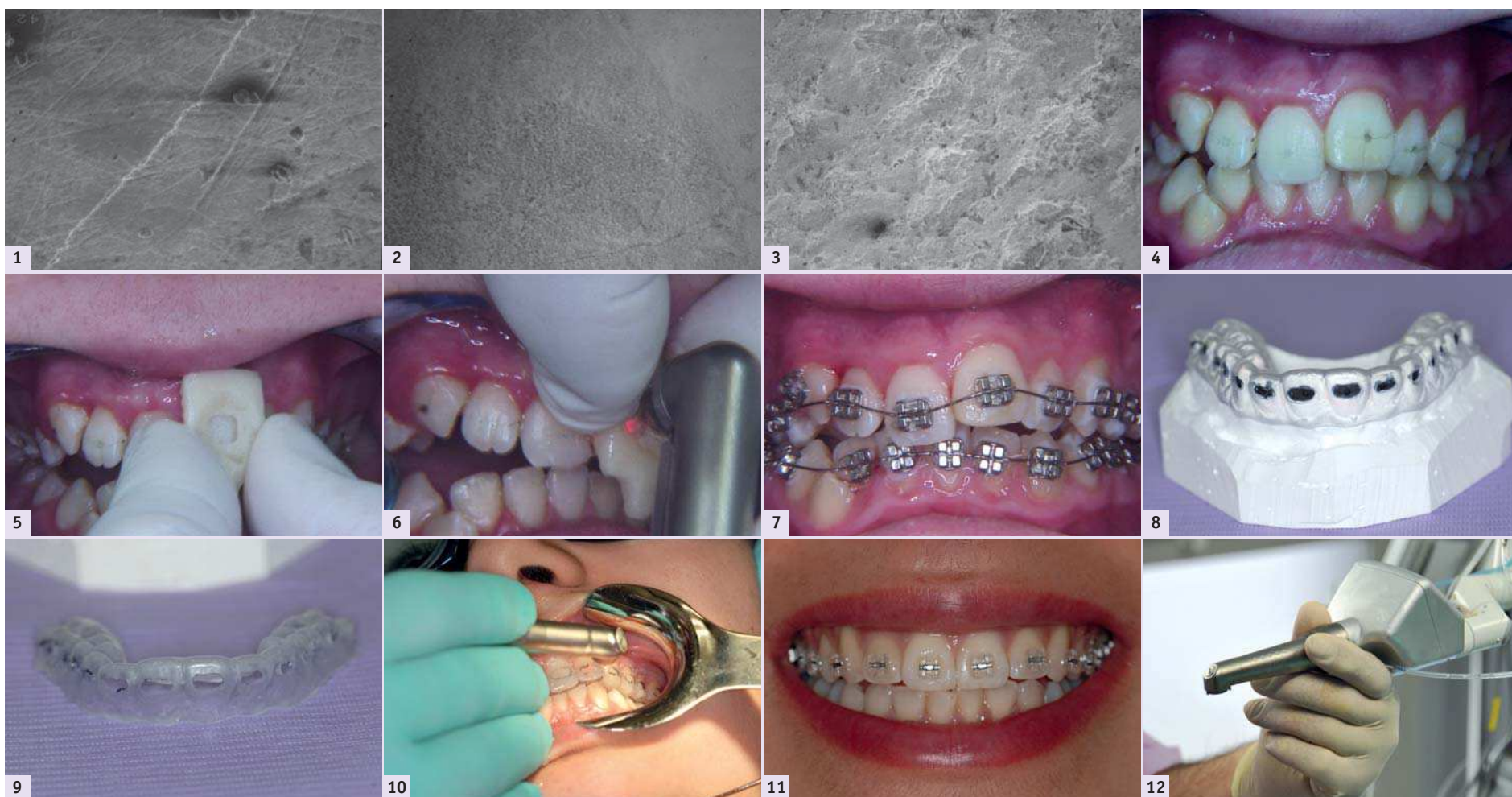


Fig. 1 : Émail non traité.

Fig. 2 : Émail traité par de l'acide.

Fig. 3 : Émail traité au laser.

Fig. 4 : Avant exposition au rayonnement : le centre de chaque dent est marqué.

Fig. 5 : L'écran est positionné sur la dent.

Fig. 6 : Exposition de la dent au rayonnement.

Fig. 7 : Technique de collage terminée.

Fig. 8 : Le porte-empreinte thermoformé est inséré sur le modèle.

Fig. 9 : Porte-empreinte thermoformé pourvu de trous, en vue de l'exposition au rayonnement laser.

Fig. 10 : Exposition au rayonnement laser.

Fig. 11 : Technique de collage terminée.

Fig. 12 : X-Runner, Fotona.

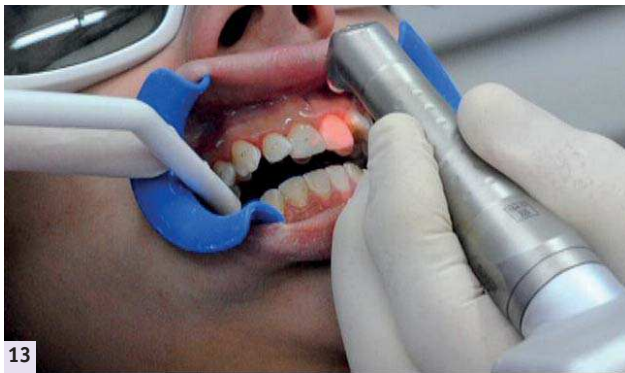

Fig. 13 : Exposition de l'incisive centrale au rayonnement.

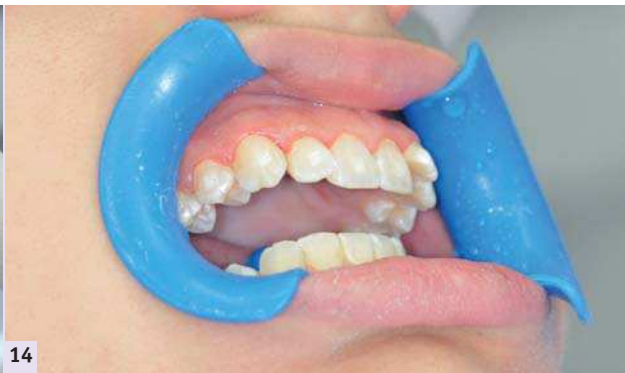

Fig. 14 : Exposition des prémolaires au rayonnement.

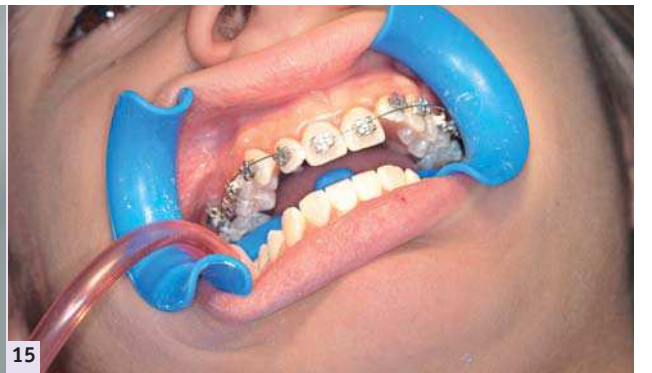

Fig. 15 : Technique de collage terminée.

vénié), où chaque impulsion est divisée en plusieurs impulsions plus courtes, qui se suivent à une rapidité optimale. Il est ainsi possible d'obtenir une rugosité de surface très intéressante, qui représente véritablement une solution de remplacement du mordantage à l'acide. Selon les examens microscopiques des échantillons obtenus dans la même étude (Figs. 1-3), l'exposition de l'émail au rayonnement laser crée des microfissures, qui s'avèrent idéales pour la pénétration de la résine.¹³

La surface obtenue après l'exposition au rayonnement laser est en outre acido-résistante. L'exposition de l'émail au laser modifie le rapport calcium-phosphate et mène à la formation de composés plus stables et moins acido-solubles, ce qui réduit ainsi la sensibilité aux attaques carieuses.^{14,15} Par ailleurs, le mordantage au laser rendant superflus la pulvérisation d'eau et le séchage à l'air, il représente un gain de temps.^{16,17} Sur le plan clinique, la réduction du temps au fauteuil améliore également l'adhésion, car elle diminue le risque de contamination par la salive.

D'autres auteurs ont mis en évidence les résultats du laser, après l'avoir utilisé pour préparer la surface amélaire et la rendre plus résistante aux processus carieux,¹⁸ en raison de la modification des cristaux d'hydroxyapatite. Le rayonnement laser joue en outre un rôle important dans la prévention de la décalcification des zones entourant les brackets, particulièrement chez les patients présentant une hygiène bucco-dentaire limitée.¹⁹

Les dernières années ont été les témoins de plusieurs techniques visant le même

objectif : préparer une surface très restreinte de l'émail, ayant précisément la dimension du bracket, le tout en harmonie avec le concept moderne de « médecine dentaire mini-invasive ».

La première technique²⁰ consistait à utiliser un écran céramique pourvu d'une ouverture centrale. Cette méthode présentait l'inconvénient de devoir déplacer l'écran d'une dent à l'autre afin de pouvoir exposer chacune d'elles au rayonnement, et ce après un marquage préalable du centre avec un crayon (Figs. 4-7).

- Paramètres : source laser : Er:YAG, 2 940 nm (Fidelis Plus III, Fotona)
- Durée de l'impulsion : MSP
- Énergie : 80 mJ, laser défocalisé
- Fréquence : 18 Hz
- Pièce-à-main : RO2, 4/6 pulvérisation air/eau

Cette technique a connu une première évolution avec l'apparition des porte-empreintes thermoformés individuels²¹ qui, après la mise en place dans la bouche, permettaient d'exposer toutes les dents de l'arcade au rayonnement (voir figures 8-11).

- Paramètres : source laser : Er:YAG, 2 940 nm (Fidelis Plus III, Fotona)
- Durée de l'impulsion : MSP
- Énergie : 80 mJ, laser défocalisé
- Fréquence : 18 Hz
- Pièce-à-main : RO2-C, 4/6 pulvérisation air/eau

Elle s'est ensuite considérablement simplifiée et accélérée, grâce à l'applica-

tion de la technologie à commande numérique aux lasers dentaires, qui a débouché sur la mise au point et la commercialisation de la pièce-à-main laser de type X-Runner (Fotona, Ljubljana, Slovénie), et a écarté le besoin de recourir à des écrans et/ou des porte-empreintes.²² En fait, l'utilisation de l'écran tactile du système laser, permet très simplement de programmer les dimensions requises, puis d'exposer automatiquement une zone équivalente à la surface du bracket au rayonnement laser (Figs. 12-14).

Dépose de brackets collés

La lésion amélaire, qu'elle soit sous forme de fracture ou de craquelure, diminue l'esthétique de la dent et peut nécessiter un traitement de restauration coûteux. Elle peut même compromettre l'intégrité de la dent, en raison du risque ultime de fracture dentaire.

Lorsque la force requise pour la dépose du bracket excède la force de cohésion de l'émail, la fracture de la surface amélaire devient inévitable. L'apparition des brackets en céramique au milieu des années 1980 a accru l'importance du problème. En effet, la faible résistance à la fracture de la céramique, peut entraîner une fracture partielle ou totale du bracket pendant sa dépose, ce qui écarte la possibilité de réutiliser le même bracket sur un autre emplacement, après une décision de rectifier la position. Il existe également le risque d'une lésion oculaire par projection de fragments du bracket, ainsi que leur ingestion ou leur aspiration. Il peut aussi être nécessaire d'utiliser des fraises diamantées pour retirer un fragment de

bracket de la dent, un processus long, susceptible de causer des lésions pulpaire et amélaire.^{23,24}

Depuis le début des années 1990, les lasers ont été utilisés de manière expérimentale pour la dépose des brackets en céramique. L'utilisation des lasers élimine ainsi une série de problèmes, survenant au cours des techniques conventionnelles de dépose de ce type de brackets, tels que l'arrachement de l'émail, les défaillances des brackets, et la douleur.²⁵

Par ailleurs, les lasers présentent l'avantage de diminuer la résistance à la dépose des brackets collés, ainsi que la durée de l'intervention. Lors de la plupart des études antérieures, les lasers au dioxyde de carbone, dont la longueur d'onde est plus facilement absorbée par la céramique, étaient privilégiés pour la dépose des brackets réalisés dans ce matériau.²⁵ D'autres études²⁶ ont proposé le laser Nd:YAG, bien qu'à cette longueur d'onde, 69 à 75 % approximativement des rayons incidents atteignent la surface de l'émail, et le risque de provoquer une douleur ou une lésion de la structure dentaire ne pouvait être exclu.

Oztoprak et al. quant à eux privilégiaient le laser Er:YAG, en raison de son effet thermique plus faible que les lasers Nd:YAG ou CO₂. Selon ces auteurs, le laser Er:YAG est efficace pour réduire les forces de résistance au cisaillement des brackets orthodontiques en céramique polycristalline. Les valeurs élevées peuvent être ramenées à des niveaux qui sont sans danger, pour retirer les brackets des dents.²⁷

Toutes ces techniques décrites ci-dessus reposent sur le ramollissement thermique de la résine par le faisceau laser,

ACID [MPa]	LASER [MPa]	ACID + LASER [MPa]	
11,04	2,34	10,18	
10,58	1,56	9,2	
6,26	8,62	15,1	
9,2	5,92	10,58	
6,86	7,36	16,86	
11,48	4,5	17,84	
5,34	4,3	7,06	
1,98	3,32	13,52	
6,26	5,36	4,5	
7,5	5,08	4,12	
4,78	7,06	7,44	
3,06	4,5	11,36	
7,02	4,99	10,64	Media
3,07	2,05	4,52	Dev. Standard

Tableau I : Valeurs (en MPa) de la force nécessaire pour la dépose des brackets.

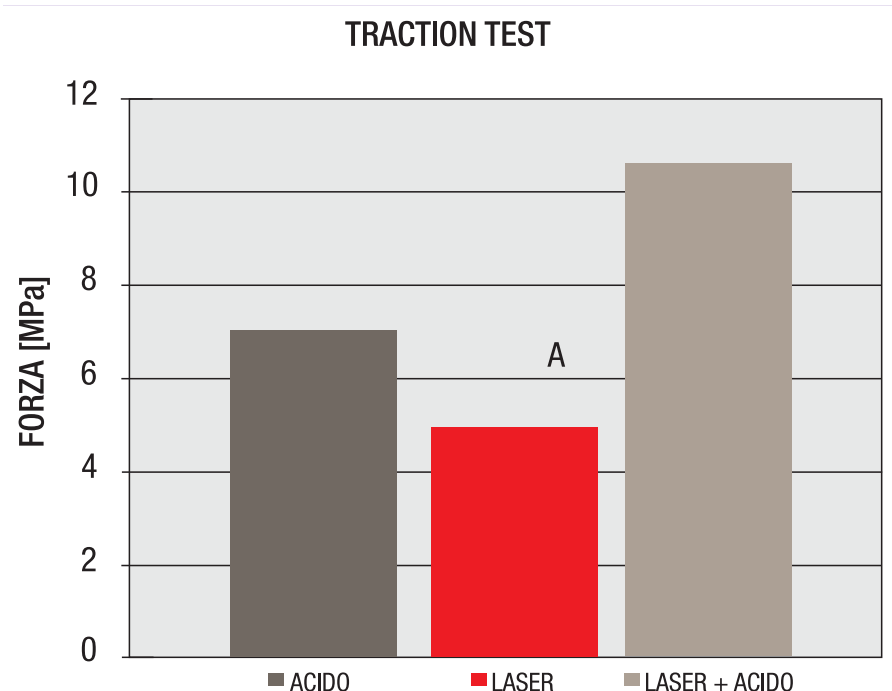


Tableau II : Comparaison des trois groupes d'échantillons.

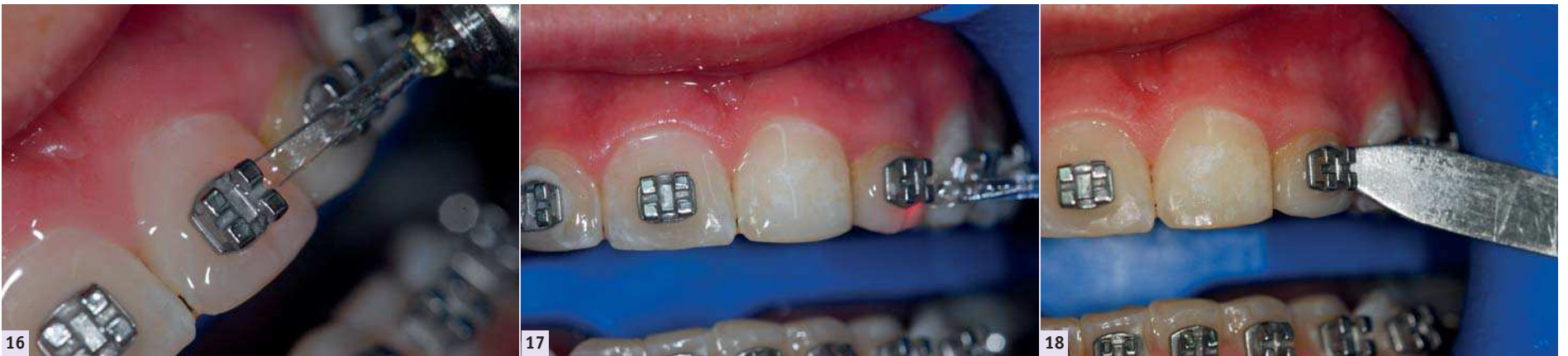

Fig. 16 : Exposition de l'émail au rayonnement au moyen de l'embout biseauté, près de la partie distale du bracket de l'incisive centrale.
 Fig. 17 : Même technique réalisée sur l'incisive latérale.
 Fig. 18 : Dépose du bracket au moyen d'une spatule.






CHIROPRO L L'ERGONOMIE REDÉFINIE

Avec le contre-angle 20:1 du système Chiopro L, vous allez redécouvrir le sens du mot ergonomie. Cet instrument Swiss Made est doté d'une irrigation interne unique au monde qui libère complètement la zone de préhension. Le liquide s'écoule à la base du foret pour le longer précisément. Il offre une irrigation parfaite, notamment pour la pose d'implants au moyen de guides chirurgicaux. La plus petite tête du marché et son poids plume rendent cet instrument aussi maniable que précis. Son éclairage LED à double barreaux de verre diffuse une lumière blanche naturelle alors que sa puissance est réglable selon vos préférences. Tant de confort vous ferait presque oublier que le contre-angle 20:1 du Chiopro L est entraîné par l'extraordinaire micromoteur MX-LED, le plus puissant au monde.

Avec le CHIROPPO L, réévaluez vos exigences.



Bien-Air France Sàrl 55-57, avenue Jean Lolive 93508 Pantin Cedex, France Tél. +33 (0)1 41 83 60 70
 Fax +33 (0)1 48 96 07 40 ba-f@bienair.com www.bienair.com

mais elles ne sont efficaces que dans le cas des brackets en céramique. La technique que nous proposons peut être utilisée tout à la fois sur des brackets métalliques et des brackets en céramique, et elle fait intervenir une pièce-à-main H14-C, pourvue d'un embout-fibre biseauté (Lightwalker AT, Fotona, Ljubljana, Slovénie). On suppose que les vibrations produites par les effets photomécaniques de cette longueur d'onde, jouent un rôle majeur dans le processus de dépose du bracket.

L'embout-fibre est placé tangentielle-ment par rapport à la face de la couronne, puis il est inséré entre le bracket et l'émail, aussi près que possible du bracket métallique et à un angle de 45 degrés. L'énergie laser est ainsi ciblée sur l'adhésif. Dix impulsions laser sont appliquées de chaque côté du bracket, après quoi, la dépose du bracket métallique peut être réalisée pratiquement sans résistance, au moyen d'une spatule normalement utilisée pour le mélange de ciment de scellement. Cette technique évite ainsi toute complication pendant la dépose et toute lésion de la surface amélaire. Étant donné que l'intensité énergétique est réglée à un niveau relativement faible en mode MSP (medium short pulse), il n'existe aucun risque d'une élévation de température intrapulpaire. Aucun patient n'a déclaré ressentir le moindre stress pendant la procédure (Figs. 16-18).

- Paramètres : source laser : Er:YAG, 2 940 nm (Lightwalker AT, Fotona)
- Durée de l'impulsion : MSP
- Énergie : 80 mJ
- Fréquence : 10 Hz
- Pièce-à-main : H14-C avec embout-fibre biseauté, 4/6 pulvérisation air/eau

Note de la rédaction : une liste des références est disponible auprès de l'éditeur.





CROIXTURE

PROFESSIONAL MEDICAL COUTURE



THE NEW 2014-2015 COLLECTION

EXPERIENCE OUR ENTIRE COLLECTION ON WWW.CROIXTURE.COM

Frénectomie labiale supérieure

Auteur Dr Sylvain Mareschi, France

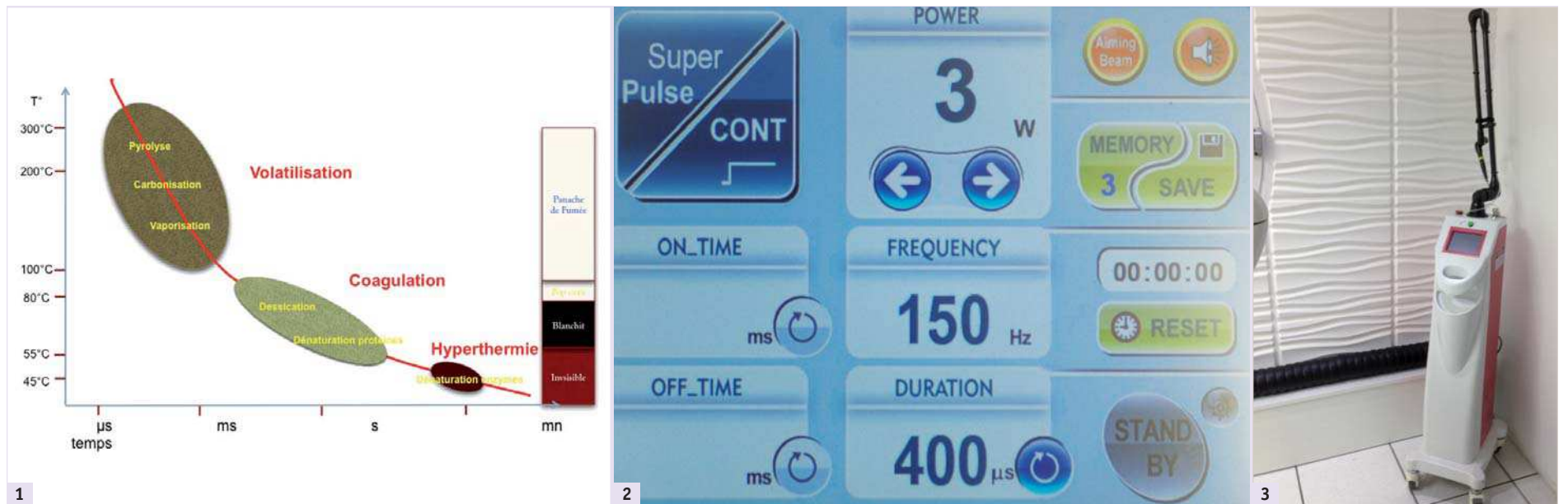

Fig. 1: Effets laser. – Fig. 2: Paramètres laser. – Fig. 3: Laser CO₂ Diastem Mediclase.

Rappels anatomiques

Le frein labial supérieur est une structure muqueuse qui assure la jonction entre la face interne de la lèvre supérieure et la face externe du procès alvéolaire du maxillaire supérieur. Sa forme prismatique triangulaire lui permet de cloisonner le vestibule et 2 héli-vestibules symétriques, de part et d'autre du plan sagittal médian passant par la ligne interincisive.

Son insertion antérieure se fait de façon triangulaire sur la face endobuccale de la lèvre supérieure, où les fibres denses du frein peuvent remonter jusqu'à la sous-muqueuse voire en profondeur jusqu'à l'orbiculaire externe de la lèvre. Son insertion postérieure intéresse la face osseuse externe du maxillaire supérieur, où les fibres du frein rejoignent en profondeur les fibres du périoste, avec lesquelles elles partagent l'attache sur l'os maxillaire. La hauteur de son insertion sur cette face osseuse permettra son classement selon la classification (Placek et al., 1974).

- Type I = Attachement muqueux : le frein se situe dans la muqueuse alvéolaire et s'étend jusqu'à la ligne muco-gingivale.
- Type II = Attachement gingival : le frein s'étend de la muqueuse alvéolaire jusqu'à la gencive attachée.
- Type III = Attachement papillaire : le frein s'étend de la muqueuse alvéolaire jusqu'à la papille interdente.
- Type IV = Attachement papillaire pénétrant : l'insertion du frein s'étend de la muqueuse alvéolaire jusqu'à la papille interdente et au-delà.

Le frein labial supérieur peut s'avérer être une structure simple formée principalement de 2 couches d'épithélium recouvrant un tissu conjonctif lâche, mais également une structure complexe avec un tractus musculo-fibreux plus ou moins dense.

L'ensemble des muscles faciaux mobilisés lors de phonation et de la mastication, participent à la morphogénèse de la face et au développement architectural de l'ensemble cranio-facial. Le frein labial bien que dépourvu d'action autonome, véhicule des tensions et des tractions mécaniques, par l'intermédiaire de ses insertions profondes.

Une position atypique du frein peut être à l'origine de la persistance d'un diastème interincisif, de rétractions gingivales ou de problèmes d'accessibilité au brossage. Les indications de frénectomie labiale supérieure sont donc essentiellement parodontales ou orthodontiques.

Les freins de type I et II seront considérés comme normaux car ils ménagent une bande de sécurité gingivale entre l'insertion maxillaire et le collet des dents. Les insertions de type III et IV constituent des prédispositions anatomiques potentiellement pathogènes.

L'examen clinique approfondi permet de repérer avec précision la zone d'attache-

ment des fibres du frein ainsi que sa largeur. Le test de traction effectué en tirant sur la lèvre supérieure, montre un déplacement de la gencive marginale des incisives centrales dans les types III et une mobilisation de la papille interincisive dans les types IV.

Chez l'enfant, la première indication de frénectomie restera orthodontique. Bien qu'une grande partie des diastèmes interincisifs disparaisse naturellement à l'adolescence, le meilleur âge pour intervenir semble être entre 12 et 13 ans avec l'éruption des canines définitives. Dans les cas de type IV associés à des diastèmes importants et à la demande de l'orthodontiste, il peut être nécessaire d'intervenir de façon plus précoce.

La frénectomie consiste en l'ablation d'un frein iatrogène, dans le but de diminuer les tractions exercées par celui-ci ou de libérer l'espace interincisif, pour permettre le rapprochement des incisives centrales.

Cette intervention peut être pratiquée à la lame froide, ou bien au laser. Ce dernier offre de nombreux avantages à commencer par une chirurgie exsangue, quasi indolore et une cicatrisation rapide. Ce qui, dans le cas de patients jeunes montrant une certaine appréhension, est un atout non négligeable.

La frénectomie est une intervention qui peut se pratiquer avec toutes les longueurs d'ondes ou presque : CO₂, Erbium, Néodyme ou diode. Il conviendra juste d'adap-

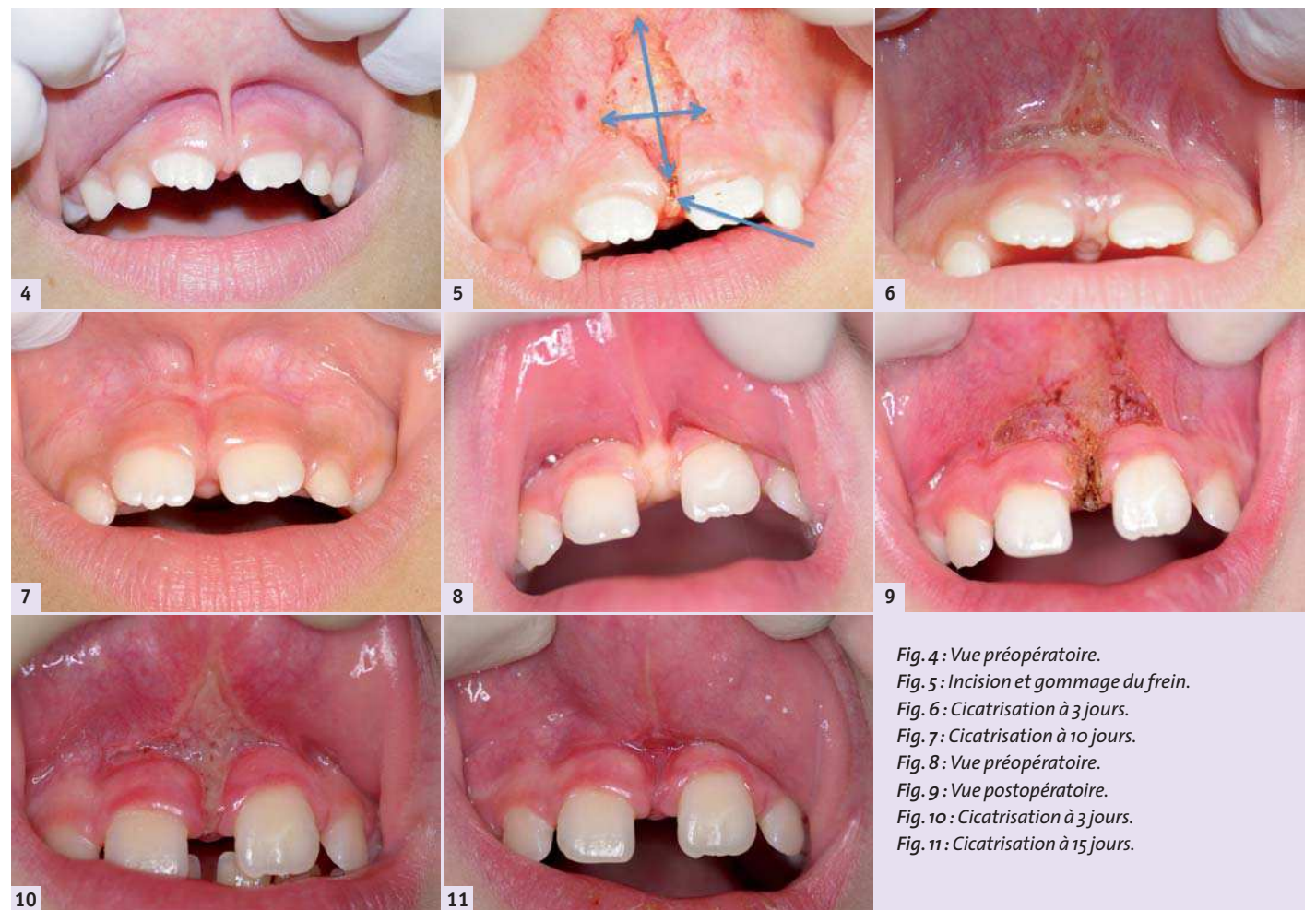


Fig. 4: Vue préopératoire.
Fig. 5: Incision et gommage du frein.
Fig. 6: Cicatrisation à 3 jours.
Fig. 7: Cicatrisation à 10 jours.
Fig. 8: Vue préopératoire.
Fig. 9: Vue postopératoire.
Fig. 10: Cicatrisation à 3 jours.
Fig. 11: Cicatrisation à 15 jours.

ter les paramètres et la technique à la longueur d'onde choisie.

Les effets laser

L'énergie transportée par le photon va être transférée au tissu cible sous forme d'énergie dans un premier temps, puis sous forme de chaleur dans un second temps. La quantité de chaleur absorbée et sa répartition volumique dans le tissu vont dépendre d'une part des caractéristiques du rayonnement laser utilisé, et d'autre part des constantes tissulaires intrinsèques du tissu cible. Les effets au sein du tissu vont donc résulter directement de la répartition volumique de cette énergie thermique :

-40 °C = Vasodilatation et dommages endothéliaux.

-50 °C = Dénaturation des protéines, perturbation, puis disparition de l'activité enzymatique.

-60 °C = Désorganisation des membranes cellulaires.

-70 °C = Dénaturation du collagène et perméabilisation des membranes.

-À 80 °C = Contraction des fibres de collagènes et nécrose de coagulation.

-À 100 °C = Vaporisation de l'eau, déshydratation totale avec volatilisation des constituants organiques.

-À 300 °C = Carbonisation totale, volatilisation tissulaire.

Il importera donc d'adapter le protocole opératoire à la longueur d'onde choisie, afin de contrôler au mieux cette diffusion thermique dans l'intérêt du geste chirurgical. Pour les cas exposés ci-après nous choisirons d'intervenir à l'aide d'un laser CO2 Diastem (Mediclase), en raison de la composition du tissu cible et de la très forte affinité de la longueur d'onde du CO2 (10 600 nanomètres) pour l'eau.

Cette longueur d'onde permet une absorption très superficielle de l'énergie (0,1 mm) donc une prise de risque minimum, et un geste chirurgical aussi précis qu'une lame froide et ce, sans saignement.

Cas N° 1

Une enfant de 7 ans adressée par l'orthodontiste. L'examen clinique montre un frein de Type 4, le test de traction induit une mobilité de la papille incisive. Les fibres du frein passent entre les incisives et viennent s'insérer en palatin sur la papille bunoïde.

Pour des raisons de confort, il est pratiqué une légère anesthésie vestibulaire bilatérale par infiltration d'une solution d'Articaïne 1/200 000. La jeune patiente, l'assistante et le praticien sont équipés de lunettes de protection filtrantes, adaptées à la longueur d'onde utilisée.

Les paramètres utilisés sont 3 W – super pulse 150 Hz. Une démonstration de l'effet du laser a été pratiquée sur une serviette en papier, afin de familiariser la jeune patiente avec le bruit caractéristique du laser.

La lèvre est maintenue sous tension et le premier trait d'incision est pratiqué dans l'axe du frein, tout en maintenant une légère traction de la lèvre supérieure. La seconde incision est pratiquée perpendiculairement à la première et vise à sectionner les fibres horizontales du frein labial.

La dernière intervention consistera à « effacer » l'insertion papillaire du frein par gommage. L'absence de saignement permet un contrôle visuel total durant toute l'intervention qui s'est déroulée en moins de 3 minutes, avec une coopération totale de la patiente.

Nous avons choisi de ne pas procéder à la pose de points de suture, ces derniers étant responsables d'irritations et d'inconforts durant la phase de cicatrisation. En revanche nous avons prescrit des exercices linguaux et labiaux réguliers, en insistant sur l'importance de ces exercices pour éviter la coaptation des berges et par conséquent, la reformation d'un frein labial à insertion basse.

Le contrôle postopératoire à 3 jours montre une couche de fibrine dense en relation avec l'effet thermique du laser CO2. La cicatrisation à 10 jours est tout à fait satisfaisante, elle montre un frein de type I tout à fait compatible avec la morphogénèse faciale à venir, compte-tenu du jeune âge de cette patiente.

Aucun antalgique, ni aucune médication postopératoire ne s'est avérée nécessaire et la patiente n'a eu aucune douleur durant la phase de cicatrisation.

Cas N° 2

Une enfant de 12 ans également adressée par son orthodontiste pour frénectomie labiale supérieure. Elle présente un frein de type III et IV avec une insertion sur la face osseuse vestibulaire et un passage en palatin au niveau de la papille responsable d'un important diastème interincisif.

Comme pour le cas précédent, il est pratiqué une légère anesthésie vestibulaire avec un rappel palatin, l'insertion du frein étant profonde, le gommage devra aller jusqu'au contact osseux.

Après avoir pratiqué la double incision en croix, il est réalisé un gommage de l'insertion médiane du frein quasiment jusqu'au contact osseux sur la face vestibulaire du processus alvéolaire, et au niveau du sommet de la crête osseuse avec retour en palatin.

Les exercices de gymnastique labiale prescrits nous ont autorisés à ne pas pratiquer de suture et l'examen à 3 jours, a permis de vérifier l'absence totale de gêne, d'inflammation et de douleur postopératoire. Le contrôle de cicatrisation à 15 jours montre une situation clinique parfaitement satisfaisante, qui va permettre une prise en charge orthodontique dans les meilleures conditions.

Dans tous les cas l'absence de saignement, la rapidité d'intervention et l'absence de points de suture ont permis une totale coopération des jeunes patients, souvent inquiets et effrayés à la simple évocation de l'intervention.

Si les différentes longueurs d'ondes laser auraient pu trouver ici une pleine expression de leurs caractéristiques physiques, au prix d'une légère adaptation du protocole en fonction du cas clinique et de la longueur d'onde choisie, il reste primordial de bien connaître les effets tissulaires de la longueur d'onde retenue, pour en maîtriser les effets.

DR SYLVAIN MARESCI

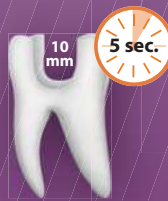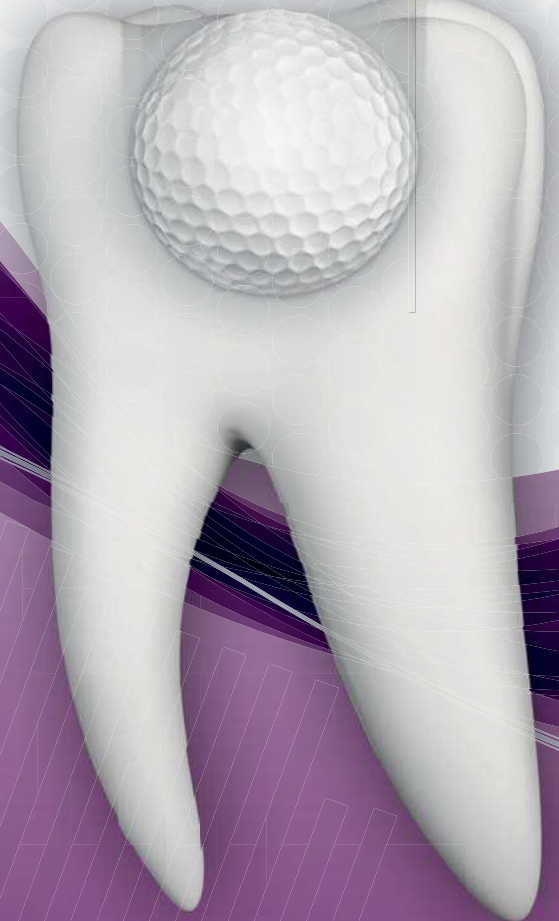
Docteur en chirurgie dentaire Université Paris V.
European Master Degree
On Oral Laser Application –
Université de Nice



Hole in One

Obturer en une seule étape avec **Fill-Up!™**

ADF 2014
Stand 1L14 - Niveau 1



Fill-Up!™ : un résultat parfait en une seule étape

- Un durcissement en profondeur réalisé en toute sécurité avec une rétraction minimale grâce à sa polymérisation duale.
- Technique monocouche validée - même pour des cavités très profondes de 10 mm.
- Étanchéité marginale optimale : réduction des sensibilités post-opératoires.
- Teinte universelle dans une seringue Automix pratique pour une mise en oeuvre facilitée.

Deep. Fast. Perfect.



tél. 02 43 39 30 30
info.fr@coltene.com
www.coltene.com

COLTENE