

CAD/CAM TRIBUNE


— The World's Dental CAD/CAM Newspaper · Édition Française —

MARS 2017 | VOL. 9, NO. 3

www.dental-tribune.fr

CAS CLINIQUE

Les blocs céramiques hybrides pour la CFAO combinent les avantages des matériaux céramiques avec la multifonctionnalité des composites. A travers de nombreuses illustrations cliniques découvrez Cerasmart de chez GC. L'union fait sa force.



► PAGES 18 | 19

PLANÈTE DENTAIRE

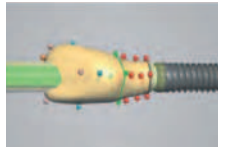
Impression 3D : la révolution technologique du XXI^e siècle ? Son application en odontologie devient incontournable et cette technique de fabrication deviendra indispensable dans toutes les étapes de réalisations prothétiques et bien plus encore !



► PAGE 20

CAS CLINIQUE

Les objectifs de l'implantologie moderne ont évolué. L'optimisation du résultat esthétique et fonctionnel est aujourd'hui objectivé grâce au flux numérique. Tout commence avec l'empreinte optique. Suivez le flow avec le 3M True Definition Scanner.

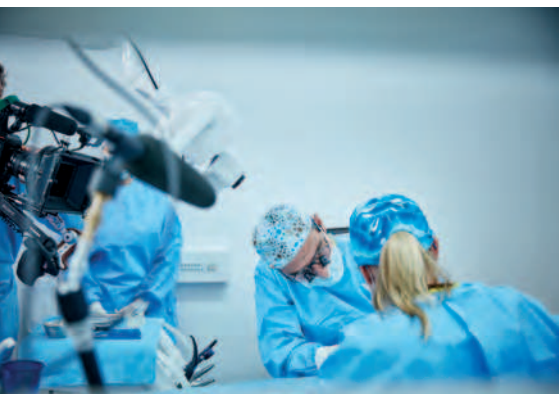

► PAGES 22 | 23

> SICAT DENTSPLY SIRONA

Assister à une pose d'implant Dentsply Sirona

Toutes les dernières avancées dans le domaine de l'implantologie : le 6 décembre, les internautes connectés au site Dentsply Sirona de streaming en direct ont pu voir le



Dr Gerhard Werling, un implantologue expérimenté qui utilise CEREC depuis de nombreuses années, poser deux implants sur une patiente, à l'aide du gabarit de perçage SICAT. Le déroulement de l'opération était commenté par le Dr Frank Zastrow, dentiste à Wiesloch, Allemagne, qui a donné tout au long de la retransmission des informations générales concernant les étapes de travail, la procédure et les produits utilisés pendant l'opération. L'association des images en 3D et de CEREC permet au praticien de poser ses implants simplement, rapidement et en toute sécurité. Les patients profitent eux aussi d'une durée d'intervention réduite. Ils apprécient la bonne visualisation de la conception, ce qui facilite l'acceptation des soins et leur permet d'aborder l'intervention avec moins d'apprehension. En outre, ils vivent la procédure guidée comme une expérience sans désagrément, étant donné qu'il s'agit d'une intervention peu invasive et peu traumatisante. En regardant l'opération en direct, les internautes ont pu juger par eux-mêmes de ces avantages.

Une véritable évolution

Nouveau : Coffret test pour l'introduction !*

Egalement disponible en version Flow et bulk-fill

EXCELLENTE
SANS MONOMÈRES CLASSIQUES
BIOCOMPATIBILITÉ

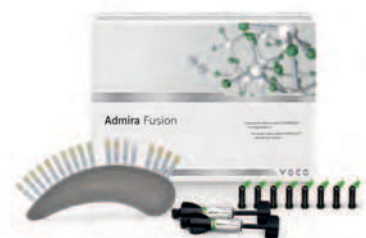IDS 2017

Rendez-nous visite
Cologne, 21.-25.03.2017
Stand : R8/S9 + P10, hall 10.2

LA PREMIÈRE CÉRAMIQUE POUR OBTURATION !

- Le premier matériau d'obturation à base purement céramique au monde
- La plus faible rétraction de polymérisation (1,25 % en vol.) et un très faible stress de rétraction**
- Inerte, ainsi la biocompatibilité et la stabilité de teinte sont très élevées
- Pour les exigences les plus élevées dans les secteurs antérieurs et postérieurs
- Une excellente manipulation, un polissage à reflets simple et une dureté de surface élevée garantissent des résultats durables de première qualité
- Compatible avec tous les adhésifs conventionnels

*Veuillez tenir compte de nos offres actuelles ainsi que du coffret test contenant de l'Admira Fusion, de l'Admira Fusion Flow et de l'Admira Fusion x-tra au prix avantageux. **en comparaison avec tous les composites d'obturation habituels
Dispositif Médical pour soins dentaires réservé aux professionnels de santé, non remboursé par les organismes d'assurance maladie. Lisez attentivement les instructions figurant dans la notice ou sur l'étiquetage avant toute utilisation. Classe/Organisme certificateur : Ila/CE 0482. Fabricant : VOCO GmbH



VOCO GmbH · Anton-Flettner-Straße 1-3 · 27472 Cuxhaven · Allemagne · Tel. +49 4721 719-0 · www.voco.fr

VOCO
LES DENTALISTES

Évaluation clinique de CERASMART™, un nouveau bloc céramique hybride pour CFAO

Une étude de cas par le Dr Mete Fanuscu et le Dr Ahmet Turan

Au fur et à mesure que la dentisterie numérique devient le pivot des activités dentaires modernes et que les progrès se poursuivent dans la science des matériaux, les chirurgiens-dentistes doivent faire face à des choix difficiles pour traiter chaque cas avec le matériau de restauration dentaire le mieux adapté. Dans cette quête quotidienne de l'indication parfaite, peu de matériaux se révèlent être le meilleur choix du praticien en termes de qualités esthétiques, caractéristiques physiques et fiabilité à long terme.

Dans notre centre dentaire, la restauration des dents postérieures par des inlays, des onlays et des couronnes unitaires au moyen du système de CFAO CEREC est le protocole standard. Pour fabriquer les restaurations partielles indirectes (inlays/ onlays), notre matériau de choix est généralement la vitrocéramique renforcée de leucite qui offre une résistance mécanique adéquate (160 MPa) et de remarquables résultats esthétiques grâce à son effet caméléon. Notre expérience sur des années d'utilisation clinique nous a cependant appris que les problèmes posés par les blocs de céramique renforcée de leucite sont les éclats au niveau des limites marginales et les fractures dans les zones d'isthme pendant la phase de fraisage en raison de la nature fragile du matériau. Pour

augmenter le volume du matériau au niveau de ces zones critiques, il est nécessaire d'effectuer une préparation plus importante des dents qui finit par compromettre la structure dentaire. Ces blocs requièrent également une longue cuisson au four aux fins de rectification et de caractérisation. Nous avons constaté que certains cas, pour lesquels les lignes directrices de préparation n'avaient pas été suivies avec suffisamment de rigueur, n'étaient pas en mesure de résister aux forces occlusales et menaient précocement à un échec.

Dans les cas de couronnes et d'onlays pourvus de cuspidés fonctionnelles où les restaurations sont soumises à des forces plus importantes, notre préférence va aux blocs de céramique à base de disilicate de lithium car ils sont beau-

coup plus résistants (360 MPa) et offrent des résultats esthétiques très satisfaisants. Toutefois, ces blocs de disilicate de lithium comportent leur lot d'inconvénients qui leur est propre. Vu la nécessité d'une cuisson pour leur cristallisation et, bien souvent, d'autres cuissons aux fins de rectification et de caractérisation, le temps supplémentaire consacré aux manipulations extra-orales requises pour le traitement augmente considérablement.

En conséquence, ces blocs sont rarement utilisés comme solution de traitement au fauteuil. Récemment, nous avons eu l'occasion de faire l'essai du nouveau bloc de céramique hybride, CERASMART (GC). Ce bloc hybride combine les avantages des matériaux céramiques avec la multifonctionnalité des compo-

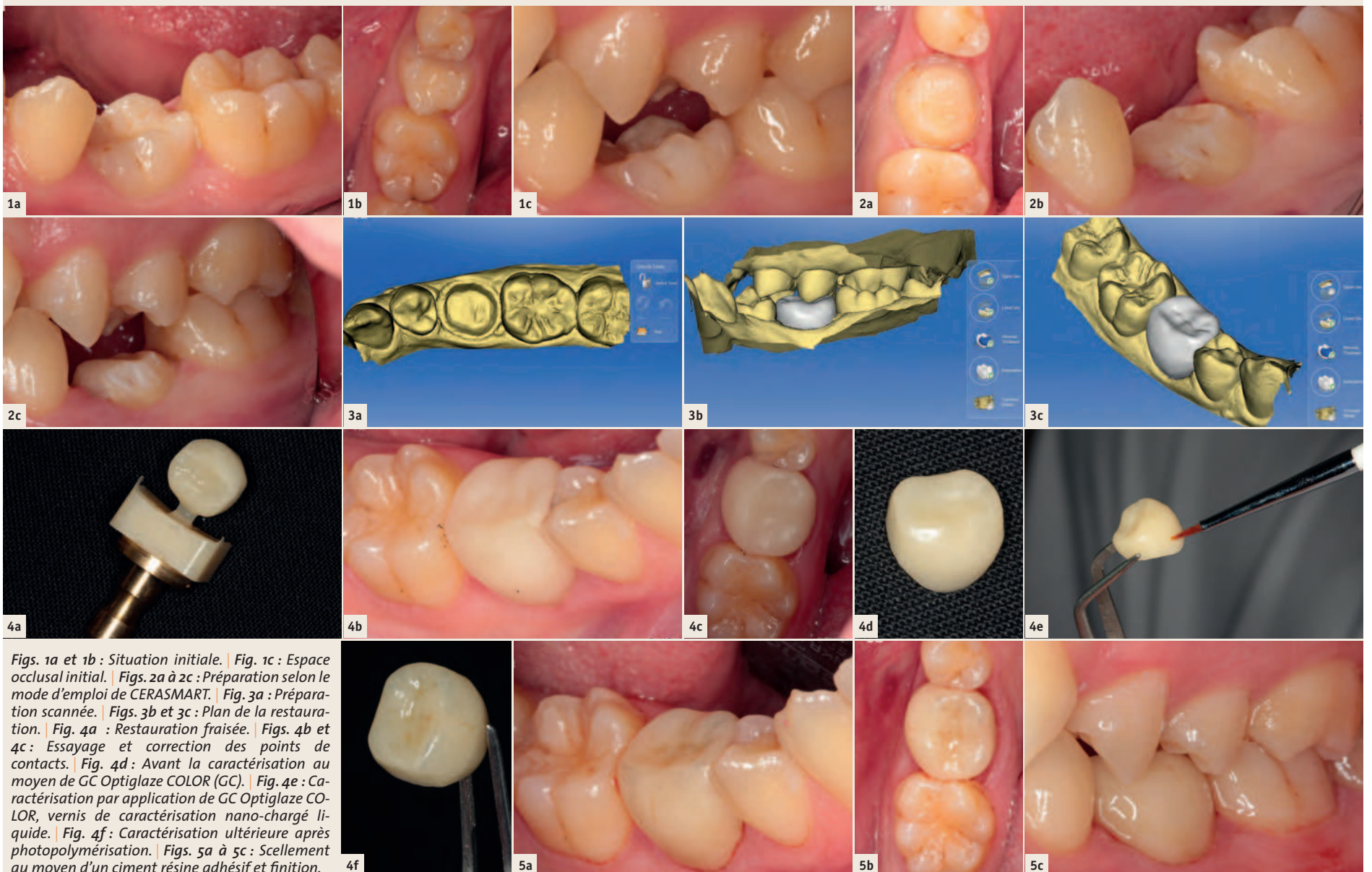
Dr Ahmet Turan

Le Dr Turan a obtenu son diplôme à la faculté de médecine dentaire de l'université d'Ege (Turquie) en 2008. Il a exercé en tant que chirurgien-dentiste omnipraticien dans diverses cliniques et s'est passionné pour la dentisterie numérique et l'implantologie. Il partage actuellement un cabinet privé à Istanbul avec le Dr Mete Fanuscu où il développe ses compétences et approfondit ses connaissances de la dentisterie numérique et de la dentisterie prothétique et implantaire avancée.

Hormis ses participations à différents congrès nationaux et internationaux, Ahmet Turan est membre de plusieurs organisations internationales, dont l'International Congress of Oral Implantologists et l'European Association for Osseointegration.

Patient 1 : Cas de couronne

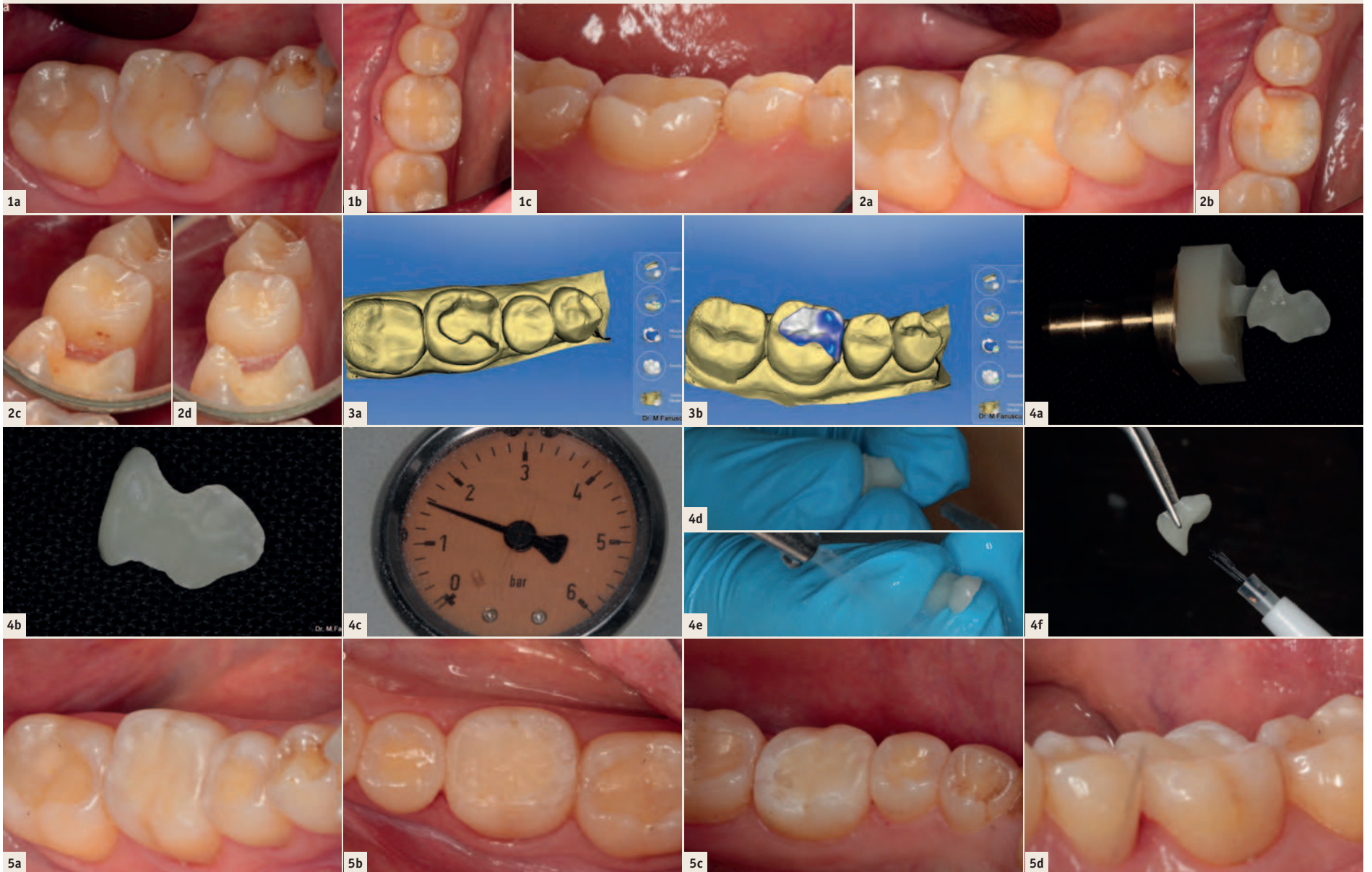
Dent numéro 85. Persistance d'une molaire temporaire due à une agénésie touchant la prémolaire permanente. Le patient souhaitait régler ce problème de disclusion.



Figs. 1a et 1b : Situation initiale. | Fig. 1c : Espace occlusal initial. | Figs. 2a à 2c : Préparation selon le mode d'emploi de CERASMART. | Fig. 3a : Préparation scannée. | Figs. 3b et 3c : Plan de la restauration. | Fig. 4a : Restauration fraisée. | Figs. 4b et 4c : Essayage et correction des points de contacts. | Fig. 4d : Avant la caractérisation au moyen de GC Optiglaze COLOR (GC). | Fig. 4e : Caractérisation par application de GC Optiglaze COLOR, vernis de caractérisation nano-chargé liquide. | Fig. 4f : Caractérisation ultérieure après photopolymérisation. | Figs. 5a à 5c : Scellement au moyen d'un ciment résine adhésif et finition.

Patient 2 : cas d'incrustation intracoronaire (inlay)

Dent numéro 46. Échec de la restauration composite dû à une percolation marginale et à une carie secondaire.



Figs. 1a à 1c : Situation initiale, coloration marginale de l'ancienne obturation en composite indiquant une micro-percolation et une carie secondaire. | Figs. 2a et 2b : Préparation des cavités pour la mise en place d'un inlay selon le mode d'emploi de CERASMART. | Fig. 2c : Présence d'une carie proximale sur la dent numéro 45. | Fig. 2d : Restauration de la carie au moyen d'un composite fluide. | Fig. 3a : Préparation scannée. | Fig. 3b : Plan de la restauration. | Fig. 4a : Restauration fraisée. | Fig. 4b : Restauration après essayage et correction des points de contacts. À ce stade, le patient et le praticien étaient satisfaits de l'adéquation de la teinte et il a été décidé qu'une nouvelle caractérisation était superflue. | Figs. 4c à 4e : Préparation de la restauration pour le scellement. Sablage à l'oxyde d'aluminium sous une pression de 1,5 atm. et nettoyage à la vapeur. | Fig. 4f : Application de GC Ceramic Primer II. | Figs. 5a à 5d : Restauration scellée présentant une adéquation de teinte satisfaisante.

sites. Sa résistance est suffisante (231MPpa) pour résister aux forces occlusales et sa flexibilité laisse entrevoir un grand avantage sur les fragiles blocs de céramique. Ses propriétés physiques uniques permettent un fraisage plus rapide et une usure moindre des fraises. Ce bloc est moins sujet aux éclats marginaux durant le fraisage et le scellement. Les propriétés chimiques, qui sont celles des composites, permettent d'effectuer aisément des rectifications sur restaurations CERASMART, tant extra-orales qu'intra-orales. Nous avons également constaté l'effet caméléon de ce matériau

céramique hybride doté d'une opalescence et d'une fluorescence inhérentes. Nous avons pu nous rendre compte à quel point la caractérisation au fauteuil au moyen d'une simple technique de coloration est extrêmement commode.

Les cas présentés ci-dessous vous illustrent nos restaurations par inlays et couronnes unitaires au moyen des blocs de céramique hybride CERASMART. Notre expérience clinique nous porte à croire que CERASMART est un candidat sérieux à la fonction de matériau de restauration fiable pour une multitude d'indications.

Dr Mete Fanuscu

a obtenu son diplôme à la faculté de chirurgie dentaire de l'université d'Istanbul en 1990. En 1991, l'International Society of Dental Ceramics lui a décerné le titre de « Jeune Scientifique de l'année » pour ses recherches sur les céramiques, menées au laboratoire Ivoclar R&D (Liechtenstein) et à l'université de Zurich. Il a terminé sa spécialisation en dentisterie restauratrice et prothétique en 1994 et sa spécialisation secondaire en dentisterie maxillo-faciale prothétique et implantaire en 1999, à la faculté de dentisterie de l'université de Californie, Los Angeles (UCLA). En 2000, l'American Academy of Implants Dentistry lui a également accordé le prix « Annual Research Grant » pour son travail sur la biomécanique des implants. Jusqu'à son retour en Turquie en 2005, il a occupé le poste de directeur du service « Advanced Dentistry » à UCLA. Il exerce dans son cabinet privé à Istanbul et occupe un poste de professeur associé à UCLA. Il a publié de nombreux articles et donné des conférences au niveau international.



DENTAL TRIBUNE

DT STUDY CLUB

COURS | DISCUSSIONS | BLOGS | MENTORAT

L'impression 3D à l'IDS, le salon international des équipements dentaires, en 2017 : porte d'entrée du futur

Fabrication de modèles par les techniques additives – souplesse pour les structures complexes – production interne et externalisation – un thème central de l'IDS 2017

Depuis les années 1990 qui ont vu la fabrication des premiers alliages « base métal » ou alliages non précieux au moyen de procédés d'impression 3D, cette technologie s'est imposée comme un processus de production moderne. Aujourd'hui, diverses matières plastiques s'inscrivent également dans l'éventail des matériaux hautement performants. De nombreux utilisateurs entrevoient déjà de nouveaux développements et songent à investir dans cette technologie – l'International Dental-Schau (IDS), qui se tiendra à Cologne du 21 au 25 mars 2017, sera l'occasion de faire un tour d'horizon.

L'impression 3D est un processus de fabrication additive – contrairement aux procédés soustractifs, tels que le fraisage ou le meulage de céramiques assisté par ordinateur, ou encore l'usinage de métaux non précieux ou du titane. Toutefois, ces techniques présentent de nombreuses analogies qui peuvent servir de base de décision lorsque l'on envisage de faire le pas vers l'impression 3D.

Connue et reconnue dans le domaine des technologies dentaires

Avant tout, il faut se rendre compte que la fabrication additive est une technique éprouvée. L'acquisition de composants à usage dentaire qui ont été fabriqués industriellement grâce à l'impression 3D est chose courante depuis de nombreuses années. Des techniques telles que la fusion laser sélective, le frittage laser sélectif (SLS), le frittage laser direct de métal (DLMS) ou la fusion laser de poudres métalliques (Laser-CUSING) sont notamment bien connues. Ici, ce sont des couronnes, des armatures de bridges et de prothèses (« armatures coulées au format numérique ») qui sont produites à partir d'alliages dentaires en métaux non précieux. Des couches de métaux non précieux en poudre sont déposées sur des zones prédéfinies puis balayées par un faisceau laser de haute puissance qui en provoque la fusion. Des composants technologiques dentaires de haute précision sont ainsi produits selon le plan de fabrication de l'objet qui a été conçu numériquement, par exemple au moyen d'un logiciel CAO.

La stéréolithographie est une autre technique bien connue d'impression 3D pour la fabrication de modèles prothétiques, d'attelles, de guides de forage. Son principe est similaire à celui du frittage laser mais, alors que le SLS fait intervenir la fusion de couches successives du matériau appliqué, la stéréolithographie fait appel à la photopolymérisation d'une matière plastique.

Afin de pouvoir mieux évaluer le procédé d'impression 3D par la suite, il est intéressant de jeter un coup d'œil sur les débuts de



© Chesky/Shutterstock.com

la technologie de l'oxyde de zirconium, couramment appelé zircon. Initialement, les composants à usage dentaire étaient fabriqués par des machines industrielles de grand format et les laboratoires se les procuraient auprès de prestataires de services extérieurs. Puis peu à peu, l'idée d'une production interne a commencé à plaire. C'est ainsi que s'est imposée une formule combinée de fabricants centralisés, de laboratoires coopératifs qui sous-traitaient la fabrication pour d'autres laboratoires afin d'exploiter le plein potentiel de leurs systèmes, et de laboratoires qui proposaient leur propre production « 24 heures sur 24 » tout en externalisant également une partie de la production.

Actuellement, certains laboratoires s'interrogent sur la mise en application optimale de l'impression 3D quant aux indications les plus courantes : guides de forage, types différents d'attelles, composants technologiques dentaires, porte-empreintes individuels et moulages de base en matières plastiques pour la coulée d'éléments métalliques. L'acquisition des produits auprès de prestataires de services extérieurs ou leur fabrication au sein même de l'entreprise est déterminée par le volume des commandes attendues et la rapidité du service exigée par le client, la fabrication en interne permettant évidemment la production immédiate. L'IDS 2017 sera l'occasion de découvrir les technologies disponibles et la façon d'investir dans ces nouveaux équipements – et par conséquent de faciliter le calcul individuel de la rentabilité.

La gamme étendue des techniques d'impression

Outre les techniques déjà mentionnées, des procédés tels que la technologie dite de modelage à jets multiples (offrant une pré-

cision d'épaisseur de couche de 16 microns), les techniques par dépôt de couches de matière fondue (modelage par dépôt de filament en fusion (FMD), fabrication par dépôt de filament en fusion (FFF)) et la technique par exposition de masques se révèlent intéressantes.

Le modelage à jets multiples est fondé sur le principe de fonctionnement d'une imprimante à jet d'encre. Par exemple, des couches (pratiquement) bidimensionnelles de poudre sont étendues puis imprimées par projection de liants – aux endroits précisément choisis dans



le plan de fabrication du composant dentaire (= le modèle virtuel). L'excédent de poudre non agglomérée peut ensuite être simplement éliminé. Le matériau utilisé est de la poudre de verre ou de métal et, dans l'état actuel de la technologie, seule la poudre de métal est indiquée pour la fabrication d'objets solides car, pour finaliser la solidification, un traitement par frittage et infiltration est nécessaire pour combler les anfractuosités présentes après l'impression. En variante, il est possible de procéder à l'impression de photopolymères (toujours pratiquement) bidimensionnels selon le plan de fabrication puis d'attendre leur durcissement de façon à former le composant couche après couche.

Dans la technique par dépôt de couche de matière fondue, des cires ou des matières plastiques sont extrudées d'une buse ou appliquées goutte à goutte. En refroidissant, elles se solidifient et la couche suivante peut alors être appliquée. La technique d'exposition de masques est quant à elle similaire au procédé bien connu de stéréolithographie mais avec une différence essentielle : plutôt que d'utiliser un laser, la matière plastique est durcie au moyen d'une lampe LED à rayons UV.

Impression de facettes occlusales et de restaurations provisoires de couleur dent

L'un des grands espoirs à l'égard de l'utilisation de l'impression 3D en dentisterie est la coloration optimisée des matériaux, notamment de matières plastiques hautement performantes. L'expérience acquise avec les procédés soustractifs a établi que la mise en œuvre de la zircon se limitait initialement aux revêtements (facettes). Depuis peu, des versions dotées d'une translucidité plus élevée sont utilisées pour des restaurations monolithiques.

Aujourd'hui, un laboratoire équipé du numérique élabore des prothèses amovibles complètes en une étape et les procédures ordinairement longues pour le patient sont réduites à deux visites au cabinet dentaire. Alors pourquoi ne pas imaginer

bientôt des facettes occlusales et des restaurations provisoires imprimées ? Des études de cas démontrent d'ores et déjà qu'une prothèse complète amovible supra-implantaire peut être fabriquée en PEEK (polyéther éther cétone) au moyen de la technique d'impression 3D et que des facettes en matière plastique lui confèrent un très bel aspect. Le PEEK (polyéther éther cétone) pourrait également devenir l'un des matériaux de base de demain, d'autant plus que, combiné avec un composite pour facette, il présente des caractéristiques similaires à celles de la zircono céramisée.

Les flux de travail numériques renforcent l'intérêt pour l'impression 3D

En plus des nouveaux matériaux, la possibilité d'intégrer l'impression 3D dans le domaine du numérique donne aussi un bon coup de pouce à cette technique. Par exemple, l'impression 3D de modèles technologiques dentaires pourrait devenir une option de plus en plus courante en raison de l'usage grandissant des scanners intra-oraux.

Le Dr Martin Rickert, président de la Fédération allemande de l'industrie dentaire (Verband der Deutschen Dentalindustrie e.V. – VDDI) en est convaincu, selon lui, « L'impression 3D a un potentiel extraordinaire ». Et toujours selon lui, « Cela vaut aussi pour la coopération plus étroite entre les chirurgiens-dentistes et les technologues dentaires qui sera encouragée par les actions concertées dans les flux de travail numériques. Un exemple en est la planification implantaire en amont pour laquelle l'impression 3D crée une solution réelle permettant la production de guides de forage précis au laboratoire. Le salon international des équipements dentaires de Cologne sera l'occasion d'examiner de plus près cette technologie moderne de production – avec des innovations concrètes et un contact direct avec les fabricants respectifs ».

L'IDS est organisé tous les deux ans à Cologne par la société de promotion de l'industrie dentaire (Gesellschaft zur Förderung der Dental Industrie mbH – GFDI), une entreprise commerciale membre de la Fédération de l'industrie dentaire allemande (VDDI). La tenue du salon est assurée par la société Koelnmesse GmbH, Cologne.

La VDDI a 100 ans

L'année 2016 a marqué le 100^e anniversaire de la VDDI. Fondée le 24 juin 1916 sous le nom de Fédération allemande des fabricants de produits dentaires (Verband der Deutschen Dental-Fabrikanten – VDDE), elle a organisé le premier salon d'odontologie en 1923 puis le premier salon international d'odontologie en 1928. Actuellement, la VDDI compte 200 entreprises membres qui emploient 20 000 personnes. Le chiffre d'affaires global s'élève à plus de 5 milliards d'euros, avec un taux d'exportation de 62 pour cent.

axiom[®]

MULTI LEVEL[®]

NOUVEL IMPLANT
Axiom[®] TL, Tissue Level

Axiom[®] BL,
Bone Level

INNOVATION
Nouvelle connexion
inLink[®]

Prothèse
CAD-CAM **Simeda**[®]

Pilier
inLink[®]



VOTRE NOUVEAU POUVOIR

La gamme **Axiom[®] Multi Level[®]** ouvre la voie vers une compatibilité totale entre les philosophies Bone Level et Tissue Level. Le nouvel implant **Axiom[®] Tissue Level** favorise sécurité biologique et manipulation prothétique avec le confort d'une prothèse transvisée. Grâce à l'innovation **inLink[®]**, disponible sur **Axiom[®] Tissue Level** et **Axiom[®] Bone Level** via un pilier dédié, Anthogyr lance la première connexion avec système de verrouillage intégré dans la prothèse CAD-CAM **Simeda[®]**. La gamme **Axiom[®] Multi Level[®]** vous offre une liberté nouvelle dans l'exercice de l'implantologie.

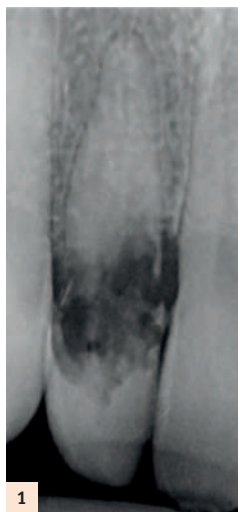Anthogyr
PRIME MOVER IN IMPLANTOLOGY

Mise en place et mise en charge immédiates d'un implant – flux numérique au fauteuil

Au cours des dernières années, de nouvelles technologies ont été introduites en implantologie. Par exemple, la tomographie à faisceau conique (CBCT) et la chirurgie implantaire assistée par ordinateur sont utilisées pour déterminer la meilleure position pour un implant. En superposant les données de conception assistée par ordinateur de la restauration prothétique prévue, un plan de traitement axé sur les résultats peut être développé. Il est enfin mis en œuvre par l'utilisation d'un guide chirurgical.

Précision de la chirurgie guidée

Afin de mesurer l'exactitude de ce workflow, de nombreuses études ont été menées.



La plupart d'entre elles se concentrent sur un workflow qui porte sur la production d'un modèle de travail classique, basé sur une empreinte et sa numérisation par un scanner de laboratoire. La précision des mesures est généralement effectuée par la comparaison de l'image CBCT montrant la position planifiée

de l'implant avec une image CBCT montrant la véritable position de l'implant. Une revue systématique de la littérature¹ révèle que le niveau de précision le plus élevé est obtenu avec l'utilisation d'un guide chirurgical à appuis dentaires et d'une approche guidée avec insertion de l'implant à travers le guide.

Intégration des scanners intra-oraux

Avec l'idée qu'il pourrait être possible d'optimiser le processus par l'utilisation d'un scanner intra-oral, une nouvelle procédure a été mise au point à l'École de Médecine Dentaire d'Amsterdam. Dans ce processus, l'empreinte initiale est prise avec 3MTM True Definition Scanner. L'appareil offre l'avantage d'enregistrer les tissus mous sans difficulté du fait de l'utilisation d'une poudre de numérisation. Le fichier STL généré est superposé à l'image CBCT, à la planification de la position de l'implant et à la position de l'implant placé. Puis, le scanner intra-oral entre en jeu à nouveau : un scanbody est placé et la situation est enregistrée pour comparer la situation de l'implant planifiée à la position réelle de l'implant et pour produire la prothèse. De cette façon, une deuxième image CBCT peut être évitée.

Essai clinique

Un essai clinique a été mené pour évaluer la précision de cette procédure : 148 im-

plants ont été placés sur 70 patients à l'aide d'un protocole entièrement guidé sur la base d'une empreinte numérique intra-orale et d'une image CBCT. Selon les résultats préliminaires, les implants ont été placés avec une précision plus élevée dans cette étude que dans les enquêtes réalisées précédemment. La précision de la prothèse a aussi été évaluée. À cette fin, les patients ont été répartis en deux groupes. Dans le premier groupe, un scanbody a été placé et une empreinte numérique a été prise avec 3MTM True Definition Scanner. Dans le second groupe, une empreinte polyéther a été prise. En partant de ces empreintes, des couronnes et des bridges monoblocs ont été réalisés. Sans aucune information sur le procédé utilisé, le chirurgien-dentiste a reçu et mis en bouche les restaurations et évalué le résultat en mesurant le temps nécessaire pour les ajustements, etc. Les résultats ont montré que le workflow numérique a été au moins aussi précis que celui commençant par une empreinte traditionnelle.

Nouveau workflow au cabinet dentaire

Dans le contexte de l'augmentation du confort du patient et d'un workflow simplifié, avec plus d'efficacité liés à l'approche entièrement numérique, j'ai décidé de mettre en œuvre le nouveau flux dans le cabinet dentaire Tandartspraktijk Rijnsigt à Arn-

hem. Cette procédure est décrite ci-dessous à l'aide du cas clinique suivant.

En raison d'une résorption interne de la 12 (Fig. 1 et 2), un fragment dentaire a dû être enlevé en urgence (Fig. 3). À l'aide d'un composite, le fragment a été collé aux dents adjacentes pour réaliser une sorte de bridge en laissant la racine en place (Fig. 4). Dans le même temps, une empreinte numérique a été prise à l'aide de 3MTM True Definition Scanner et un enregistrement CBCT a été effectué. La figure 5 montre le fichier STL du scan intra oral (Fig. 5).

Superposition des scans

Ensuite, les deux fichiers issus de la CAO et de l'image CBCT ont été superposés dans le logiciel de planification coDiagnostiXTM (Dental Wings) en utilisant les dents comme une référence pour la superposition. La position idéale de l'implant a été déterminée en fonction de l'anatomie du patient et de futur plan prothétique (Fig. 6).

L'implant sélectionné est un implant conique Bone Level Straumann[®] avec un diamètre de 3,3 mm et une longueur de 12 mm. Quand la phase de planification a été finalisée, un guide chirurgical (de perforation) a été conçu avec le logiciel coDiagnostiX (Fig. 7). Le guide a été immédiatement produit au sein du cabinet dentaire en utilisant le système d'usinage DWX-4 (Roland DG). Cette machine est capable d'usiner du PMMA

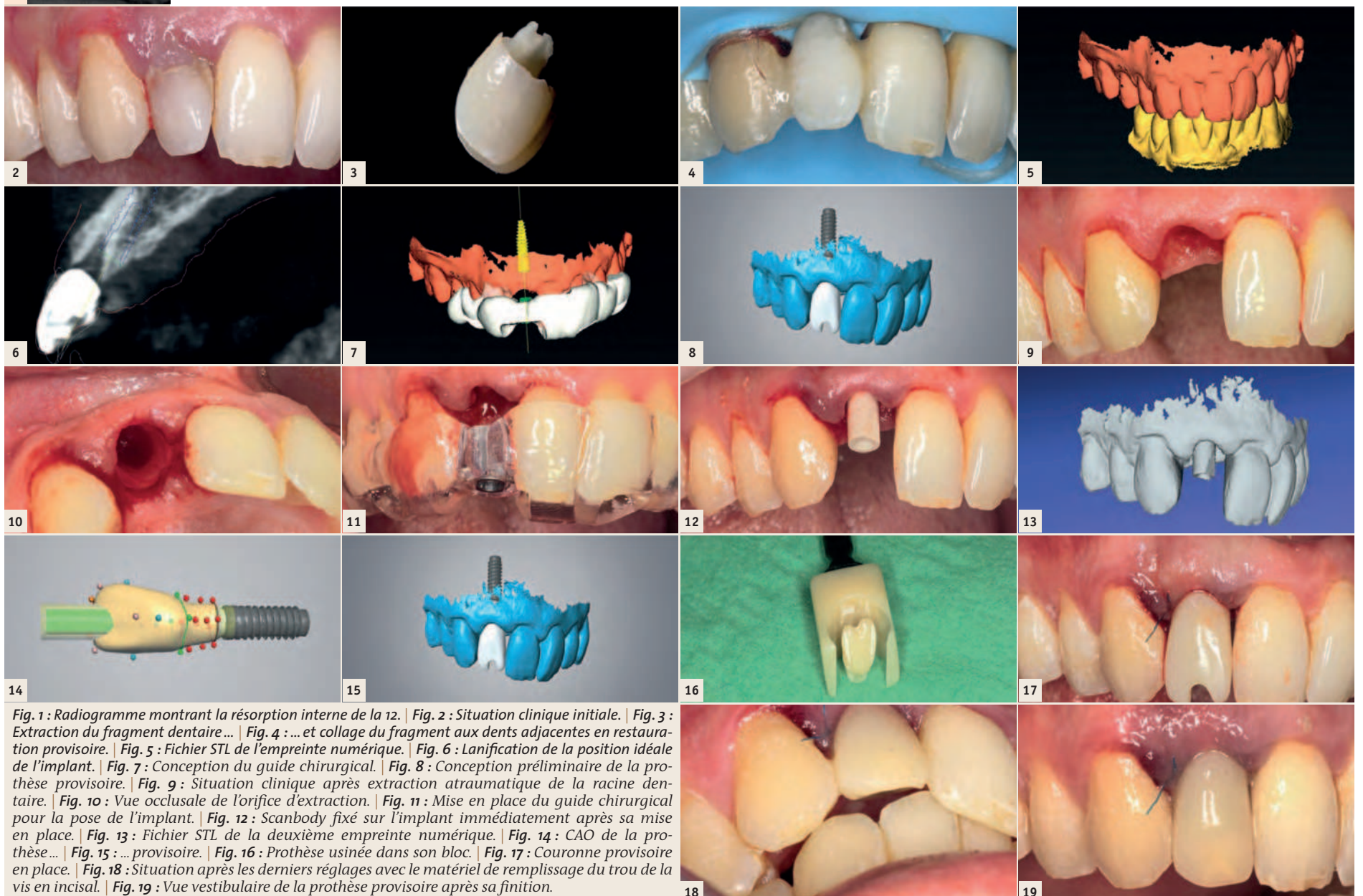


Fig. 1 : Radiogramme montrant la résorption interne de la 12. | Fig. 2 : Situation clinique initiale. | Fig. 3 : Extraction du fragment dentaire... | Fig. 4 : ... et collage du fragment aux dents adjacentes en restauration provisoire. | Fig. 5 : Fichier STL de l'empreinte numérique. | Fig. 6 : Lanification de la position idéale de l'implant. | Fig. 7 : Conception du guide chirurgical. | Fig. 8 : Conception préliminaire de la prothèse provisoire. | Fig. 9 : Situation clinique après extraction atraumatique de la racine dentaire. | Fig. 10 : Vue occlusale de l'orifice d'extraction. | Fig. 11 : Mise en place du guide chirurgical pour la pose de l'implant. | Fig. 12 : Scanbody fixé sur l'implant immédiatement après sa mise en place. | Fig. 13 : Fichier STL de la deuxième empreinte numérique. | Fig. 14 : CAO de la prothèse... | Fig. 15 : ... provisoire. | Fig. 16 : Prothèse usinée dans son bloc. | Fig. 17 : Couronne provisoire en place. | Fig. 18 : Situation après les derniers réglages avec le matériel de remplissage du trou de la vis en incisal. | Fig. 19 : Vue vestibulaire de la prothèse provisoire après sa finition.

transparent approprié pour la production du guide. Cette machine de faible encombrement peut être facilement intégrée au cabinet dentaire.

Modélisation de la couronne

L'information sur la position prédictible de l'implant a été exportée vers le logiciel de laboratoire DWOS (Dental Wings). Sur la base de cette position, la conception a été créée et le profil de l'émergence optimisé (Fig. 8). Cette étape est facultative avant la pose de l'implant, mais offre l'avantage d'un workflow permettant de gagner du temps lors de l'usinage immédiat de la couronne provisoire alors que le patient est encore présent sur le fauteuil dentaire. En raison de la forme anatomique de l'os du patient, la prothèse a dû être conçue avec un trou d'accès à la vis en incisal.

Pose de l'implant

L'implant a été mis en place 6 semaines après le traitement d'urgence et immédiatement après l'extraction atraumatique de la racine (Fig. 9 et 10) à l'aide du protocole mettant en œuvre un guide chirurgical (Fig. 11).

Comme de légères inexactitudes ne peuvent être évitées lors de l'utilisation d'un guide chirurgical, il a été décidé de prendre en compte la vraie position finale de l'implant pour la fabrication de la prothèse provisoire : une numérisation intra-orale a été effectuée immédiatement après la mise en place de l'implant. À cette fin, un scan body Mono Straumann® CARES® a été fixé sur l'implant (Fig. 12) et poudré ainsi que les dents adjacentes.

Temporisation

Enfin, le nouveau fichier a été importé dans le logiciel DWOS (Fig. 13). La couronne prédéfinie a été ajustée de façon qu'elle corresponde exactement à la position finale de l'implant (Figs. 14 et 15). Grâce à l'étape de conception pré-chirurgicale, cette procédure n'a pris que quelques minutes. La prothèse provisoire a été usinée au cabinet dentaire à l'aide d'un matériel hybride dont les propriétés se rapprochent de celle des dents (Fig. 16), collée à une base titane (Variobase™ Abutment Straumann®), polie et vissée sur l'implant dans un seul rendez-vous pour la restauration immédiate (Fig. 17). La couronne provisoire a été placée un peu en sous occlusion (sans mise en charge) pour offrir des conditions favorables de guérison. L'accès du trou de la vis en incisal a été fermé avec le composite universel 3M™ Filtek™ Supreme XTE (Figs. 18 et 19). La prothèse définitive sera scellée avec un ciment pour éviter les défauts esthétiques associés à la visibilité de l'orifice de la vis.

Conclusion

Le cas de ce patient montre que la combinaison des technologies numériques décrite conduit à de très bons résultats cliniques. Le chirurgien-dentiste est en mesure d'améliorer la précision du positionnement de l'implant à l'aide d'un guide chirurgical et de la mise en place précise de la prothèse provisoire, 1 heure après avoir

terminé la procédure chirurgicale. Ainsi, le patient bénéficie d'un confort accru en raison de l'utilisation d'une empreinte numérique intra-buccale et d'une réduction du nombre de rendez-vous nécessaires. La procédure est actuellement utilisée pour remplacement d'une seule dent de façon régulière dans notre cabinet dentaire ; actuellement, nous nous concentrons sur le développement d'un workflow pour les prothèses plurales. Les prothèses d'usage sont toujours réalisées au laboratoire de prothèse.

Tahmaseb A, Wismeijer D, Coucke W, Derksen W. Computer technology applications in surgical implant dentistry: a systematic review. Int J Oral Maxillofac Implants. 2014;29 Suppl:25-42. doi: 10.11607/jomi.2014suppl.g1.2.

3M True Definition Scanner est un dispositif médical de classe Im selon la Directive 93/42 CEE. Marquage CE0123. 3M Deutschland GmbH, Allemagne.

3M Filtek Supreme XTE est un dispositif médical de classe IIa selon la même Directive. Marquage CE0123. 3M Deutschland GmbH, Alle-

magne. Lire attentivement les informations figurant sur la notice ou l'emballage avant toute utilisation. Distribués par 3M France, 95006 Cergy Pontoise Cedex. Filtek et True Definition Scanner sont des marques déposées de 3M ou 3M Deutschland GmbH. ©3M. Tous droits réservés. Janvier 2017.

Dr. Wiebe Derksen

· Arnhem, the Netherlands
· w.derksen@acta.nl

fdi  
World Dental Congress

Madrid, Spain
29 August - 1 September 2017

**Bringing the World together
to improve oral health**

**THE BIGGEST INTERNATIONAL
DENTAL CONGRESS**

Abstract submission deadline:
3 April 2017

Early-bird registration deadline:
31 May 2017

www.world-dental-congress.org

Réhabilitation esthétique et préservation tissulaire en secteur antérieur

Bien qu'il existe souvent plusieurs options de traitement prothétique pour un seul cas, il existe des cas où aucune des solutions éprouvées ne semble être parfaitement adaptée. Le chirurgien-dentiste et son équipe de soins vont devoir étudier les avantages et les inconvénients de chaque option, puis ils vont décider quel traitement est le mieux adapté pour répondre aux besoins spécifiques de ce patient. C'était le cas pour cette jeune femme de 16 ans qui s'est présentée au service de prothèse de l'Université Ludwig Maximilians de Munich, Allemagne en 2015. Un traitement d'orthodontie venait juste d'être terminé et une réhabilitation prothétique était nécessaire.

Historique

À l'âge de 10 ans, la patiente avait subi un traumatisme avec avulsion puis réimplantation des incisives centrales maxillaires (11 et 21 selon la notation FDI). En dépit de tous les efforts, il n'avait pas été possible de préserver la 21. L'ancien chirurgien-dentiste avait remplacé la 21 manquante en plaçant un bridge collé 4 éléments céramométalliques (bridge Maryland) (Fig. 1 et 2).

Malheureusement, le mauvais pronostic de la 11 a été confirmé au cours du traitement : cette dent a dû être extraite pendant le traitement d'orthodontie. Afin de remplacer les deux incisives centrales (11 et 21) pour la durée de ce traitement, un bridge provisoire avec une gencive artificielle a été fabriqué et fixé sur les appareils orthodontiques fixes (Fig. 3).

Plan de traitement prothétique

Lors de la première visite du patient au cabinet dentaire privé de la LMU de Munich, les incisives latérales présentaient de grandes restaurations en composite non seulement sur les surfaces vestibulaires, mais aussi sur les surfaces palatines en raison de la réhabilitation par bridge collé (Fig. 4).

La 22 avait reçu un traitement endodontique. Cela limite considérablement les options prothétiques et eu un effet négatif sur le pronostic de cette dent. Le stade de développement de la vertèbre cervicale évalué par l'orthodontiste à l'aide des radiographies céphalométriques latérales a révélé que seulement un minimum de croissance horizontale et transversale était encore à

prévoir pour cette patiente. En raison de ce fait et de la valeur prothétique défavorable des dents piliers, l'équipe de prothèse (en accord avec la patiente) a décidé de placer un bridge collé tout-céramique avec deux extensions collées sur 12 et 22. Le but de ce traitement est de reporter la mise en place d'implants aussi longtemps que possible afin de s'assurer que le patient ait parfaitement terminé sa croissance lorsque cette intervention sera effectuée. Par la mise en place d'une prothèse fixe, l'équipe s'est assurée de maintenir le meilleur soutien possible et la meilleure préservation des tissus mous et des tissus durs.

Étapes par étapes

Après le retrait des brackets, les restaurations en technique directe de 12 et 22 ont été remplacées par de nouvelles restaurations en composite. Des préparations ont déjà été effectuées sur ces dents pour placer l'ancien bridge collé. Par conséquent, il n'était pas nécessaire d'enlever de grandes quantités supplémentaires de structure dentaire. Cependant, les préparations palatines existantes doivent être reprises. Par la suite, il a

été placé une pâte de rétraction pour assurer un bon contrôle des tissus mous gingivaux. Des empreintes ont été prises avec 3M™ True Definition Scanner et le cas clinique a été téléchargé dans 3M™ Connexion Center. La patiente a reçu une prothèse provisoire amovible (Fig. 5).

Procédure de laboratoire

Au laboratoire de prothèse, le fichier des empreintes numérique a été téléchargé, un modèle physique commandé et l'ensemble de données importées dans le logiciel Zfx™-CAD pour la conception de l'infrastructure du bridge collé.

Le bridge a été conçu en full contour. Les paramètres recommandés (épaisseur minimale de paroi, la taille des connecteurs, etc.) pour le matériel choisi (3M™ Lava™ Plus High-Translucency zircone) ont été saisis dans le logiciel. Puis, le bridge a été automatiquement réduit pour réaliser l'infrastructure homothétique (Fig. 6).

Cette procédure est bénéfique parce qu'elle permet une résistance uniforme et un soutien optimal de la céramique cosmétique. L'infrastructure a été usinée puis

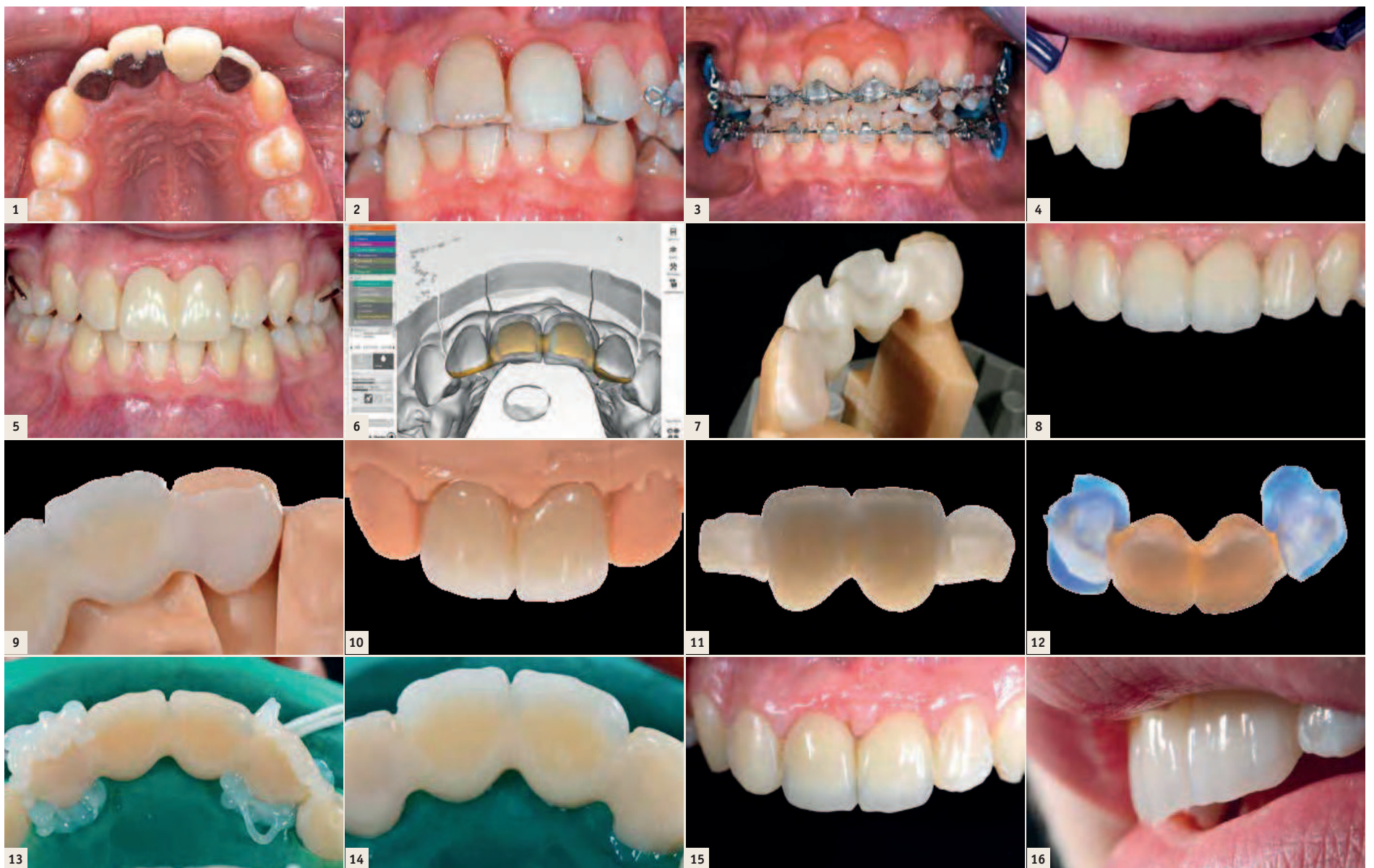


Fig. 1 : Situation avant le traitement orthodontique avec un bridge collé céramométallique de 4 éléments pour remplacer la 21. (photo du Professeur Dr. A. Wichelhaus) | Fig. 2 : Le bridge collé montre un bon compromis malgré plusieurs poses et déposes. (photo du Professeur Dr. A. Wichelhaus) | Fig. 3 : Aperçu durant le traitement d'orthodontie avec le remplacement provisoire de 11 et 21. (photo du Professeur Dr. A. Wichelhaus) | Fig. 4 : Situation à la première visite de la jeune femme au cabinet dentaire privé de la LMU de Munich. | Fig. 5 : La patiente avec la prothèse provisoire amovible après dépose des brackets, remplacement des restaurations et réalisation de la préparation en palatin. | Fig. 6 : Dessin de l'infrastructure du bridge par CFAO à partir de la conception des formes anatomiques dentaires en utilisant le logiciel CAD™ Zfx. | Fig. 7 : Positionnement précis de l'infrastructure frittée sur le modèle. | Fig. 8 : Essayage de la restauration frittée, non glazée. | Fig. 9 : Précision des extensions en palatin. | Fig. 10 : Restauration finale sur le modèle : un dégradé de couleur naturelle est obtenu. | Fig. 11 : Transmission de la lumière au travers de l'infrastructure translucide. | Fig. 12 : Utilisation du Fit Checker pour vérifier la précision de la restauration. | Fig. 13 : Les interfaces entre la dent et la restauration sont recouvertes de gel glycérine. | Fig. 14 : les limites immédiatement après la photopolymérisation du composite de collage. | Fig. 15 : Situation esthétiquement satisfaisante après 8 semaines. Le recouvrement par les tissus gingivaux demande plus de temps. | Fig. 16 : Un look naturel est obtenu.

amincie à la limite à l'aide d'un polissoir caoutchouc diamanté, caractérisée avec des liquides colorants et frittée. La précision des extensions pour les surfaces dentaires palatines a été vérifiée sur le modèle physique avant la réalisation de la stratification (Fig. 7). La figure 8 montre la situation à l'état de biscuit pour l'essayage.

Enfin, le bridge collé est terminé et glazé. Sur le modèle, un ajustement très précis a été obtenu (Fig. 9) et la restauration montre un aspect naturel (Fig. 10). C'est dû, en partie dû à la haute translucidité de l'infrastructure (Fig. 11).

Procédure clinique

En utilisant le Fit Checker Advanced Blue (GC Europe), le positionnement précis observé sur le modèle a été confirmé (Fig. 12).

Comme le patient était également satisfait de l'esthétique, le bridge collé peut être placé immédiatement. À cette fin, le champ opératoire est isolé avec la digue en caoutchouc et un acide de mordantage à 37% d'acide phosphorique est appliqué sur les surfaces amélaire de 12 et 22 pendant 30 secondes et sur la surface dentinaire pendant 15 secondes avant d'être rincé.

L'intrados des extensions est conditionné pour augmenter la rugosité de surface. Après un nettoyage en profondeur des surfaces, l'adhésif (3M™ Scotchbond™ Universal) est frotté, puis séché à l'air et photopolymérisé conformément aux recommandations du fabricant.

Puis, le ciment résine 3M™ RelyX™ Ultimate est appliqué et le bridge collé positionné. L'excédent de colle composite est retiré immédiatement avec une mini-éponge.

Pour éviter la réaction d'inhibition par l'oxygène de l'air du composite de collage non polymérisé et afin d'obtenir une bonne intégrité marginale, les limites ont été recouvertes de gel glycérine (Fig. 13) et photopolymérisées. La figure 14 montre la situation immédiatement après la photopolymérisation.

Résultat

L'aspect esthétique était déjà satisfaisant, bien que l'harmonie était altérée par des triangles noirs entre les dents. En raison des caractéristiques favorables de la céramique, les tissus mous ont rapidement récupéré et fermé les lacunes. Les figures 15 et 16 montrent la situation obtenue 8 semaines après la pose de la prothèse.

Discussion

Comme alternative à l'option de traitement choisie, il aurait été possible de placer une prothèse partielle amovible ou deux bridges collés à deux éléments avec une extension chacun. Cependant, la première est considérée comme étant moins efficace fonctionnellement et pas en mesure de soutenir la préservation des tissus mous et durs. Les bridges collés à deux éléments auraient exigé une stabilisation avec une rétention. La principale raison d'opter contre cette solution a été la valeur compromise de 22. Comme les surfaces radiculaires de 12 et 22 sont petites, il faut se demander si cette conception aurait offert une stabilité suffisante pour garantir le résultat souhaité.

En ce qui concerne la restauration réalisée, la préparation invasive est sûrement une question à débattre. Cependant, la préparation pour un bridge céramométallique et les importantes restaurations composite limitent au minimum la quantité de structure dentaire saine qui devait être sacrifiée à ce stade du traitement, de sorte que ce plan de traitement est devenu acceptable. En gé-

néral, la préservation maximale de la structure dentaire doit toujours être la plus haute priorité lorsqu'une restauration dentaire est prévue. D'importants critères guidant la quantité des tissus durs éliminés sont l'espace inter-maxillaire et l'épaisseur minimale de paroi du matériel sélectionné.

En raison du matériau sélectionné dans le cas présent, il n'est pas nécessaire de retirer la restauration tant qu'elle sert son but. Ainsi, les prothèses temporaires de longue durée pourraient même devenir un rétablissement définitif au fil du temps. Bien sûr, cela

n'est possible qu'avec une surveillance et un bonne observance du patient.

3M True Definition Scanner est un dispositif médical de classe Im selon la Directive 93/42 CEE. Marquage CE0123. 3M Deutschland GmbH, Allemagne.

3M RelyX Ultimate, 3M Scotchbond Universal et 3M Lava Plus sont des dispositifs médicaux de classe IIa selon la même Directive. Marquage CE0123. 3M Deutschland GmbH, Allemagne. Lire attentivement les informations figurant sur la notice ou l'emballage avant

toute utilisation. Distribués par 3M France, 95006 Cergy Pontoise Cedex. Lava, RelyX, Scotchbond et True Definition Scanner sont des marques déposées de 3M ou 3M Deutschland GmbH. ©3M. Tous droits réservés. Janvier 2017

PD Dr. Jan-Frederik Güth

Jan_Frederik.Gueth@med.uni-muenchen.de

Hans-Jürgen Stecher, MDT

info@stecher-zahntechnik.de

IMAGINA
6TH DIGITAL TECHNOLOGIES & AESTHETIC DENTISTRY CONGRESS
DENTAL
13-15 APRIL 2017, MONACO

#IDental17
www.imaginadental.org

FRIDAY 14 APRIL

CAD/CAM Dentistry

- «Digital total prothese», Mr Max Bosshart & Mr Benoit Gobert
- «All ceramic materials in prosthodontic», Prof Roberto Sorrentino
- «Tips and tricks to enhance the oral rehabilitation», Dr Paulo Kano
- «New Occlusion Concepts with New Restorative Materials», Dr Erhan Comlekoglu
- «Digital Biomimetics – Concepts for predictive treatments», Prof. Dr. Jan-Frederik Güth

DR PAULO KANO
Honorary Guest
(Brazil)

© Photo: J.C. WIMM