

DENTAL TRIBUNE

The World's Dental Newspaper • Slovenian Edition 

»100 let kakovosti v zobozdravstvu«
V letu 2021 smo praznovali
100 let kakovosti v zobozdravstvu

SLOVENIJA

FEBRUAR 2022

ŠT. 1 / LETO 13




Since 1921
100 years of Quality in Dental



Lažje adhezivno cementiranje

stran 2-3

Univerzalni samoadhezivni smolnati cement

Slovenska predstavitev v Dubaju

stran 6-7

15 let znanstvenih raziskav na področju zobozdravstva

Preprosto adhezivno cementiranje za vsakdanj rabo – EDEN za vse

doc. dr. dent. med. José Ignacio Zorzín, Nemčija

Samoadhezivni smolnati cement olajša adhezivno cementiranje indirektnih restavracij. Kadar ga uporabljamo, nam ni treba predhodno obdelati sklenine. Samoadhezivni smolnati cementi imajo širok spekter indikacij, toda pri vsakodnevnem delu se moramo kdaj pa kdaj zateči h klasičnemu adhezivnemu cementiranju. Posledično moramo imeti na voljo tako samoadhezivni kot klasični kompozitni cement, nato pa ju uporabiti skladno s primerom. Univerzalni samoadhezivni smolnati cementi predstavljajo zanimivo rešitev za ta problem. Lahko se uporabljajo kot samoadhezivni smolnati cement, ali pa – v kombinaciji z ustreznim primerjem – tudi kot klasični adhezivni smolnati cement. V naslednjih kliničnih primerih bomo prikazali možnosti uporabe univerzalnega samoadhezivnega smolnatega cementa (G-CEM ONE, GC Europe). V prvem primeru si bomo ogledali samoadhezivno cementiranje monolitnega mostička iz cirkonijevega oksida, v drugem pa klasično adhezivno cementiranje dveh inlejev iz litijevega disilikata (Initial LiSi Press, GC Europe).

Klinični primer 1

Endodontsko zdravljeni zob št. 24 smo morali zaradi globoke frakture izpuliti. Odločili smo se, da bomo nastalo vrzel zapolnili z monolitnim cirkonijevim mostičkom s tremi enotami. Po adhezivnem restavracijskem zdravljenju opornih zob 23 in 25 smo oba zoba pripravili z izogingivalno stopnico. Po odvzemu odtisa smo izdelali začasno restavracijo, ki smo jo zalepili z začasnim cementom brez evgenola (Freegenol, GC Europe) in jo očistili (slika 1). Pri pričvrstitvi začasnih restavracij je treba vselej uporabiti cement brez evgenola, saj le-ta oslabi polimeriza-

cijo in oprijemljivost adhezivov in kompozitov. Po zaključku smo vstavili monolitni cirkonjski mostiček (slika 2). Odstranili smo začasno restavracijo in očistili vse ostanke cementa z instrumentom za odstranjevanje oblog in polirno čašico s suspenzijo plovca (slika 3). Preverili smo barvno ujemanje, prileganje in okluzijo mostička (slika 4). Pred lepljenjem je treba vse notranje površine restavracije dobro očistiti in malce speskatati. Slina se zaradi svoje polarosti še posebej močno veže na oksidno keramiko, zato jo je treba dosledno odstraniti. Čiščenje z alkoholom je žal povsem neučinkovito, fosforna kislina pa absolutno kontraindicirana. V pri-

meru cirkonijevega oksida je treba adhezivne površine po preizkušanju očistiti in obrusiti s peskanjem z aluminijevim oksidom (grobost 35 µm) pri nizkem pritisku (pribl. 1,5 bara). To je najboljše storiti v ordinaciji (npr. z Airsonic Mini Sandblasterjem, Hager and Werke). Priporočamo, da si pred peskanjem z vodoodpornim markerjem označite površine, ki jih je potrebno obdelati (slika 6). Če pa so restavracijo že speskali v laboratoriju, lahko po preizkušanju restavracijo očistite z ustreznim čistilom (npr. Ivoclean, Ivoclar Vivadent ali KATANA Cleaner, Kuraray Noritake). Pred izolacijo delovnega področja z zobnimi rolicami in parotidnimi

vpojnimimi blazinicami smo znova očistili oporne zobe in se prepričali, da ni prišlo do kontaminacije s slino ali krvjo. Za nameščanje s samoadhezivnim smolnatim cementom mora biti dentin napol vlažen, ne presuh. V tem primeru smo ga morali dodatno navlažiti. To smo naredili z aplikator paličico microbrush, ki smo jo od daleč poškopili z vodo. S paličico smo navlažili zob.

Da bi preprečili prehitro svetlobno polimerizacijo samoadhezivnega smolnatega cementa med vstavljanjem, smo nekoliko zatemnili prostor. Nato smo na notranje površine kron nanесли G-CEM ONE (sliki 7a in b) in mostiček namestili z močnim pritiskom (slika 8).

Za čiščenje smo uporabili tehniko »tack-cure« s hitrim začetnim presvetljevanjem. S polimerizacijsko lučko smo za eno sekundo presvetlili odvečni cement (slika 9), dokler ni postal rahlo gumijast. Nato smo ga zlahka odstranili s sondo (slika 10). Doseganje ravno pravšnje konsistence cementa, ki ga želimo odstraniti, je odvisno tudi od polimerizacijske lučke. Priporočljivo je, da predhodno vadimo, saj tako odkrijemo najboljšo kombinacijo časa, intenzivnosti in razdaljo svoje polimerizacijske lučke. Po odstranitvi vseh ostankov cementa smo preverili adhezijo, okluzijo in artikulacijske gibe (sliki 11 in 12).

Klinični primer 2

Pri pregledu smo ugotovili, da sta restavraciji na zobeh 47 in 46 potrebni popravila (slika 13). Po injekciji lokalnega anestetika in namestitvi gumijaste opne (isodam, Sigma Dental Systems) smo odstranili stare restavracije in karies. Uporaba



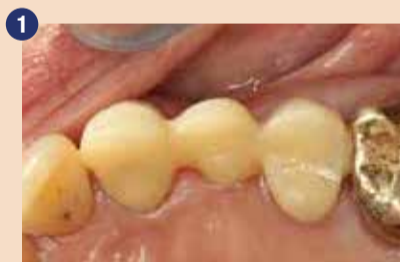doc. dr. dent. med.

José Ignacio Zorzín

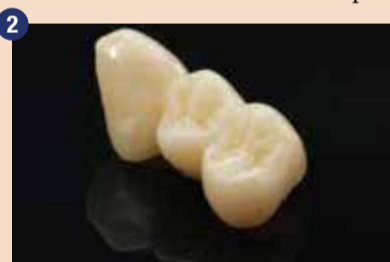je leta 2009 magistriral iz stomatologije, tri leta pozneje pa doktoriral na Univerzi Friedricha Alexandra v Erlangen-Nürnbergu (Nemčija). Leta 2019 je na isti univerzi uspešno habilitiral.

Od leta 2009 deluje kot raziskovalec in zobozdravnik na Dentalni kliniki 1 (preventivno zobozdravstvo in parodontologija) na Univerzitetni bolnišnici v Erlangu. Aktivno sodeluje v raziskavah in predava pri različnih predmetih, obenem pa je mentor magistrskim in doktorskim študentom. Za svoje raziskave o bulk-fil kompozitih je prejel številne nagrade. Je član različnih strokovnih združenj, kot so Deutsche Gesellschaft für Zahnerhaltung, Akademija za dentalne materiale in Mednarodno združenje za raziskave v zobozdravstvu (IADR), deluje pa tudi kot recenzent pri številnih znanstvenih revijah, kot so Dental Materials, Journal of Adhesive Dentistry in Clinical Oral Investigations.

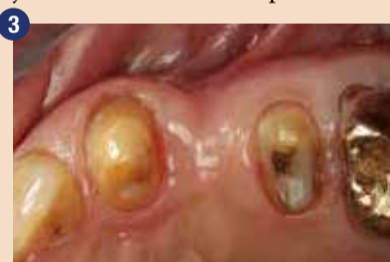gumijaste opne ima v taki klinični situaciji številne prednosti: udobnejša je za pacienta, zmanjšuje tveganje za okužbo zobozdravstvene ekipe, omogoča boljši nadzor in pregled območja, zato lahko prihrani naš čas. Zaradi obsežne oro-vestibularne razširjenosti kavitet v zobeh smo se odločili za indirektno restavriranje s steklokeramičnimi restavracijami (slika 14). Na dentinske dele kavitet smo nanесли adheziv (G2-BOND Universal, GC Europe) v samojedkajočem načinu (slika 15), rahlo smo jih spihali in presvetlili s polimerizacijsko lučko (slika 16). Na koncu smo nanесли še kompozit (G-aenial Universal Injectable A3, GC Europe) ter tako preprečili podvise in nepravilnosti. Kaviteti sta bili pripravljena (slika 17). Naredili smo odtis v dveh korakih in izdelali začasne inleje. Te smo, kot je opisano že zgoraj, že zgoraj, zalepili z začasnim cementom brez evgenola (Freegenol) in jih očistili. Restavracije smo nato izdelali iz keramike za prešanje iz litijevega disilikata in jim dodali značaj (Initial LiSi Press, odtенок A3-



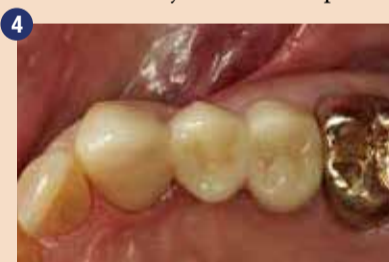Začasna restavracija od zoba 23 do 25.



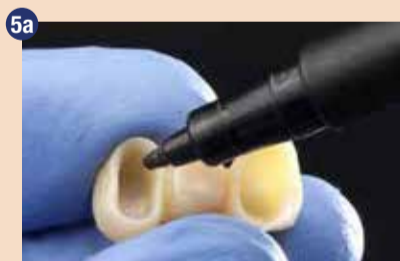
Monolitni cirkonjski mostiček, pripravljen na lepljenje.



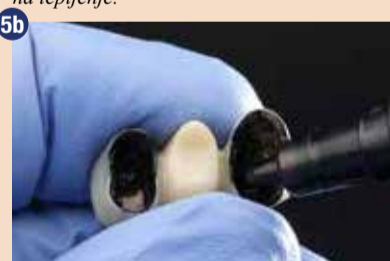Oporna zoba 23 in 25, temeljito očiščena.



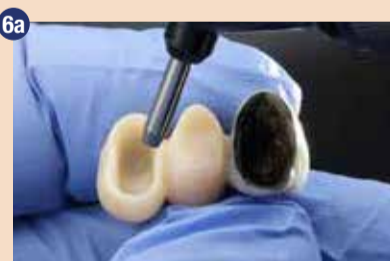Preizkušanje restavracije.



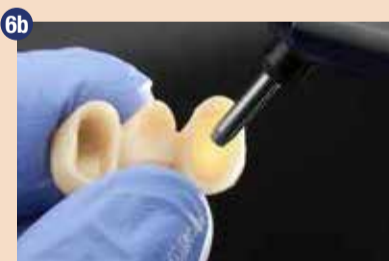Notranje površine smo za vizualni nadzor označili s črnim vodoodpornim pisalom.



Po peskanju notranje površine je črnilo povsem izginilo.



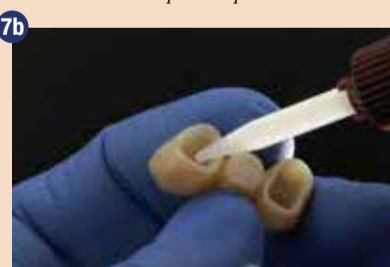Po peskanju notranje površine je črnilo povsem izginilo.



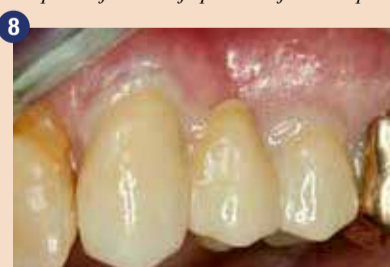Po peskanju notranje površine je črnilo povsem izginilo.



Cementiranje z univerzalnim samoadhezivnim smolnatim kompozitom G-CEM ONE (GC Europe).



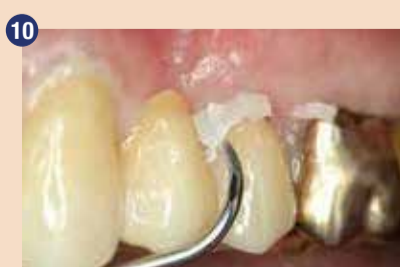Cementiranje z univerzalnim samoadhezivnim smolnatim kompozitom G-CEM ONE (GC Europe).



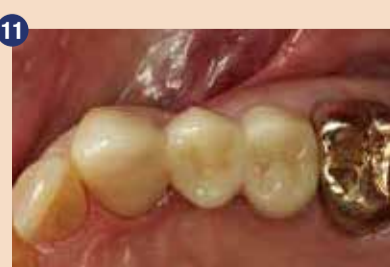Vstavitve mostička z močnim pritiskom.



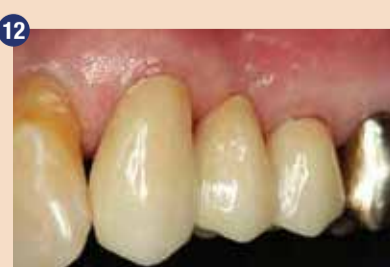Sekundno presvetljevanje odvečnega cementa, s čimer postane gumijast.



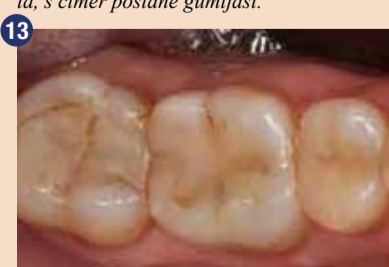Odstranjevanje odvečnega cementa s sondo.



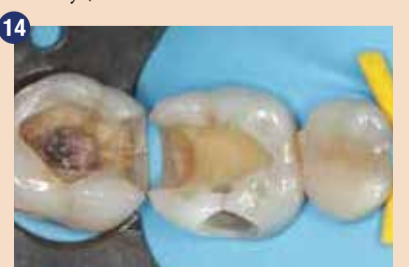Okluzalni pogled po cementiranju.



Vestibularni pogled po cementiranju.



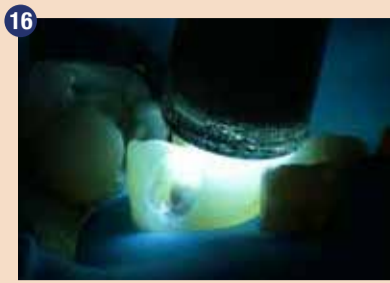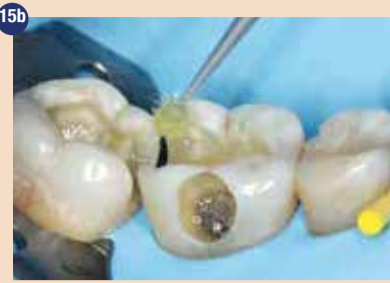Poškodovani restavraciji na zobeh 46 in 47.



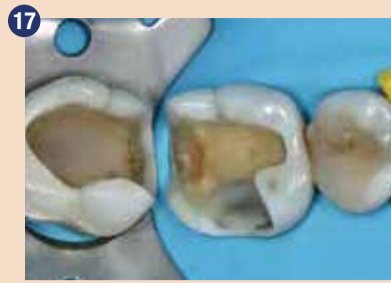Po odstranitvi kariesa in starih restavracij.



15a Nanašanje adheziva G2-BOND Universal v dveh korakih.



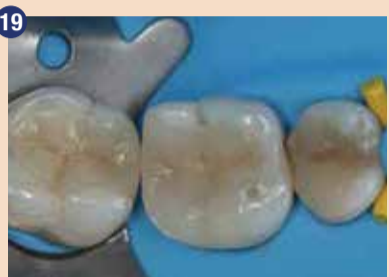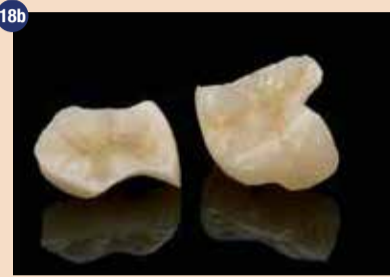16 Presvetljevanje adheziva.



17 Po preparaciji kavitete za indirektno steklokeramične restavracije.



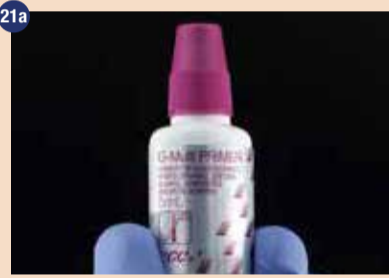18a Inleji, izdelani iz Initial LiSi Press



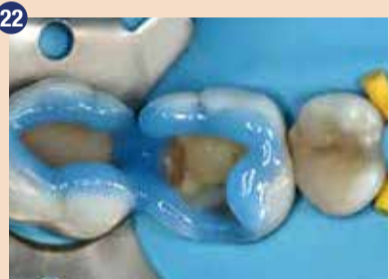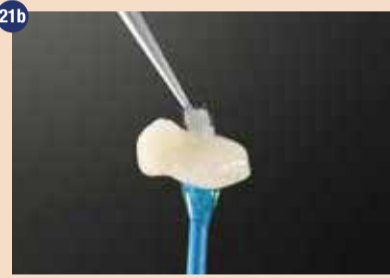19 Preizkušanje inlejev.



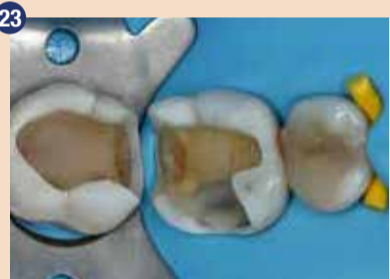20 Restavracije smo jedkali s fluorovodikovo kislino.



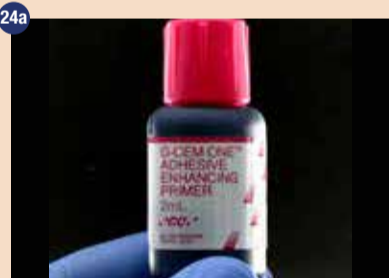21a Prepariranje površine restavracije za lepljenje z G-Multi PRIMERJEM.



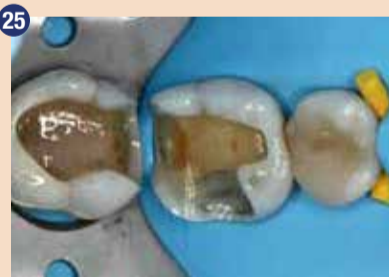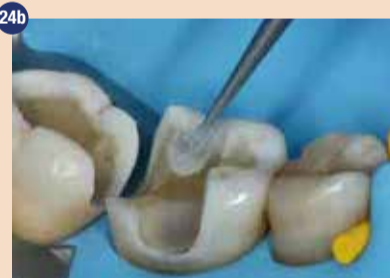22 Selektivno jedkanje sklenine.



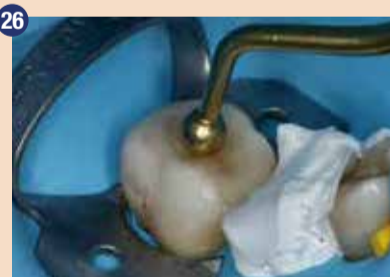23 Preparacije po jedkanju.



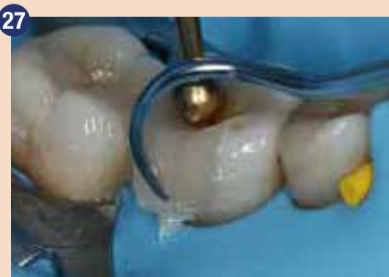24a Nanašanje G-CEM ONE Adhesive Enhancing Primerja zagotavlja takojšnjo vezivno moč.



25 Preparacije so pripravljene na cementiranje.



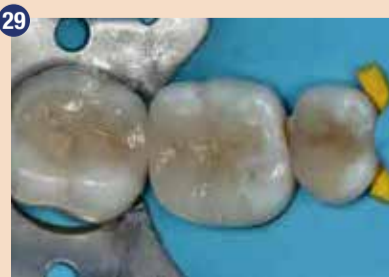26 Namestitvev inleja.



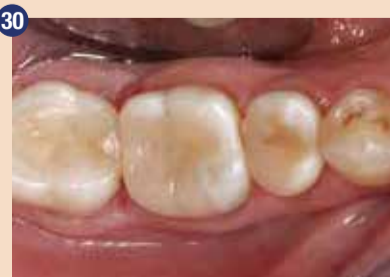27 Odstranjevanje odvečnega cementsa s sondo.



28 Presvetljevanje vseh margin.



29 Po finišanju margin.



30 Takoj po odstranitvi gumijaste opne. Zobje so še vedno rahlo dehidrirani.

MT in Initial IQ Lustre Pastes ONE, GC Europe; slika 18). Po odstranitvi začasnih restavracij smo kavitete temeljito očistili in preizkusili prileganje in estetiko končnih restavracij (slika 19). Pri tem je uporaba gumijaste opne obvezna za zmanjšanje tveganja naključne aspiracije in zaščite keramike pred škodo, če bi pacient ugriznil vanjo, poleg že prej omenjenih prednosti, ki jih opna prinaša. Po preizkušanju smo adhezivne površine inlejev 20 sekund jedkali s 5 % fluorovodikovo kislino (IPC Ceramic Etching Gel, Ivoclar Vivadent; slika 20). Z jedkanjem smo ustvarili čisto površino z oprijemljivim mikro-reliefom. Da bi lažje združili hidrofilno steklokeramiko s precej hidrofobnim smolnatim cementom, smo jedkane površine silantizirali z univerzalnim primerjem (G-Multi PRIMER, GC Europe, slika 21). Po predhodni obdelavi restavracij smo skleninske površine

ONE v stik s primerjem, se reakcija strjevanja pospeši. Zato smo inlej najprej namestili na zob 47 (slika 26) in šele nato na zob 46. Po vstavitvi smo cement sekundno presvetljevali, kot je opisano zgoraj. Temeljito smo odstranili odvečni cement (slika 27) in nato dokončno presvetlili inleje s polimerizacijsko lučko (slika 28). Pred odstranitvijo gumijaste opne smo margine finižirali s polirnimi diski (Sof-Lex, 3M) in polirnimi trakovi (Epitex, GC Europe) (slika 29). Po odstranitvi gumijaste opne smo preverili še artikulacijo in okluzijo (slika 30).

ONE v stik s primerjem, se reakcija strjevanja pospeši. Zato smo inlej najprej namestili na zob 47 (slika 26) in šele nato na zob 46. Po vstavitvi smo cement sekundno presvetljevali, kot je opisano zgoraj. Temeljito smo odstranili odvečni cement (slika 27) in nato dokončno presvetlili inleje s polimerizacijsko lučko (slika 28). Pred odstranitvijo gumijaste opne smo margine finižirali s polirnimi diski (Sof-Lex, 3M) in polirnimi trakovi (Epitex, GC Europe) (slika 29). Po odstranitvi gumijaste opne smo preverili še artikulacijo in okluzijo (slika 30).

Zaključek

Predstavljena primera prikazujeta, kako lahko z univerzalnim samo-adhezivnim smolnatim cementom cementiramo indirektno restavracije na samo-adhezivni ali klasični način. Univerzalni samo-adhezivni smolnati cement nam torej olajša adhezivno cementiranje pri vsakdanjem delu. ■


Avtor:

doc. dr. dent. med.


José Ignacio Zorzin, Nemčija

Obj.v GCget connected¹⁹, s privolj.avt. J.I. Zorzin

AD



Preprosto EDINSTVEN



Zanesljiv


Univerzalen


Estetski

Preprost

G-CEM ONE™

Smo adhezivni smolnati cement





Since 1921
100 years of Quality in Dental

GC EUROPE N.V.
East European Office-Slovenia
Ulica talcev 1a
3310 Žalec
Tel: 03/710-32-70
info.slovenia@gc.dental
http://europe.gc.dental/sl-SI

Nova generacija večslojnih diskov

Bredent

ZrO₂ Multilayer je preteklost!

Diske z osupljivo naravno prelivajočimi se barvami in translucenčnostjo so proizvajalci iz Bredent - Dental Concept Systems poimenovali Luxor Z True Nature. S tem se želijo pokloniti simbolu lepote, egipčanski kraljici Nefretete. Njena neizumetničena podoba je še danes, več kot 3000 let po njenem času, predmet čaščenja za umetnike z najrazličnejših področij. Tako je postala glavna osebnost za naravno lepoto, ki jo nudi Luxor Z True Nature in čaka na to, da jo boste vi obudili k življenju!

Luxor Z True Nature je – poenostavljeno rečeno – večplastni cirkon, v katerem se plasti prelivajo med seboj in je primeren za vse indikacije. Navdušuje predvsem s sledečimi lastnostmi:

- Barvne, trdnostne in translucenčne stopnje brez prehodov.
- Upogibna trdnost ≥ 1100 MPa v cervikalnem predelu in ≥ 750 MPa v višjem incizalnem predelu.
- Naravna prosojnost, ki, izmerjena z na trgu običajnimi vrednostmi prosojnosti, znaša od 40-45 % cervikalno do 50-55 % incizalno. Pri tem se vrednosti v % nekoliko razlikujejo glede na izbrano barvo.
- Na voljo so v klasičnih barvah po Vitinem barvnem ključu od A1

do D4 in bleach, vse v 7 debelinah.

V Bredent - Dental Concept Systems pravijo: Naravna lepota je naše skupno roko delstvo! Naš prispevek je **True Nature**, vsak posamezen izdelek pa se bo v vaših večjih rokah spremenil v pravo naravo.

Takšen bi cirkonov dioksid moral biti že od nekdaj!

Končno so tu naravni, brezstopenjski prehod in sicer v vseh treh kategorijah, ki so bistvene za naraven videz: v barvi, prosojnosti in trdnosti. Z le dvema različicama produkta je pokritih vsaj 95 % indikacij uporabe.

Luxor Z True Nature za monolitska dela in Luxor Z Frame za fasetirana ogrodja povsem zadoščata.

Čas, ko so tehniki morali paziti na razne omejitve različnih produktov, je končno mimo, kajti linija Luxor Z nudi maksimalno estetske rezultate z neomejenimi indikacijami. Veliko bolj preprosta in, lahko bi rekli, čisto samoumevna je obenem še izbira pravega barvnega odtenka v barvni shemi klasičnih barv A1-D4 in bleach. Pri tem pogosto zadošča že samo glaziranje.

Najnovjša generacija materialov zagotavlja uravnoteženo sintranje

Luxor Z True Nature se ne razteza! Razteg sodi med velike in nadležne nevarnosti pri večslojni tehniki, kjer se med postopkom sintranja različne generacije prahu različno pretvarjajo.

Luxor Z True Nature je narejen iz najnovjše, 5. generacije izhodiščne-

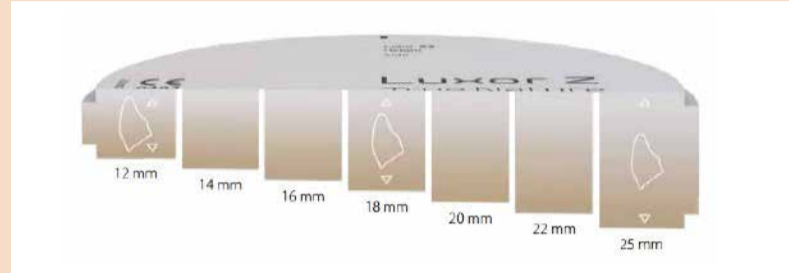
ga materiala Tosoh® in v povezavi s posebej razvito proizvodno tehniko zagotavlja vrhunski izdelek.

Rezultat:

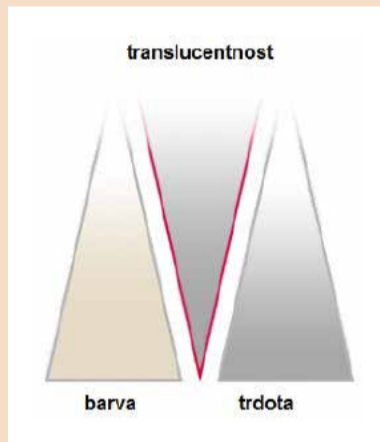
Delo brez raztega tudi pri oskrbah celotnega zobnega loka z optimalno estetiko.

Luxor Z True Nature in Luxor Z True Frame nudita novo svobodo!

Luxor Z je na voljo v 7 različnih debelinah, da lahko svoje delo znotraj gradientov svobodno in varno optimalno pozicionirate glede na okluzijsko sagitalno krivuljo.



Tehnologija naravnih gradientov omogoča edinstvene poteke v vseh treh kategorijah!



Posebej v ta namen razvit proizvodni postopek omogoča učinek 'True Nature' pri barvi, prosojnosti in trdnosti. Oblikujte svoje estetsko delo z najnovjšo tehnologijo in kakovostnimi materiali.

Večslojnost je dejansko že preteklost!

Vaša umetniška želja bo tehnološko uresničena.

Z Luxor Z True Nature doživite optimalni občutek estetike.

Sloji v Luxor Z True Nature v polnosti inicirajo tehniko ročnega nanosa fasetirnih materialov:

- v cervikalnem delu neprosojnost, s katero prekrivate cervikalni del krna
- v dentalnem delu zoba vse večja globina, prosojnost in estetika za pravilni barvni učinek,
- v incizalnem delu živahna in naravna translucenčnost.

Najnovjši proizvodni postopek za brezhibne izdelke in optimalno kotno stabilnost!



Luxor Z: izjemno kotno stabilen

Diske z vseh strani enakomerno stisnejo z izjemno visokim izostatičnim tlakom, da tako zagotovijo izvrstno kotno stabilnost, ki prispeva k sposobnosti sintranja brez upogiba ter tako dodatno optimira tehnologijo naravnih gradientov.

Prednosti za vas:

- tanko stekajoči se robovi,
- ostri in natančni poteki robov,
- ne glede na pozicioniranje objekta znotraj diska je rezultat povsod enak.

Luxor Z Frame: najboljša osnova za individualno lepoto!

Luxor Z Frame izdelujejo po enakem proizvodnem postopku kot True Nature, tako da nudi enako svobodo in zanesljivost izdelkov v tehnologiji rezkanja.

Luxor Z Frame je stabilen (>1050 MPa predhodno pobarvan in >1100 MPa v beli različici), se prav

tako ne razteza kot True Nature in nudi izjemno kotno stabilnost.

Luxor Z Frame je kompatibilen z vsemi keramikami na tržišču ali masami 'Stain and Glaze', ki so primerne za cirkonov dioksid.

Z materialoma Luxor Z True Nature in Frame tako z dvema različ-

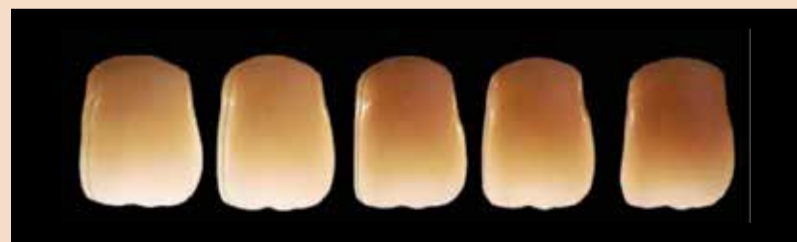cama enega proizvoda pokrijete vse zahteve estetskih del CAD/CAM.

V Sloveniji lahko izdelke naročite pri podjetju Bredent, d.o.o. v Ljubljani. ■

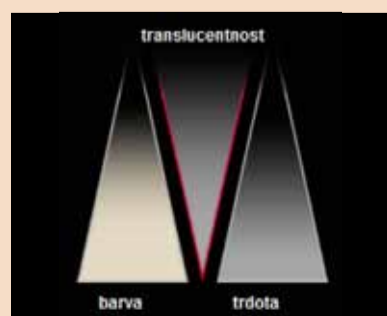
Avtor:
Bredent,
Slovenija



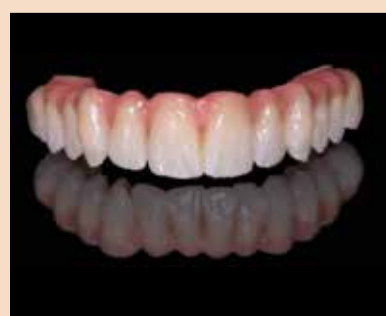Barvna natančnost v vseh standardnih barvah od A1 do D4 in bleach različici.



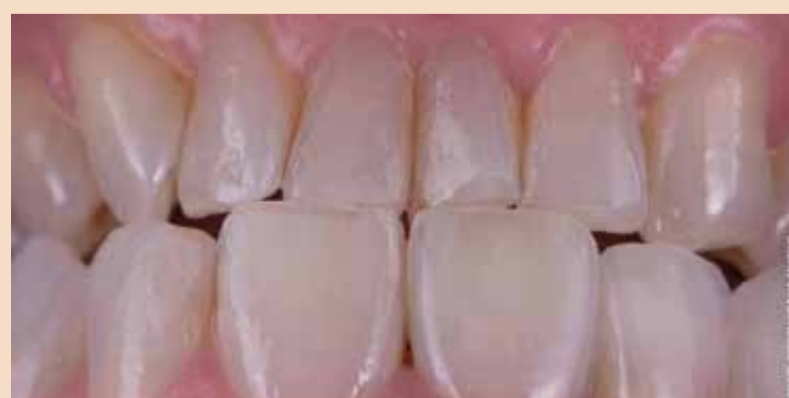Luxor Z True Nature: barve od A1 do A4.



Naravni, pristni, brezstopenjski prehodi barv, prosojnosti in trdnosti. Brez raztega, brez omejitev indikacij.



Primer dela v okluziji - rahlo individualizirano, brez cut-backa, samo glazirano.



LUXOR Z

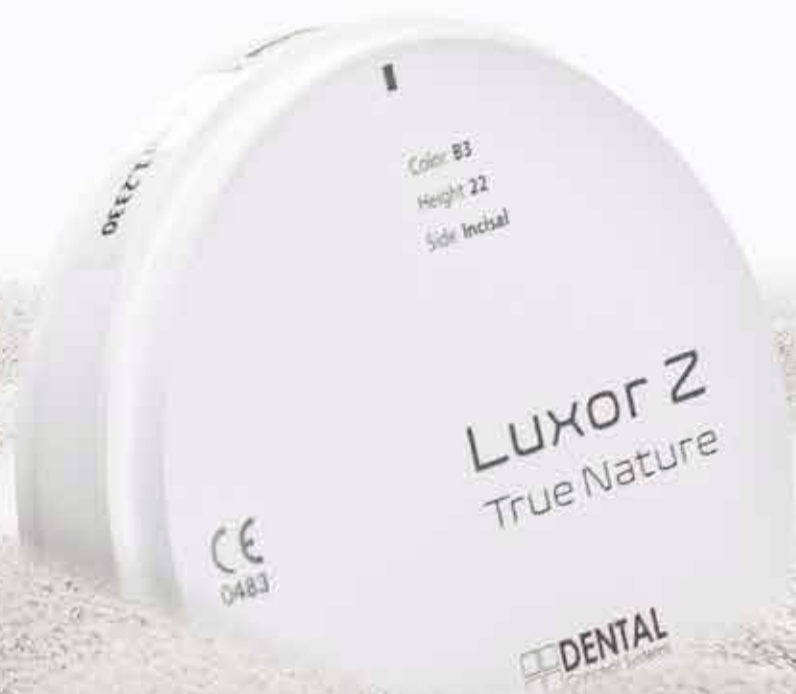True Nature

ZrO₂ Multilayer je preteklost!

Osupljivo naravna,
prelivajoča se

- Barva
- Translucenca
- Trdnost

brez zvijanja
primeren za vse indikacije



Predstavitev Zlatarne Celje na svetovni razstavi EXPO2020 v Dubaju

Lidija Grobelšek, Peter Majerič, Rebeka Rudolf



Slika 1: Predstavitev nanodelcev zlata

Na svetovni razstavi Expo 2020 v Dubaju v Združenih arabskih emiratih se pod sloganom »Povezovanje idej za prihodnost« predstavlja več kot 190 držav, zaradi česar se je dogodka že sedaj oprijel sloves razstava presežkov. Organizatorji v šestih mesecih, med 1. oktobrom 2021 in 10. aprilom 2022, pričakujejo več kot 25 milijonov obiskovalcev z vsega sveta. Svetovna razstava EXPO je prvič v svoji zgodovini locirana v državah MEASA (Srednji vzhod, Afrika in Južna

Azija) ter po besedah organizatorjev predstavlja vrata v svet in na trg, kjer živi kar 3,2 milijarde prebivalstva. Prizorišče razstave je sestavljeno iz treh vsebinskih in arhitekturnih segmentov, ki predstavljajo tri ključne teme letošnje razstave: trajnost, mobilnost in prilagodljivost.

Slovenija se v Dubaju predstavlja z geslom Slovenija, Green and Smart

»nadaljevanje na 7. strani«

Slab glikemični nadzor povzroča izgubo zob v srednjih letih

Dental Tribune International

ŌTSU, Japonska: v največji tovrstni študiji doslej so japonski raziskovalci proučevali povezavo med glikemičnim nadzorom in izgubo naravnih zob. Ugotovili so, da ljudje z višjimi vrednostmi glikoziliranega hemoglobina A1c (HbA1c) in povišano ravnjo krvnega sladkorja med stradanjem (KS), torej indeksoma slabega glikemičnega nadzora, pogosteje izgubljajo zobe.

Dr. Katsutaro Morino, eden od raziskovalcev in profesorjev na Oddelku za diabetologijo, endokrinologijo, nefrologijo in nevrologijo na Univerzi za medicinsko znanost v Shigi je za Dental Tribune International dejal: »Veliko drugih raziskav je že dokazovalo povezavo med diabetesom in parodontalno boleznijo ter tveganjem za izgubo zob. Želeli smo si raziskati, kdo so primerni kandidati za intervencijo. Pomembno se nam je zdelo analizirati podatke iz resničnega svetana relativno velikem številu ljudi, da bi pojasnili, kako raven krvnega sladkorja v krvi med stradanjem in vrednost HbA1c vplivajo na izgubo zob v različnih starostnih skupinah.«

V obsežni študiji so raziskovalci proučili zdravstveno dokumentacijo in podatke iz zdravstveno-zavarovalniških zahtevkov 233.567 pacientov med leti 2015 in 2016. Paciente, stare med 20 in 70 let, so razdelili v pet starostnih skupin po deset let, nato pa še v pet skupin glede na njihovo vrednostjo HbA1c in tri skupine glede na raven KS. Nato so primerjali število naravnih zob med skupinami.

Ugotovili so, da imajo ljudje s povišano ravnjo KS večje tveganje za izgubo zob med 40. in 69. letom v primerjavi s pacienti z normalno vrednostjo KS. Na podlagi rezultatov sta dr. Morino in njegov kolega prof. Hiroši Maegava

poudarila, da so najbolj ogroženi pacienti s povečanim tveganjem, ki so hkrati tudi kadilci. Ljudem z diagnozo sladkorne bolezni ali motene tolerance za glukozo zato svetujeta, naj izboljšajo svoj glikemični nadzor in hodijo na redne kontrole k izbranemu zobozdravniku, pacienti z visokimi vrednostmi krvnega sladkorja pa naj bodo zelo pozorni na preventivno oralno oskrbo za zaščito pred izgubo zob. V neki drugi raziskavi, v kateri so uporabili iste podatke, je skupina s povišano ravnjo HbA1c (večjo od 7 %) pogosteje izgubljala zobe, posebej molarje.

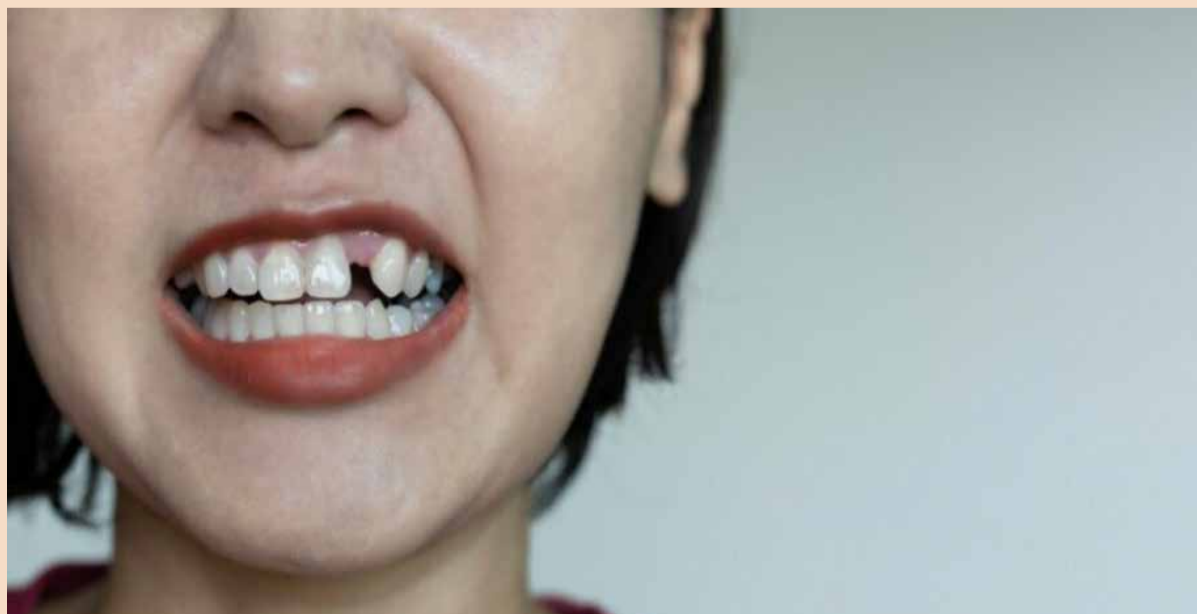O tem, kako lahko zobozdravniki uporabijo odkritja v svoji klinični

praksi, je dr. Morino dejal: »Ker gre za presečno raziskavo, interpretacija kavnalnosti zahteva nekaj previdnosti. Kljub temu menim, da smo ponovno dokazali nujnost prenehanja kajenja, saj lahko s spremembo življenjskega sloga, skrbjo za oralno higieno in glikemičnim nadzorom od mladih nog preprečimo izgubo zob pozneje v življenju. Prepričan sem, da lahko zobozdravniki v sodelovanju s specialisti interne medicine pomagajo preprečiti povezane bolezni in izboljšajo kakovost življenja ljudi.«

Raziskava z naslovom »Glycemic control and number of natural teeth: Analysis of cross-sectional Japanese employment-based dental insurance claims and medical check-up data«, je bila 28. avgusta 2021 objavljena reviji *Diabetology International*. ■

Avtor:

Dental Tribune International



slika: Dental Tribune International

DENTAL TRIBUNE

The World's Dental Newspaper • Slovenian Edition

align	Align Technology Switzerland GmbH	11
bredent	BREDENT, d.o.o.	5
curaden	Curaden A.G.	16
GC	GC EUROPE N.V.	1, 3, 13
interdent	Interdent	14, 15
ivoclar vivadent	Ivoclar, AG	9
ZLATARNA CELJE	Zlatarna Celje, d.o.o.	7

Abecedni seznam oglaševalcev



vse fotografije: Zlatarna Celje

Experience, s čimer poudarjamo trajnostno, sodobno in ustvarjalno plat našega značaja. Svetovno javnost nagovarjamo z zgodbami, ki govorijo o edinstvenem prepletu neokrnjene narave, znanja, inovacij in prebojnega gospodarstva. Slovenija v Dubaju simbolizira zeleno srce Evrope in obiskovalce nagovarja z avtentičnimi podobami ter vrhunskimi multimedijскими predstavitevami, ki obiskovalce za nekaj časa prestavijo v tiste kotičke naše dežele, na katere smo še posebej ponosni. Na vsakem koraku obiskovalcem ponujamo dobre razloge za odkrivanje Slovenije in pošiljamo sporočila, ki bodo svet v prihodnosti zagotovo spreminjala na bolje. Zlatarna Celje se je na svetovni razstavi Expo 2020 predstavila v terminu 21.11. – 27.11.2021 in to v tematskem tednu »Tovarne prihodnosti in razvoj materialov«. V sodelovanju z Gospodarsko zbornico Slovenije je v poslovni delegaciji Napredni materiali za zeleno prihodnost izvedla predavanje z naslovom Gold Nanoparticles as a Tool of the Future (Nanodelci zlata kot orodje prihodnosti). V okviru predavanja so bili predstavljeni nanodelci zlata, ki jih je Zlatarna Celje razvila do TRL 6 nivoja, tako da jih je zdaj mogoče uporabiti že v različnih končnih produktih. V poslovnem delu slovenskega paviljona in na Trgu Evrope slovenskega paviljona smo zato za obiskovalce izvajali predstavitve novih krem, ki vsebujejo nanodelce zlata in korekcijskih oziroma sončnih očal, ki imajo v lečah prav tako vgrajene nanodelce zlata. Navedene izdelke razvija, proizvaja in testira globalno podjetje Zep-ter International, pri čemer je predviden vstop novih produktov na osnovi nanodelcev zlata na globalno tržišče konec leta 2022.

Agencija Spirit je za vsa podjetja, ki so se predstavila v okviru »Tovarne prihodnosti in razvoja materialov«, pripravila predstavitveni katalog partnerskih podjetij, ki ga je mogoče pregledati na spletni strani www.expo2020slovenia.si, pod dogodki Tovarne prihodnosti in razvoj materialov, ali na povezavi: <https://shorturl.at/qHKV2>. Zlatarna Celje se je na Expo 2020 predstavljala v slovenskem paviljonu tudi kot edini proizvajalec zlitin na osnovi plemenitih kovin, s tradicijo preko 170 let.

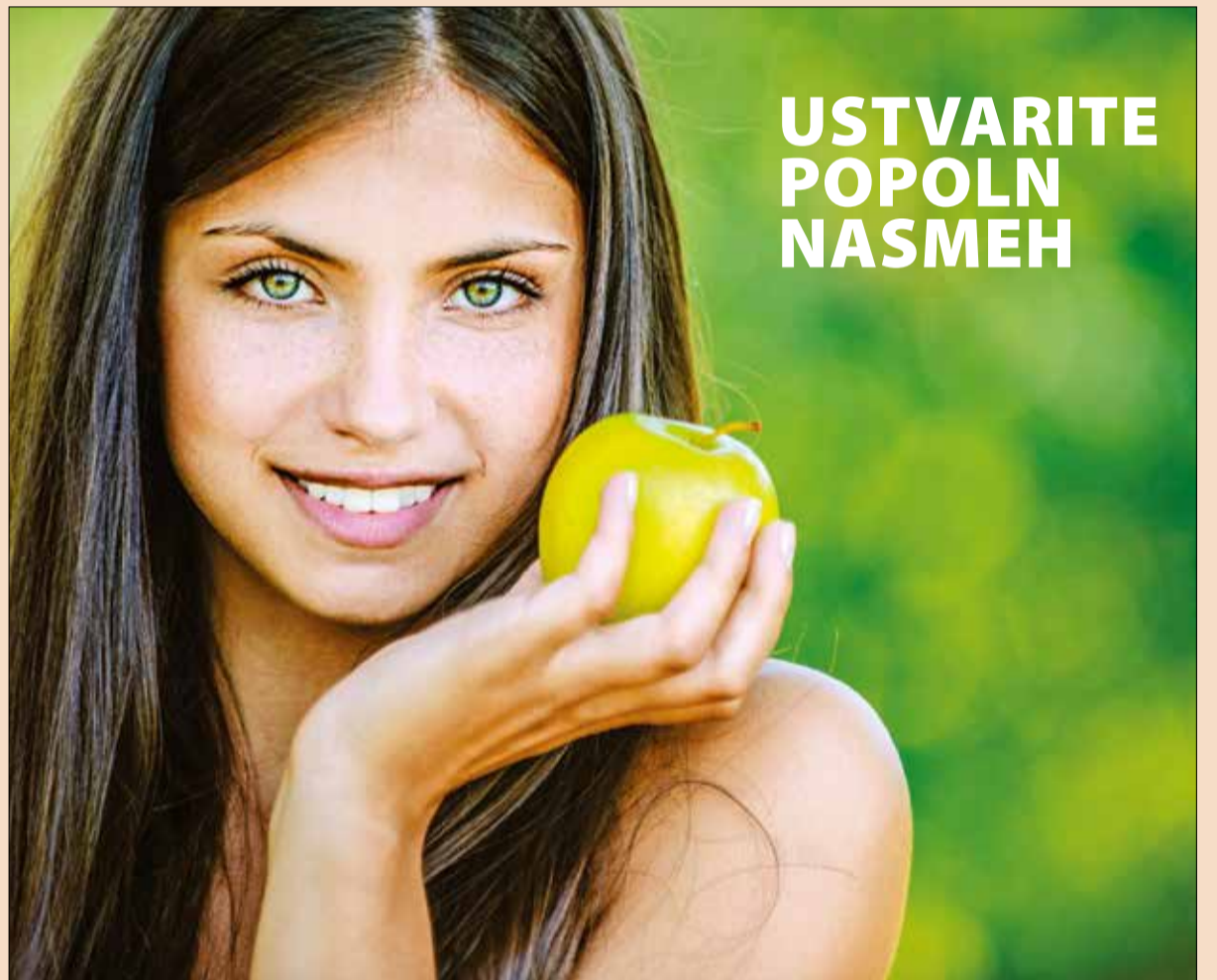V svojih strokovnih, promocijskih in splošnih predstavah za obiskovalce je prikazovala uporabo zlitin zlata ne samo za izdelavo nakita, ampak tudi za uporabo v stomatologiji, kjer so tovrstne zlitine ciljno namenjene za izdelavo zobno-protetičnih konstrukcij. Predstavitve so vključevale prikaz rezultatov razvojno raziskovalnih projektov in znanstvenih dosežkov, ki so bili realizirani v Zlatarni Celje v zadnjih 15 letih. Opravljeno raziskovalno delo in vse promocijske aktivnosti na Expo 2020 pod okriljem Zlatarne Celje prispevajo k svetovni zakladnici znanja, ne samo na nivoju nanotehnologije, ampak tudi na področju uvajanja novih oziroma naprednih tehnologij, ki jih je Evropska komisija prepoznala kot eno izmed prioritet razvoja (Future and Emerging Technologies). To pa posledično predstavlja tudi pot k dvigu razumevanja in razvoju ključnih obstoječih tehnologij (KET – Key Enabling Technologies).

Zlati nanodelci so zaradi svojih lastnosti zanimivi za raziskave na področju medicine in dentalne medicine. Te lastnosti običajno niso primerljive z lastnostmi istih materialov večjih dimenzij. Z vgrajevanjem teh delcev v običajna orodja in pripomočke pridobimo dodatne funkcije in izboljšave storitev, ki jih omogočajo nanodelci. Trenutno zato poteka veliko raziskav z uporabo nanodelcev v najrazličnejših izdelkih. S širšim sprejetjem zlatih nanodelcev v medicinske izdelke lahko pričakujemo porast uporabe izdelkov z vgrajenimi nanodelci tudi v zobozdravstvu, od zobnih past in raztopin, pripomočkov in orodij, do protetičnih materialov in zobnih zlitin. Razvoj Zlatarne Celje d.o.o. na tem področju je usmerjen na plemenite kovine – zlate nanodelce v skladu s poznavanjem procesov pri obdelavi in proizvodnji plemenitih dentalnih zlitin z dolgoletno tradicijo, zanesljivo ter varno uporabo v ustih pacientov. Pacienti lahko tudi sami izberejo dentalne zlitine za svoje protetične konstrukcije po posvetu s stomatologom ali zobnim tehnikom. Dentalne zlitine lahko kupijo preko spleta na www.aurodent.si, na tel.št. 03/42-67-137 ali preko elektronske pošte zc.aurodent@zlatarnacelje.si. Po izdelavi protetične

konstrukcije se viški dentalne zlitine vrnejo pacientu, ki jih lahko pacient prinese v odkup v prodajalno Zlatarne Celje ali v trgovino v Ljubljani na Resljevi ulici 20. Zlatarna Celje d.o.o. prav tako odkupuje stare krone in mostičke iz plemenitih dentalnih zlitin, ki so bili pacientu

predhodno odstranjeni iz ust pred vgraditvijo novega protetičnega nadomestka. Aktualni cenik odkupa dentalnih zlitin Zlatarne Celje d.o.o. se nahaja na http://www.odkup-zlata.si/daily_prices.asp?lang=si&k=Zlitina.

Avtorji:
Lidija Grobelšek,
Peter Majerič, Rebeka Rudolf
Zlatarna Celje d.o.o., Kersnikova ul.
19, 3000 Celje, Slovenija
Univerza v Mariboru, Fakulteta za
strojništvo, Smetanova ul. 17, 20000
Maribor, Slovenija
AD



ODKUP ODPADNIH DENTALNIH ZLITIN

www.odkup-zlata.si

Dentalne zlitine odkupujemo:

- v poslovalnici Aurodent, Resljeva 20, 1000 Ljubljana
- v vseh prodajalnah z nakitom Zlatarne Celje
- po pošti na naš naslov, Kersnikova 19, 3000 Celje
- informacije: 051 455 509

POMEMBNO! Zaradi situacije z epidemijo Covid 19, zagotavljanja ustrezne higiene in zaščite zaposlenih pri rokovanju z odpadnimi dentalnimi zlitinami v odkup sprejemamo samo OČIŠČENE in SUHE odpadne dentalne zlitine (brez zob, tkiv, krvi, slin in tekočine).

AURODENT
ZLATARNA CELJE

Zlatarna Celje d.o.o., Kersnikova 19, 3000 Celje, +386 3 42 67 137, zc.aurodent@zlatarnacelje.si

Zanesljiva metoda za cementiranje keramičnih lusk

Roberto Carlos Tello Torres¹

Doseganje najbolj popolnega možnega adhezivnega cementiranja za keramične restavracije je odvisno od kombinacije idealnega materiala za cementiranje in ustreznega postopka uporabe. Samo na ta način lahko pridemo do trpežnih estetskih rezultatov.

Adhezivni kompozitni cementi se uporabljajo za trajno cementiranje keramičnih restavracij. Zaradi trenda minimalno invazivnih metod zdravljenja današnji smolni cementi izpolnjujejo pomembne dodatne funkcije: vzpostaviti morajo trdno vez med restavracijo in minimalno preparirano zob-

no strukturo. Pogosto se vstavijo samo fragmentne keramične restavracije ali ultra tanke luske. Ker se uporabljajo restavracije z vse tanjšo keramiko, je pomembno poskrbeti, da material za cementiranje nima negativnega učinka na estetski rezultat. V nekaterih primerih se lahko uporabi celo barvno ustrezen kompozitni cement, da postane restavracija bolj podobna želeni barvi zoba.

Zobozdravnik je odgovoren za postopek cementiranja, zato se mora zavedati prednosti in slabosti posameznih materialov ter njihovih indikacij. Smolni cementi so se

z leti konstantno dodatno razvijali, tako da so adhezivni kompozitni cementi postali sestavni del današnjega restavracijskega zobozdravstva.

Večnamenska uporaba

Variolink® Esthetic je na voljo v verzijah LC (svetlobno strjevanje) in DC (dvojno strjevanje) ter učinkovito kombinira koristne lastnosti predhodnega izdelka, poleg tega pa se je področje uporabe materiala Variolink Esthetic razširilo, tako da vključuje številne klinične indikacije. Delovni čas se je optimiziral, odvečni material

se lahko odstrani primerno hitro. Obenem lahko izdelek, ki ga odlikuje idealna konsistenca, namestimo brez napora ali napetosti.

Verzija LC je primerna za translucenčne steklo-keramične restavracije debeline največ 2 mm. Verzija za dvojno strjevanje Variolink Esthetic DC se mora uporabiti, če je restavracija debelejša ali izdelana iz manj translucenčnega steklo-keramičnega materiala.

Koristna je dobra komunikacija z zobotehnikom. Zobozdravnik mora namreč poznati ne le barvo, ampak tudi translucenco in opacnost ingota, ki se uporabi za keramično restavracijo. Te informacije so v pomoč pri izbiri ustreznega kompozitnega cementa.

Estetske zahteve

Idealno bi moral adhezivni kompozitni cement za dolgo ohraniti svoje estetske lastnosti. Do nedavnega je bila estetska stabilnost težava kompozitnih cementov, nagnjenih k razbarvanju zaradi terciarnih aminov, ki so jih vsebovali. Variolink Esthetic je adhezivni kompozitni cement, ki ni sestavljen iz terciarnih aminov. To mu zagotavlja trpežno stabilno barvo. Verzija LC se odraža v nevtralnem barvnem učinku, ki popolnoma "zakrije" keramično restavracijo in poskrbi za prepričljiv kameleonski učinek.

Rentgenska diagnostika

Odstranitev odvečnega materiala je naslednji izziv, s katerim se srečamo pri tehniki adhezivnega cementiranja. Material, ki nenamerno ostane na zobu, lahko povzroči umik dlesni. Zaradi svoje radiopačnosti Variolink Esthetic olajša rentgensko identifikacijo ostankov cementa, ki jih je težko opaziti s prostim očesom. Izdelek podpira tudi dolgoročno zatesnitev ali korekcijo klinično povzročenih nepravilnih prilagoditev.

Združljivost

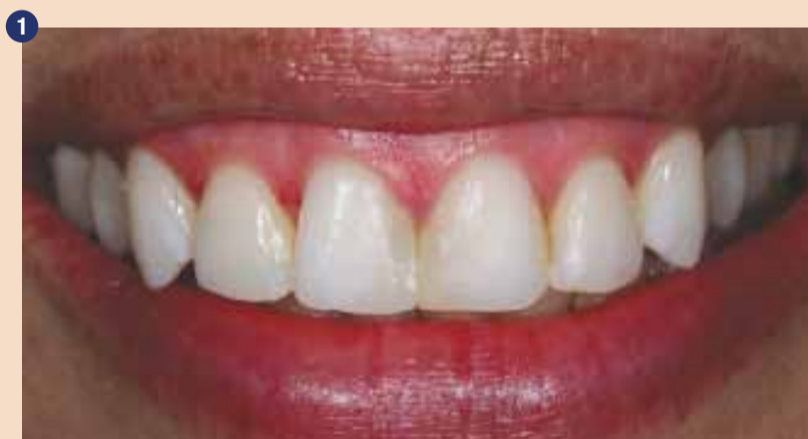Uporaba visokokakovostnega keramičnega materiala (npr. IPS e.max®) za izdelavo restavracije in vrhunskega adhezivnega kompozitnega cementa je izhodišče za doseganje izjemnih estetskih rezultatov. Variolink Esthetic je združljiv z materialom AdheSe Universal, ki se lahko uporablja na sklenini in dentinu pri vseh tehnikah jedkanja: selektivnem jedkanju, totalnem jedkanju (jedkanju in spiranju) ter samojedkanju. Adheziv je treba 20 sekund temeljito vtirati v zobno strukturo, nato ga razpršiti in 10 sekund polimerizirati. Ta postopek ne vpliva na natančnost prilaganja restavracije, saj pri njem nastane zgolj ultra tanek film debeline 10 µm.

Poročilo o primeru

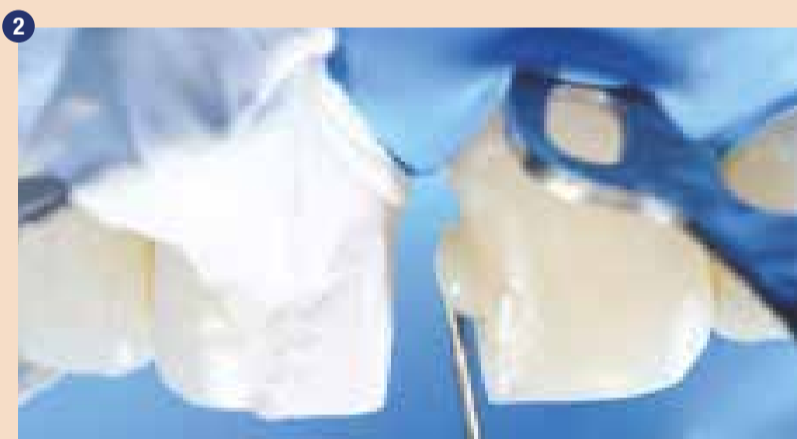29-letna pacientka je obiskala našo ordinacijo zaradi zamenjave restavracij na zobeh 11 in 21 (slika 1). Na restavracijah smo opazili očitno razbarvanje in deformacijo. Za postavitev točne diagnoze smo se lotili ugotavljanja dejanskega obsega površine restavracije. V ta namen je priporočljivo uporabiti fotografije, narejene s polarizacijskim filtrom (polarizirano svetlobo).

Za akutno zdravljenje so bili zobje izolirani z gumijasto opno, nato je bil odstranjen sekundarni karies (slika 2). Za zaščito dentina in pulpe je bila na zobu 21 uporabljena podloga za kavitete (Vivaglass® Liner). Za dodatno zaščito smo nanесли adheziv – AdheSe Universal – in tanek kompozitni sloj materiala IPS Empress Direct® Color A1 Dentin. Po zaključku začetnega zdravljenja smo zob polirali (slika 3). Odstranili smo gumijasto opno in namestili retrakcijski trak za odvzem odtisa (slika 4). Pred namestitvijo začasnih restavracij je bila določena barva dentina. Nato je sledil posvet z zobotehnikom. Odločili smo se za izdelavo stalnih restavracij z uporabo ingotov IPS e.max Press LT (nizka translucenca) in barve BL4. Ta barva je bila idealna za prekritje temnega ozadja, ki je bilo posledica razmika med zoboma. Poleg tega je bilo sklenjeno, da se incizalno območje nanese s slojevalno keramiko IPS e.max Ceram (slika 5).

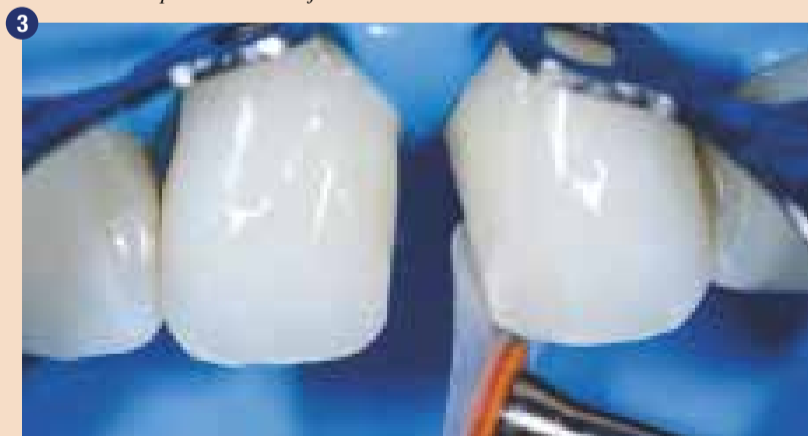Pri drugem obisku ordinacije so bile keramične restavracije pripravljene za namestitev. Po odstranitvi začasnih restavracij so bili preparirani zobje očiščeni, sledilo je intraoralno



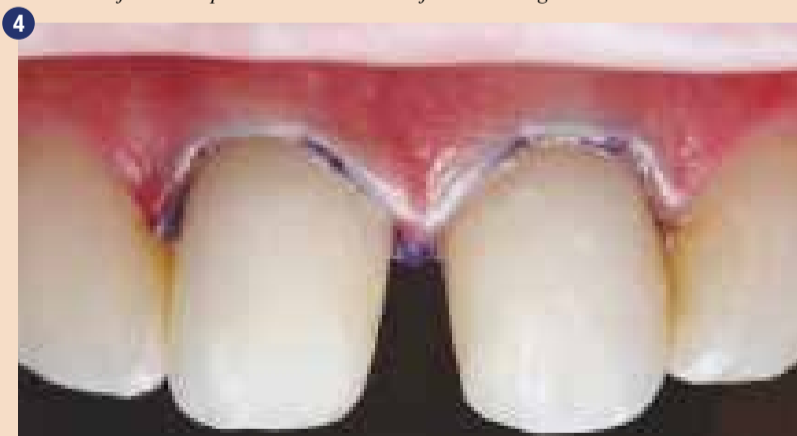1 Razbarvani kompozitni restavraciji 20 na zobeh 11 in 21.




2 Restavriranje kavitete po odstranitvi restavracije in karioznega tkiva na zobu 21.



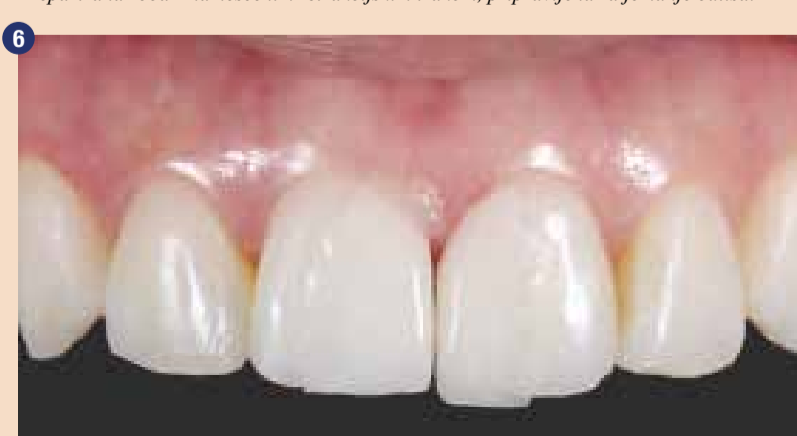3 Poliranje zoba po začetnem zdravljenju.



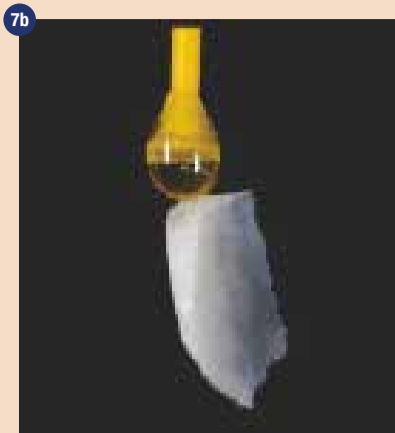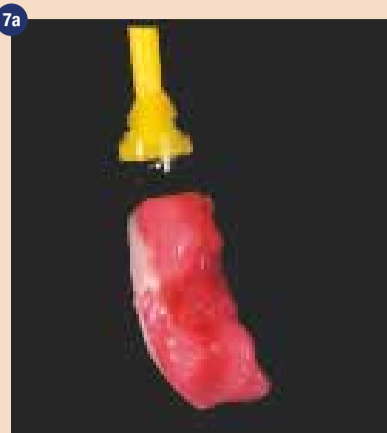4 Preparirana zoba z nameščenim retrakcijskim trakom, pripravljena za jemanje odtisa.



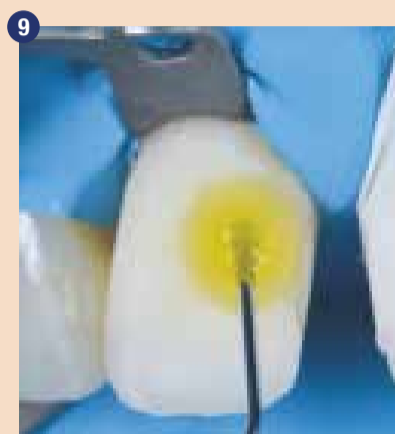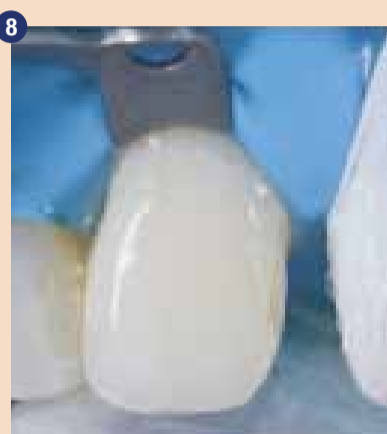5 V laboratoriju izdelani steklo-keramični luski.



6 Pomerjanje s pasto za pomerjanje (v barvi "neutral").

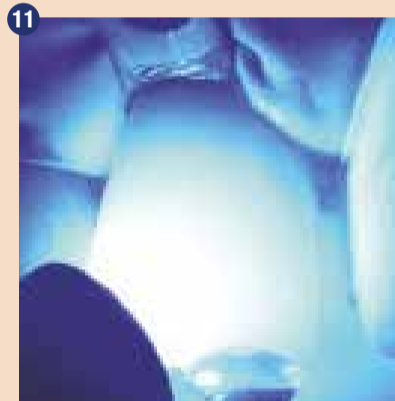
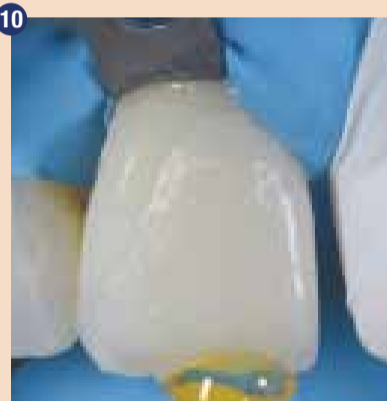

Sliki 7a in 7b: Kondicioniranje lusk s 5-odstotno fluorovodikovo kislino in silanom.



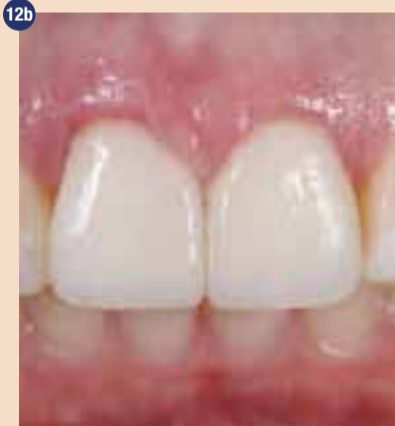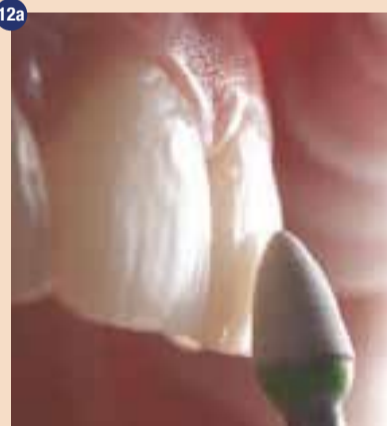Spiranje po nanosu 37-odstotne fosforne kisline.

Nanašanje adheziva TAdheSe Universal.

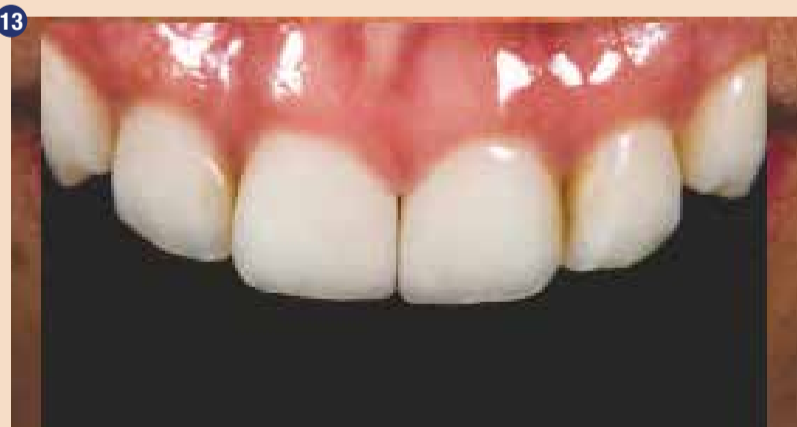

Vstavljanje lusk z nanosenim materialom Variolink Esthetic LC.

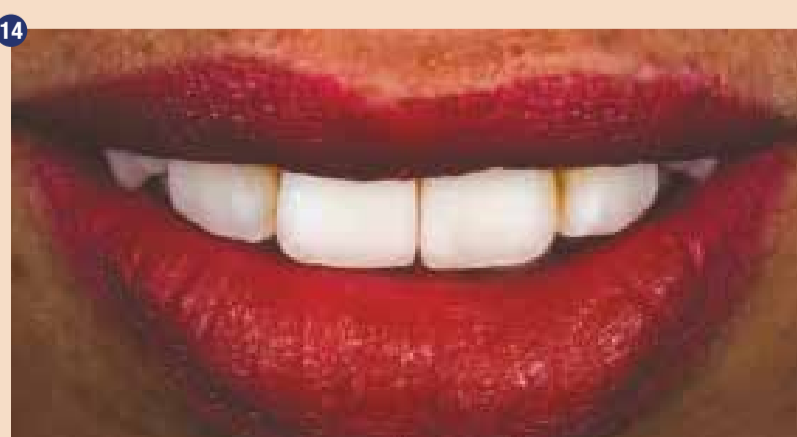Strjevanje kompozitnega cementsa s svetlobo.



Zaključno poliranje in rezultat takoj po cementiranju.



Štiri mesece kasneje. Skladna integracija restavracijskih keramičnih lusk po zaključku zdravljenja.



Končni pogled na ustnice.

preverjanje prilaganja restavracij. Zatem smo z uporabo ene od past za pomerjanje ocenili ustreznost barve. Izbrali smo nevtralno barvo, saj nismo želeli, da bi adhezivni kompozitni cement spremenil barvo restavracije (slika 6).

Za trajno cementiranje so bile keramične restavracije 20 sekund kondicionirane s 5-odstotno fluorovodikovo kislino (slika 7a). Kislino smo sprali v posodo, nato smo kontaminirano vodo nevtralizirali, da bi se izognili okoljskemu tveganju. Sledil je nanos sredstva za silanizacijo (Monobond N; slika 7b). Ta korak je bil opravljen s pomočjo nanašalnega instrumenta z lepljivo konico (OpraStick®).

Lepljiva konica preprečuje, da bi drobcene restavracije padle z instrumenta. Ko sta bili restavraciji preparirani, smo zoba 11 in 21 popolnoma izolirali z gumijasto opno in dodatno uporabo teflonskega traku. Nato smo nanесли 37-odstotno fosforjevo kislino (Total Etch), opravili spiranje (slika 8) in sušenje. Ko sta bili preparaciji suhi, smo na-

nju nanесли adheziv AdheSe Universal (slika 9). Topilo je izhlapelo po uporabi močnega curka zraka in nastal je tanek film adheziva. Sledilo je 10 sekund strjevanja s svetlobo. Zatem smo izvedeli postopek cementiranja z materialom Variolink Esthetic v barvnem odtenku "neutral".

Restavraciji smo namestili ob pomoči instrumenta OpraStick, s krtačo odstranili odvečni material in polimerizirali kompozitni cement (slika 10). Nato smo iste korake ponovili še na drugem zobu. Po namestitvi obeh restavracij smo nanju nanесли glicerin, da bi med zaključnim strjevanjem kompozitnega cementsa s svetlobo (slika 11) preprečili tvorbo inhibicijskega oksidnega sloja. Po spiranju smo s skalpelom odstranili preostali odvečni material. Po odstranitvi izolacije smo s posebnimi gumijastimi polirniki opravili poliranje restavracij v skladu s priporočili proizvajalca. Poliranje je treba izvesti z ustrezno vrtilno hitrostjo in primernim hlajenjem (slika 12a). Po končanem postopku smo še fotografirali končni rezultat po cementiranju (slika 12b). Štiri mesece kasneje je pacientka

prišla na prvi kontrolni pregled (slika 13). Narahlo smo polirali obe restavraciji in ju ponovno pregledali. Fotografška dokumentacija, izdelana pri polarizirani svetlobi, je potrdila uspešno integracijo restavracij.

Zaključek

Uspelo nam je doseči optimalno stopnjo sinergije med materiali, ki so trenutno na voljo (slika 14). Steklo-keramika, adhezivni kompozitni cement in adheziv so vzajemno prispevali k estetskemu videzu končnih restavracij, ki je podoben naravnemu. Pacientkin nasmeh je naraven in skladen. ■

Dr. Roberto Carlos Tello Torres, DDS, Department of Oral Rehabilitation Faculty of Dentistry, University Inca Garcilaso de la Vega, Av. Bolívar 165, Pueblo Libre · Lima 21, Peru. Btello_torres@me.com

Avtor:
Roberto Carlos Tello Torres

Tetric® Prime

Univerzalni kompozit za anteriorne in posteriorne restavracije

NOVO Prime rokovanje

Oblikovalni kompozit iz družine Tetric

- Vrhunsko rokovanje
- Dobra prilagodljivost
- Kremasta konsistentnost

Učinkovita estetika

Izolirajte Bondirajte Restavrirajte Strdite

www.ivoclarvivadent.com
Ivoclar Vivadent AG
Benderstr. 2 | 9494 Schaan | Liechtenstein | Tel. +423 235 35 35 | Fax +423 235 33 60

passion vision innovation

AD