

# DENTAL TRIBUNE

The World's Dental Newspaper 🇸🇮

APRIL 2025

www.dental-tribune.com

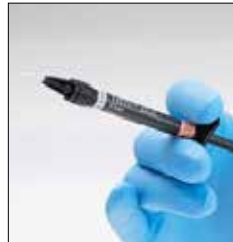Leto XVI, Št. 2



## INTERVJU

Dr. Marco Tudts delil svoj pogled na edelweissove CAD/CAM bloke.

Stran 6



## BULK FILL MATERIALI

Spoznajte univerzalni kompozit, zasnovan za restavracijo zob.

Stran 7, 8



## SKENER

Spoznajte nov intraoralni skener, Medit i900 classic.

Stran 18

## Spoštovani bralci časopisa Dental Tribune Slovenija



Katja T. Pintar, urednica časopisa.

Pomlad je čas, ko se povežemo kot skupnost in okrepimo zavedanje o pomembnosti zobozdravstvenega zdravja. Praznovanje Svetovnega dne zobozdravstva in posebnih dni za ženske v zobozdravstvu ponuja priložnost, da se spomnimo na pomembnost oralnega zdravja za celostno dobrobit posameznika, tako fizično kot duševno. Na koncu so iniciative, kot so konference za ženske v zobozdravstvu in Združenje ZYGOMAX, ključne za ustvarjanje podpornih omrežij in za izboljšanje kakovosti storitev v zobozdravstvu.

Vsako leto, 20. marca, praznujemo Svetovni dan zobozdravstva (WOHD), ki ga organizira FDI Sve-



www.dental-tribune.com

tozna zobozdravstvena federacija. Tema letošnjega WOHD je »Srečen nasmeh je srečen um«, s poudarkom na tem, kako zdravje ust vpliva na duševno zdravje. Letošnja zobozdravstvena kampanja temelji na preprostem, a zelo pomembnem sporočilu: »Skrb za ustno votlino ne podpira le celostnega zdravja, temveč tudi povečuje samozavest, izboljšuje kakovost življenja in pripomore k večjemu duševnemu blagostanju.« Ob tej priložnosti je bila lansirana tudi nova pesem, ki jo FDI deli globalno, da bi spodbudila ljudi, naj skrbijo za svoje oralno zdravje in tako izboljšajo tudi duševno počutje.

Marec ni le mesec svetovnega dneva zobozdravstva, ampak tudi čas, ko praznujemo Dan žena in Materinski dan. Ob teh posebnih dnevih je čas za poudarjanje vloge žensk v zobozdravstvu. V ta namen bo 24. maja v Zagrebu potekala Konferenca za ženske v zobozdravstvu, ki se osredotoča na podporo in izobraževanje žensk v tej dinamični panogi. Konferenca ponuja edinstveno priložnost za povezovanje, izmenjavo izkušenj in spodbujanje žensk, ki aktivno delujejo v svetu zobozdravstva, zato vas vlijudno vabimo, da se udeležite konference in tekmovanja Esthetic Smile Design Award.

ZYGOMAX je strokovno združenje, ki povezuje vodilne strokovnjake na področju zobne implantologije v regiji. Njegovo poslanstvo je spodbuditi razvoj znanja, izmenjavo strokovnih izkušenj ter vzpostavitev standardov, ki bodo pripomogli k izboljšanju implantoloških postopkov in storitev. Z združevanjem strokovnjakov iz različnih držav z območja Balkana, vključno s Črno Goro, Srbijo, Slovenijo, Hrvaško, Severno Makedonijo ter Bosno in Hercegovino, ZYGOMAX ustvarja prostor za skupno oblikovanje prihodnosti zobne implantologije. Vse zainteresirane strokovnjake s področja implantologije in zobozdravstva vabimo, da se jim pridružite.

Hvala, ker skupaj gradimo prihodnost zobozdravstva!

## Izdajatelji časopisov Dental Tribune na srečanju pred IDS-om 2025

Dental Tribune International (DTI) je v Kölnu, dan pred odprtjem 41. mednarodnega dentalnega sejma (International Dental Show, IDS), gostil dvoletno srečanje izdajateljev časopisov Dental Tribune. Partnerji mreže so prispeli iz dentalnih trgov celotne Evrope ter celo iz Singapurja in ZDA, skupaj pa so razpravljali o trenutnem stanju zobozdravstva in razvoju dogodkov, ki vplivajo na globalno skupino specializiranih izdajateljev. Predstavili so nove partnerje in projekte, mreža pa je obeležila ključno prelomnico 50 let inovativnih dentalnih medijev.

Na dogodku, ki je potekal v Koelnmesse, je direktor DTI Torsten Oemus predstavil izzive, s katerimi se zobozdravstvo srečuje od zadnjega srečanja 2023. Dejal je: »Pre-



Slika 1: Torsten Oemus, direktor časopisa Dental Tribune International, izreka dobrodoščilo članom mreže. (Vse slike: DTI)

teklo leto je bilo za zobozdravstvo velik izziv. Ne le, da se je industrija zelo spremenila, povečal se je tudi tempo sprememb. Oralno zdravje je bilo do sedaj nekako izolirano

od svetovnih dogodkov, sedaj pa geopolitična arena močno vpliva na zobozdravstvo in zobozdravnike.« Oemus je pojasnil, da je učinek sprememb v industriji težko

Nadaljevanje na strani 4

AD

**100% Ksilitol pastile**

**XYLITOL Kids**

Za vesel nasmeh, vsak dan!

- ✓ Xylitol Kids pastile nevtralizirajo škodljive kisline v ustni votlini
- ✓ Vzemite 2 pastili Xylitol Kids po vsakem obroku in tako ohranite vesel nasmeh
- ✓ Brez želatine, glutena, laktoze in sladkorja

NAROČILO BREZPLAČNIH VZORCEV:  
info-si@vitalbalans.com

# Hitra in učinkovita restavracija s steklohibridi: tehnika štempljanja

Dr. Rosalía Marcano

Dr. Rosalía Marcano je leta 2007 diplomirala na Univerzi Santa María v Venezueli in leta 2009 zaključila še izobraževanje iz estetskega zobozdravstva. Po selitvi v Španijo je dokončala študij Klinične in napredne oralne implantologije ter magistrirala iz implantologije na Univerzi v Sevilji leta 2013, medtem ko je delala v zasebnih praksah v Sevilji in Madridu. Od leta 2017 zastopa GC-jevo ekipo za profesionalne storitve v zobozdravstvu GC Ibérica Professional Services in prispeva k organizaciji in razvoju izobraževalnih dejavnosti, tečajev in delavnic za zobozdravnike – vse to pa počne ob svoji redni klinični praksi in doktorskem študiju na Univerzi v Valladolidu (Španija).



velikosti delcev je bila natančno optimizirana. Posledično je z materialom lažje rokovati in izboljšala se njena kompresijska moč in odpornost na obrabo<sup>2-5</sup>. Sistem vključuje sinergistično prevleko (EQUIA Forte Coat, GC), ki zapre restavracijo, poskrbi za gladkejšo površino in zmanjša obrabo, zaradi česar je material primeren tudi za dolgotrajne restavracije. Ima tudi estetski »glazurni učinek«, medtem ko ščiti material pred prezgodnjo izgubo ionov in vode, kar sta pomembni mehanski značilnosti<sup>6</sup>. Material je mogoče preprosto oblikovati s sondo ali lopatko, omogoča pa tudi preprosto nanašanje s tehniko štempljanja, s pomočjo manjše kopije strukture zoba, temelječe na pacientovem lastnem zobu ali celo klasičnem voščenenem modelu.

## Poročilo o primeru: restavracija I. razreda z EQUIA Forte HT in tehniko štempljanja

16-letna pacientka dobrega zdravja je imela restavracije spodnjih molarjev zaradi karioznih lezij v preteklosti. Zaradi preteklega zdravljenja je pacientka redno hodila na preglede vsaj enkrat letno in skušala vzdrževati dobre higienske navade. Ob rednem pregledu je omenila nove »črne madeže« na spodnjih molarjih in občutljivost zadnjega molarja v četrtem kvadrantu (slika 1). Med kliničnim pregledom smo našli zabarvana območja na zobeh 46 in 47. Kompozitne restavracije molarjev v tretjem kvadrantu so bile v dobrem stanju.

Pri opazovanju lezij smo videli, da je sklenina zoba 47 nekoliko osivela, kar je namigovalo na spodaj skrito lezijo dentina in s tem na potrebo po zdravljenju. Okluzalne površine so bile praktično nedotaknjene, brez kavitet. Zato smo lahko izdelali kopijo anatomije zoba s pomočjo instrumenta s kroglico in nizko-viskoznega smolnatega materiala. V tem primeru smo uporabili modro obarvano smolo (LC Block-Out Resin, Ultradent) z dobro vidljivostjo in tokom, lahko pa bi uporabili katerikoli smolnati material, ki je dovolj tekoč in močan.

Najprej smo na vdolbinice in fisure nanesli tanek sloj smolnatega materiala in ga polimerizirali (slika 2a). Nato smo na okluzalno površino, prekrito s smolo, namestili srednje velik instrument s kroglico in dodali drugi sloj smole, da smo prekrili kroglico. Nadaljevali smo z nanašanjem slojev, dokler nismo ustrezno prekrili površino zoba in instrumenta (sliki 2b-c). Nato smo štempljko z ročajem vred odstranili z zoba (slika 3).

Ko smo naredili kopijo okluzalne površine, smo lezijo zoba 47 odprli z manjšim okroglim diamantnim svedrom pri veliki hitrosti in z obilno irigacijo. Dobljeno kaviteto I. razreda (slika 4) smo restavrirali s steklohibridom (EQUIA Forte HT, odtonek A2). Ko smo opravili relativno izolacijo z vatnimi rolicami, smo sosednje zobe in področja, kamor se steklohibrid ne bi smel prijati, na tanko premazali z GC-jevimi kakavovim maslom (GC Cocoa Butter). EQUIA Forte HT je na voljo v priročnih kapsulah, s katerimi je preprosto rokovati, zato je material mogoče homogeno premešati in ga hitro in enostavno vbrizgati v kaviteto. Z vsebino ene kapsule smo lahko popolnoma prekrili kaviteto in nanjo namestili štempljko (slika 5), ki smo jo predhodno pridobili z nizko-viskozno smolo, ter jo čvrsto pritisnili na vrh zoba in restavracijskega materiala. Ostanke steklohibrida v gumijasti fazi smo odstranili s spatulo in sondo. Ko smo odmaknili štempljko, se je pokazala čudovito reproducirana okluzalna anatomija (slika 6). Pri tem nismo potrebovali nobenega ločevalnega agenta, kot je glicerol ali teflonski trak, saj se štempljka ne prilepi na steklohibridni material. Če pa bi uporabili smolnato štempljko na restavraciji iz

smolnatega kompozita, bi lahko pri presvetljevanju z nameščeno štempljko lahko prišlo do težav zaradi sočasne polimerizacije štempljke z restavracijo.

Restavracijo smo zaključili z odstranitvijo manjših ostankov s sondo, na mezolingvalnem vršičku pa smo z majhnim plamenastim diamantnim svedrom naredili manjši popravek. EQUIA Forte Coat olajša zadnje korake restavriranja, saj ni potrebe po poliranju. Področje smo znova izolirali z vatnimi rolicami, nanesli smo tanek sloj EQUIA Forte Coat (slika 7) in ga 20 sekund presvetljevali. Nastala je gladka, svetleča površina (slika 8). Prevleka je v povprečju debela le 35-40 µm in ne vpliva na okluzijo.

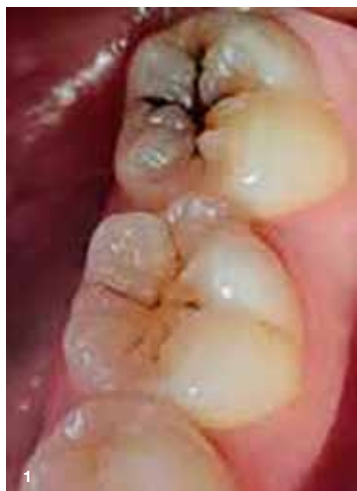## Zaključek

Upoštevač pacientkino zgodovino in značilnosti kavitete smo se odločili za steklohibridni restavracijski material, ki se v takih primerih izvrstno obnese. Bulk-fill material s fluoridno vsebino omogoča hitro, trajno in stroškovno učinkovito restavriranje širokih in globokih kavitet v posteriornem področju, čeprav so ti zobje med žvečenjem močno obremenjeni.

Objavljeno v GCget connected<sup>20</sup>, s prilož. avt. Rosalía Marcano

## Reference

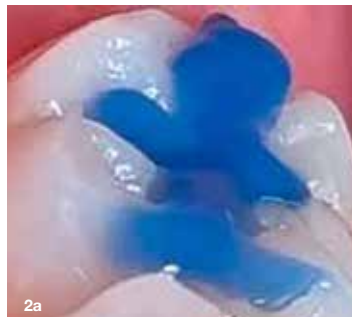- Schwendicke F, Rossi JG, Krois J, Basso M, Peric T, Turkun LS, Miletić I. Cost-effectiveness of glass hybrid versus composite in a multi-country randomized trial. *J Dent.* 2021 Apr;107:103614.
- Brkanović S, Ivanišević A, Miletić I, Mezdrić D, Jukić Krmek S. Effect of Nano-Filled Protective Coating and Different pH Environment on Wear Resistance of New Glass Hybrid Restorative Material. *Materials (Basel).* 2021 Feb 5;14(4):755.
- Mori D. Comparison of compressive strength and fluoride release of GIC restoratives. *J Dent Res Vol 99 (Spec IssA):* 1856.
- Navarro M, Fernandes P, Rafal R, Fernanda T, Baesso M et al. Compressive strength, microhardness, acid erosion of restorative glass hybrid/glass-ionomer cements. *J Dent Res Vol 99 (Spec IssA):* 1310.
- Shimada Y, Mori D and Kumagai T. Evaluation of mechanical properties of new GI-restorative (EQUIA Forte HT). *J Dent Res Vol 98 (Spec IssA):* 3662.
- Brzović-Rajić V, Miletić I, Gurgan S, Peroš K, Veržak Ž, Ivanišević-Malčić A. Fluoride Release from Glass Ionomer with Nano Filled Coat and Varnish.



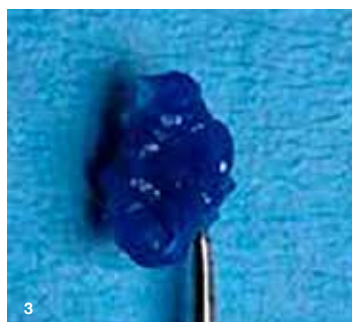**Slika 1:** Kariozne lezije brez kavitet na zobeh 46 in 47. Sivkasta sklenina in prekomerna občutljivost na zobu 47 sta kazali na skrito dentinsko lezijo, ki je zahtevala restavracijsko zdravljenje.

Steklohibridne restavracije v zobozdravstvu prinašajo številne prednosti. So biokompatibilne in ne zahtevajo aplikacije veziv za adhezijo ali protokolov absolutne izolacije. Zaradi visoke viskoznosti in kemičnih značilnosti jih lahko nanašamo v večjih količinah, ne glede na globino kavitete, in se izognemo vmesnim fazam. Prav tako jih je z instrumentom ali štempljko mogoče enostavno oblikovati (kot bomo videli v predstavljenem primeru). In ne nazadnje, stroškovna učinkovitost tega razreda materialov celo pri restavracijah nosilnih posteriornih zob je pritegnila pozornost strokovne literature<sup>1</sup>.

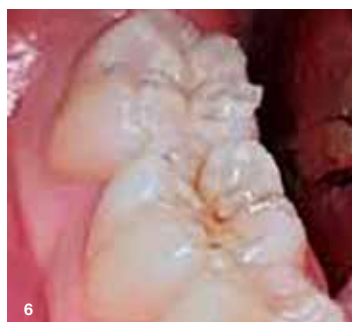EQUIA Forte HT (GC) je najnovejši material v tej kategoriji. Sestavljen je iz visoko reaktivnih, površinsko obdelanih fluoroaluminosilikatnih steklenih delcev in poliakrilne kisline z visoko molekularno težo. Porazdelitev



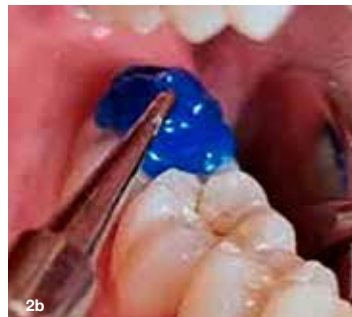**Slika 2a, 2b in 2c:** Anatomijo okluzalne površine smo preslikali s smolnatim materialom ter ustvarili štempljko. Ročaj smo pridobili tako, da smo dodali instrument s kroglico in ga zalili.



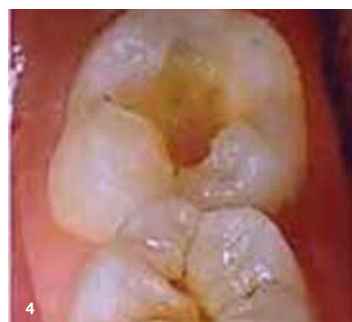**Slika 3:** Štempljka natančno posnema okluzalno anatomijo.



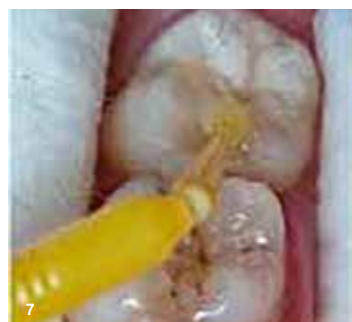**Slika 6:** Ko smo odstranili štempljko, se je nemudoma pokazala lepo oblikovana okluzalna anatomija.



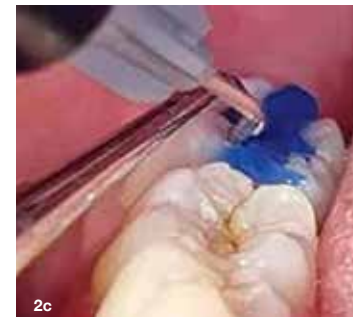**Slika 4:** Kaviteta po prepariranju.



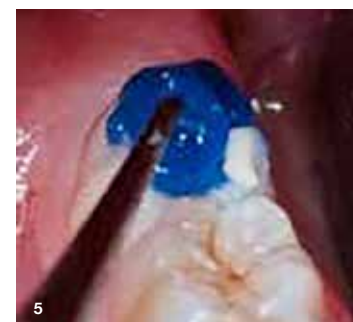**Slika 5:** Štempljko smo čvrsto pritisnili v kaviteto, napolnjeno z EQUIA Forte HT, ko je bil material v gumijasti fazi.



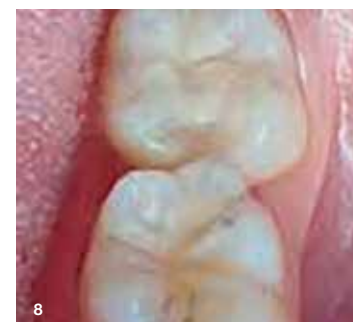**Slika 7:** Nanesli smo zaključni sloj EQUIA Forte Coat in ga presvetlili.



**Slika 8:** Končni rezultat, preprosto dosežen brez potrebe po oblikovanju ali poliranju.



**Slika 8:** Končni rezultat, preprosto dosežen brez potrebe po oblikovanju ali poliranju.



**Slika 8:** Končni rezultat, preprosto dosežen brez potrebe po oblikovanju ali poliranju.

# EQUIA Forte™ HT

Trajna, ugodna restavrativna rešitev

Domiselen dizajn stekleničke  
Natančen nastavek in ergonomski pokrovček

Napredno steklo hibridna tehnologija  
Močna, trpežna in biokompatibilna



Izmenjava zaščitnih ionov  
Preprečuje demineralizacijo  
in spodbuja remineralizacijo



Samolepilni premaz z nano polnilom,  
odporen proti obrabi  
Glajenje površine in zaščita  
med 'zorenjem'



Nadaljevanje iz strani 1



Slika2: Gonilni sili WIZDOMA: Dr Valérie Sabet in Prof. Robert André Gaudin.

»To sicer ni veliko presenečenje, toda razvoj dogodkov je vse hitrejši.«  
- Thorstem Oemus, direktor DTI

napovedati. V letu 2024 smo na primer zabeležili večjo prodajo tiskanih medijev za OEMUS MEDIA, DTI-jevega nemškega sestrskega podjetja, čeprav so tekmeči v drugih regijah zabeležili velik upad prodaje tiskanih publikacij. »To sicer ni veliko presenečenje, toda razvoj dogodkov je vse hitrejši,« je dodal.

»To sicer ni veliko presenečenje, toda razvoj dogodkov je vse hitrejši.« - Thorstem Oemus, direktor DTI

Na srečanju so predstavili dva nova člana mreže Dental Tribune. Novi partnerji z Nizozemske so spregovorili o *Dental Tribune Netherlands* in predsta-

vili trende iz dentalne prakse na Nizozemskem. Člani skupine so spoznali tudi novega partnerja iz Malezije, Dental 360. Z že uveljavljeno dentalno mrežo v svoji deželi bo Dental 360 nadgradil *Dental Tribune ASEAN*, ki je lani v Maleziji uradno začela z izdajo tiskanega in digitalnega formata. Sedaj se je razširila in dosega zobozdravnike na celotnem Jugovzhodnem azijskem dentalnem trgu. *Dental Tribune ASEAN* in DTI sodelujeta tudi pri organizaciji večjega dentalnega dogodka: Dentistry Unplugged. Tridnevna razstava se bo v Kuala Lumpurju v Maleziji odvijala med 21. in 23. novembrom.

Člani mreže so izvedeli tudi najnovejše novice v zvezi z WIZDOM-om, spletno platformo za študente zobozdravstva. Glavni zdravstveni urednik na WIZDOM-u, Valérie Sabet, je pojasnila, da so platformo uradno predstavili januarja na nemško govorečih trgih in da predstavlja vznemirljivo sodelovanje z vodilnimi evropskimi univerzami. Platforma vsebuje vse potrebne podatke za opravljanje izpitov iz zobozdravstva v Nemčiji, nameravajo pa jo širiti tudi v ZDA in na druge angleško govoreče dentalne trge.

Srečanje je predstavljalo pomemben mejnik za mrežo Dental Tribune, saj ta obeljezuje 50 let uspešnega delovanja na področju dentalnih medijev. Oemus je pojasnil: »Pri OEMUS MEDIA to počnemo že 30 let, pri DTI pa 20 let. V tem času smo bili priča dramatičnim spremembam v industriji in tudi ta pomembna obletnica se je zgodila v prelopnem času.«

Umetna inteligenca (Artificial Intelligence, AI) prinaša v dentalno industrijo velike spremembe, skupina izdajateljev pa bo ustanovila specializirano revijo, posvečeno AI v zobozdravstvu po letošnjem IDS. Oemus je izkoristil priložnost za predstavitve reena.ai, programske rešitve, ki jo poganja umetna inteligenca. Programska rešitev pooseblja izredno uporabnost AI v zobozdravstvenih ordinacijah. Oemus je dejal: »Poleg diagnostike in opreme se AI vse bolj uporablja tudi za upravljanje zobozdravstvene ordinacije, analizo pacientovih podatkov in še veliko več. Gre za zelo široko področje in želimo ostati v koraku z najnovejšim razvojem.«

## IMPRINT INTERNATIONAL HEADQUARTERS

PUBLISHER AND CHIEF EXECUTIVE OFFICER: Torsten Oemus

CHIEF CONTENT OFFICER: Claudia Duschek

Dental Tribune International GmbH  
Holbeinstr. 29, 04229 Leipzig, Germany  
Tel.: +49 341 4847 4302  
Fax: +49 341 4847 4173  
General requests: info@dental-tribune.com  
Sales requests: mediasales@dental-tribune.com  
www.dental-tribune.com

Material from Dental Tribune International GmbH that has been reprinted or translated and reprinted in this issue is copyrighted by Dental Tribune International GmbH. Such material must be published with the permission of Dental Tribune International GmbH. *Dental Tribune* is a trademark of Dental Tribune International GmbH.

All rights reserved. © 2025 Dental Tribune International GmbH. Reproduction in any manner in any language, in whole or in part, without the prior written permission of Dental Tribune International GmbH is expressly prohibited.

Dental Tribune International GmbH makes every effort to report clinical information and manufacturers' product news accurately but cannot assume responsibility for the validity of product claims or for typographical errors. The publisher also does not assume responsibility for product names, claims or statements made by advertisers. Opinions expressed by authors are their own and may not reflect those of Dental Tribune International GmbH

**dti** | Dental Tribune International

Prevod in lektoriranje:  
Dental Tribune Slovenija

Grafično oblikovanje in prelom:  
Identiteta agencija za marketing  
Tisk: TISK Žnidarič, d.o.o., Kranj  
Naklada: 2800 izvodov (april 2025)

Obiščite našo spletno stran:  
www.dental-tribune.com  
info@dental-tribune.com  
Lastnik licence za Slovenijo:  
Bisernica Medicina d.o.o.,  
Gmajnice 15, 1000 Ljubljana

Za založbo Bisernica Medicina:  
Ronald Pintar, direktor  
Glavni urednik: Boštjan I. Košak  
Vodja produkcije: Katja T. Pintar

Kontakt slovenskega uredništva:  
telefon: 041 853 513

Oglasno trženje:  
Boštjan I. Košak (041 740 864)  
Katja T. Pintar (041 853 513)

Naročnina: prodaja@dental-tribune.si

Uredniški material, preveden in tiskan v tej izdaji časopisa Dental Tribune, je avtorsko zaščiten s strani Dental Tribune International GmbH. Ta material se lahko objavlja s dovoljenjem podjetja Dental Tribune International GmbH. *Dental Tribune* je zaščiten blagovna znamka Dental Tribune International GmbH.

Vse pravice pridržuje © 2025 Dental Tribune International GmbH. Kakršnakoli reprodukcija na katerikoli način v katerem koli jeziku, v celoti ali delno, brez predhodnega pisnega dovoljenja podjetja Dental Tribune International GmbH je izrecno prepovedana.

Dental Tribune International GmbH se trudi, da natančno poroča o kliničnih informacijah in novicah proizvajalcev, vendar ne more prevzeti odgovornosti za veljavnost trditvev o izdelku ali za tiskarske napake. Založnik tudi ne prevzema odgovornosti za imena izdelkov, trditve ali izjave oglaševalcev. Mnenja avtorjev so lastna in morda ne odražajo mnenja družbe Dental Tribune International GmbH.

ISSN 2232-3511

### IZOBRAŽEVANJA, KONGRESI IN SEJMI

#### ZOBOZDRAVSTVO IN ZOBOTEHNIKA

23. 5. 2025	Tečaj dentalne fotografije z mobilnim telefonom ter SmileLite MDP	prof. dr. sc. Dubravka Knezović Zlatarić, dr. med. dent.	Interdent
-------------	---	--	-----------

#### ZOBOZDRAVSTVO

16. 4. 2025	Pomlajevanje kože z uporabo plazme, bogate z rastnimi faktorji v estetski medicini	Jurica Šiljeg, dr. med. dent., specialist oralne kirurgije	Interdent
14. 5. 2025	Načela brušenja pri fiksni protetiki (onlay, inlay, overlay)	doc. dr. Davor Seifert, dr. dent. med., spec. stom. prot., doc. dr. sc. Nikolina Lešič, dr. dent. med., spec. stom. prot.	Interdent
17. 5. 2025	Endokirurgija - apikotomija in šivanje ustne sluznice	prof. dr. sc. Ivica Anić, dr. dent. med.	Interdent
28. 5. 2025	Endodontija s sistemom Reciproc in Guttafusion	Igor Šutić, dr. dent. med.	Interdent
31. 5. 2025	Podaljšanje klinične krone in šivanje v endodontski kirurgiji	prof. dr. sc. Ivica Anić, dr. dent. med.	Interdent
Jesen 2025	Intraosalna anestezija, ZerØ Pain Dentistry	dr. Stephane Diaz, dr. dent. med. spec. oral. krg. in endodontije	Dental market

#### ZOBOTEHNIKA

14. - 15. 4. 2025	Brezkovinska keramika in zabarvanje cirkona	Samir Berisalić, zt	Interdent
19. - 22. 5. 2025	Ulite baze - osnovni - Skeletirana proteza - popoln protetični nadomestek za delno ali brezzobo čeljust	Mihael Skaza, zt	Interdent
26. 5. 2025	Izdelava lusk na modelu iz ognjeodporne vložne mase	Samir Berisalić, zt	Interdent

#### ZA ASISTENTKE

31. 5. 2025	Pristop in postopki zobnega asistenta v otroškem zobozdravstvu	Ivanka Firić mag. med. tehn.	Interdent
-------------	--	------------------------------	-----------

#### ZA VSE

6. 5. 2025	Nujna medicinska pomoč v zobni ordinaciji	Maja Firić, univ. mag. med. dent. spec. stom. prot, Anja Martić, dr. med.	Interdent
------------	---	---	-----------

#### KONGRES IN SEJMI - Slovenija

11. - 12. 4. 2025	21. Simpozij zobnih bolezni in endodontije	Slovensko zdravniško društvo, Sekcija za zobne bolezni in endodontijo	Festivalna dvorana Bled
23. - 24. 5. 2025	DenSafe 2025	Edumedico	Kongresni center St. Bernardin, Portorož
6. - 7. 6. 2025	50. strokovno srečanje stomatologov Slovenije »Iz prakse za prakso«	Stomatološka sekcija Slovenskega zdravniškega društva	Avditorij Portorož

#### KONGRES IN SEJMI - tujina

9. - 10. 5. 2025	Aesthetic Dental Moment 2025, Fortis Club	Petrčane	Hrvaška
15. - 17. 5. 2025	Expo Dental Meeting	Rimini	Italija
24. 5. 2025	Regijska konferenca Žene u stomatologiji	Hotel International Zagreb	Hrvaška
30. - 31. 5. 2025	Prvi mednarodni ZYGOMAX kongres	Budva	Črna gora
13. - 14. 6. 2025	4. EACim kongres	Madrid	Španija
12. - 19. 9. 2025	FRI World Dental Congress	Šanghaj	Kitajska
25. - 27. 9. 2025	3. European Congress for Ceramic Implant Dentistry	Zurich	Švica
21. - 23. 11. 2025	Dentistry Unplugged	Kuala Lumpur	Malezija

# Parodontalni ligament kot izvor različnih tehnik „Self in situ“

Eden največjih izzivov sodobne implantologije je vzdrževanje oziroma rekonstrukcija bukalnega volumna, ki ga sestavlja skupek med seboj povezanih struktur: bukalna ploskev (vestibularna kost), mehka tkiva (debelina dlesni, keratinizirana dlesen, papile) in kostni vrški. Te strukture igrajo ključno vlogo pri implantoprotetičnih rehabilitacijah, saj zagotavljajo optimalne estetske in funkcionalne rezultate ter dolgotrajno zaščito implantata pred resorpcijo kosti.

Vendar pa po ekstrakciji ali na zaceljenih alveolarnih mestih skoraj vedno pride do fiziološke, a pomembne izgube volumna, ki prizadene tako trda kot mehka tkiva.

Toda kaj pravzaprav povzroča to izgubo po ekstrakciji zoba?

Odgovor se skriva v kostnem snopu, zelo tanki plasti vestibularne kosti (znane tudi kot ligamentna kost), ki je tesno povezana s periodontalnim ligamentom ekstrahirane zoba. Ob izgubi zoba se parodontalni ligament zmanjša, kar sproži verižno reakcijo, ki vodi do resorpcije bukalne kostne ploskve in krčenja okoliških mehkih tkiv.

Parodontalni ligament je torej ključni dejavnik pri ohranjanju ali izgubi perialveolarnih volumnov.

Na SISS mednarodnem kongresu bomo razpravljali o tehnikah ohranjanja parodontalnega ligamenta v implantatih po ekstrakciji, pri čemer bodo sodelovali

priznani italijanski in mednarodni strokovnjaki. To bo dragocena priložnost za raziskovanje tehnik, povezanih s »Self in situ«, kot so Socket-Shield, RST, Pontic Shield, Glocker in Coronectomy. Pričakujemo vas v Bologni.



Dr. Massimo Natale.

AD



**2<sup>nd</sup> International  
SISS Congress**



VEČ INFORMACIJ  
IN PRIJAVA

## PARODONTALNI LIGAMENT KOT IZVOR RAZLIČNE TEHNIKE "SELF IN SITU"

Vloga PDL  
pri ohranjanju tkiva  
Različne tehnike  
"Self in situ"

🇬🇧 Na voljo bo simultano prevajanje

12-14  
Junij 2025  
Bologna, Italija

ORGANIZACIJSKI ODBOR  
Tueor Servizi | congressi@tueorservizi.it  
Tel. 0039 011 311 06 75  
Mob. tel/ 📞 0039 350 059 09 51

## PROGRAM

### THURSDAY JUNE 12, 2025

#### THEORETICAL-PRACTICAL COURSES

9:00 -12:30 PM **The Socket-Shield: "Preserving Nature" Protocol**

#### PRE-CONGRESS COURSES

14.00-17.00 Full details about the program in the brochure

### FRIDAY JUNE 13, 2025

8.00 - 9.00 Participant registration  
Chairman: **Ugo COVANI**

9.00 - 9.15 SISS President **Massimo NATALE**  
Greetings and Congress opening

**Adriano PIATTELLI**  
Congress opening remarks

9.15 - 10.10 **Fausto FONTANA - Fabio Manuel FILANNINO**  
The periodontal ligament and "Self in situ" techniques

10.10 - 11.05 **Armando PONZI - Davide TAGLIAFERRI**  
Socket-Shield: The state of the art, RST, and Pontic Shield

11.05 - 11.35 Meet the Companies: coffee break and visit to the exhibition area

11.35 - 12.30 **Massimo NATALE - Fabio MARINOTTI**  
Digital analysis of post-extraction remodeling

12.30 - 13.30 **Udatta KHER**  
FP1 restorations with Socket Shields

13.30 - 13.40 Question time: experts respond

13.40 - 14.40 Light lunch  
Chairman: **Luigi LAINO**

14.40 - 15.25 **Alessandro MINNITI**  
Managing soft tissue volume with the MTG technique

15.25 - 16.10 **Giovanni MENCHINI FABRIS**  
Prosthetic Socket Preservation in compromised teeth

16.10 - 16.40 Meet the Companies: coffee break and visit to the exhibition area

16.40 - 17.25 **Pietro FELICE**  
Digital approach to GBR with CAD/CAM custom devices

17.25 - 18.25 **Charles SCHWIMER**  
Spot surgical technique: A reproducible socket shield protocol for all areas of the mouth

18.25 - 18.35 Question time: experts respond

19.00 - 19.30 SISS Active Members Meeting

20.30 **Social dinner**

### SATURDAY JUNE 14, 2025

8.30 - 9.00 Participant registration  
Chairman: **Alberto MISELLI**

9.00 - 10.00 **Howard GLUCKMAN**  
Lectio magistralis Partial Extraction Therapy

10.00 - 10.30 Meet the Companies: coffee break and visit to the exhibition area

10.30 - 11.30 **Markus HUERZELER**  
Lectio magistralis Socket-Shield

11.30 - 13.00 Consensus Conference on "Self in situ" with all speakers

13.00 Closing remarks

# Inovacija v zobozdravstvu s CAD/CAM bloki edelweiss



**Slika 1:** Dr. Marco Tutds je višji predavatelj na Univerzi v Ghentu, v Belgiji, in deluje tudi na zasebni kliniki s poudarkom na estetiki in kompleksnih rehabilitacijah. (Vse slike: zobozdravstvo Edelweiss dentistry)

Na letošnjem Mednarodnem dentalnem sejmu (International Dental Show, IDS) 2025 je skupina Ivoclar Group obeležila 20 let IPS e.maxa, svojega globalno uspešnega keramičnega sistema, s katerim je po svetu nastalo kar 230 milijonov restavracij. Ta dosežek je podčrtal dolgoletno poslanstvo podjetja, razvoj pionirskih rešitev v restavracijskem zobozdravstvu. Svoje poslanstvo bodo nadgradili tudi z letošnjimi inovacijami.

Ivoclar pokriva rešitve za ordinacije, digitalno protetiko, pametne sisteme drobnega inventarja in preventivno oskrbo. Svoj obširen portfelj snuje z namenom, da bo zobozdravnikov delovni proces čim bolj optimiziran in učinkovit, pacientovo ugodje pa bo na prvem mestu sodobnega zobozdravstva.

“Ne glede na to, katero tehnologijo izberejo naše stranke, Ivoclar je sinonim za izjemno estetiko, nenadkriljivo kakovost in učinkovite procese. Tu smo, da jih podpiramo na vsakem koraku – s prilagojenim izobraževanjem in zanesljivo storitvijo,” je med ne-

**Dr. Tutds, kaj vas je motiviralo za prehod ne edelweissove CAD/CAM bloke?**

Iskal sem material z izvrstno estetiko, ki bi obenem posnel naravne mehanske značilnosti zob. Cirkon, ki sem ga v preteklosti veliko uporabljal, je zaradi svoje trdote pogosto poškodoval spodnje zobe ali implantate. Edelweissovi bloki so izstopali, ker ponujajo kombinacijo estetike materialov, kot je e-max, in mehkejšo konsistenco, podobno naravnim zobni trdoti. Zaradi tega so idealni za ohranjanje integritete naravnih zob in implantatov skozi čas.

**Kakšne prednosti imajo bloki edelweiss?**

Glavna prednost so njihove biomimetične značilnosti in preprostost uporabe. Zasnovani so za posnemanje mehanskega vedenja naravnih zob, zato zmanjšujejo tveganje fraktur ali obrabe sosednjih struktur. Poleg tega so preprosti za uporabo, kar olajša delovni proces. Po rezkanju jih lahko poliramo s ščetko iz kozje dlake. Pripravljene

ni so za takojšnjo vstavev, brez potrebe po kompleksnih postopkih glaziranja in sintranja.

Ta časovna učinkovitost je za delo v ordinaciji izjemnega pomena. Na primer, v času, ki bi ga porabil za obdelavo enega tradicionalnega keramičnega bloka, sedaj lahko naredim tri ali štiri krone.

**Kako bloki edelweiss spodbujajo minimalno invazivno zobozdravstvo?**

Edelweissovi bloki se povsem zlijejo s filozofijo minimalno invazivnega zobozdravstva, saj ščitijo naravne zobne strukture. Zaradi mehanskih značilnosti restavracije delujejo v sozvočju s preostalimi zobnimi strukturami, zato jih ni treba agresivno pripraviti. Ta pristop izboljša rezultate pri pacientih in podaljša dolgoživost restavracije.

**Kako v svoji praksi zagotavljate dolgoročno uspešnost blokov edelweiss?**

V naši praksi sledimo strukturiranemu protokolu kontrolnega pregleda po šestih mesecih, ko restavracije spremljamo s kliničnimi fotografiranjem in intraoralnimi skeni. V zadnjih petih letih so se edelweissovi bloki izkazali za zelo zanesljive v multicentrični študiji o takojšnji obremenitvi implantatov. Kontrolni pregledi zagotavljajo pacientovo zadovoljstvo, nam pa dajejo dragocene podatke, s katerimi lahko izboljšamo svojo tehniko.

“V zadnjih petih letih so se edelweissovi bloki izkazali za zelo zanesljive v multicentrični študiji o takojšnji obremenitvi implantatov.”

**Ali lahko kaj več poveste o razvoju blokov edelweiss?**

Edelweiss bloke so razvili zaradi pomanjkljivosti klasičnih materialov, kot so cirkon, keramika

in kompoziti. S kombiniranjem najboljših lastnosti teh materialov so dobili izjemno močno, estetsko in naravno monolitno rešitev. Ta inovacija s svojo učinkovitostjo podpira sodobne zobozdravstvene ordinacije.

**Kakšno vlogo ima IDS 2025 pri predstavljanju blokov edelweiss?**

IDS 2025 je edinstvena platforma za raziskovanje najnovejših tehnologij v dentalu. Na edelweissovi stojnici si lahko obiskovalci ogledajo prikaze v živo in tako dobijo vpogled v uporabo teh blokov pri vsakdanjem delu. To je tudi krasna priložnost za izmenjavo idej s kole-

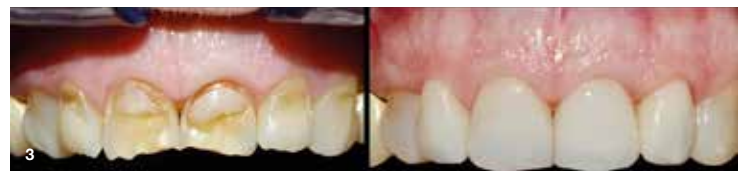gi in učenje o uporabi tega materiala v praksi.

**Še zadnje misli za zobozdravnike, ki razmišljajo o uporabi blokov edelweiss?**

Bloki edelweiss predstavljajo pomemben napredek v restavracijskem zobozdravstvu. Poenostavijo delovni proces, izboljšajo estetiko in so skladni z načeli minimalno invazivnega zdravljenja. Zobozdravnikom, ki si želijo izboljšati klinične rezultate in učinkovitost, toplo priporočam raziskovanje tega inovativnega materiala s pomočjo literature, prikazov in razprav s kolegi.



**Slika 2:** CAD/CAM bloki edelweiss uporabljajo lasersko sintranje in vitrifikacijo za po meri izdelane hibridne steklene bloke.



**Slika 3:** CAD/CAM blok ima optične značilnosti naravne sklenine, zato so restavracije, narejene na ta način, zelo naravne.



**Slika 4:** CAD/CAM bloki edelweiss predstavljajo preboj v obdelavi CAD/CAM materialov.

## Navdahnjeni z inovacijami

Print, svoj prvi material za 3D tiskanje končnih protetičnih baz, ki je podobne kakovosti kot PMMA. Material je potrjen za uporabo s tiskalniki Ivoclar PrograPrint PR5, SprintRay Pro 2 in Asiga. S kombinacijo estetike, zanesljivosti in delovne učinkovitosti prinaša laboratorijem in ordinacijam po vsem svetu obilico novih možnosti.

Novi Ivoclarjev sistem Inventory System ponuja pametne rešitve za shranjevanje, ki uporabljajo radiofrekvenčno prepoznavanje in sledenje materialom, avtomatsko vnovično naročanje in varčevanje s časom in viri – idealno za zelo obremenjene laboratorije in klinike.

Ivoclar postavlja nove standarde tudi v preventivi in negi. V svoji posodobljeni liniji vključuje štiri VivaDent izdelke: ustno vodičo VivaDent Protecting Mouthwash, fluoridni gel VivaDent Fluoridation Gel, zaščitni gel VivaDent Protecting Gel in polirno pasto VivaDent Polishing Paste. Razvil jih je v sodelovanju s strokovnjaki za preventivno nego. Linija povečuje učinkovitost v profesionalni preventivi in zagotavlja udobje pacientov.

Print, svoj prvi material za 3D tiskanje končnih protetičnih baz, ki je podobne kakovosti kot PMMA. Material je potrjen za uporabo s tiskalniki Ivoclar PrograPrint PR5, SprintRay Pro 2 in Asiga. S kombinacijo estetike, zanesljivosti in delovne učinkovitosti prinaša laboratorijem in ordinacijam po vsem svetu obilico novih možnosti.

Novi Ivoclarjev sistem Inventory System ponuja pametne rešitve za shranjevanje, ki uporabljajo radiofrekvenčno prepoznavanje in sledenje materialom, avtomatsko vnovično naročanje in varčevanje s časom in viri – idealno za zelo obremenjene laboratorije in klinike.

Ivoclar postavlja nove standarde tudi v preventivi in negi. V svoji posodobljeni liniji vključuje štiri VivaDent izdelke: ustno vodičo VivaDent Protecting Mouthwash, fluoridni gel VivaDent Fluoridation Gel, zaščitni gel VivaDent Protecting Gel in polirno pasto VivaDent Polishing Paste. Razvil jih je v sodelovanju s strokovnjaki za preventivno nego. Linija povečuje učinkovitost v profesionalni preventivi in zagotavlja udobje pacientov.

“IDS je veliko več kot tržni sejem. Je platforma za izmenjavo in navdih,” je dodal Heinz. “Poleg naših inovacij se še posebej veselimo pogovora z obiskovalci ob naši stojnici in skozi celoten program.”



**Slika 1:** Tiskovna konferenca je potekala 24. marca 2025 v prostorih centra Rheinterrassen v Kölnu. (Vir slik: Dental Tribune International)



**Slika 2:** Vprašanja in odgovori z Mircom Stiehleom (levo), glavnim vodjem prodaje, Markusom Heinzom (na sredini), direktorjem Ivoclar Group, in moderatorjem, Laurentom Schneckom (desno).



**Slika 3:** Na voljo pri Ivoclarju: Tetric plus – enostavnejši univerzalni kompozit.

# Učinkovitost proti estetiki – ali ju je mogoče združiti v enem kompozitnem materialu?

dr. Maja Petrevska

## Uvod

Razvoj dentalnih materialov se je v preteklih desetletjih pomembno izboljšal, kar zobozdravnikom omogoča učinkovitejšo, estetske in trajnejše rešitve za restavrativne terapije.

Ena največjih prednosti je uporaba bulk fill materialov. Tradicionalni kompoziti pogosto zahtevajo nanašanje več slojev, pri čemer je treba vsak sloj posebej polimerizirati, kar je časovno zahtevno. Pri bulk kompozitih lahko zobozdravnik nanese sloj debeline do 4 mm in ga polimerizira v enem koraku, s čimer se znatno skrajša čas zdravljenja. To je še posebej koristno za zobozdravstvene ordinacije z velikim številom pacientov. Vendar pa so bulk kompoziti lahko nekoliko preveč prosojni, kar v določenih primerih povzroči sivkast videz restavracije.

Ena najnovejših inovacij v zadnjih letih je razvoj univerzalnega bulk fill kompozita za sprednje in zadnje zobe z enostavnim

sistemom odtenkov (Tetric Plus, Ivoclar). Ta material ponuja inovativno rešitev za obnovo zadnjih zob in hkrati poenostavlja postopek restavracije.

Nov material je vsestranski univerzalni kompozit, zasnovan za restavracijo tako sprednjih kot zadnjih zob. Predstavlja enostavno rešitev za pogoste izzive zobozdravnikov, saj njegov izrazit kamuflažni učinek omogoča prekrivanje vseh VITA odtenkov, vključno z beljenimi zobmi in to le s štirimi različnimi odtenki.

Z edinstveno interakcijo štirih naprednih polnil, patentiranih svetlobnih iniciatorjev in tehnologije Aessencio ta kompozit združuje prednosti bulk fill materialov z enostavnostjo sistema enostavnih odtenkov. Tako zmanjšuje kompleksnost, skrajša čas posega in zagotavlja trajne ter estetsko dovršene rezultate.

To klinično poročilo prikazuje postopek restavrativnega zdravljenja v spodnjem molarnem kvadrantu. Z novo formulo je mogoče

hkrati doseči tako učinkovitost kot estetiko.

Podatki o pacientu

- Starost: 25 let
- Spol: moški
- Zdravstvena anamneza: zdrav, brez znanih alergij ali bolezni
- Glavna težava: pacient je poročal o občutljivosti zob ter nezadovoljstvu z videzom sprednjih in zadnjih zob zaradi starih in obarvanih plomb.

## Klinični pregled

Intraoralni pregled: na zobeh #36 in #37 (spodnji levi molarji) so bile prisotne stare, obarvane kompozitne restavracije s prisotnimi znaki aktivnega kariesa (slika 1).

## Načrt zdravljenja

Zamenjava obstoječih kompozitnih plomb na zobeh #36 in #37 z neposrednimi kompozitnimi restavracijami.

## Postopek zdravljenja

Neposredne kompozitne restavracije na zobeh #36 in #37

- Izolacija: za zagotavljanje suhega delovnega polja je bila uporabljena gumijasta opna (slika 2).
- Priprava: stare kompozitne restavracije so bile skrbno odstranjene, kariogeni dentin pa odstranjen z visokohitroznim svedrom (slika 3).
- Merjenje votline: globina votline je bila potrjena kot 4 mm, kar je idealno za uporabo univerzalnega bulk kompozita.
- Lepljenje: preostala zobna struktura je bila selektivno jedkana (slika 5), nato očiščena in posušena (slika 6). Sledila je aplikacija lepilnega sistema Adhese Universal

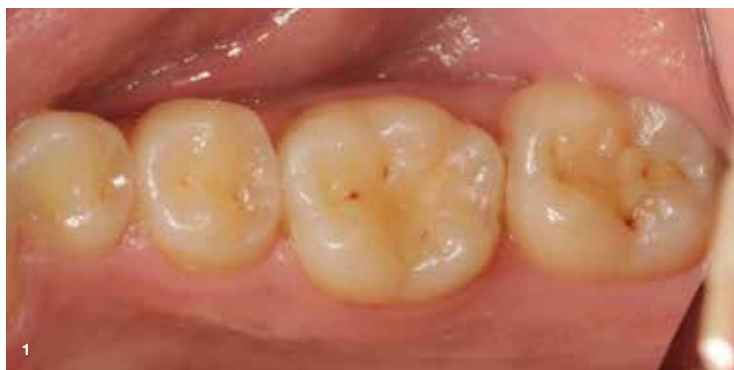dr. Maja Petrevska

Maja Petrevska je predana splošna zobozdravnica, katere kariera se je začela kot zobotehničarka leta 2008. Leta 2017 je pridobila naziv doktorice dentalne medicine, nato pa nadaljevala magistrski študij zobne patologije.

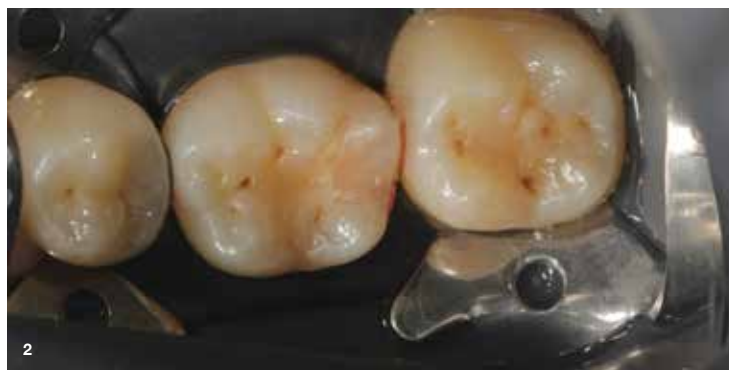Trenutno je kandidatka za ortodontinjo, ki združuje klinično prakso z akademskimi raziskavami, pri čemer se osredotoča na restavrativno zobozdravstvo in marginalno prilagoditev kompozitov Ivoclar. Njeni dosežki vključujejo zmage na nacionalnih in mednarodnih tekmovanjih. Na Dental Progress Student Award je leta 2019 osvojila 4. mesto. Na tekmovanju Essentia Academic Excellence Contest, v katerem je sodelovala 22 držav in 40 univerz, pa je bila ena od dveh zmagovalcev. Zmagovalno delo je predstavila v Budimpešti.

Zaradi svojih uspehov je bila leta 2022 imenovana kot mlada opinion leaderka za podjetje Ivoclar. Njene profesionalne izkušnje vključujejo delo v podjetju Vega Smile Solutions in prej v Zobozdravstvenem centru Pop Ristovi. Specializirana je za restavrativno in estetsko zobozdravstvo, endodontske terapije, uporabo periodontalnega laserja ter zobno fotografijo. Zaključila je napredno usposabljanje pri Style Italiano Endodontics, GC Europe in Ivoclar.

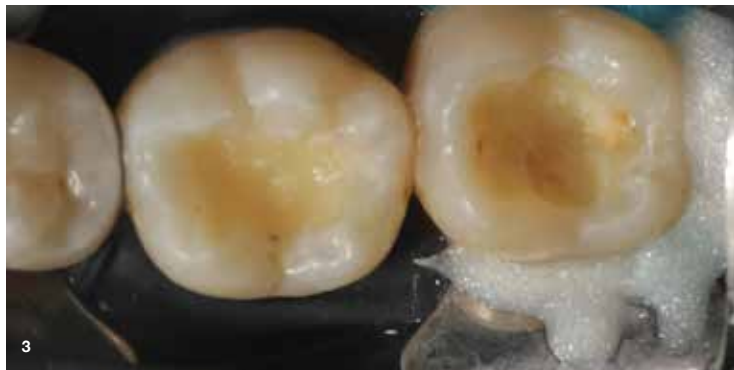Tekoče govori makedonščino, angleščino, grščino in srbsčino ter je znana po svojih vodstvenih, komunikacijskih in analitičnih veščinah.



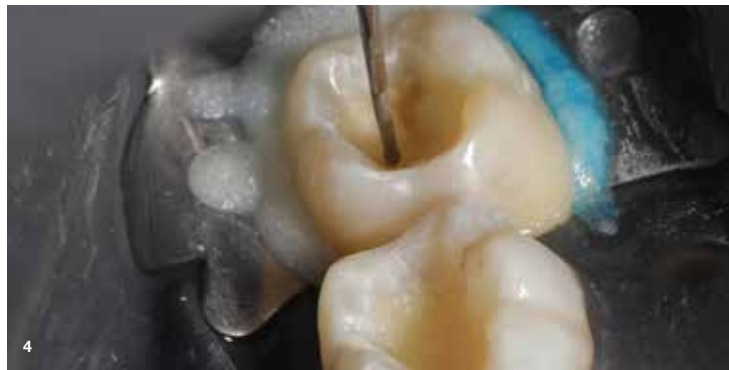Slika 1: Začetno stanje – pacient je poročal o občutljivosti na sladko na zobeh #36 in #37.



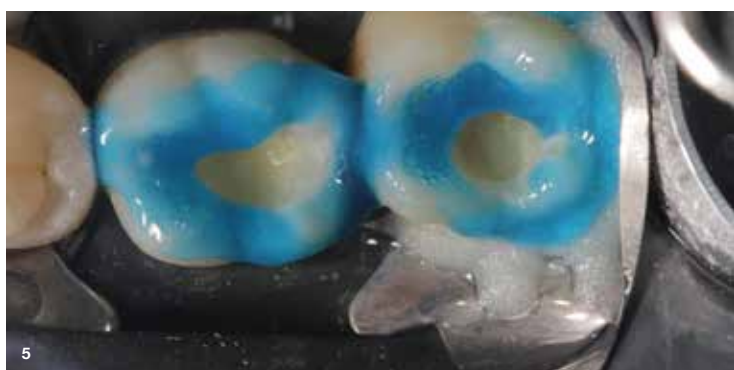
Slika 2: Začetno stanje z izolacijo z gumijasto opno.



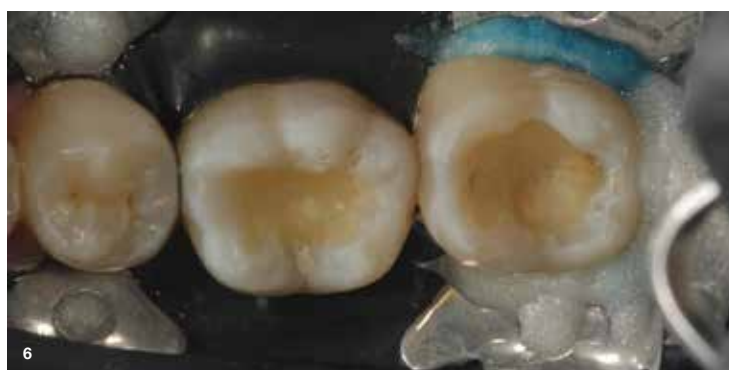
Slika 3: Po odstranitvi starih plomb, čiščenju in oblikovanju votline.



Slika 4: Merjenje globine votline (4 mm).



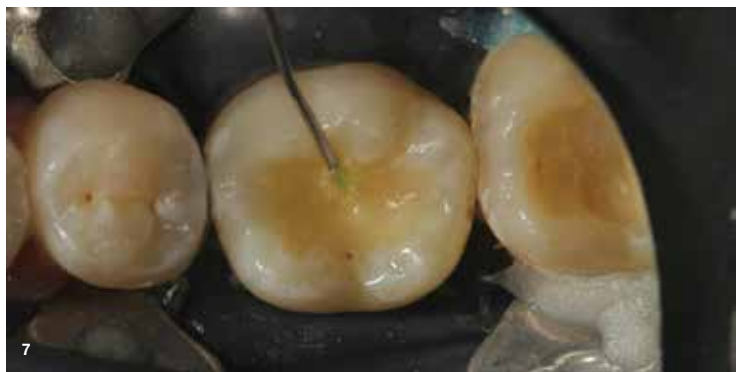Slika 5: Tehnika selektivnega jedkanja.



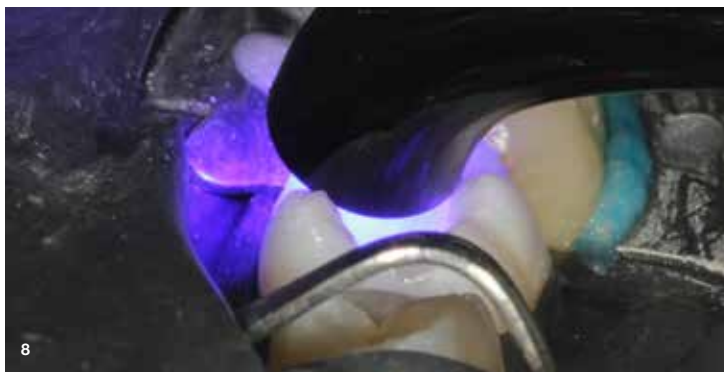
Slika 6: Po jedkanju – zamrznjen bel videz, ki potrjuje dobro jedkanje.

(Ivoclar), ki je bil nato polimeriziran (slika 7). Uporabljena je bila polimerizacijska luč Bluephase PowerCure (3.000 mW/cm<sup>2</sup>), ki omogoča utrjevanje lepilnega sistema in kompozitnega sloja v samo 3 sekundah (slika 8).

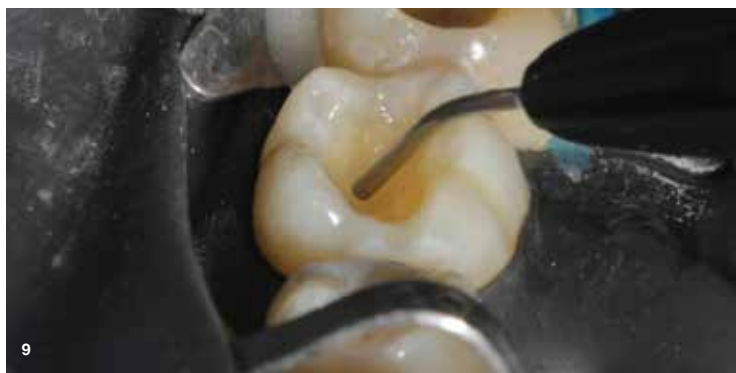- Restavriranje:
- Najprej je bil kot spodnji sloj na zobu #36 nanesen tekoči kompozit Tetric Plus Flow (Ivoclar) v odtenku A2 (sliki 9, 10), ki nudi dobro podlago za oblikovanje končne anatomije.
- Nato je bil nanesen in oblikovan Tetric Plus Fill (Ivoclar), da se je prilagodil naravni anatomiji zoba (sliki 11, 12).



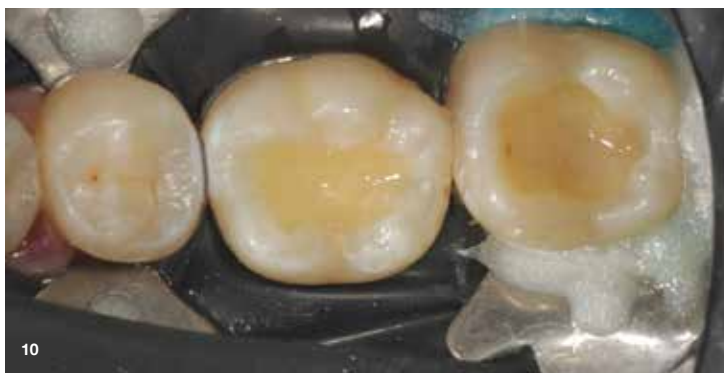Slika 7: Nanos lepilnega sistema Adhese Universal vivaPen.



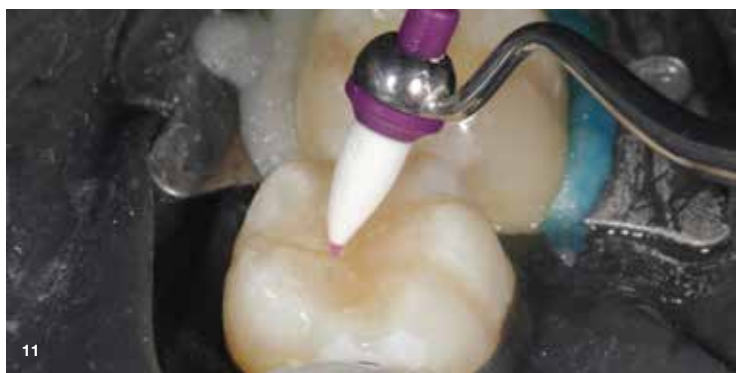Slika 8: Polimerizacija v 3 sekundah z Bluephase PowerCure.



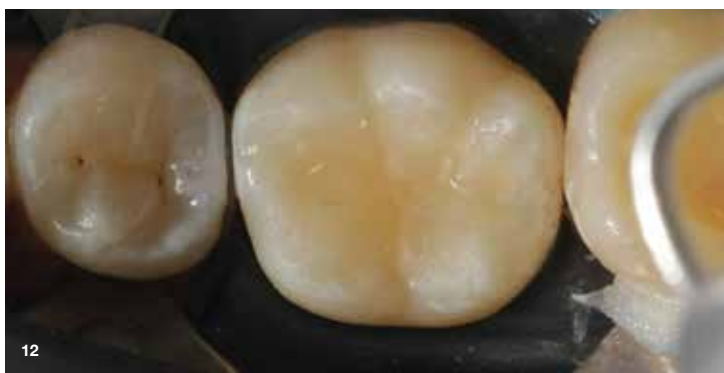Slika 9: Nanos Tetric Plus Flow v odtenku A2.



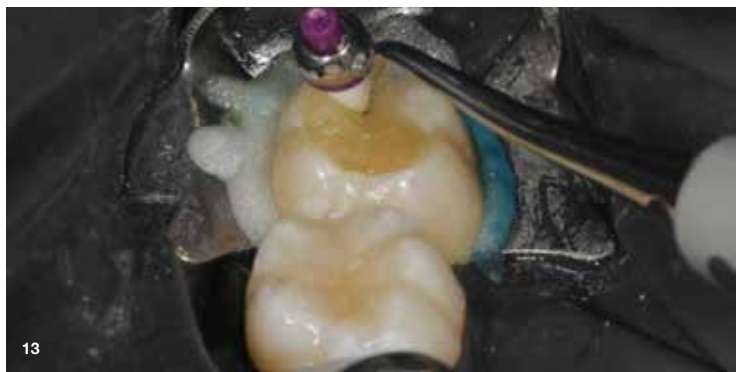Slika 10: Sprememba prosojnosti po polimerizaciji zahvaljujoč tehnologiji Aessencio.



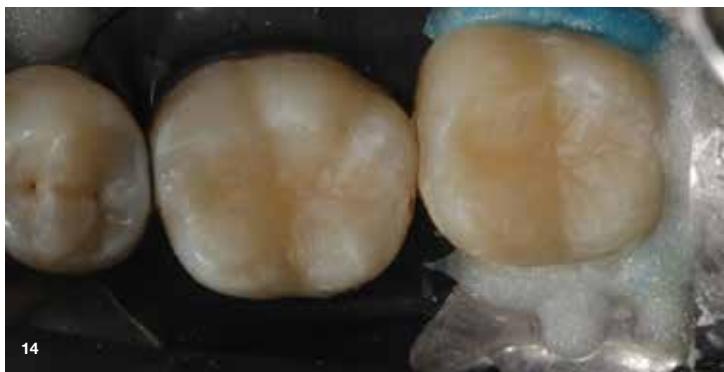Slika 11: Za oblikovanje končne anatomije z enostavno tehniko je bil zadnji sloj nanosen z uporabo kompozita Tetric Plus Fill v odtenku A2 kot enotne mase. Nato je bil material skrbno prilagojen in oblikovan s pomočjo orodja OptraSculpt za začetek oblikovanja okluzalne anatomije.



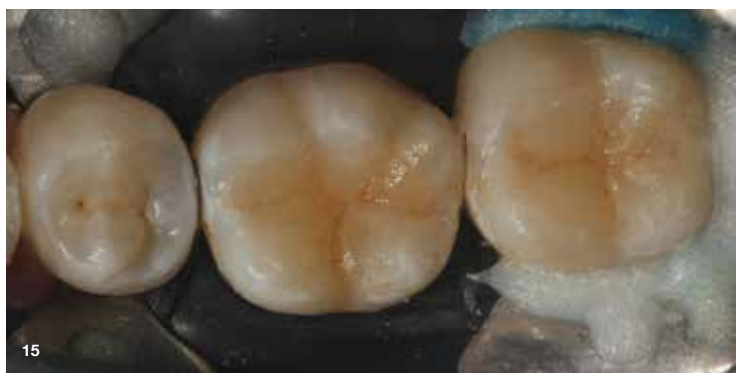Slika 12: Za natančno oblikovanje fisur in preprostih detajlov so bili dodatno uporabljeni mikro čopiči. Nato je bil kompozit dokončno polimeriziran kot enotna masa.



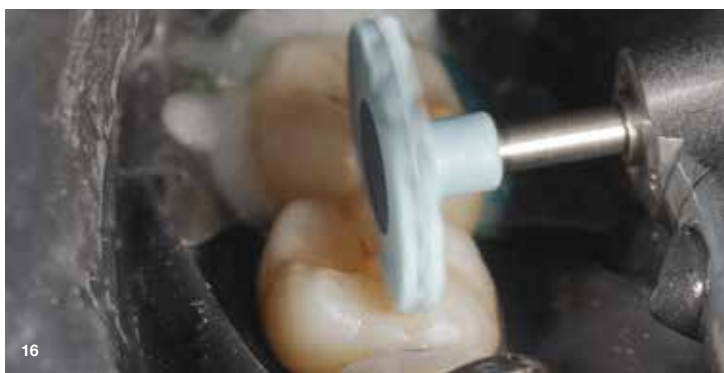Slika 13: Podoben postopek je bil ponovljen na zobu št. 37.



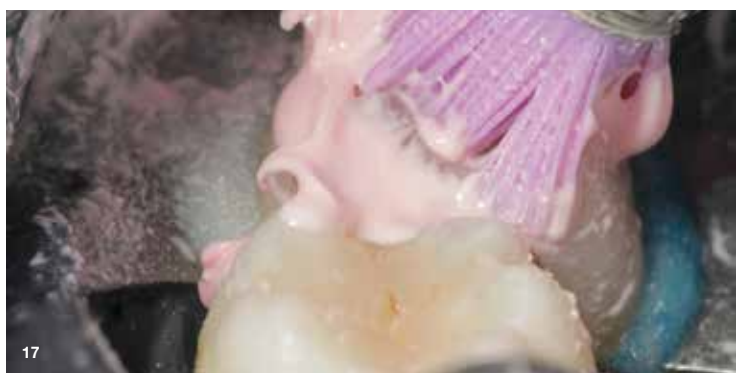Slika 14: Kompozitni material (Tetric Plus Fill, odtenek A2) je bil nanosen v enem samem sloju. Kljub globini kavitete je bila ta ozka, zaradi česar je bila konvencionalna inkrementalna tehnika težko izvedljiva. V tem primeru je bil nanos enega samega sloja s pomočjo bulk materiala prednost, saj je bilo mogoče 4 mm debel sloj nanesti v kratkem času.



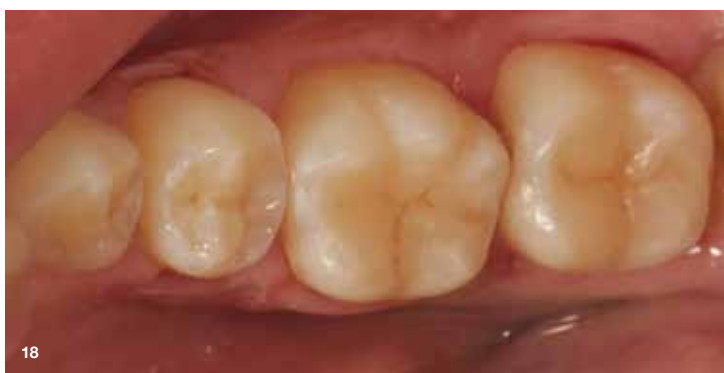Slika 15: Po polimerizaciji s svetlobno polimerizacijsko napravo z visoko močjo (3-sekundni način, PowerCure svetilka) je bil za zapolnitev fisur nanosen tanek sloj rjave barve (Empress Direct Color Effect, Ivoclar), kar je končnemu izpolnilu dalo bolj naraven videz.



Slika 16: Za končno poliranje je bila uporabljena spiralna polirna plošča OptraGloss (Ivoclar) za doseganje visokega sijaja površin.



Slika 17: Dodatni sijaj je bil poudarjen s polirno pasto Proxylt (Ivoclar).



Slika 18: Takojšen končni rezultat – enostavna in naravna anatomija. Optične lastnosti tega kompozita so zelo podobne telesnim masam konvencionalnih hibridnih kompozitov. Kontrolni pregled bo načrtovan v skladu s priporočili.

- Na zobu #37 je bil uporabljen podoben postopek lepljenja, vendar je bil oblikovalni kompozit nanosen neposredno (sliki 13, 14).
- Za dodaten naravni učinek je bil uporabljen poseben efektivni kompozit (Empress Direct Effect Color, Ivoclar, ki je zagotovil bolj naraven videz restavracije (slika 15).
- Zaključevanje: po končni polimerizaciji je bila uporabljena spiralna polirna plošča OptraGloss (Ivoclar, da se je dosegel gladek in sijoč končni videz (sliki 16, 17).
- Rezultat: končni rezultat zdravljenja je prikazan na sliki 18.

#### Navodila po posegu

- Kontrolni pregled po 2 tednih za oceno stanja restavracij in ugriza.
- Pacient je prejel navodila za ustno higieno za zagotavljanje dolgotrajne obstojnosti restavracij.

## Izid in nadaljnji pregledi

Posteriorna regija: neposredne kompozitne restavracije so bile funkcionalne in estetsko zadovoljive. Ugriz je bil prilagojen za optimalno funkcijo, pacient pa ni poročal o občutljivosti ali nelagodju.

Kontrolni pregled je pokazal, da so bile restavracije dobro ohranjene, brez znakov sekundarnega kariesa ali poškodb.

## Zaključek

Tetric Plus kompozit prinaša pomembne izboljšave v primerjavi s konvencionalnimi kompoziti, saj omogoča časovno učinkovitejše delo, enostavnejšo uporabo in odlične klinične rezultate.

Z združitvijo prednosti bulk fill tehnologije in preproste enobarvne zasnove omogoča zobozdravnikom izvedbo trajnih, estetskih in funkcionalnih restavracij tako v sprednjem kot zadnjem delu zobovja.

Za zobozdravnike, ki iščejo zanesljiv in visoko zmogljiv kompozit, ki poenostavi postopek restavracije brez kompromisov pri kakovosti je Tetric Plus odlična izbira. Njegova sposobnost skrajšanja časa obdelave, poenostavljen izbor odtenkov ter izboljšane estetske in mehanske lastnosti ga uvrščajo med revolucionarne materiale v sodobni restorativni stomatologiji



# Tetric® plus

## Akcija 3+1

Začetek pri  
**25%**  
Popusta



0036

**3x** Tetric plus Fill Refill, 2 ali 3g vsak, katerakoli barva  
(priporočena cena na kos od EUR 46.45)

**1x** Tetric plus Fill Refill, 2 ali 3g, katerakoli barva \*  
(priporočena cena na kos od EUR 46.45)

Primer:  
3x A2 plus (3g) in 1x A3 plus (3g)

Skupna priporočena cena  
~~EUR 263.80~~

**Posebna paketna cena**  
**EUR 197.85**

0038

**3x** Tetric plus Flow Refill, 1.5 ali 2g vsak, katerakoli barva  
(priporočena cena na kos od EUR 34.90)

**1x** Tetric plus Flow Refill, 1.5 ali 2g, katerakoli barva \*  
(priporočena cena na kos od EUR 34.90)

Primer  
3x A2 plus (2g) in 1x A3 plus (2g)

Skupna priporočena cena  
~~EUR 176.20~~

**Posebna paketna cena**  
**EUR 132.15**

Veljavnost: od aprila 2025 do konca julija 2025

\*Izdelki bodo dostavljeni neposredno s strani Ivoclar Vivadent AG.

Vse navedene cene so priporočene maloprodajne cene brez DDV. Pridržujemo si pravico do sprememb in napak. Naročila so zavezujoča šele po sklenitvi pogodbe s trgovcem po končni ceni in pod pogoji, ki jih določa vaš dogovor z izbranim trgovcem. Ponudba velja do 31. 7. 2025 oz. do razprodaje zalog. Preverite razpoložljivost v svoji državi. Te ponudbe ni mogoče kombinirati z drugimi prodajnimi akcijami. Vaše naročilo in podatki bodo posredovani izbranemu trgovcu. Posebne ponudbe so na voljo le pri sodelujočih trgovcih.

Obdelava osebnih podatkov: Ivoclar Vivadent AG Schaan obdeluje vaše osebne podatke za potrebe skrbi za stranke, obdelave naročil in marketinške namene v okviru svojih običajnih poslovnih dejavnosti, po potrebi v sodelovanju s svojimi povezanimi podjetji (več informacij na: [www.ivoclar.com/group](http://www.ivoclar.com/group)). Podrobnosti o obdelavi osebnih podatkov in vaših pravicah so na voljo v Politiki zasebnosti (dostopno na <http://www.ivoclar.com/legal/privacy-policy>).