



DENTAL TRIBUNE

The World's Dental Newspaper | Greek Edition



the
smart casual dentistry
Symposium III

&
SENAME XVI International Conference

20-22 September, 2019 | Athens, Greece

scientific co-chair: Gilberto Sammartino, Konstantinos D. Valavanis

media partners

organized by

Info: www.smartcasualdentistry.eu | info@omnipress.gr | +30 210 2222637

ΕΛΛΑΔΑ, ΙΟΥΛΙΟΣ - ΑΥΓΟΥΣΤΟΣ 2019 ΤΟΜΟΣ 15, ΤΕΥΧΟΣ 74

Σας ενημερώνουμε ότι εκ παραδρομής επαναλήφθηκε στο προηγούμενο τεύχος Νο.73, η αναγραφή των μηνών Μάρτιος-Απρίλιος αντί Μάιος-Ιούνιος. Ζητούμε την κατανόησή σας.

Συνέντευξη με τον κ. Αθανάσιο Δεβλιώτη, Πρόεδρο της Ε.Ο.Ο

Με αφορμή το 39ο ΠΟΣ ρωτήσαμε τον κ. Αθανάσιο Δεβλιώτη, Πρόεδρο της Ελληνικής Οδοντιατρικής Ομοσπονδίας, Ε.Ο.Ο, να μας εκφράσει την άποψη του για την σύγχρονη οδοντιατρική εκπαίδευση, τους

σελίδα 2

Συνέντευξη με τον κ. Νικόλαο Νικητάκη, Πρόεδρο της Οργανωτικής Επιτροπής του 39ου Π.Ο.Σ.

Η Omnipress συνομιλήσαμε με τον κ. Νικόλαο Νικητάκη, Καθηγητή ΕΚΠΑ και Πρόεδρο της Οργανωτικής Επιτροπής του 39ου ΠΟΣ Από την Σοφία Ατσάλη

Το 39ο ΠΟΣ θα διεξαχθεί στο Ηράκλειο Κρήτης από

σελίδα 2

Συνέντευξη με τον κ. Αθανάσιο Υφαντή, Πρόεδρο του Ο.Σ.Α και Συντονιστή Οργανωτικού του 39ου Π.Ο.Σ.

Πιστεύετε ότι το κεντρικό θέμα του 39ου ΠΟΣ «η Εξατομικευμένη Οδοντιατρική από τη Διάγνωση στο Θεραπευτικό Πρωτόκολλο» είναι ένα θέμα που θα προσελκύσει το ενδιαφέρον των οδοντιάτρων;

σελίδα 60

Συνέντευξη με τον κ. Σταμάτη Χαρίτο, Πρόεδρο του Ο.Σ. Ηρακλείου Κρήτης και μέλος της Επιστημονικής Επιτροπής του 39ου Π.Ο.Σ.

Το Ηράκλειο Κρήτης, 24-26 Οκτωβρίου θα υποδεχτεί οδοντιάτρους από όλη την Ελλάδα. Τι είναι αυτό που προσδοκάτε από το 39ο ΠΟΣ;

Σ.Χ.: Να ξεπεράσουμε κάθε προσδοκία τόσο από

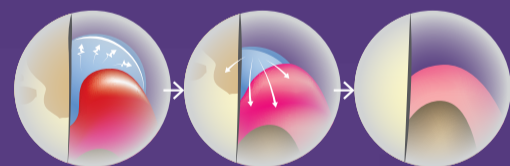
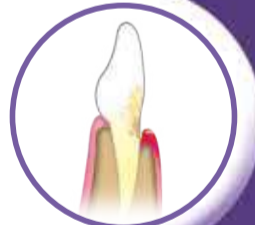σελίδα 60

ΤΟΠΙΚΟ ΑΝΤΙΒΙΟΤΙΚΟ ΕΥΡΕΩΣ ΦΑΣΜΑΤΟΣ

Μακράς δράσης 8-10 ημερών, κατά αερόβιων και αναερόβιων βακτηρίων & Gram-, Gram+

GELCIDE

Για περιοδοντίτιδα

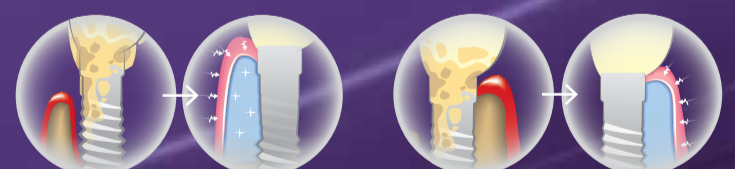
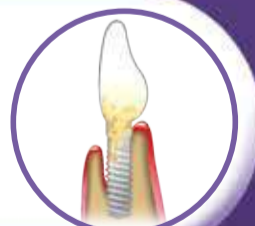
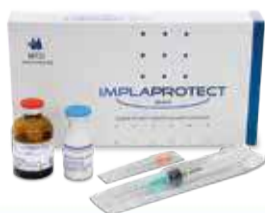
Πατενταρισμένο διάλυμα Πιπερακιλλίνης και Ταζοβακτάμης που διανέμει την ισχυρή ενεργή σύνθεση ακριβώς στο βάθος του περιοδοντικού θύλακου. Μετατρέπεται σε gel εσωτερικά, ενώ στην επιφάνεια δημιουργεί ένα ισχυρό εξωτερικό υμένιο που πρακτικά αποφράσσει το πεδίο, προστατεύοντας τον θύλακο από την έκθεση σε επιπλέον στοματικά βακτήρια.

• Βραδεία απελευθέρωση, αντιμικροβιακά ενεργό για 8-10 ημέρες • Βιοδιασπάται πλήρως σε 10-12 ημέρες

IMPLAPROTECT MAX

Για περιεμφυτευματίτιδα



Σε συνδυασμό με υαλουρονικό οξύ για να διεγείρει την εκ νέου οστική ανάπτυξη και να βελτιώνει την οστεογενετική και οστεοεπαγωγική δραστηριότητα. Ενδείκνυται για τη θεραπεία περιεμφυτευματικής βλεννογονίτιδας. Αυξάνει τον κυτταρικό πολλαπλασιασμό του οστού και των μαλακών ιστών και βελτιώνει την οστεογενετική και οστεοεπαγωγική δραστηριότητα των μοσχευμάτων.

ΑΘΗΝΑ
Λ. Μεσογείων 467,
Τ.Κ. 153.43 Αγ. Παρασκευή
Τηλ.: 210 80 30 341
info@aristondental.com

Web: aristondental.com

ΘΕΣΣΑΛΟΝΙΚΗ
Ναυάρχου Κουντουριώτου 13,
Τ.Κ. 546.25
Τηλ.: 2310 268 020
thessaloniki@aristondental.com

fb: [ariston dental](https://www.facebook.com/ariston.dental)

ΛΕΜΕΣΟΣ
Θεσσαλονίκης 9, Γραφείο 102
Τ.Κ. 3025 Λεμεσός
Τηλ.: 25 322 895
info@aristondental.com



ariston dental
better answers

International Imprint

Publisher/Chief Executive Officer	Torsten R. Oemus
Chief Financial Officer	Dan Wunderlich
Director of Content	Claudia Duschek
Senior Editors	Jeremy Booth Michelle Hodas
Clinical Editors	Nathalie Schüller Magda Wojtkiewicz
Editor & Social Media Manager	Monique Mehler
Editors	Franziska Beier Brendan Day Luke Gribble Kasper Mussche
Assistant Editor	Iveta Ramonaite
Copy Editors	Ann-Katrin Paulick Sabrina Raaff
Business Development & Marketing Manager	Alyson Buchenau
Digital Production Managers	Tom Carvalho Hannes Kuschick
Project Manager Online	Chao Tong
IT & Development	Serban Veres
Graphic Designer	Maria Macedo
E-Learning Manager	Lars Hoffmann
Education & Event Manager	Sarah Schubert
Product Manager Surgical Tribune & DDS.WORLD	Joachim Tabler
Sales & Production Support	Puja Daya Hajir Shubbar Madleen Zoch
Executive Assistant	Doreen Haferkorn
Accounting	Karen Hamatschek Anita Majtenyi Manuela Wachtel
Database Management & CRM	Annachiara Sorbo
Media Sales Managers	Melissa Brown (International) Hélène Carpentier (Western Europe) Matthias Diessner (Key Accounts) Weridiana Mageswki (Latin America) Barbora Solarova (Eastern Europe) Peter Witteczek (Asia Pacific)
Executive Producer	Gernot Meyer
Advertising Disposition	Marius Mezger

Dental Tribune International GmbH
Holbeinstr. 29, 04229 Leipzig, Germany | Tel.: +49 341 48 474 302 | Fax: +49 341 48 474 173
info@dental-tribune.com | www.dental-tribune.com

©2018, Dental Tribune International GmbH.

All rights reserved. Dental Tribune International makes every effort to report clinical information and manufacturer's product news accurately, but cannot assume responsibility for the validity of product claims, or for typographical errors. The publishers also do not assume responsibility for product names, claims, or statements made by advertisers. Opinions expressed by authors are their own and may not reflect those of Dental Tribune International.

Ελληνική Έκδοση

Κωδικός 01-7656



FAEP

FIPP

Ιδιοκτήτης

NEW OMNIPRESS IKE
Λ. Μεσογείων 330, Αγία Παρασκευή - Τ.Κ. 15341
Τηλέφωνο +30 210 2222637, +30 6972036900
info@omnipress.gr - www.dental-tribune.gr
Ρούσσης Γ. Ιωάννης
Δημήτρης Αρ. Αλεξόπουλος
Εύη Μίνη
Αναγνωστάκη Κωνσταντίνα
Παναγιώτα Καρκαβέλια
PRINTFAIR – Digital & Offset solutions
Βιολέτας 3, Τ.Κ. 13671 Αχαρναί, Τατόι
Τηλ.: 210 2469799

Εκδότης-Διευθυντής
Διεύθυνση-Σύνταξη
Art Director
Υπεύθυνη-Επιμέλεια τεύχους
Νομικός Σύμβουλος
Εκτύπωση

Έμβασμα συνδρομών

•ΠΕΙΡΑΙΩΣ 5010 091284 425
GR23 0172 0100 0050 1009 1284 425

Επισκευθείτε μας: www.dental-tribune.gr

← DT σελίδα 1



Αθαν. Δεβλιώτης Πρόεδρος της Ε.Ο.Ο

ασθενείς, τις προκλήσεις και τις ευκαιρίες που ανοίγονται στον έλληνα οδοντίατρο.

Απόσπασμα της συνέντευξης του θα διαβάσετε εδώ, ενώ ολόκληρη η συνέντευξη του θα δημοσιευθεί στο DENTORAMA Οκτωβρίου.

Σε παλαιότερη δήλωσή σας είχατε αναφέρει ότι ο Έλληνας οδοντίατρος έχει ποιοτική υπεροχή όταν παρακολουθεί και συμμετέχει σε επιστημονικές ημερίδες και συνέδρια. Πιστεύετε ότι ο έλληνας οδοντίατρος ξεδεύει και αφιερώνει χρό-

νο για την ενημέρωσή του;

Αθανάσιος Δεβλιώτης: Βεβαίως. Οι Έλληνες Οδοντίατροι είναι επιστημονικά καταξιωμένοι επαγγελματίες, παρακολουθούν συ-

→ DT σελίδα 56

← DT σελίδα 1



Ν. Νικητάκης Πρόεδρος της Οργανωτικής Επιτροπής του 39ου ΠΟΣ

τις 24-26 Οκτωβρίου 2019 με κεντρικό θέμα "Εξατομικευμένη Οδοντιατρική: από τη Διάγνωση στα Θεραπευτικά Πρωτόκολλα".

Κύριε Νικητάκη ως Πρόεδρος της Οργανωτικής Επιτροπής του 39ου Πανελληνίου Οδοντιατρικού Συνεδρίου τι θα θέλατε να μας πείτε εισαγωγικά;

Νικόλαος Νικητάκης: Αρχικά, αποτελεί για εμένα ιδιαίτερη τιμή η ανάθεση της Προεδρίας του 39ου Πανελληνίου Οδοντιατρικού Συνεδρίου (ΠΟΣ) από την Ελληνική Οδοντιατρική Ομοσπονδία και τον

Πρόεδρο του Οδοντιατρικού Τμήματος ΕΚΠΑ Καθηγητή κ. Φοίβο Μαδιανό, τους οποίους ευχαριστώ θερμά για την εμπιστοσύνη τους στο πρόσωπό μου. Το ΠΟΣ αποτελεί την κορυφαία ετήσια επιστημονική εκδήλωση του οδοντιατρικού κόσμου στη χώρα μας και τον κόμβο συνάντησης όλων όσων υπηρετούν την Οδοντιατρική στην Ελλάδα. Αποτελεί μοναδική ευκαιρία ώστε όλοι οι συνάδελφοι, αλλά και άλλοι φορείς, όπως οι επιστημονικές εταιρείες και οι εκθέτες, να βρεθούν μαζί, να ενημερωθούν, να ανταλλάξουν απόψεις και από κοινού να διαμορφώσουν κατευθύνσεις για το μέλλον. Επιτρέψτε μου να προσθέσω ότι νιώθω ιδιαίτερα τυχερός που βρίσκονται στο πλευρό μου ως πρωτεργάτες στην προσπάθεια αυτή δύο εξαιρετικοί συνάδελφοι με μεγάλη εμπειρία και αποδεδειγμένες οργανωτικές ικανότητες: ο συντονιστής Οργανωτικού κ. Αθ. Υφαντής, Πρόεδρος του Οδοντιατρικού Συλλόγου Αττικής, και ο συντονιστής του Επιστημονικού Προγράμματος κ. Χρήστος Ραχιώτης, Αναπληρωτής Καθηγητής Οδοντικής Χειρουργικής ΕΚΠΑ, οι οποίοι

συνεπικουρούνται από μια εξαιρετική Οργανωτική και Επιστημονική Επιτροπή. Επίσης το Δ.Σ. της ΕΟΟ τόσο στην προηγούμενη σύνθεσή του με πρόεδρο τον κ. Αθ. Κατοίκη όσο και στην τρέχουσα με πρόεδρο τον κ. Αθ. Δεβλιώτη έχουν προσφέρει αμέριστη υποστήριξη. Τέλος, ο Οδοντιατρικός Σύλλογος Ηρακλείου με Πρόεδρο τον κ. Σταμάτη Χαρίτο, καθώς και οι υπόλοιποι Οδοντιατρικοί Σύλλογοι της Κρήτης, δηλαδή Χανίων, Λασιθίου και Ρεθύμνης, προσφέρουν τα μέγιστα για την επιτυχή διοργάνωση του συνεδρίου.

Το κεντρικό θέμα του 39ου ΠΟΣ είναι η Εξατομικευμένη Οδοντιατρική από τη Διάγνωση στο Θεραπευτικό Πρωτόκολλο. Πώς καταλήξατε σε αυτή την θεματολογία;

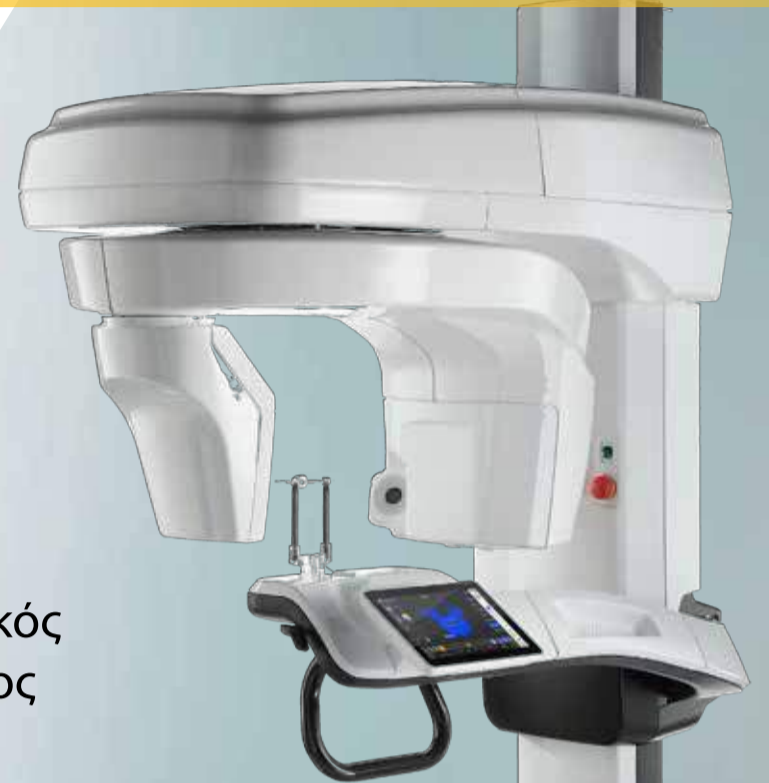Ν.Ν.: Η επιλογή του κεντρικού θέματος του συνεδρίου απασχόλησε πολύ την Οργανωτική και Επιστημονική Επιτροπή. Στις μέρες μας παρατηρείται διεθνώς η τάση η ιατρική σκέψη και πρακτική να κατευθυνθούν στην επονομαζόμενη

→ DT σελίδα 58


LEADING COMPANY in DIGITAL IMAGING



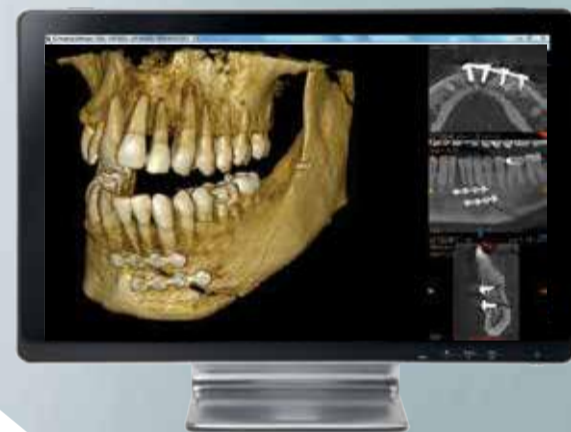CS 3600
Ενδοστοματικός
Σαρωτής



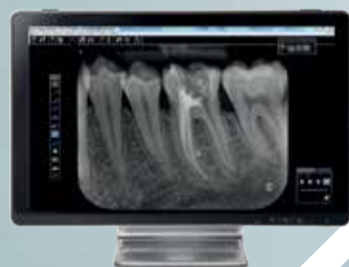
CS 9600
Ογκομετρικός
Τομογράφος



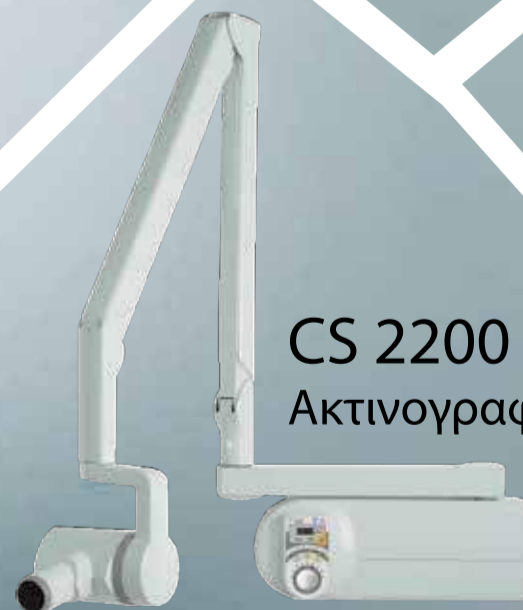CS 3100
Κοιμητικό για το
οδοντιατρείο



CS 7600
Πλάκες
Φωσφόρου



RVG 6200
Ψηφιακή
Ακτινογραφία



CS 2200
Ακτινογραφικό

30 ΧΡΟΝΙΑ

Η **CARESTREAM DENTAL** είναι η πρωτοπόρος εταιρεία στα συστήματα ψηφιακής απεικόνισης παγκοσμίως.

Από την ενδοστοματική κάμερα, τον ψηφιακό αισθητήρα, τα ακτινογραφικά και τις πλάκες φωσφόρου έως και τους ογκομετρικούς τομογράφους CBCT

Ολοκληρωμένες Ψηφιακές Λύσεις



DENTOMEDICA

ΑΘΗΝΑ

📍 Φειδιππίδου 49-51

☎ 210 748 5533

☎ 210 748 5566

✉ info@dentomedica.gr

ΘΕΣΣΑΛΟΝΙΚΗ

📍 Ν. Κεσανλή 5

☎ 2310 211 180

☎ 2310 211 180

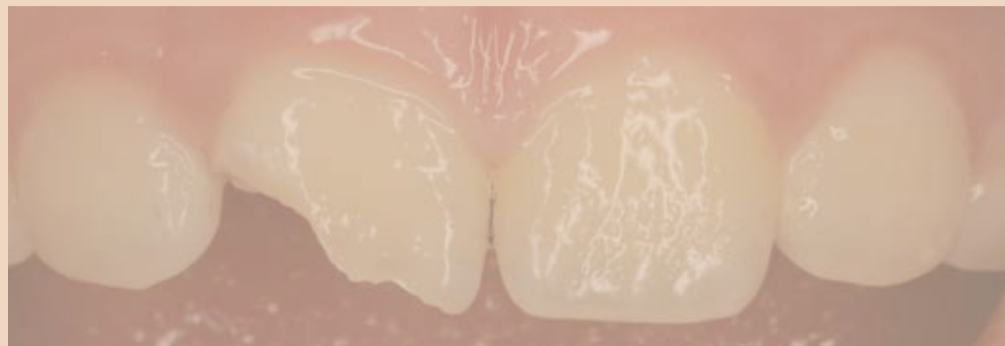
🌐 dentomedica.gr

Ένα καλό τέλος μετά από μια κακή αρχή

Ανακατασκευή φυσικού κοπτικού άκρου με βιοσυμβατό υλικό αποκατάστασης μετά από τραύμα



Dr. Walter Demmer, Fulda



AD



NORIS Medical
ENGINEERED FOR HEALTH



Tuff

Με τις τρεις ζώνες σπειρωμάτων που διαθέτουν, τα εμφυτεύματα Tuff έχουν σχεδιαστεί σύμφωνα με την ανατομία της οστικής δομής. Στην ακρορριζική περιοχή του εμφυτεύματος, η σχήματος V ζώνη του σπειρώματος είναι κοπτική επιτρέποντας την αυτοκοχλίωση (self-tapping). Το σπείρωμα στην ενδιάμεση ζώνη του σπογγώδους οστού και στην επίτευξη μέγιστης επιφάνειας επαφής μεταξύ οστού και εμφυτεύματος (BIC). Το πυκνότερο σπείρωμα στην αυχενική εμφυτευματική επιφάνεια ενισχύει την σταθερότητα του εμφυτεύματος και προλαμβάνει την περιεμφυτευματική αυχενική οστική απώλεια.

Υλικό: Τιτάνιο (Ti6Al4V ELI)
Επεξεργασία: RBM



Tuff Pro

Τα εμφυτεύματα Tuff Pro είναι ειδικά σχεδιασμένα ώστε να ταιριάζουν με τη ανατομία της οστικής δομής. Η χαμηλότερη ζώνη σπειρώματος με προφίλ V έχει κοπτικές σπείρες που επιτρέπουν την αυτοκοχλίωση (self-tapping). Το τετραγωνικού προφίλ σπείρωμα της μεσαίας ζώνης χρησιμοποιείται για τη συμπύκνωση του σπογγώδους οστού και βοηθά να εξασφαλιστεί η μέγιστη επαφή οστού-μοσχεύματος (BIC). Η λεία επιφάνεια του "Αυχένα" στο κορυφαίο τμήμα βοηθά στην εξάλειψη της πρόσφυσης περιοδοντικών παθογόνων, μειώνοντας έτσι τις πιθανότητες εμφάνισης μίας φλεγμονώδους εξεργασίας γύρω από την περιοχή του αυχένα. Η επεξεργασμένη με RBM επιφάνεια αυξάνει την BIC.

Υλικό: Τιτάνιο (Ti6Al4V ELI)
Επεξεργασία: RBM



Cortical

Τα φλοιώδη (cortical) εμφυτεύματα παρέχουν καλή σταθερότητα ειδικά για περιπτώσεις άμεσης φόρτισης. Οι οξύαιχμες, και βαθύτερες σπείρες τους και η τοποθέτησή τους στο φλοιώδες οστό παρέχουν ισχυρότατη συγκράτηση για καλύτερη αρχική σταθερότητα. Το σύστημα cortical μπορεί να χρησιμοποιηθεί σε μετεξακτικά φατνία για άμεση τοποθέτηση εμφυτευμάτων και τα εμφυτεύματα είναι διαθέσιμα σε διάφορα μεγέθη για να ταιριάζουν σε κάθε φατνίο.

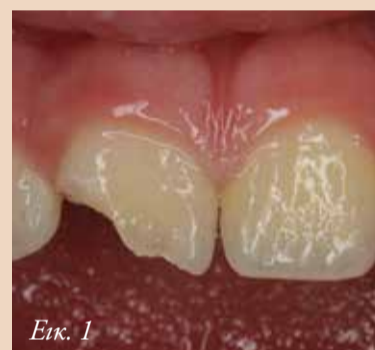Υλικό: Τιτάνιο (Ti6Al4V ELI)
Επεξεργασία: RBM



Onyx

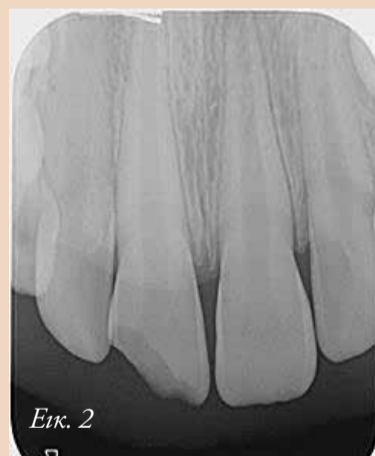
Τα εμφυτεύματα Onyx είναι ειδικά σχεδιασμένα για θεραπείες που περιλαμβάνουν τοποθέτηση σε οστό τύπου I και II.

Υλικό: Τιτάνιο (Ti6Al4V ELI)
Επεξεργασία: RBM



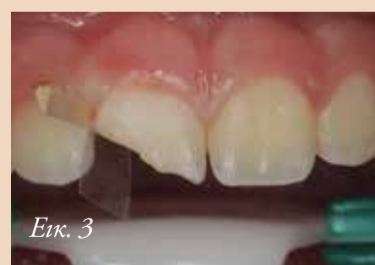Εικ. 1

Εικ. 1: Ένα παιδί ηλικίας 8,5 χρονών χτύπησε τον άνω δεξιό κεντρικό κοπτήρα (δόντι 11) πάνω σε ένα κάγκελο καθώς έπαιζε κρηνηγτό. Δυστυχώς, το θραύσμα του δοντιού που έσπασε χάθηκε.



Εικ. 2

Εικ. 2: Η ακτινογραφία δεν παρουσιάζει σημάδια ριζικού κατάγματος ή βλάβη του φατνίου.



Εικ. 3

Εικ. 3: Μετά την σχετική απομόνωση, η αδαμαντίνη λοξοτομείται προσεκτικά και ένα διάφανο τεχνητό τόχωμα τοποθετείται μαζί με μια λεπτή ξύλινη σφήνα.



Human&Science

Ιωάννης Παπαδόπουλος & Σια Ε.Ε. | Οδυσσέως 39 Γέρακας | Τ.Κ:15344 | Τηλ:210 6654994
www.human-science.gr

Γερμανική ποιότητα
σε ασυναγώνιστες τιμές

MELAG[®]
competence in hygiene

VACUKLAV 31 B+

- ✓ Ο πιο αξιόπιστος κλίβανος class B της παγκόσμιας αγοράς
- ✓ Γρήγοροι χρόνοι αποστείρωσης και στεγνώματος των εργαλείων
- ✓ Μεγάλη ευκολία στην καθημερινή χρήση του
- ✓ Αξεπέραστη Γερμανική ποιότητα κατασκευής



MELAdem 40
Αυτόματος Αποιονιστής Νερού

Τιμή Προσφοράς
4.200€ + ΦΠΑ

VistaScan Mini Easy



**DÜRR
DENTAL**

THE BEST, BY DESIGN

- ✓ Η κορυφαία επιλογή scanner για πλάκες φωσφόρου στην παγκόσμια αγορά
- ✓ Συμπαγές, ελαφρύ και εύκολο στη χρήση του
- ✓ Με την υψηλότερη ανάλυση εικόνας ακτινογραφίας: 22lp/mm
- ✓ DBSWIN: πλήρες και φιλικό για τον χρήστη software
- ✓ Σύνδεση μέσω USB ή δικτύου

Με 3 χρόνια εγγύηση από την DÜRR DENTAL

Τιμή Προσφοράς **4.600€ + ΦΠΑ**

ΟΜΙΛΟΣ ΜΩΡΙΣ ΦΑΡΑΤΖΗ Α.Ε

ESTETIKA ΜΕΠΕ
ΟΔΟΝΤΙΑΤΡΙΚΑ - ΟΔΟΝΤΟΤΕΧΝΙΚΑ

Φειδιππίδου 41, 115 27 Αθήνα
Τηλ: 210 7489040 | Fax: 210 7489041
E-mail: info@estetika.gr | www.estetika.gr

ΜΩΡΙΣ ΦΑΡΑΤΖΗ Α.Ε.
ΟΔΟΝΤΙΑΤΡΙΚΑ ΑΠΟ ΤΟ 1884

Φειδιππίδου 43, 115 27 Αθήνα
Τηλ: 210 7489 031, 210 7489 032
E-mail: info@faratzi.gr | www.faratzi.gr

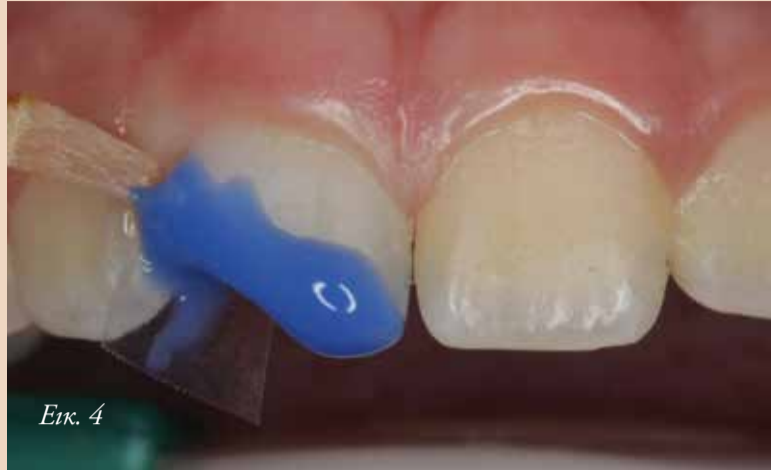NewDent I.K.E
ΟΔΟΝΤΙΑΤΡΙΚΑ - ΟΔΟΝΤΟΤΕΧΝΙΚΑ

Ναυάρχου Κουντουριώτου 3 - 546 25 Θεσσαλονίκη
Τηλ: 2310 270 550, 2310 270 850
E-mail: newdent@otenet.gr

← DT σελίδα 4

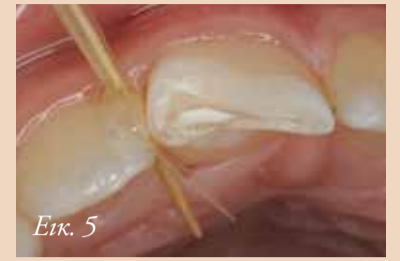αποκατασταθεί αξιόπιστα και το σχήμα και το χρώμα των δοντιών. Η τεχνική χρησιμοποιεί ένα υλικό αποκατάστασης κεραμικής βάσης χωρίς συμβατικά μονομερή.

Σχεδόν ένα στα τρία παιδιά ή εφήβους θα χρειαστεί οδοντιατρική θεραπεία για τραύμα σε μόνιμα δόντια και συνήθως είναι τα άνω πρόσθια δόντια που επηρεάζονται



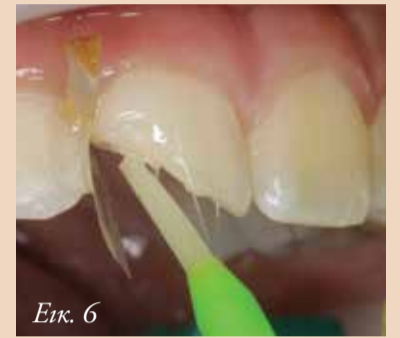Εικ. 4

Εικ. 4: Το τεχνητό τοίχωμα τώρα προσαρμόζεται με μια ρευστή προσωρινή σύνθετη ρητίνη (Clip Flow) όσο το δυνατόν ακριβέστερα με τη μορφή ενός ανατομικού αρνητικού καλουπιού (cf. Fig. 5). Μόνο τότε τα όρια της αδαμαντίνης αδροποιούνται με ένα 36% φωσφορικό οξύ για 30 δευτερόλεπτα, που εκτείνεται σημαντικά πέρα από την λοξοτόμηση.



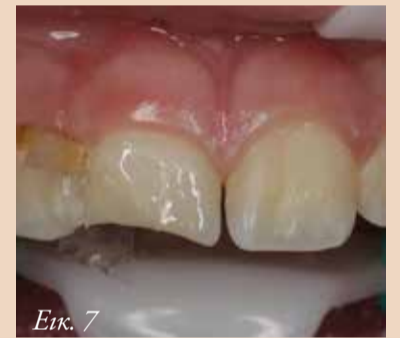Εικ. 5

Εικ. 5: Κατάσταση μετά την αδροποίηση. Η έκταση της βλάβης είναι επίσης εμφανώς ορατή στην κοπτική εικόνα.



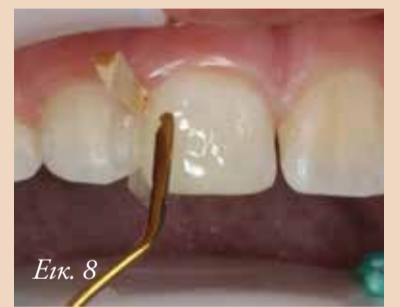Εικ. 6

Εικ. 6: Ένα universal συγκολλητικό (FuturaBond U) τοποθετείται στην αδαμαντίνη και την οδοντίνη και στη συνέχεια πολυμερίζεται.



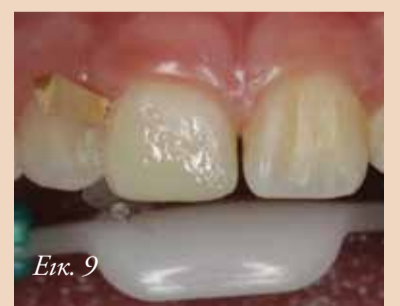Εικ. 7

Εικ. 7: Κατάσταση μετά την ανακατασκευή του κολοβώματος οδοντίνης με κεραμικό υλικό αποκατάστασης σε αποχρώσεις A2 και A3: Η ανακατασκευή πραγματοποιείται σε δύο στρώσεις έτσι ώστε να επιτρέπεται καλύτερη ενδοοργανωσιακή εκτίμηση των διαστάσεων.



Εικ. 8

Εικ. 8: Εφαρμογή και χτίσιμο της απόχρωσης αδαμαντίνης με μια επιστρωμένη σπάτουλα.



Εικ. 9

Εικ. 9: Φινίρισμα τους στρώματος αδαμαντίνης πριν...

Endostar E3 Azure

Enjoy the difference. The power of Azure

Do it your way



Περιστροφική κίνηση



Reciproc κίνηση



OTR κίνηση



Safe tip

endo★star
www.endostar.eu

Set (3Τμχ)
€28.90

Refill (6Τμχ)
€39.98

ΜΑΡΤΕΝΣΙΤΗΣ

- > μεγαλύτερη ευελιξία
- > μπορούμε να το προκρίψουμε πριν μπει στο ρ.σώληνα
- > απίστευτη αντοχή στην θραύση

Near body temperature

E3 Azure

ΩΣΤΕΝΙΤΗΣ

- > Εξαιρετική ελαστικότητα
- > Αποτελεσματική ικανότητα κοπής
- > Ιδιαίτερα ανθεκτικό στις δυνάμεις συστρώφης

NEO
ΠΡΟΪΟΝ

GREEN
dental
Γ. & Β. ΣΙΑΚΑΒΑΡΑΣ

Αποκλειστικός αντιπρόσωπος της Poldent στην Ελλάδα
Χαλκοκονδύλη 9, Αθήνα | T. 210 3803055 | E. info@greendental.gr | F. greendental.gr



Η Lifenet Health® είναι ηγέτιδα εταιρεία στον τομέα της αναπλαστικής ιατρικής, με έδρα στη Βιρτζίνια των ΗΠΑ. Κάθε χρόνο παρέχει περισσότερα από 400.000 ανθρώπινα μοσχεύματα και το ιστορικό ποιότητάς της είναι ασυναγώνιστο. Έχει αναπτύξει ένα πλήρες φάσμα από καινοτόμες και κατοχυρωμένες τεχνικές επεξεργασίας, με σκοπό να εγγυηθεί ότι η ασφάλεια και η ποιότητα αποτελούν τα υψηλότερα κριτήρια για κάθε ένα από τα μοσχεύματα που παρέχει.

Ασφάλεια | Ποιότητα | Καινοτομία | Εξυπηρέτηση



Οστικά Αλλομοσχεύματα & Αλλογενείς Μembrάνες Lifenet®



CORTICAL PARTICULATE
Mineralized (FDDBA)



CORTICAL PARTICULATE
De-Mineralized (DFDBA)



CORTICAL PARTICULATE MD 70/30
(70% Mineralized - 30% Demineralized)



CANCELLOUS PARTICULATE
Mineralized



CORTICAL + CANCELLOUS PARTICULATE - MIX
Mineralized (FDDBA, MIX)



PERIO FASCIA LATA
Απορροφήσιμη μεμβράνη για GBR & GTR



ORACELL
Ακύτταρο αλλόδερμα για ανάπτυξη μαλακών ιστών (Ουλοπλαστική)



CORTICAL PLATE
Φλοιώδες οστόν σε μορφή λεπτού φύλλου

ΑΘΗΝΑ
Λ. Μεσογείων 467,
Τ.Κ. 153.43 Αγ. Παρασκευή
Τηλ.: 210 80 30 341
info@aristondental.com

ΘΕΣΣΑΛΟΝΙΚΗ
Ναυάρχου Κουντουριώτου 13,
Τ.Κ. 546.25
Τηλ.: 2310 268 020
thessaloniki@aristondental.com

ΛΕΜΕΣΟΣ
Θεσσαλονίκης 9, Γραφείο 102
Τ.Κ. 3025 Λεμεσός
Τηλ.: 25 322 895
info@aristondental.com

Web: aristondental.com

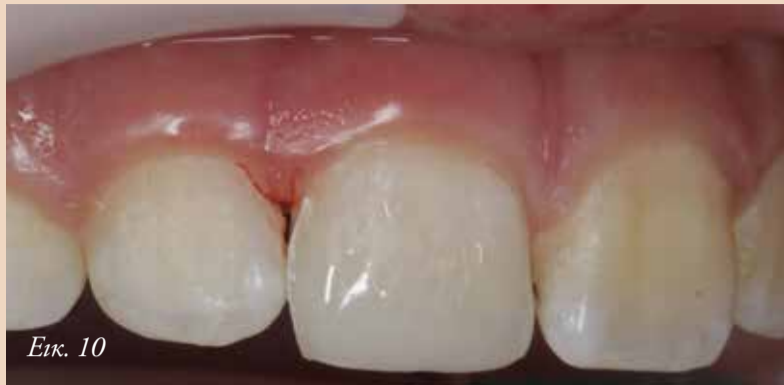fb: ariston dental



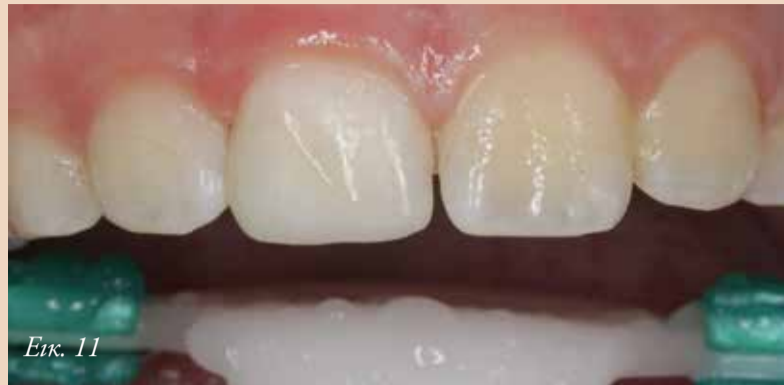ariston dental
better answers

← DT σελίδα 6

(1). Συνεπώς, είναι καλή ιδέα να είστε καλά προετοιμασμένοι για τέτοιες περιπτώσεις, για παράδειγμα με μια αντίστοιχη λίστα ελέγχου (2) και με ένα έγκυρο θεραπευτικό πλάνο (3). Εκτός από το ιστορικό τραυμάτων του ασθενούς, η κατάσταση των οστών και των μαλακών ιστών εξετάζεται πάντα διεξοδικά και τεκμηριώνεται ακόμα και με ακτίνες X εάν



Εικ. 10: ...και μετά την αφαίρεση της σφήνας. Το σχήμα του δοντιού σε μεγάλο βαθμό έχει ήδη φυσική εμφάνιση: το σημείο επαφής είναι πολύ καλό.



Εικ. 11: Λόγω της αποξήρανσης, το επεξεργασμένο δόντι 11 φαίνεται κάπως φωτεινότερο από το αντίπλευρο δόντι 21.

AD

Το Μέλλον στον Έλεγχο Σύγκλεισης

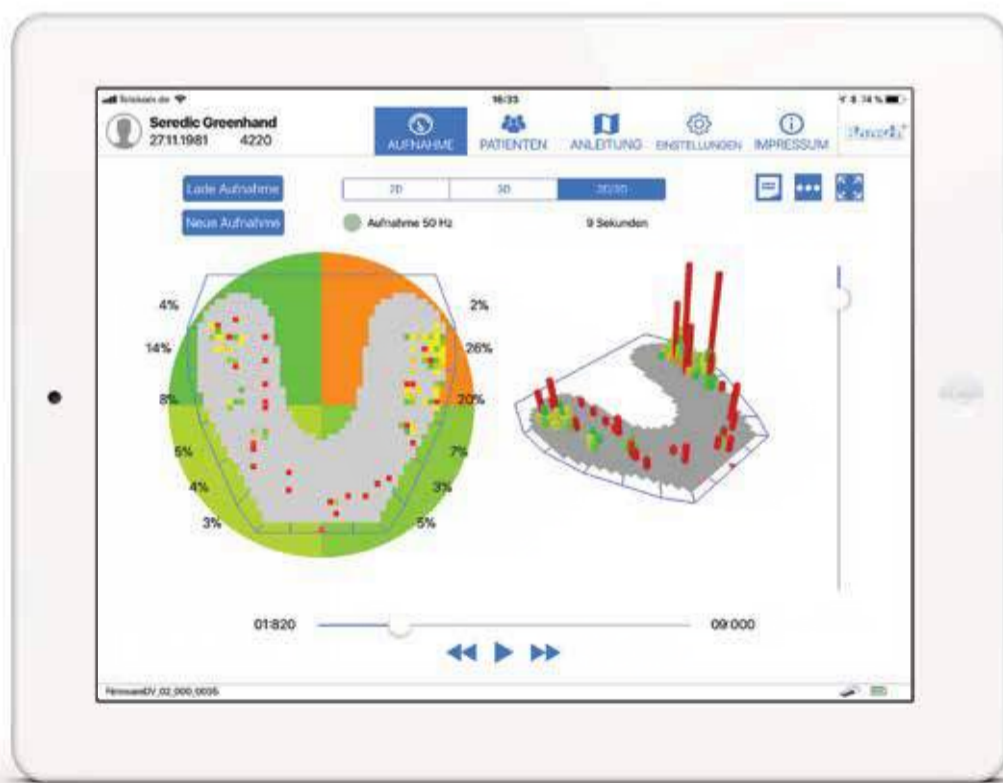Επιτέλους, η κλασική και η ψηφιακή τεχνολογία συνδυάζονται για να αποτυπώσουν τις μασητικές δυνάμεις στις επιφάνειες σύγκλεισης.

Το OccluSense® είναι μια φορητή συσκευή, η οποία χρησιμοποιεί το τοπικό ασύρματο δίκτυο για να μεταφέρει τα δεδομένα στο iPad μέσω της δωρεάν εφαρμογής της Apple. Ο λεπτός και εύκαμπτος ψηφιακός αισθητήρας πάχους 60micron, επιτρέπει την καταγραφή τόσο της δυναμικής όσο και της στατικής σύγκλεισης.

Επιπροσθέτως, οι επιφάνειες των δοντιών χρωματίζονται κόκκινες, όπως στην κλασική μέθοδο.

OccluSense® -iPad-App

Καταγραφή, Αξιολόγηση, Οργάνωση, Σύγκριση και Εξαγωγή των καταγεγραμμένων εγγράφων



Download on the App Store

Το OccluSense®-iPad-App είναι δωρεάν και μπορείτε να το κατεβάσετε από το Apple AppStore (www.occlusense.com/install).

Συμβατά μοντέλα iPad: 12.9" iPad Pro, 10.5" iPad Pro, 9.7" iPad Pro, iPad Air 1, iPad Air 2.



www.occlusense.com

Bausch and OccluSense are trademarks of Dr. Jean Bausch GmbH & Co. KG registered in Germany and other countries. Apple and iPad are trademarks of Apple Inc., registered in the U.S and other countries.



www.pandental.eu

Χαλκοκονδύλη 19,104 32 ΑΘΗΝΑ, Τηλ.: 210 5232609, 210 5222301
Fax: 210 5231800, email: pandental.eu@gmail.com

είναι δυνατόν. Σε περιπτώσεις με απλό κάταγμα στεφάνης χωρίς την εμπλοκή του πολφού, το πρώτο βήμα είναι η κάλυψη της οδοντίνης έτσι ώστε να αποφευχθούν οι ενδοδοντικές λοιμώξεις.

Οι νεκρώσεις πολφών μετά αναπτύσσονται μόνο στο 6% των περιπτώσεων το πολύ (4).

Εάν δεν υπάρχει διαθέσιμο θραύσμα για επανασυγκόλληση με κοινά, το δόντι μπορεί να αποκατασταθεί σύντομα με υλικό σύνθετης ρητίνης.

Έμμεσες αποκαταστάσεις, με προτίμηση στις κεραμικές όψεις ή στις μερικές στεφάνες είναι επίσης δυνατές (4).

Η ζωτικότητα του δοντιού θα πρέπει να ελέγχεται τουλάχιστον μία φορά το χρόνο μετά το τραύμα.

Στα παιδιά, ενδείκνυται γενικά η άμεση τεχνική με σύνθετη ρητίνη.

Η επανάληψη του τραύματος δεν είναι απίθανη και επιπλέον, οι έμμεσες αποκαταστάσεις είναι πιο χρονοβόρες και ακριβότερες λόγω του κόστους του εργαστηρίου.

Τεχνική ανασύστασης με υλικό αποκατάστασης ORMOCER®

Στην τεχνική άμεσης ανασύστασης, όπως και σε όλες τις ανακατασκευές των δοντιών, η αισθητική απόδοση καθορίζεται από το σχήμα και την απόχρωση.

Οι ανασυστάσεις φαίνονται φυσικές μόνον όταν και τα δύο χαρακτηριστικά αναπαραχθούν με επιτυχία.

Το σχήμα μπορεί να επιτευχθεί χρησιμοποιώντας κατάλληλα τεχνικά τοιχώματα, τα οποία έχω περιγράψει λεπτομερώς σε ένα εγχειρίδιο που γράφτηκε σε συνεργασία με τον εφευρέτη της τεχνικής, Dr. Burkhard Hugo (†), καθηγητής στο Würzburg (5).

Οι αρχές αποτελούνται από την αναπαραγωγή της ανατομίας της

← DT σελίδα 8

αποκατάστασης όσο το δυνατόν ακριβέστερα χρησιμοποιώντας το τοίχωμα.

Αυτό γίνεται χτίζοντάς το από την όμορη εξωτερική επιφάνεια με μια προσωρινή σύνθετη ρητίνη.

Μετά τον πολυμερισμό, το μόλιμο υλικό μπορεί να εισαχθεί στο προκύπτον αρνητικό καλούπι σε στρώσεις.

Εάν είναι απαραίτητο, ένα "πίσω τοίχωμα" μπορεί να χτιστεί υπερώα ή γλωσσικά επίσης, χρησιμοποιώντας υλικό αποκατάστασης αδαμαντίνης, για παράδειγμα στρώνοντάς το σε ένα κλειδί ολικώνης.

Η ακριβής διαδικασία και τα υλικά που χρησιμοποιήθηκαν, περιγράφονται λεπτομερώς στην παρακάτω αναφορά περιστατικού.

Αναφορά περιστατικού

Ένα παιδί ηλικίας 8,5 χρονών χτύπησε τα δόντια του πάνω σε ένα κάγκελο ενώ έπαιζε κυνηγητό στο σχολείο.

Γύρισε απότομα καθώς έτρεχε και δεν είδε το κάγκελο. Ήρθε στο ιατρείο την ίδια μέρα μαζί με την μητέρα του.

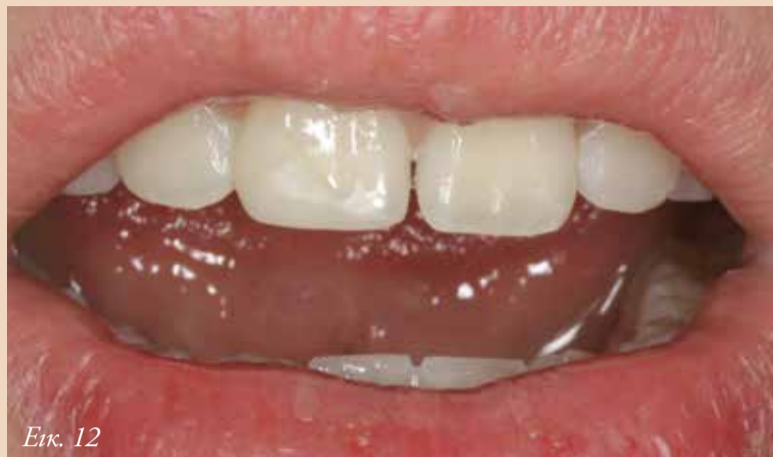Τα καλά νέα ήταν πως ο περιβάλλοντας ιστός, συμπεριλαμβανομένου και του πολφού, έμειναν άθικτα και ο έλεγχος ζωτικότητας στο δόντι 11 (άνω δεξιός κεντρικός κοπήρας) ήταν θετικός (Εικ. 1 και 2).

Τα κακά νέα: το θραύσμα χάθηκε πάνω στο ατύχημα, επομένως δεν ήταν διαθέσιμο για την αποκατάσταση.

Με την κατάλληλη διαχείριση του χρόνου (θεραπεία στο τέλος των ωρών χειρουργικής επέμβασης και μετά), ήμασταν σε θέση να αποκαταστήσουμε το δόντι στην ίδια συνάντηση.

Καταρχήν, η απόχρωση της οδοντίνης προσδιορίστηκε πάνω στο υγρό δόντι κρατώντας παράλληλα δύο παρόμοιες αποχρώσεις από το χρωματολόγιο του ναο-υβριδικού εμφρακτικού υλικού αποκατάστασης ORMOCER που χρησιμοποιήθηκε (Admira Fusion, VOCO) πάνω στην αυχενική περιοχή του γειτονικού δοντιού (6).

Καθώς η οδοντίνη πρόκειται να καλυφθεί από πάνω με ένα στρώμα υλικού αδαμαντίνης (αναφορά: κοπτικού άκρου), η αρχική απόχρωση θα πρέπει να είναι ένα τόνο πιο σκούρα.



Εικ. 12

Εικ. 12: Κατά την εξέταση τεσσάρων εβδομάδων, τόσο το σχήμα όσο και η απόχρωση του αποκατεστημένου δοντιού 11 φαίνονται φυσιικά. Ο ασθενής ανακουφίζεται και η μητέρα του ακόμα περισσότερο!

Λόγω της θέσης ολόκληρης της βλάβης, ήταν δυνατή η εργασία

χωρίς την χρήση ελαστικού απομονωτήρα.

Σε αντίθεση χρησιμοποιήθηκε ένας διαστολέας χειλιών, παρειάς και γλώσσας (Arcflex, FGM).

Με τον ασθενή υπό τοπική αναισθησία, η εκτεθειμένη οδοντίνη στον κεντρικό τομέα καλύφθηκε με φωτο-πολυμεριζόμενο ουδέ-

→ DT σελίδα 10

AD

Bonefill®

ΦΥΣΙΚΟ, ΟΣΤΕΟΑΓΩΓΙΚΟ ΜΟΣΧΕΥΜΑ, ΓΙΑ ΔΙΑΤΗΡΗΣΗ ΤΟΥ ΟΓΚΟΥ.

Dense

Porous

Mix

Block

Το Bonefill® προέρχεται από μηριαίο οστό βοοειδών που στην ανόργανη μορφή του παρουσιάζει δομή παρόμοια με αυτήν του ανθρώπινου οστού. Είναι ένα βιοϋλικό με υψηλή αγωγιμότητα και χρησιμοποιείται σε περιστατικά με απώλεια οστού, όπου απαιτείται η αναγέννηση ή αναδιαμόρφωσή του.

Σάρωση κόκκων Bonefill® Dense με ηλεκτρονικό μικροσκόπιο (SEM)

(α) Κόκκοι σε ακανόνιστο σχήμα
 (β) Συστήματα Havers και συνδετικοί πόροι Volkman παρατηρούνται στο υλικό
 (γ) Μετά από καλλιέργεια 7 ημερών, παρατηρείται σημαντική συγκέντρωση κυττάρων που καλύπτουν σχεδόν ολόκληρη την κοκκώδη επιφάνεια
 (δ) Προσκόλληση οστεοβλαστών

Τα πλεονεκτήματα του Bonefill®:

- Γρήγορη ενσωμάτωση και σχηματισμός νέου οστού (6 μήνες)
- Υψηλή, τρισιδιάστατη σταθερότητα μοσχεύματος
- Ασφαρές, τεκμηριωμένα βιοσυμβατό, δεν προκαλεί αντιδράσεις
- Αδρή επιφάνεια κόκκων για ιδανική προσκόλληση κυττάρων
- Υδροφιλή, με υψηλό πορώδες και διασύνδεση πόρων για ιδανική προσρόφηση αίματος και δημιουργία μικροαγγείωσης
- 100% καθαρή φάση υδροξυ-απατίτη, χωρίς οργανικά έκδοχα (Phase pure)

**Ανύψωση εδάφους
ιγμορείου**

**Οριζόντια & κατακόρυφη
ανάπλαση ακροφφίας**

**Περιοδοντικές
αλλοιώσεις**

**Διατήρηση
μετεξακτικού φατνίου**

**Ανάπλαση
φατνιακής ακροφφίας**

As per the geographic risk regulations issued by the International Zoo-sanitary Code and the Scientific Steering Committee of the European Union (SSCEC of August 2005). The product Bonefill - Materials for Bone Graft is biocompatible, has no cytotoxicity, acute systemic toxicity, subchronic toxicity, carcinogenicity, genotoxicity, and is not a sensitizing product (ISO 10993-1).

ΑΘΗΝΑ
 Λ. Μεσογείων 467,
 Τ.Κ. 153.43 Αγ. Παρασκευή
 Τηλ.: 210 80 30 341
 info@aristondental.com

ΘΕΣΣΑΛΟΝΙΚΗ
 Ναυάρχου Κουντουριώτου 13,
 Τ.Κ. 546.25
 Τηλ.: 2310 268 020
 thessaloniki@aristondental.com

ΛΕΜΕΣΟΣ
 Θεσσαλονίκης 9, Γραφείο 102
 Τ.Κ. 3025 Λεμεσός
 Τηλ.: 25 322 895
 info@aristondental.com

ariston dental
better answers

Web: aristondental.com

fb: ariston dental