



Expodental Scientific Congress acogerá el simposio anual SEPES DIGITAL ACADEMY

El encuentro, que se celebrará el 24 de junio, estará dedicado a la actualización clínica en el entorno digital.

Por DT Spain

El programa científico de Expodental Scientific Congress, que organizan IFEMA y Brand Comunicación, y que promueve la Federación Española de Empresas de Tecnología Sanitaria, Fenin, los próximos 24 al 26 de junio, acogerá en su primera jornada, la celebración del simposio SEPES DIGITAL ACADEMY (24 junio). Se trata del evento anual de SEPES coordinado por el Prof. Guillermo Pradíes y dedicado a la actualización clínica en el entorno digital.

Expodental Scientific Congress es el primer Congreso multidisciplinar de EXPODENTAL que ofrecerá al mundo profesional una oportunidad de formación e información sobre innovadores tratamientos, tecnologías, y contenidos científicos de

máxima actualidad. Todo ello con el respaldo que representa la participación de las diferentes sociedades científicas en sus correspondientes bloques temáticos y la coordinación por el Prof. Dr. Jaime A. Gil Lozano y el Dr. Nacho Rodríguez Ruiz. Precisamente entre estos bloques se ubicará el programa específico sobre odontología digital propio del simposio SEPES DIGITAL ACADEMY.

Aspectos como los procedimientos para integrar el diseño de sonrisa y los alineadores en casos restauradores, la alternativa de rigidez o flexibilidad en materiales de restauración CAD/CAM, la importancia de los escáneres intraorales para tratamientos de desgastes o, las herramientas gratuitas a nuestro alcance para implantología protésicamente



Imagen de los Dres. Guillermo Pradíes y Miguel Roig.

guiada, son algunos de los temas que se abordarán en el SEPES DIGITAL ACADEMY. Para ello, se contará con ponentes referentes en el entorno de las nuevas tecnologías como los doctores Pablo Ramírez, José Manuel Navarro, Nicolás Gutiérrez, Cristina Zarauz y Oscar Figueras.

El colofón a este simposio de SEPES lo pondrá una interesante y dinámica Mesa Redonda moderada por los profesores Miguel Roig y Guillermo Pradíes, presidente y vicepresidente de SEPES respectivamente, en la se

dará respuesta a las preguntas que previamente se habrán recibido por parte de los miembros de SEPES mediante encuesta, o de los propios asistentes.

La relevancia científica del Expodental Scientific Congress unida al interés que, año tras año, suscita el simposio SEPES DIGITAL ACADEMY hace que este gran evento científico del sector dental se posicione como una cita ineludible en la agenda de los profesionales de la odontología.

DT

Siete odontólogos españoles entre los científicos más influyentes a nivel internacional

Este ranking de la Universidad de Stanford identifica a los científicos más influyentes del mundo de acuerdo con su trayectoria científica.

Por DT Spain

Siete investigadores españoles del sector odontológico han sido incluidos en el Ranking of the World Scientists: World's Top 2% Scientists, uno de los rankings de investigadores más prestigiosos a nivel internacio-

nal que reconoce a estos científicos como los más relevantes del mundo.

La clasificación, elaborada por la Universidad de Stanford y publicada en la revista Plos Biology se basa en varios

parámetros que incluyen el número de publicaciones indexadas en la base de datos Scopus de Elsevier, citas recibidas, índice h, coautoría y un indicador compuesto (score). Como resultado, se ha creado una base de datos de más de 150.000 científicos de primer nivel en varios campos, que representan el 2% de los investigadores más importantes sobre un total de casi 7 millones de científicos en activo de todo el mundo.

Particularmente, en el área de la Odontología se han identificado a 1.237 investigadores en el mundo, donde están incluidos los siete investigadores españoles. Encabeza la lista el Dr. Eduardo Anitua, director científico de la compañía BTI Biotechnology Institute, que además ocupa la posición número 62 a nivel mundial. Le sigue el Dr. Mariano Sanz, de la Universidad Complutense de Madrid, posicionado en el ranking mundial en el puesto 218.

En el listado también encontramos a los doctores David Herrera (Universidad Complutense), Cosme Gay-Escoda (Universidad de Barcelona), Manuel Toledano (Universidad de Granada), José Vicente Bagán (Universidad de Valencia) y Miguel Ángel González-Moles (Universidad de Granada).

Aparecer en esta lista de investigadores más citados del mundo supo-

ne un importante reconocimiento internacional a la calidad científica de quienes la integran, ya que este es uno de los rankings más prestigioso a nivel internacional.

«Para el conjunto de la Odontología española es un honor contar con investigadores de tan elevado prestigio».

«Nuestra más sincera enhorabuena a todos ellos y nuestro agradecimiento porque dignifican nuestra profesión, ayudando así a posicionarla en los niveles de excelencia que se merece», manifiesta el Dr. Óscar Castro Reino, presidente del Consejo General de Dentistas.

Consejo General de Colegios de Dentistas de España

Creado en el año 1930, es el Órgano ejecutivo de la Organización Colegial de Dentistas. Entre sus competencias destacan la coordinación de la política general de la Organización Colegial, la ordenación del ejercicio de la profesión, la representación y la defensa de los intereses de sus profesionales, y la promoción del derecho a la salud odontológica de los españoles. Es también competencia del Consejo General la elaboración, desarrollo y actualización del Código Ético y Deontológico estatal de la profesión, así como de la promoción social, científica, cultural y laboral de la Odontología y la Estomatología.

DT

	Investigador	Centro de Investigación	#Pubs	Score	Puesto mundial
1	Eduardo Anitua	BTI Biotechnology Institute	241	4,0388397	62
2	Mariano Sanz	Univ. Complutense	306	3,7541694	218
3	David Herrera	Univ. Complutense	137	3,3328979	609
4	Cosme Gay-Escoda	Univ. de Barcelona	280	3,2869952	912
5	Manuel Toledano	Univ. de Granada	228	3,2866219	913
6	José V. Bagán	Univ. de Valencia	230	3,2603692	986
7	Miguel A. González-Moles	Univ. de Granada	108	3,2391993	1053

Tabla 1. Lista de Científicos Top Españoles en Odontología.

DENTAL TRIBUNE
El periódico dental del mundo
www.dental-tribune.com

Publicado por Dental Tribune International

DENTAL TRIBUNE
Spanish Edition

Director Editorial
Francisco Soriano López
francisco@atlantiseditorial.com

Director Comercial
Jorge Luis Cacuango
jorge@atlantiseditorial.com

Director Científico
Dr. Juan José Soleri Cocco
soleri.clinicavndelpilar@gmail.com

ISSN: 2586-5692
Depósito legal: M-59040-2007

Atlantis editorial
Science & Technology S.L.

Editado por:
Atlantis Editorial Science & Technology S.L.
Avda. del Manzanares, 196
28026 Madrid
Telf. (+34) 914 768 000 - (+34) 608 496 988
www.atlantiseditorial.com

DENTAL TRIBUNE
Spanish Edition

Edición que se distribuye a todos los odontólogos de España, latinoamericanos y a los profesionales hispanos que ejercen en USA.

Dental Tribune Study Club

El club de estudios online de Dental Tribune, avalado con créditos de la ADA CERP, le ofrece cursos de educación continua de alta calidad. Inscríbese gratuitamente en www.dtstudyclubspanish.com para recibir avisos y consulte nuestro calendario.

DT International

Licensing by Dental Tribune International

International Headquarters

Publisher and Chief Executive Officer: Torsten R. Oemus
Chief Content Officer: Claudia Duschek

Dental Tribune International GmbH
Holbeinstr. 29, 04229 Leipzig, Germany
Tel.: +49 341 4847 4302 | Fax: +49 341 4847 4175
General requests: info@dental-tribune.com
Sales requests: mediasales@dental-tribune.com
www.dental-tribune.com

Material from Dental Tribune International GmbH that has been reprinted or translated and reprinted in this issue is copyrighted by Dental Tribune International GmbH. Such material must be published with the permission of Dental Tribune International GmbH. *Dental Tribune* is a trademark of Dental Tribune International GmbH.

All rights reserved. ©2021 Dental Tribune International GmbH. Reproduction in any manner in any language, in whole or in part, without the prior written permission of Dental Tribune International GmbH is expressly prohibited.

Dental Tribune International GmbH makes every effort to report clinical information and manufacturers' product news accurately but cannot assume responsibility for the validity of product claims or for typographical errors. The publisher also does not assume responsibility for product names, claims or statements made by advertisers. Opinions expressed by authors are their own and may not reflect those of Dental Tribune International GmbH.

Técnica de fijación de la Membrana de Schneider a la pared lateral del seno

Por Levi Cuadrado,¹ Massiel Jaquez,² Cinthia Rodríguez³

INTRODUCCIÓN

El seno maxilar (SM) es una cavidad par de gran tamaño localizada en el hueso maxilar, la cual esta revestida por la membrana sinusal también llamada membrana de Schneider.¹ Histológicamente es un epitelio cilíndrico pseudoestratificado ciliado, y la parte más profunda es un tejido conectivo muy vascularizado.² Estas cavidades mantienen una estrecha relación anatómica con el piso de la órbita, la cavidad nasal y la cavidad oral simultáneamente, convirtiéndola en una estructura de gran importancia clínica. En términos de microflora, suele ser una región habitada por diversos microorganismos, por lo tanto, cualquier comunicación establecida entre la cavidad oral y el seno maxilar, puede conducir a la entrada de organismos potencialmente patógenos.

El volumen óseo disponible para la colocación de implantes dentales está limitado verticalmente por esta cavidad debido al proceso de neumatización y reabsorción progresiva del hueso alveolar. En ciertas ocasiones pueden ser afectados por múltiples enfermedades, siendo las más frecuentes las inflamaciones de las mucosa sinusal (agudas y crónicas). No obstante, se pueden encontrar otras entidades menos frecuentes, como la presencia de cuerpos extraños, los cuales pueden provocar afecciones intrasinasales.³ En este sentido, las alteraciones del seno maxilar deben evidenciarse a través del diagnóstico radiográfico, identificando hallazgos como; la opacidad, ocupamiento y/o engrosamiento de las mucosas sinusales, los cuales son signos orientadores para la identificación de patologías en estas estructuras.⁴

Los cuerpos extraños presentes en los senos maxilares tienen diversas causas, como; la presencia de raíces dentarias, patologías quísticas, fragmentos de instrumentos rotos o implantes introducidos en el seno maxilar por diversos mecanismos

accidentales. Otros factores más raros son los de origen no dentario, que se describen de forma aislada en relación con traumatismos faciales, accidentes o agresiones.⁵ Aunque algunos elementos permanecen asintomáticos, otros provocan sinusitis crónica debido a la invasión de bacterias altamente virulentas desde la cavidad bucal hasta el seno.⁶

El tratamiento para este tipo de afecciones, es la extracción quirúrgica del cuerpo extraño que según el tamaño y su localización, puede realizarse mediante diferentes técnicas,⁷ cada una de ellas con el fin de tener un acceso al interior del seno maxilar, permitiendo una visualización del área y localización del objetivo a extraer.⁸

En el presente artículo, se explicará la ejecución de una técnica quirúrgica que tiene la finalidad de permitir un acceso controlado al interior de la cavidad sinusal, y facilitar la extracción de un cuerpo extraño presente y las complicaciones que pudiera ocasionar intrasinasalmente.

MATERIALES Y MÉTODOS

Paciente varón de 48 años de edad que acude a la consulta dental con la intención de reponer las ausencias dentales del sector posterior del maxilar de su lado izquierdo. A la exploración clínica y radiológica mediante una ortopantomografía, se aprecia una neumatización del seno maxilar izquierdo con una atrofia en altura del reborde alveolar residual. Se intuye también la presencia de un quiste de retención mucosa, apreciándose la presencia de un resto radicular incluido en el interior de la cavidad sinusal. Para el diagnóstico y la planificación más precisa del caso, se solicita una tomografía computarizada de haz cónico (CBCT) del área quirúrgica.

Tras el estudio clínico y radiológico completo, se concluye que se trata de un seno Grado IV Tipo A (clasificación de Misch para seno



Dr. Levi Cuadrado

¹ Departamento de Implantología y Periodoncia, Universidad Católica de Murcia, Madrid, España; levicuadrado@me.com

² Departamento de Investigación Dental, Universidad Federico Henríquez y Carvajal, Santo Domingo 10106, República Dominicana; masieljaquez@gmail.com

³ Departamento de Odontología, Universidad Federico Henríquez y Carvajal, Santo Domingo 10106, República Dominicana; [cynthiarodriguez@gmail.com](mailto:cinthiarodriguez@gmail.com)

maxilar). Se propone realizar la exéresis del quiste y extracción del resto radicular en la misma fase quirúrgica del procedimiento con elevación de la mucosa y relleno del seno maxilar con biomaterial. La colocación de dos implantes osteointegrados en posición de 26 y 27 será diferida.

Medicación preoperatoria

La medicación preoperatoria para el tratamiento del seno ocupado tras consulta con el otorrino, consistió en:

- Antibiótico de amplio espectro: Amoxicilina de 875 mg más ácido clavulánico 125 mg (Augmentine), un comprimido cada 12 horas, durante 7 días.
- Corticoides: Prednisona (Dacortin) comprimido oral de 5 mg, 2 comprimidos cada 12 h durante 2 días (20 mg), 1 comprimido cada 12h tercer día (10 mg); 1 comprimido (5 mg) por la mañana al cuarto día.

EL MUNDO EN SUS MANOS

Las noticias más relevantes de España y del mundo.
Reciba Dental Tribune Spain en su consultorio sólo por el coste de su envío por correo.

DENTAL TRIBUNE
The World's Dental Newspaper - Spain and Latin American Editions

¡SUSCRÍBASE YA! VISITE WWW.DENTAL-TRIBUNE.COM

dti

- Antihistamínico: Oximetazolina al 0.05% tres veces al día durante tres días.
- Solución salina: Rhinomer para lavados nasales, 5 veces al día.
- Protector gástrico: Omeprazol 20 mg, 1 comprimido por la mañana en ayunas mientras dure el tratamiento con antiinflamatorios.
- Probiótico: Ultra Levura 250 mg, 1 comprimido por la mañana durante el tratamiento antibiótico y prolongarlo una semana más.

Procedimiento Quirúrgico

Tras la fase de diagnóstico, planificación y completado el preoperatorio, se procede a realización de la cirugía:

Se realiza una incisión crestral ligeramente palatinizada en la zona edéntula, intrasurcular alrededor de la pieza 28 y una incisión de descarga vertical en la mucosa bucal a partir de la línea ángulo distal del 25, se levanta un colgajo de espesor total y se expone la pared lateral del maxilar, visualizando el área corres-

pondiente de acceso hacia el seno maxilar. Una vez expuesta el área quirúrgica se realiza la antróstomía con bisturí piezo eléctrico (Piezotome Cube, kit de insertos sinus lift).

A continuación se procede a realizar una incisión horizontal, con hoja de bisturí no. 15 (marca Braun), en el centro de la ventana, sobre la membrana de Schneider para acceder al interior del seno. Se procede a la exéresis del quiste de retención mucosa mediante pinzas de disección, cucharilla de legrado Lucas y aspiración. Una vez eliminado el quiste, se localiza y se extrae el resto radicular incluido y se introducen con cuidado gasas impregnadas en agua oxigenada al 3% o povidona yodada al 10% para favorecer la desinfección de la cavidad sinusal.

A continuación se valora mediante magnificación de 5 aumentos (EyeZoom de Orasoptic) el grosor y calidad de la membrana de Schneider, comprobando que se encuentra engrosada, probablemente debido al proceso inflamatorio crónico originado por la presencia del resto radicular incluido en el seno, lo cual favorece la manipulación de la misma disminuyendo el riesgo de desgarro. Se procede a despegar la membrana de forma manual con espátulas de seno (Frios Sinus-Set) liberando bien las porciones mesial, caudal, distal y medial hasta conseguir suficiente paño para que la membrana de Schneider sobresalga de la pared ósea de la antróstomía. Se fija la membrana al borde superior de la antros-

tomía, en la pared lateral del maxilar, mediante chinchetas (Klockner, 1,7 mm de parte activa), cerrando la incisión en la membrana producida por el bisturí y creando un espacio aislado del resto de la cavidad sinusal.

Terminado este paso, se recubre la superficie basal de la membrana de Schneider intrasinusalmente con una membrana reabsorbible de pericardio porcino (Jason), fijada también con chinchetas, sirviendo para evitar que las aristas de las partículas del biomaterial puedan producir alguna perforación en la mucosa sinusal. Una vez estabilizadas ambas membranas se procede al relleno del seno con hidroxiapatita bovina (Cerabone), mezclada con fibrina rica en plaquetas y leucocitos (L-PRF) (centrífuga IntraSpin de Intra-Lock) que facilita su transporte y evita el desplazamiento de las partículas de forma no controlada dentro del seno., además la L-PRF podría favorecer la reparación de alguna perforación que hubiera podido surgir durante el desarrollo de la cirugía y haya podido pasar inadvertida.

Finalmente se realiza una regeneración en anchura del reborde alveolar y recubrimiento de la zona quirúrgica con otra membrana de pericardio y con membranas de fibrina obtenidas de la L-PRF para favorecer la cicatrización de la herida y cierre primario de la incisión. Finalmente se procede a suturar con Vicryl (poliglactina 910, multifilamento trenzado reabsorbible) con puntos colchoneros horizontales para contener la tensión del colgajo, puntos simples para reposicionamiento del mismo y cierre de la descarga y sutura continua simple para el cierre final de la herida.

Medicación Postoperatoria

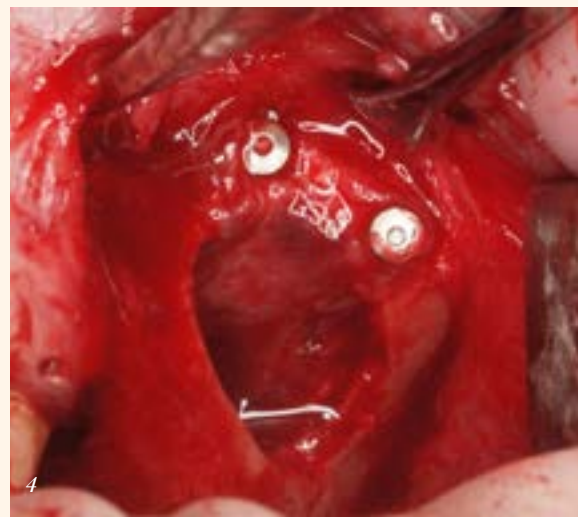
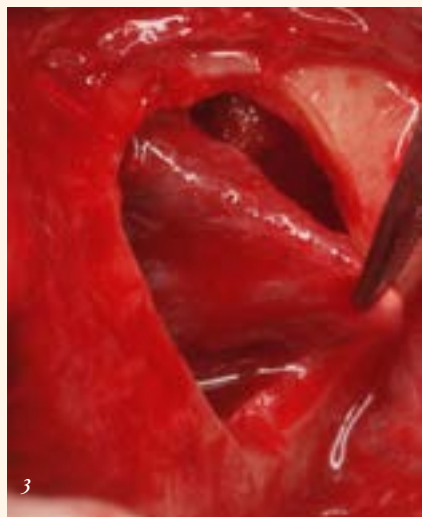
- Corticoides: Celestone cronodose 2 ml (betametasona sódica) inyectado intramuscularmente en dosis única.
- Analgésicos: Nolotil y paracetamol combinados cada 4 horas durante 2-3 días
- Antibiótico: Ciprofloxacino 500, 1 comprimido cada 12 horas durante 10 días

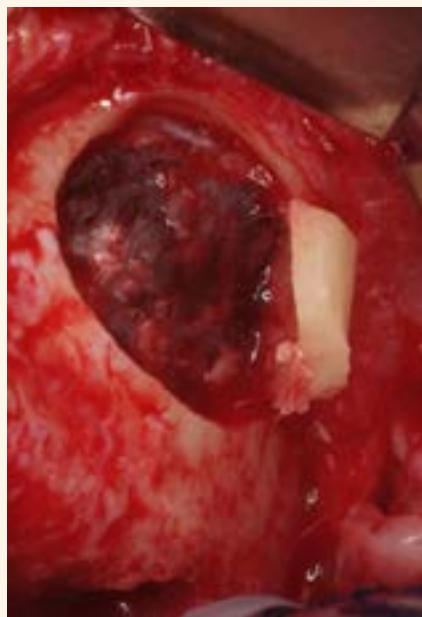

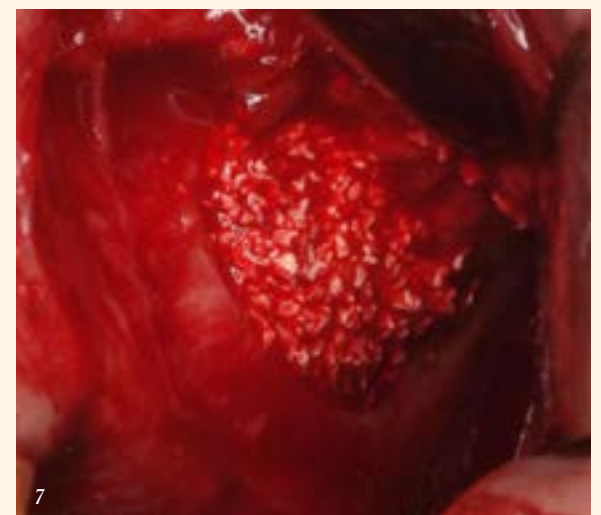
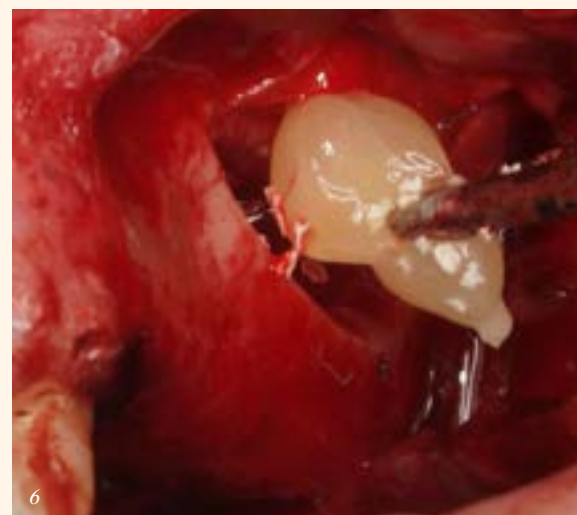
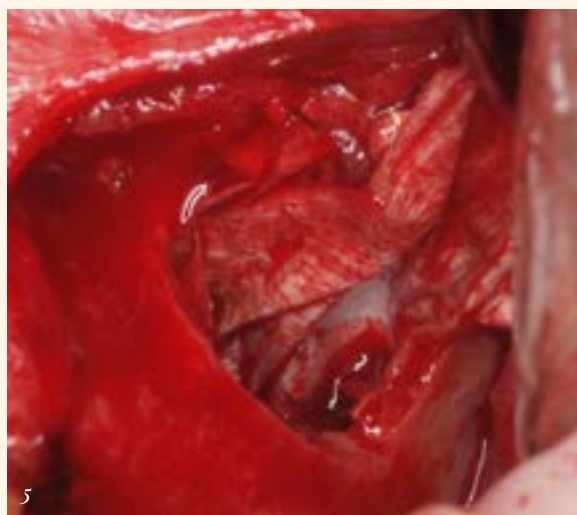
Figura 1. Antróstomía realizada con bisturí piezoeléctrico.

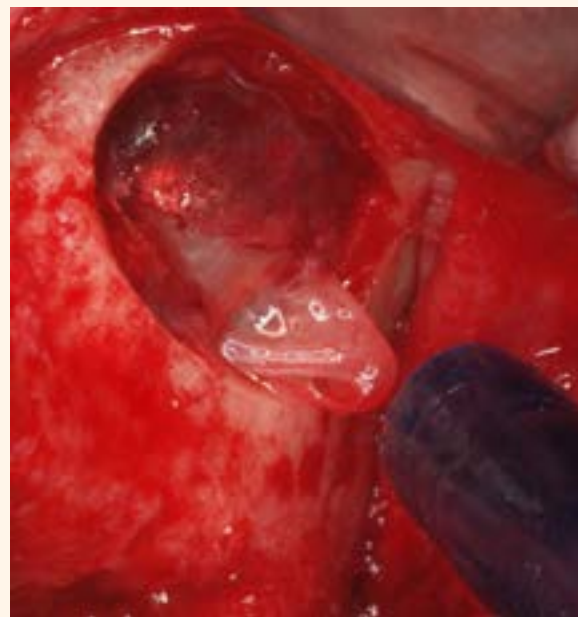

Figura 2. Exéresis del quiste de retención mucosa, donde apreciamos que el contenido de moco ha sido eliminado gracias a la medicación preoperatoria.



Figuras 3 y 4. Despegamiento y fijación de la membrana a la pared lateral del maxilar mediante chinchetas.



Figuras 5, 6 y 7. Recubrimiento de la membrana de Schneider con membrana reabsorbible de colágeno o pericardio fijada también con chinchetas y relleno del seno con hidroxiapatita bovina (Cerabone) mezclada con plasma rico en plaquetas.

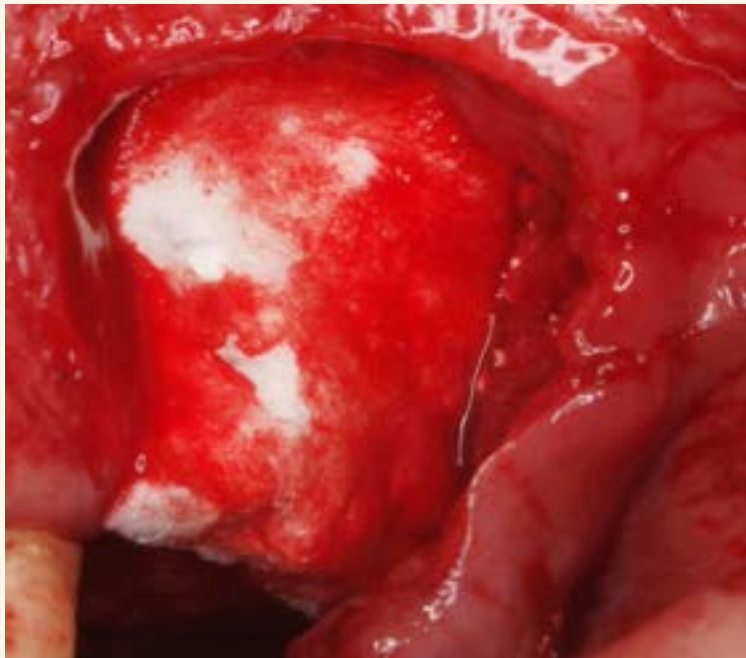


Figura 8. Recubrimiento de la zona quirúrgica con membrana de pericardio.

RESULTADOS Y SEGUIMIENTO

Evaluación del caso mediante CBCT 6 meses después para planificación y colocación de implantes osteointegrados en la zona regenerada. En las imágenes se aprecia la ganancia de volumen óseo dentro del seno, debido al aislamiento y estabilidad del biomaterial bajo la membrana de Schneider, sin complicaciones clínicas, concluyendo que la técnica utilizada es una alternativa más para la reparación de la membrana de Schneider.

Colocación de Implantes

Se utiliza la técnica de «Flapless Technique», para la colocación de dos implantes (Klockner VEGA Contact Ti), de 4,5 x 12 mm en la posición del diente No. 26 y 27.

Estabilidad de los implantes

Se realizó la medición de los valores de estabilidad primaria mediante análisis de frecuencia de resonancia utilizando el dispositivo Pengüin, dando valores altos que indican que la densidad del hueso regenerado es alta. Para la pieza dentaria No. 26 el valor fue de 82/82 ISQ y para la pieza No. 27 el valor fue de 78/79 ISQ.

DISCUSIÓN

El maxilar posterior representa un desafío para la colocación de implantes dentales debido a la dificultad para lograr la estabilidad primaria ya que esta zona presenta habitualmente una baja densidad ósea y una disponibilidad ósea deficiente causada por la reabsorción de la cresta y la neumatización de los senos maxilares. Para la reconstrucción del volumen del hueso maxilar posterior, la literatura ha descrito diferentes procedimientos como injertos onlay, osteotomías y las elevaciones del seno.⁹

La perforación de la membrana de schneider y las alteraciones derivadas del diagnóstico de lesiones patológicas dentro del seno maxilar, pertenecen al grupo de complicaciones intraoperatorias que pueden ocurrir durante el procedimiento de elevación del piso sinusal, las cuales pueden desencadenar un impacto directo en la complicación del procedimiento quirúrgico y tener una influencia negativa en los resultados clínicos.¹⁰

En el piso del seno maxilar de algunos individuos las raíces de los dientes posteriores se proyectan a través de este hueso atravesando el epitelio de la membrana de schneider.¹¹ Algunos artículos han reportado diversas técnicas para eliminar estos cuerpos presentes dentro de la cavidad sinusal.^{12,15} En general, se recomienda una intervención quirúrgica inmediata a fin de prevenir posibles secuelas de la sinusitis aguda / crónica o la formación de quistes mucosos. Clásicamente, existen maniobras con las cuales se puede lograr un abordaje mediante cirugía abierta, como la sinusotomía de Caldwell-Luc o la cirugía endoscópica funcional de los senos nasales.¹⁰

En el caso descrito, debido al proceso inflamatorio crónico originado probablemente por la presencia del resto radicular en el interior del seno, se realizó una técnica alternativa de la elevación sinusal tradicional abierta por la pared lateral, donde después de eliminar el cuerpo extraño que invadía la zona, se estabilizó la membrana de Schneider fijándola a la pared lateral del maxilar mediante chinchetas, evitando así que la posible presión negativa de la maniobra de Rosenlicht movilizara la membrana y pudiera dar lugar a distintas complicaciones en el postoperatorio, procediendo tras ello a la elevación y relleno de seno maxilar.

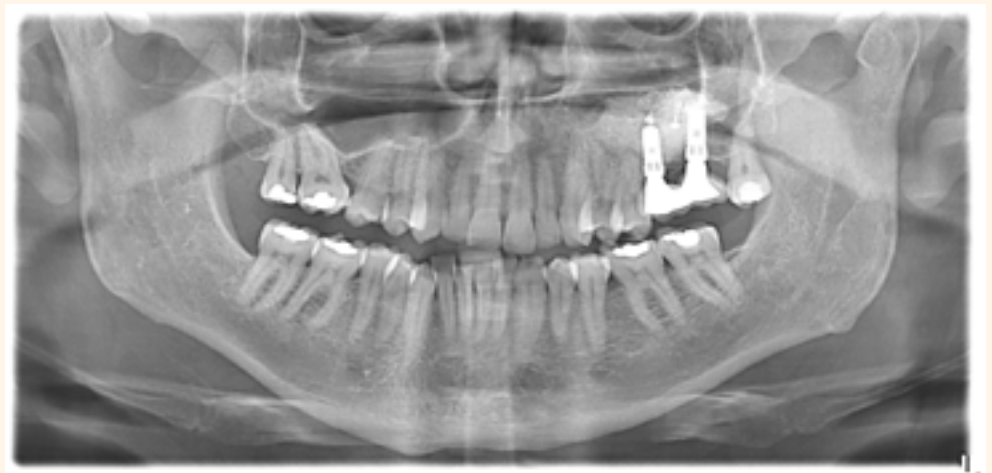

Figura 9. Evaluación radiográfica a 2 años de tratamiento.

CONCLUSIÓN

Independientemente de la técnica empleada para aumentar la altura del piso sinusal, las complicaciones pre y posquirúrgicas pueden eventualmente llevar al fracaso del procedimiento. Los cuerpos extraños en el seno maxilar son problemas poco frecuentes que suelen ser secundarios a procedimientos dentales y que deben eliminarse para prevenir infecciones incluso si es asintomático. La técnica propuesta en este artículo es una alternativa quirúrgica al cierre de la perforación de la membrana sinusal que se realiza mediante una incisión controlada con bisturí cuando existe un cuerpo invasor presente que debe ser eliminado, aun así se necesitan más estudios longitudinales para evaluar a fondo la efectividad de la técnica.

BIBLIOGRAFIA

1. Koçak HE, Elbistanli MS, Acipayam H, Olgun B, Kayhan FT. Acute Palatal Perforation and Preoperative Repair Method During Septoplasty Operation. *J Craniofac Surg.* 2016 Sep;27(6):e559-60. doi: 10.1097/SCS.0000000000002865. PMID: 27526239.
2. Graziano A, Benedetti L, Massei G, Cusella de Angelis MG, Ferrarotti F, Aimetti M. Bone production by human maxillary sinus mucosa cells. *J Cell Physiol.* 2012 Sep;227(9):3278-81. doi: 10.1002/jcp.24022. PMID: 22105430.
3. Krishnan S, Sharma R. Iatrogenically induced foreign body of the maxillary sinus and its surgical management: a unique situation. *J Craniofac Surg.* 2013 May;24(3):e283-4. doi: 10.1097/SCS.0b013e31828f2a5a. PMID: 23714992.
4. Arellano M, Navarro P, Arias A, Fuentes R. Radiographic finding of foreign body in maxillary sinus floor of asymptomatic subject. *Int. J. Odontostomat.* 2020. 14 (2): 150-153.
5. Drago L, Vassena C, Saibene AM, Del Fabbro M, Felisati G. A case of coinfection in a chronic maxillary sinusitis of odontogenic origin: identification of *Dialister pneumosintes*. *J Endod.* 2013 Aug;39(8):1084-7. doi: 10.1016/j.joen.2013.04.025. Epub 2013 May 21. PMID: 23880283.
6. Tanasiewicz M, Bubilek-Bogacz A, Twardawa H, Skucha-Nowak M, Szklarski T. Foreign body of endodontic origin in the maxillary sinus. *J Dent Sci.* 2017 Sep;12(3):296-300. doi: 10.1016/j.jds.2013.02.033. Epub 2013 Apr 9. PMID: 30895065; PMID: PMC6399989.
7. Batista SH, Soares ES, Costa FW, Bezerra TP, Clasen HS. Corps étranger du sinus maxillaire. Considérations sur la fermeture des abords maxillaires [Foreign body in the maxillary sinus. Considerations on maxillary sinus approaches wound closure]. *Rev Stomatol Chir Maxillofac.* 2011 Nov;112(5):316-8. French. doi: 10.1016/j.stomax.2011.08.005. Epub 2011 Sep 15. PMID: 21924752.
8. Fouad W, Osman A, Atef M, Hakam M. Guided maxillary sinus floor elevation using deproteinized bovine bone versus graftless Schneiderian membrane elevation with simultaneous implant placement: Randomized clinical trial. *Clin Implant Dent Relat Res.* 2018 Jun;20(3):424-433. doi: 10.1111/cid.12601. Epub 2018 Mar 25. PMID: 29575547.
9. Felice P, Iezzi G, Lizio G, Piatelli A, Marchetti C. Reconstruction of atrophied mandible with inlay technique and mandibular ramus block graft for implant prosthetic rehabilitation. *J Oral Maxillofac Surg.* 2009 Feb;67(2):372-80. doi: 10.1016/j.joms.2008.07.006. PMID: 19138613.
10. Stacchi C, Andolsek F, Berton F, Perinetti G, Navarra CO, Di Lenarda R. Intraoperative Complications During Sinus Floor Elevation with Lateral Approach: A Systematic Review. *Int J Oral Maxillofac Implants.* 2017 May/June;32(3):e107-e118. doi: 10.11607/jomi.4884. PMID: 28494033.
11. Sahin YF, Muderris T, Bercin S, Sevil E, Kırıs M. Chronic maxillary sinusitis associated with an unusual foreign body: a case report. *Case Rep Otolaryngol.* 2012;2012:903714. doi: 10.1155/2012/903714. Epub 2011 Oct 13. PMID: 22953127; PMID: PMC3420515.
12. Chanavaz M. Sinus graft procedures and implant dentistry: a review of 21 years of surgical experience (1979-2000). *Implant Dent.* 2000;9(3):197-206. PMID: 11307406.
13. Tatum H Jr. Maxillary and sinus implant reconstructions. *Dent Clin North Am.* 1986 Apr;30(2):207-29. PMID: 3516738.

Expertos destacan que los colutorios con CPC reducen 1.000 veces la infectividad del SARS-CoV-2 en estudios de laboratorio

En el marco del congreso Sepa Joven 2021, se ha señalado la importancia que tiene la boca durante la pandemia y la efectividad antiviral de algunos colutorios con Cloruro de Cetilpiridinio (CPC) como potencial herramienta para prevenir la transmisión del SARS-CoV-2. La salud bucal repercute en la salud general de las personas, siendo la boca una vía de entrada y de transmisión de microorganismos que pueden multiplicarse y desencadenar infecciones a nivel sistémico. La Dra. Nuria Izquierdo-Useros y Ernesto de la Puente han dado a conocer los resultados más concluyentes de los estudios realizados.

Por DT Spain

En el congreso de Sepa Joven 2021, un encuentro interdisciplinar de referencia organizado por la Sociedad Española de Periodoncia y Osteointegración (SEPA), se ha puesto de manifiesto la importancia que tiene la boca como fuente de infección y transmisión del SARS-CoV2. Por ello, es fundamental incidir en el cuidado de la salud bucal para prevenir la transmisión de la COVID-19.

Un estudio preclínico llevado a cabo en células cultivadas en laboratorio ha demostrado el efecto antiviral que tienen ciertos colutorios con Cloruro de Cetilpiridinio (CPC), molécula presente en algunos antisépticos bucales. Concretamente, este componente es capaz de reducir hasta 1.000 veces la capacidad de infección del SARS-CoV-2 en cultivos de células en el laboratorio.

Este es uno de los mensajes principales que la Dra. Nuria Izquierdo-Useros, coordinadora del estudio preclínico e investigadora principal del grupo PISTA de IrsiCaixa, ha compartido durante Sepa Joven 2021, evento al que han asistido de forma virtual más de 9.000 profesionales de la Odontología y que ha contado con el aval de numerosas universidades y sociedades científicas. Como ha resaltado el Dr. Miguel Carasol, coordinador científico de los Grupos de Trabajo de SEPA, «en el momento actual sería muy interesante poder ofrecer a la población general recursos de higiene bucodental que, además de ejercer sus conocidos efectos positivos para la salud de la boca, puedan reducir la carga viral y aportar, por tanto, una posible protección frente al riesgo de transmisión del virus causante de la COVID-19».

CPC, efecto antiviral demostrado Durante su ponencia, la Dra. Izquierdo-Useros ha profundizado sobre los resultados de este estudio realizado en el laboratorio por el personal investigador del grupo PISTA de IrsiCaixa, en colaboración con DENTAID Research Center, y en el que se ha comprobado que el CPC tiene un claro papel antiviral. Esto permite al equipo investigador seguir avanzando y realizar un ensayo de eficacia en humanos para estudiar si el uso de colutorios con CPC ayudará a controlar los microorganismos de la cavidad bucal y a reducir los patógenos bucales. «Teniendo en cuenta que en el experimento hemos usado una cantidad de virus más elevada que la que se encuentra en la cavidad bucal de las personas infectadas, estos resultados son muy

esperanzadores», ha destacado la investigadora.

«El siguiente paso, es conocer los resultados del ensayo de eficacia en humanos, que ya se ha puesto en marcha, donde podremos ver si la

molécula disminuye la carga viral en la saliva de personas infectadas por SARS-CoV-2», ha apuntado la Dra. Izquierdo-Useros.

Por su parte, Ernesto de la Puente, Medical Training Manager de DEN-

TAID, ha puesto en relevancia durante su intervención en Sepa Joven que la boca no es un sistema aislado, sino que afecta a la salud general de las personas. Como ha explicado De la Puente, «la boca es una vía de entrada y de transmisión de microorganismos, que pueden multiplicarse y producir infecciones in situ y a nivel sistémico».

De ahí que los expertos hayan insistido en la necesidad de tener una buena higiene bucal, porque puede ayudar a evitar el desarrollo de patologías infecciosas, como la COVID-19. En este sentido, destacan la importancia de una buena salud bucal como medida preventiva, y apuntan a la necesidad de incluirla en el paquete de medidas básicas de prevención recomendadas actualmente. DT

CONFERENCIA


DESOCCLUSIÓN

&


DIAGNÓSTICO EN REHABILITACIÓN ORAL




MADRID - COEM

4 y 5 junio
2021



Prof. Dr. Aníbal Alonso



info@centroforma.com

FORMA
Centro de Formación Odontológica

www.desocclusion.com

Curaprox refuerza su presencia en España con una nueva filial

Curaprox refuerza su posición en España con una nueva filial. La marca premium suiza de salud bucodental es reconocida entre los profesionales por su diseño y sus productos de higiene bucal de alta calidad, con su cepillo dental CS 5460 como el ejemplo más conocido. Dental Tribune Spain habló con el director ejecutivo Josep Munté sobre la implantación de la filial, y el objetivo de promover la filosofía en prevención de salud bucodental en la sociedad.

Por DT Spain

Sr. Munté, ¿cómo surgió la filial española?

En España la marca ha estado presente desde hace algo más de 6 años,

sin embargo no se ha alcanzado el potencial que ofrece un mercado de 47 millones de personas. Curaprox es una marca de prestigio internacional y cuenta con una gama de productos premium extremadamente atractiva.

Estoy convencido del futuro éxito de la filial constituido por un equipo humano motivado, formado y dedicado al 100% a la marca.

¿Qué potencial tiene el enfoque en la prevención en las prácticas dentales españolas?

Aún hay mucho camino por recorrer en cuanto a la prevención de la salud oral, sin embargo, la filosofía de Cu-

raprox podrá sin duda colaborar con la propagación del conocimiento en prevención, que conlleva la marca desde el comienzo de su andadura a inicios de los años 70.

La estrecha colaboración que Curaprox ha iniciado en España junto a las mayores Instituciones y Universidades estatales, son buena muestra de nuestras intenciones y del objetivo que nos hemos propuesto: poner el foco de los futuros odontólogos nacionales en la prevención de la salud oral.

¿Cómo beneficiará la filial a los pacientes y los profesionales de la odontología en España?

Curaprox Spain tiene como fin proporcionar a los dentistas e higienistas del sector un portfolio de productos necesarios para su actividad diaria. Ofrecemos una gama profesional de: colutorios, dentífricos específicos y por supuesto cepillos dentales suaves y especializados para cada tipo de necesidad.

La prevención de la salud oral en general y el cuidado de la línea gingival evita en gran medida que el paciente sufra de gingivitis o incluso de periodontitis. Los pacientes que acuden a una clínica dental sensibilizada con la periodoncia disfrutarán de una mejor salud bucal.

¿Qué ha supuesto la pandemia de la COVID-19 para la profesión?

El covid-19 afectó seriamente la práctica diaria de los profesionales ya que inicialmente se vieron obligados a cerrar sus consultas o atender tan solo urgencias. La afluencia de pacientes bajó drásticamente pero a día de hoy por lo general han podido ir recuperando el ritmo.

Las medidas sanitarias que deben tomar en las clínicas dentales son extremas y por supuesto ha significado una reformulación en la actividad profesional.

¿Cuál es el papel que juegan su relación con las universidades y los profesionales de la odontología?

He estado en contacto con odontólogos, universidades y líderes de opinión mostrándose deseosos de colaborar con Curaprox. Para nosotros es una gran noticia pues existe interés tanto en la marca como en la línea de productos.

Estos profesionales son definitivamente esenciales para el buen desarrollo y crecimiento de Curaprox, ya que ellos son el nexo para el inicio de una nueva era en cuanto a prevención de la salud oral.

¿Dónde pueden encontrar los profesionales de la odontología españoles los productos Curaprox?

Hacerse con los productos Curaprox ahora es más fácil que nunca, ya sea a través de www.curaprox.es o a través de mayoristas dentales y farmacéuticos.



SIGN UP NOW!

The world's dental e-newsletter

DENTAL TRIBUNE



**Stay informed
on the latest news
in dentistry!**

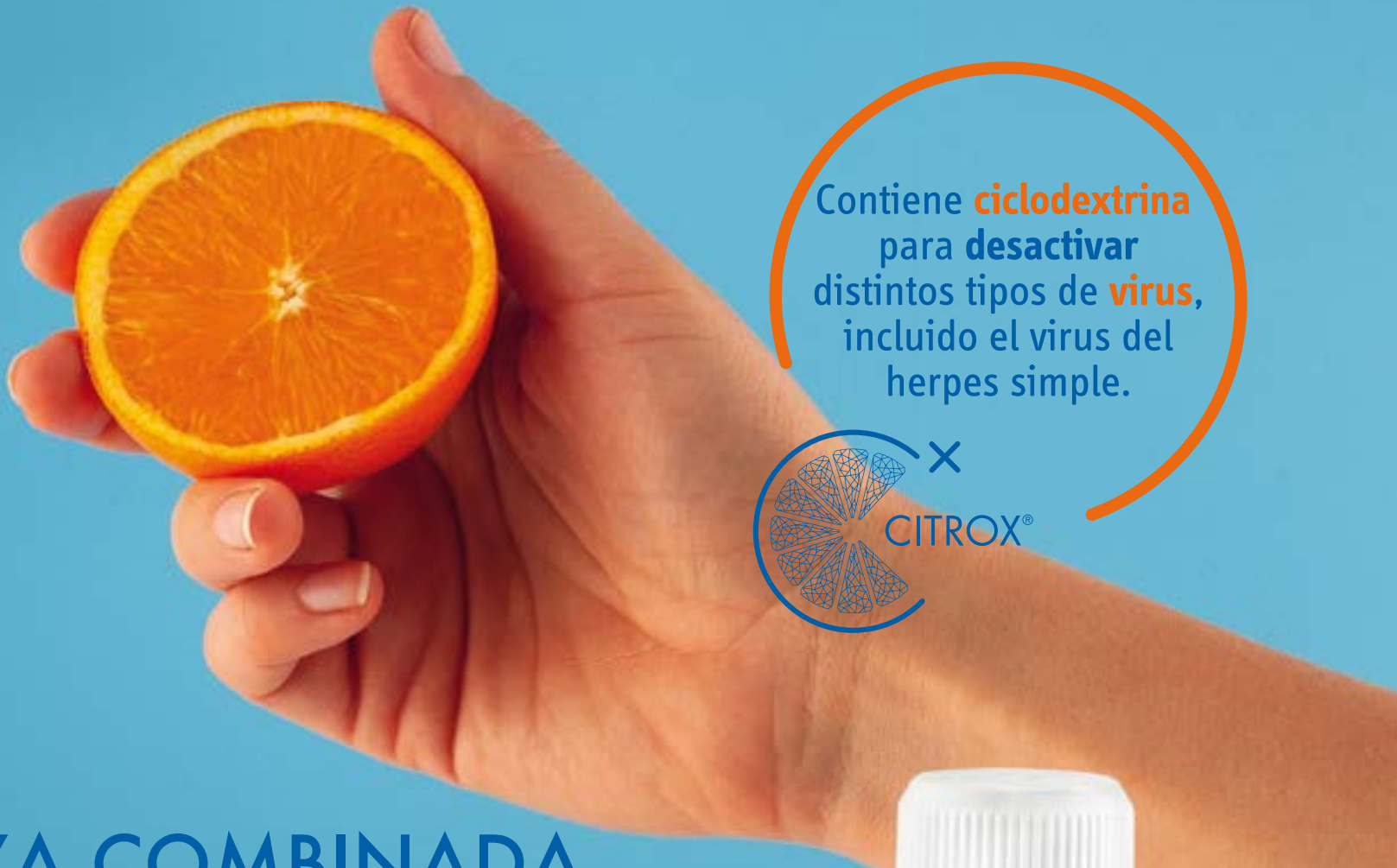www.dental-tribune.com

dti Dental
Tribune
International

CURAPROX

PROTECCIÓN ADICIONAL

El riesgo de infecciones virales en la práctica dental es alto. Perio Plus + Regenerate te ofrece una capa de protección adicional.



Contiene **ciclodextrina** para **desactivar** distintos tipos de **virus**, incluido el virus del herpes simple.



FUERZA COMBINADA CLORHEXIDINA + CITROX®

- + Protección excepcional gracias a su combinación de ingredientes activos.
- + Eliminación eficaz del biofilm, retrasando su regeneración.
- + Satisfacción del paciente gracias a su sabor más agradable.

PERIOPLUS+

 SWISS PREMIUM ORAL CARE



Productos Dentales BISCO

La ciencia de la odontología restauradora.

Por DT Spain

La innovadora tecnología de liberación de calcio abre una nueva puerta para expandir la familia de productos THERA

BISCO no es ajeno al desarrollo de materiales innovadores. Por lo que, después de presenciar el éxito del Agregado de Trióxido Mineral (MTA) como un material endodóntico revolucionario cuando se trataba de reparaciones de perforaciones, apexificaciones, pulpotomías y recubrimiento pulpar, el equipo de investigación y desarrollo de la compañía acudió al laboratorio en un esfuerzo por aplicar la misma ciencia a la odontología restauradora.

El resultado fue TheraCal LC. Este protector pulpar y liner de silicato de calcio modificado con resina marcó el uso de una nueva tecnología de resina y relleno. Detrás del éxito y la creciente popularidad de TheraCal LC entre los dentistas se encuentra una resina hidrofílica única que permite el intercambio de iones de calcio¹ entre el material y la estructura de la dentina, lo que fomenta la formación de hidroxiapatita y un puente dentinario secundario.^{2,3}

El Dr. Darrell Lyvers dijo: «Me gusta TheraCal LC porque se fotopolimeriza, se endurece mucho, induce a la formación de dentina secundaria y me permite grabar y enjuagar las superficies cavitarias sin temor». «También ayuda a minimizar la sensibilidad postoperatoria en lesiones cariosas profundas en las que de otro modo la pulpitis irreversible sería una secuela».

Un material que proporciona tranquilidad

TheraCal LC ofrece una colocación precisa e inmediata gracias a su aplicación directa desde la jeringa, sus propiedades tixotrópicas y su fraguado fotopolimerizable. De hecho, su simplicidad de manejo es la característica favorita del Dr. Jeff Peifer, quien usa el material como liner mientras realiza restauraciones directas de composite y reconstrucciones de muñón.

«Desde la primera vez que usé TheraCal LC, me sentí aliviado», dijo el Dr. Peifer, que al igual que sus compañeros, ejerce en Gilbert, AZ, y recuerda los días en los que utilizaba un liner de hidróxido de calcio con un ionómero de vidrio que libera fluor y recuerda también que resultaba una pesadilla tratar de colocarlo en áreas pequeñas tratando de evitar que se desprendiera y mantenerlo entre las paredes de la preparación. Y agregó que: «Gracias a su

aplicación directa desde la jeringa, TheraCal LC es muy fácil de colocar y manipular en áreas pequeñas».

El Dr. Peifer también valora que TheraCal LC libere calcio* con un pH alcalino porque promueve la curación y la formación de apatita^{2,4} mientras aísla la pulpa.^{5,6} «Este producto me da tranquilidad cuando tengo una preparación de cavidades profundas», compartió.

Abriendo nuevas oportunidades

El gran éxito de TheraCal LC y su exclusiva tecnología de relleno y resina hidrofílica llevaron a BISCO a profundizar aún más en la ciencia de la odontología restauradora y, en el proceso, a resolver aún más desafíos clínicos.

«Esta nueva tecnología de relleno abrió nuevas oportunidades para el desarrollo de productos», compartió el Dr. Rolando Núñez, Gerente de Investigación Clínica de BISCO. «Ahora es posible desarrollar materiales que contienen calcio y flúor y pueden liberarlos mediante un intercambio iónico».

TheraCem, el segundo miembro de la creciente familia THERA, es un cemento de resina autoadhesivo único que no sólo se adhiere a la dentina y a varios sustratos, incluyendo zirconia, metal y composite, sin grabar ni acondicionar, también libera calcio y flúor.⁷ Pasados 30 minutos después de su aplicación pasa de un pH ácido, que es necesario para adherirse, a un pH alcalino.⁸ que es más preferible.

«TheraCem me gusta más que otros cementos debido a su facilidad de uso, liberación de calcio y flúor y fácil limpieza», dijo el Dr. Robert Beatty, médico de Frisco, TX, y agregó que TheraCem le permite cementar coronas con un procedimiento simplificado a la vez que asegura un buen sellado.

Una familia en crecimiento

La familia THERA agregó recientemente la pulpotomía a su lista de indicaciones con el lanzamiento de TheraCal PT, un silicato de calcio modificado con resina de curado dual. Después de la remoción parcial o total de la pulpa coronal, se usa para tratar la dentina expuesta y crear una barrera protectora alrededor del complejo pulpar.


TheraCal PT está formulado químicamente con partículas sintéticas de silicato de cemento Portland en una matriz hidrofílica que permite liberar calcio. Ofrece una colocación inmediata directamente en la cámara pulpar, seguida de una fotopolimerización de 10 segundos.

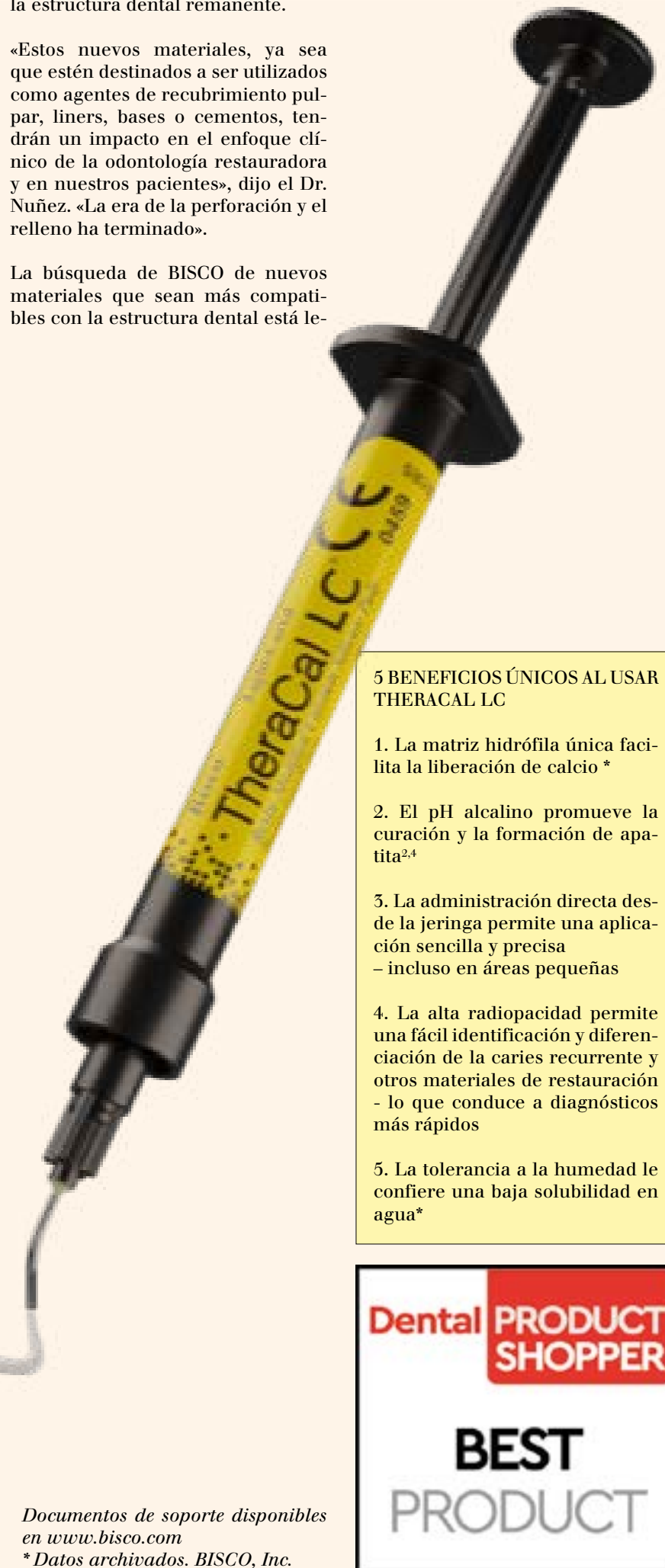La familia de productos THERA continúa expandiéndose, con más productos actualmente en desarrollo que están preparados para proteger la estructura dental remanente.

«Estos nuevos materiales, ya sea que estén destinados a ser utilizados como agentes de recubrimiento pulpar, liners, bases o cementos, tendrán un impacto en el enfoque clínico de la odontología restauradora y en nuestros pacientes», dijo el Dr. Nuñez. «La era de la perforación y el relleno ha terminado».

La búsqueda de BISCO de nuevos materiales que sean más compatibles con la estructura dental está le-

jos de terminar. Y durante este proceso de investigación y desarrollo en curso, permitirá indudablemente descubrir nueva ciencia y tecnología, lo que conducirá a productos innovadores que simplificarán el día a día de dentistas en todo el mundo.

«BISCO tiene personas perspicaces trabajando en su equipo», dijo el Dr. Peifer. «Me han cautivado todos los productos BISCO que he utilizado». 



5 BENEFICIOS ÚNICOS AL USAR THERACAL LC

1. La matriz hidrofílica única facilita la liberación de calcio *
2. El pH alcalino promueve la curación y la formación de apatita^{2,4}
3. La administración directa desde la jeringa permite una aplicación sencilla y precisa – incluso en áreas pequeñas
4. La alta radiopacidad permite una fácil identificación y diferenciación de la caries recurrente y otros materiales de restauración - lo que conduce a diagnósticos más rápidos
5. La tolerancia a la humedad le confiere una baja solubilidad en agua*

Dental **PRODUCT SHOPPER**

BEST PRODUCT

Documentos de soporte disponibles en www.bisco.com

* Datos archivados. BISCO, Inc.

DESCUBRE BISCO

DREAM TEAM

¡Descubre por qué estos premiados productos son ganadores!

TheraCal LC®

Protector pulpar/Liner a base de Silicato de calcio modificado con resina

TheraCal LC es un silicato de calcio modificado con resina fotocurado. Su habilidad única para estimular apatita^{1,2} hace que sea ideal para el recubrimiento pulpar directo e indirecto y también como base protectora/liner.

All-Bond Universal®

Adhesivo dental fotocurado

All-Bond Universal te permite estandarizar los protocolos clínicos para adherir eficazmente con una sola botella.

TheraCem® Ca

Cemento de resina auto-adhesivo

TheraCem Ca es un cemento de resina auto-adhesivo de curado dual y con liberación de calcio.

Z-Prime™ Plus

Acondicionador de Zirconia-Alumina-Metal


Z-Prime Plus es un acondicionador mono componente usado para intensificar la adhesión entre los materiales de restauración indirecta y los cementos de resina³.

1. Bisco tiene archivados los datos de la liberación de calcio de TheraCal LC.
2. Gandolfi MG, Siboni F, Prati C. Chemical-physical properties of TheraCal, a novel light-curable MTA-like material for pulp capping. International Endodontic Journal. 2012 Jun;45(6):571-9.
3. Bisco, Inc. datos archivados.

Rx Only



www.bisco.com



www.inibsadental.com • +34 938 609 500