# DENTAL TRIBUNE

The World's Dental Newspaper · édition belge

Bimensuel, 5ème année, 2018 – P919141 - bureau de dépôt Bruxelles X - ne paraît pas en juillet - Editeur responsable: P.C. Maters, Chaussée d'Alsemberg 842, 1180 Bruxelles

*Mars 2018* *www.dental-tribune.com* *5ième année - n°16*

Racine en S – risques relevant d'un défi majeur en endodontie ... pag.4

Traitement d'une résorption interne radiculaire par l'emploi de ciment endodontique à base de MTA : ... pag.6



Ce numéro vous est offert grâce à la collaboration des sociétés suivantes:

COLTÈNE, IVOCLAR, J&J, WOHD, W&H


# L'effet photoacoustique en endodontie


Dr David Guex et Dr Jean-Yves Cochet, France


**L'éternel problème de désinfection du système canalaire est toujours d'actualité. La colonisation de l'endodonte n'est pas sans effets négligeables, tant sur l'origine de pathologies induites connues, que sur les destructions tissulaires immédiates, osseuses et parodontales.**

Différentes études montrent la capacité des bactéries à survivre dans un endodonte désinfecté, nettoyé et obturé de façon étanche. Figdor et al.[1] ont démontré qu'Enterococcus faecalis a la capacité de survivre dans des environnements sans nutriments, et à prospérer lorsque la source d'éléments nutritifs est rétablie. Dans une étude ex vivo, Sedgley et al.[2] ont montré qu'Enterococcus faecalis a la capacité de récupérer d'un état de famine prolongée, même séquestrée dans des canaux traités. Inoculée dans les canaux, en l'absence de nutriment, elle reste vitale pendant 12 mois et garde son potentiel pathogène.

Ainsi, les Enterococcus faecalis viables ensevelis au moment du remplissage canalaire, peuvent fournir à long terme un nid pour une infection ultérieure. Dans ce contexte, la multiplicité des instruments existants sur le marché pour activer les solutions d'irrigation, montre que malgré tous nos efforts, nous n'avons pas forcément les résultats escomptés. D'ailleurs, le mot énergie serait peut-être complémentaire à celui de la désinfection, pour devenir une synergie incontournable.

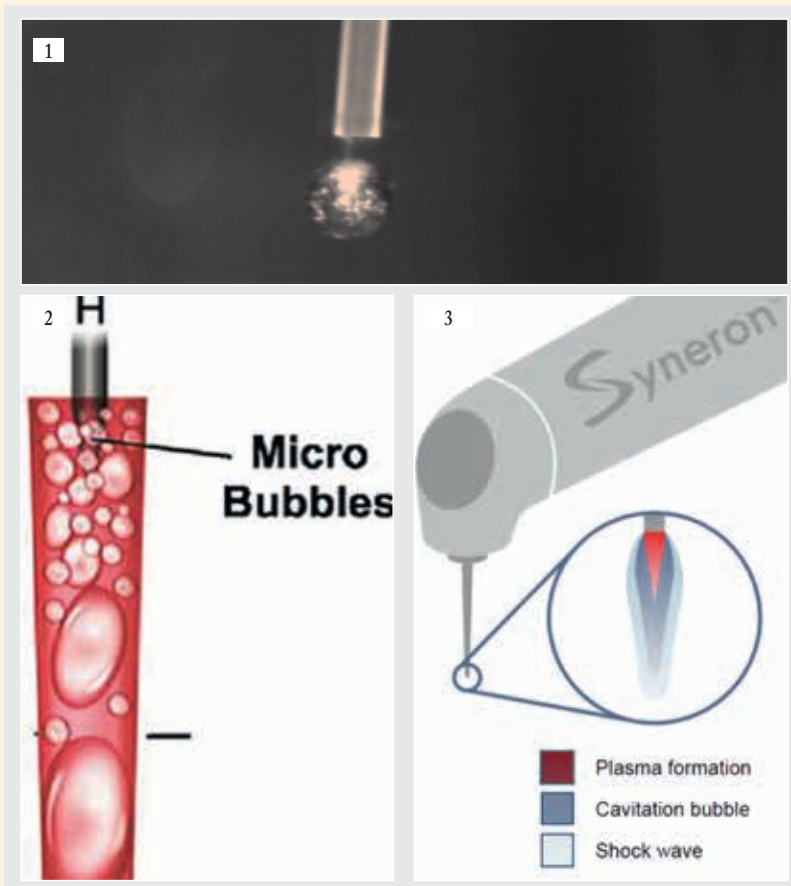


Fig. 1 : Plasma d'eau (Courtoisie Syneron)

L'hypochlorite chauffée est plus efficace, car l'énergie fournie sous forme de chaleur, potentialise son efficacité. Le fait d'apporter de l'énergie aux solutions d'irrigation va permettre :

- De les véhiculer jusqu'à l'apex.
- De les faire diffuser dans les canaux accessoires.
- De les rendre plus fluides.
- De les rendre plus actives.

Dès qu'un instrument rotatif va à l'apex, il crée deux effets : un bénéfique et le second négatif. L'effet bénéfique est celui de couper une section de la dentine contaminée par les bactéries via les tubuli dentinaires sur plusieurs microns. L'absence de cette dentine contaminée optimisera l'obturation par une meilleure adaptation. p2»

# Le financement participatif à l'origine d'une prochaine révolution dentaire ?


By Dental tribune France


**LEIPZIG, Allemagne : La dentisterie moderne prend de multiples directions dans divers domaines allant de start up de brosses à dents à des campagnes de crowdfunding en ligne visant à récolter des milliers de dollars pour réaliser de nouvelles idées, comme une clinique dentaire flottante au Cambodge. Avec autant de concepts innovants et passionnants, Dental Tribune Online a décidé d'enquêter de manière plus approfondie sur le monde du financement participatif en dentisterie et de dédier une série d'articles qui mettent en avant les idées qui paraissent les plus prometteuses ou les plus loufoques en 2018.**

Le principe du financement participatif ou crowdfunding, tel qu'il est connu aujourd'hui, est apparu en 2006 et s'est développé depuis dans le monde de l'industrie pour atteindre plusieurs milliards de dollars. Le concept est simple et vise à mettre directement en relation des personnes qui ont des projets professionnels ou personnels et des personnes qui ont des capacités de financement. Tous les jours des personnes qui pensent avoir une idée extraordinaire peuvent se détourner des banques et solliciter directement via un crowdfunding des particuliers ou des entreprises qui pourraient être séduits par le projet et souhaiteraient l'encourager en le soutenant financièrement. Les concepteurs du projet peuvent télécharger photos, vidéos et descriptions sur bon nombre des plates-formes en ligne qui gèrent les dons. En général le concepteur de l'idée offre un certain nombre de contreparties à ceux qui investissent dans le projet. La forme du crowdfunding varie selon les sites, le fond est toujours le même : quelqu'un a une idée et la personne a besoin d'un financement pour la réaliser.

Ce concept relativement récent qui permet de réaliser un projet et d'introduire des produits innovants sur le marché a vu certaines idées intimistes se développer à l'échelle mondiale. Il a également contribué à la réalisation

d'œuvre de nombreux artistes, permettant même à des musiciens établis comme Public Enemy de récolter 75 000 $ pour leur nouvel album .

Le succès de financement participatif a également atteint le domaine de l'industrie dentaire et là encore de nombreuses idées de financement participatif foisonnent – certaines meilleures que d'autres et certaines plus réussies que d'autres. Au cours des prochaines semaines, Dental Tribune online partagera quelques idées, des meilleures comme des pires, pour observer en cette nouvelle année les préoccupations et transformations du monde de la santé bucco- dentaire, et partager quelques idées qui pourraient marquer le domaine de la dentisterie .


PEOPLE HAVE PRIORITY

W&H

Vos patients vont vous aimer :

Ensemble, c'est possible !

wh.com

VIDEO CHANNEL

#patient2fan

# L'effet photoacoustique en endodontie

p1» L'effet négatif est que toute pénétration instrumentale provoque un passage d'air et une compression de cet air dans un système fermé, par les tissus parodontaux si la dent est pulpée, ou inflammatoires, granulomateux voire kystiques si celle-ci est nécrotique. À ce stade, l'air a totalement pénétré dans le canal, et il va empêcher les irrigants de diffuser jusqu'à la zone apicale ; le bouchon d'air est en place, c'est l'effet physique « Vapor lock ».

Les premiers rapports sur l'effet de piégeage de gaz ou de l'air dans des systèmes fermés ont été réalisés par Deutsch[3] d'un point de vue théorique et Pesse et al.[4] à partir d'une version expérimentale. La solution d'irrigation délivrée à la seringue sans coincer l'aiguille dans le canal ne va pas plus loin que le bout de l'aiguille, en raison de la présence de la colonne d'air5 dont étonnamment, on redécouvre l'importance aujourd'hui.[6] Depuis lors, de nombreux articles ont décrit l'effet de verrouillage de la vapeur dans les canaux et dans des tubes fermés d'un côté, suggérant qu'en raison de la pression atmosphérique, quand un irrigant est introduit à l'intérieur, la solution est empêchée d'atteindre l'extrémité.[7] Les paramètres physiques affectant l'air emprisonné dans le canal, sont l'angle de contact du liquide d'irrigation et de l'angle des parois du canal.[8] Par exemple un canal avec des parois ayant un angle fermé ne permet pas au liquide d'irrigation d'évacuer l'air emprisonné. Une façon possible d'éliminer les bulles initiales est l'utilisation d'une lime de perméabilité, car les résultats de cette étude[9] ont montré que le maintien de la perméabilité apicale dans des canaux larges, mène à minimiser de manière significative la présence de bulles de gaz dans les tiers moyen et cervical. Mais cette étude parle de canaux larges, alors qu'advient-il des canaux étroits ?

En faisant des tests sur des dents rendues transparentes selon la technique d'Augusto Malentacca, les solutions d'irrigation diffusent très mal vers l'apex. Dès que nous irriguons le canal instrumenté, il reste en permanence une bulle d'air dans la région apicale. Grâce à la lime de perméabilité utilisée entre chaque instrument manuel ou rotatif, nous arrivons à la déplacer, mais il est impossible de l'éliminer.[9] Malheureusement, à l'exclusion de quelques monoradiculées, nous avons à faire à un système canalaire complexe. Cette anatomie endodontique a été mise en évidence par les planche de W. Hess (1925) avec de l'encre de chine.10 Peters[11] montre que « sur les molaires maxillaires, quelle que soit la technique utilisée, plus de 35 pour cent des surfaces canalaires demeurent non-instrumentées. » Ce problème physique et anatomique, est compliqué par la colonisation bactérienne de ce réseau canalaire labyrinthique.

Dans un premier temps, les bactéries progressent par division plutôt que par déplacement.[12] Ce qui signifie que pour arriver à l'apex, leur nombre doit croître. Et ce que nous trouvons à l'apex, ce sont les bactéries les plus pathogènes.[13] Ainsi, la conjonction entre l'anatomie endodontique et le degré de contamination bactérienne met en évidence qu'il va nous falloir de l'énergie d'irrigation, et pour déstructurer le biofilm bactérien, et pour faire diffuser nos produits dans les tubuli dentinaires. Et plus les bactéries sont en place depuis longtemps, plus elles sont résistantes grâce à un système de protection : le biofilm bactérien. Car bien évidemment, lorsque nous leur laissons du temps, les bactéries vont s'organiser en un biofilm. Un biofilm est constitué en volume d'environ 15 pour cent de bactéries et de 85 pour cent de matrice.[14] La flore endodontique comprend plus de 500 espèces, et ce biofilm devient 1000 à 2000 fois plus résistant aux solutions antiseptiques.[15] Par exemple, la concentration nécessaire d'antibiotique pour tuer les souches bactériennes dans un biofilm est 250 fois plus importante que pour des souches bactériennes à croissance planctonique.[16] La conclusion de ces études montre que notre problème majeur est le faible contact des solutions d'irrigation contre les parois dentinaires dans la région apicale, le tout corrélé à deux problèmes bactériens majeurs :

Les bactéries les plus pathogènes se trouvent dans les derniers millimètres apicaux.[13]

Les bactéries se situent à la fois le long des parois mais aussi à l'intérieur des tubuli dentinaires, dans des profondeurs variant de 300 à 1500 µm.[17]

Lorsque nous parlons d'énergie transmise aux solutions d'irrigation, nous pouvons penser à l'énergie délivrée par différents systèmes, dont les lasers. Il existe différents lasers, mais actuellement, un faisceau d'études se concentre sur l'utilisation du laser Erbium YAG. En effet, dès 1998, Hirono Takeda a montré qu'en endodontie, le laser le plus efficace est le laser Erbium YAG, pour l'élimination des débris et de la boue dentinaire.18 Comment pouvons-nous expliquer ces résultats ?

Lorsque nous plongeons la fibre dans la solution contenue dans la chambre pulpaire et que nous appuyons sur la pédale de la machine, la « chambre » génère une série de photons excités à une longueur d'onde précise : 2940 nm. Les molécules ont intrinsèquement des courbes d'absorption, et il se trouve que cette longueur d'onde de 2940 nm est maximalement absorbée (= pic d'absorption) par l'eau et l'hydroxy apatite. Lorsque les photons excités à 2940 nm rencontrent une molécule d'eau, cette molécule d'eau va être sublimée. Le laser Erbium YAG marche par l'implosion de la molécule d'eau. Cette sublimation de la matière s'appelle le plasma (Fig. 1).

Le plasma correspond au quatrième élément constituant l'univers, les 3 autres étant les éléments liquides, gazeux et solides. Notre soleil est un plasma. En fait, le plasma ne sort pas du bout du tip, le plasma est une transformation de la matière par l'énergie photonique. Il y a différents plasmas : plasma d'eau, plasma de dentine, plasma de sang, cela dépend quelle est la matière entrée en contact en premier par les photons. Ce plasma d'eau dans la chambre pulpaire a une température supérieure à 1500 °C mais sur une durée très courte : 30 micro secondes. C'est l'absorption des photons (excités à 2940 nm) dans l'eau qui génère de la thermie. Mais c'est le laser Erbium YAG qui génère le moins de thermie par rapport aux autres lasers. En effet, plus la longueur d'onde des photons est haute et moins les photons sont énergétiques.

Récapitulons, nous insérons le tip dans l'eau, l'eau est sublimée en plasma à 1500 °C, le plasma étant dans l'eau et ayant une température de 1500 °C, l'eau se transforme en vapeur et crée une bulle : une bulle de vapeur, cette bulle grossit et par conséquence elle augmente la pression liquidienne de la chambre pulpaire. Certaines bulles s'amalgament les unes aux autres pour en former de plus grosses, puis elles partent dans le liquide, et par conséquence dans le canal principal (Fig. 2).

L'activation du laser dans un environnement aqueux génère de larges bulles qui grossissent puis explosent. Cette expansion cause une haute pression dans les fluides : c'est l'effet de cavitation.[19] L'augmentation de la pression intraliquidienne se manifeste par un phénomène visible : l'effet Venturi. L'effet Venturi (du nom du physicien italien Giovanni Battista Venturi) est le nom donné à un phénomène de la dynamique des fluides où les particules gazeuses ou liquides se retrouvent accélérées à cause d'un rétrécissement de leur zone de circulation. Plus le tip est loin de l'entrée canalaire, et plus cette accélération est efficace.

Juste à la sortie de la pointe du tip, l'énergie de l'irradiation de l'Erbium YAG est presque complètement absorbée dans l'eau sur une profondeur de 10 µm. L'eau est immédiatement chauffée à une température d'ébullition et transformée en vapeur en une microseconde. Cette bulle de vapeur commence à se dilater et former un vide en face de la pointe du tip. Comme la bulle de vapeur se dilate jusqu'à ses possibilités d'expansion, on pense que l'émission laser continue passe à travers le vide et évapore la surface de l'eau à la frontière de cette bulle de vapeur.[20–21] C'est ce qu'on appelle l'effet de Moses.[22] Mais cette bulle de vapeur ne peut pas s'étendre à l'infini, car la pression extérieure du liquide exerce une force contraire à cette expansion. Quand la bulle est au maximum de son diamètre, la pression extérieure liquidienne reprend le dessus et effondre cette bulle. Lorsque l'irradiation cesse, la bulle de vapeur commence à rétrécir. L'eau entourant la bulle de vapeur s'enfonce fortement à l'intérieur de cette bulle de vapeur qui se décompresse. Au moment de cet effondrement violent, des ondes de pression à vitesse supersonique (ondes de choc) sont générées au début, puis des ondes de pression à la vitesse du son (ondes acoustiques) sont générées secondairement (Fig. 3).[23]

Ces ondes de choc sont aussi appelées blast. Le blast est un terme militaire désignant une explosion provoquant une onde de surpression. Cette onde de choc dans l'air percute la personne et provoque une onde de choc dans son corps (réfraction) ; cette onde de choc interne peut provoquer des dommages internes ayant des effets à retardement. De plus une onde choc générée dans l'eau est plus dévastatrice que dans l'air car l'eau est incompressible.

Pendant l'affaissement des bulles, en raison de l'interaction entre les bulles et leur substrat et ou de l'interaction des bulles sans leur substrat, un jet de liquide à haute vitesse est formé.[24–25] Ces ondes de choc et le mouvement rapide de liquide (acoustic streaming) se traduisent par une grande contrainte de cisaillement agissant sur la paroi du canal radiculaire. Cela élimine les débris et joue ainsi un rôle clé dans une efficacité de nettoyage accrue.[24] Après la première grande vague de disparition des bulles de vapeur, l'onde de choc change brusquement et modifie largement la pression de l'eau autour de la pointe au laser, ce qui entraîne la nucléa- p3»










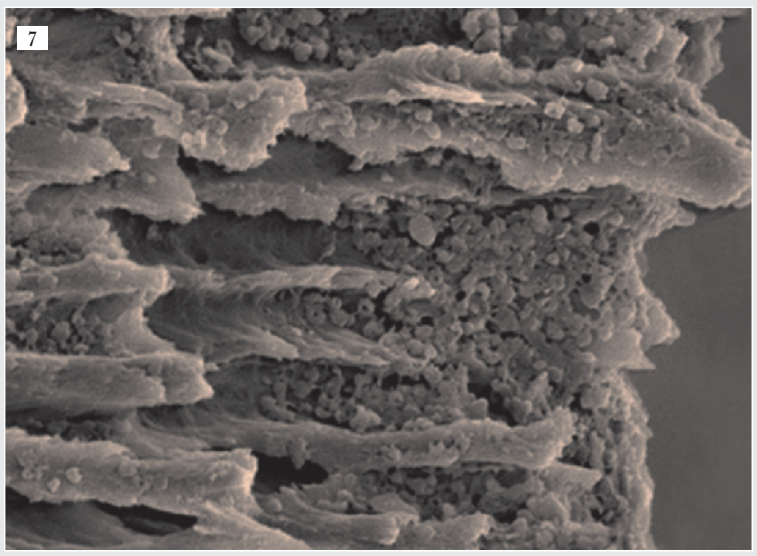


Fig. 4 : Smear layer (Courtoisie Dr Sharonit Sahar). | Fig. 5 : Paroi canalaire exempte de smear layer après activation de l'EDTA par le laser Erbium YAG (Courtoisie Dr Sharonit Sahar). | Fig. 6 : Élimination des bactéries intracanalaires après activation de l'hypochlorite de sodium par le laser Erbium YAG (Courtoisie Dr Tomov). | Fig. 7 : Contamination bactérienne intratubulaire (Courtoisie Dr Haapasalo).

**Application clinique du laser en endodontie**

Fig. A : L'énergie est véhiculée dans les dernières zones apicales et assurera le nettoyage des canaux latéraux. | Fig. B : Les structures apicales sont débarrassées des tissus nécrotiques, et l'obturation de ces zones complexes, au-delà des zones instrumentées, peut être effectuée. | Fig. C : Le compactage de gutta chaude, assure l'obturation des isthmes apicaux. | Fig. D : Endal et al.38 ont souligné les difficultés de nettoyage des zones non-instrumentées, et des isthmes. Ici le nettoyage des isthmes et canaux latéraux sous la synergie « Laser – irrigation » se superpose parfaitement à cette étude. | Fig. E : L'activation laser permet le nettoyage des zones non-instrumentées, et de manière étonnante, le débridement et l'obturation de canaux qui n'avaient pas été trouvés.

p2» tion d'un certain nombre de nouvelles bulles de cavitation. Ce phénomène est généralement appelé l'effet rebond.[26–27]

## Conclusion

La formation très rapide du plasma crée l'onde de choc et l'onde de choc est plus violente dans l'eau que dans l'air car l'eau est incompressible. L'onde de choc augmente la pression intracanalaire et favorise ainsi une meilleure élimination des débris dentinaires.[24] Ce constat physique est validé par différentes études cliniques in vitro, celle de Tokeda citée précédemment, et par les dernières études des docteurs Stabholtz et Sahar. Figs. 4 et 5).[28] Mais si ce nettoyage est très efficace dans les canaux principaux et accessoires, qu'en est-il du nettoyage intratubulaire ?

L'effet de cavitation : Gordon et al.29 ont constaté que l'effet de cavitation permettait de réaliser l'expansion et l'effondrement de l'eau intratubulaire aussi profondément que 1 000 µm ou plus. Mais qu'en est-il de l'effet de ces ondes de choc sur les bactéries ?

Le fait d'aspirer cette eau intratubulaire nous permet d'aspirer les bactéries présentent dans les tubuli dentinaires. La longueur d'onde de 2 940 nm est absorbée dans l'eau du cytoplasme bactérien, cela génère une augmentation de la pression intra bactérienne, provoquant la rupture de la membrane lipidique bactérienne. Cette micro-impulsion, induite par l'absorption, a été capable de produire des ondes acoustiques assez fortes, pour perturber et détruire les bactéries intratubulaires (Fig. 6).

Ces résultats sont significatifs puisque les bactéries ont été identifiées à des profondeurs de 1 000 µm (Kouchi et al.,30 et à des profondeurs de 800 µm pour E. faecalis [Fig. 7] ).

## Action sur l'hypochlorite

Nous utilisons l'hypochlorite de sodium pour son action bactéricide. L'avantage de tirer dans l'hypochlorite est multiple :

- L'hypochlorite est désinfectante.
- Les ondes de choc permettent de la faire diffuser.
- La création d'un plasma d'eau génère de l'oxygène singulé et triplé : ce sont des molécules très réactives, cela permet d'hyper oxygéner l'hypochlorite et de la propulser.
- En chauffant l'hypochlorite, nous la rendons plus active. Certaines études montrent que lorsque nous activons au laser Erbium YAG de l'hypochlorite de sodium à 25 °C dans la chambre pulpaire, la température de l'hypochlorite dans le tiers apical est montée à 40 °C après 20 secondes d'activation.[37]

Différentes études convergent pour montrer que le laser Erbium YAG est supérieur aux autres techniques classiques pour activer les solutions d'irrigation :

- La dissolution des tissus pulpaires est beaucoup plus rapide.[31, 32]
- Il y a d'avantage de débris dentinaires éliminés, donc un meilleur nettoyage.[33]
- Meilleure efficacité pour l'élimination des médications intracanalaires temporaires tels que l'hydroxyde de calcium.[34]
- Le laser a une action puissante sur l'activation de l'hypochlorite.[35]
- Meilleure élimination des bactéries canalaires et intratubulaires.[36]

## Conclusion

Longtemps décrié et controversé, le laser prend progressivement sa place en endodontie, et tout particulièrement l'Erbium YAG qui répond aux exigences et aux objectifs d'irrigation, de désinfection de l'endodonte, du réseau canalaire, des isthmes intercanalaires et des tubili dentinaires. L'exacerbation de la dynamique d'irrigation va permettre de véhiculer l'irrigant jusqu'au foramen, en assurant sa stérilisation et en répondant aux objectifs de l'endodontie moderne. Ceci va bouleverser nos concepts, de « sur préparation » trop souvent ancrés, et répondre aux critères d'économie tissulaire.

*Note de la rédaction : une liste complète des références est disponible auprès de l'éditeur.*

*Article paru dans le DT Study Club Magazine 1-2016*

## Les auteurs


### Dr. David Guex

est diplômé de la faculté dentaire de Lyon ainsi que de la SAPO clinique et implant. Il a été par la suite diplômé du DU d'anatomie et dissection du massif cânio-cervico-facial du professeur Gaudy. Dr Guex est omnipraticien à Villié-Morgon et pratique également en tant qu'endodontiste exclusif à Bron. Il peut être contacté à l'adresse suivante : 34 rue Pasteur, 69910 Villié Morgon

### Dr Jean-Yves Cochet

est endodontiste. Ancien assistant hospitalo universitaire Paris 7. Professeur invité à la Nova Southeastern University of Florida, États-Unis.

# Racine en S – risques relevant d'un défi majeur en endodontie

Dr Friedrich Müller, Allemagne

**Une patiente âgée de 81 ans s'est présentée avec une douleur typiquement causée par une pulpite dans le secteur mandibulaire droit.**

Les résultats du test de sensibilité étaient positifs et durables pour la 2e prémolaire inférieure droite (n° 45) et négatifs pour la 1re prémolaire inférieure droite (n° 44). Ceux du test de percussion étaient contradictoires, négatifs pour la dent 45 et légèrement positifs pour la dent 44. Une radiographie révélait une lésion apicale d'origine endodontique dans la dent 44 et aucun signe diagnostique dans la dent 45.

Au vu de sa dimension, la lésion endodontique de la dent 44 devait probablement être présente depuis plusieurs mois. Pourtant, la cause de la douleur aiguë siégeait dans la dent 45. La radiographie montrait en outre une morphologie radiculaire en S de la dent 44 qui laissait présager un traitement endodontique, non simplement difficile, mais relevant d'un véritable défi majeur.

La cavité pulpaire de chacune des dents a été ouverte après une anesthésie et l'examen intracoronaire a confirmé le diagnostic de pulpite irréversible dans la dent 45, et de nécrose infectée dans la dent 44. On pouvait observer un saignement intracanalaire constant dans la dent 45 et une remontée de pus dans la dent 44.

À la suite d'une irrigation avec une solution d'hypochlorite de sodium à 3 %, le localisateur d'apex a indiqué une longueur de travail de 21 mm dans la dent 45. Le nettoyage et la mise en forme du canal radiculaire de la dent 45 ont été accomplis durant la première visite. Un mélange de tétracycline et de cortisone a été introduit jusqu'à l'extrémité du canal radiculaire.

La dent 44 a été sondée avec une lime de Hedström (ISO 08/0,02) afin de drainer le pus. Au cours de la deuxième phase du traitement, la dent 44 a de nouveau été sondée et irriguée, et la longueur de travail a été explorée avec un localisateur d'apex qui a déterminé 21 mm.

Après un nettoyage et une mise en forme réalisés manuellement avec des limes de Hedström, suivis par une nouvelle irrigation et une préparation accomplie au moyen de mouvements alternatifs, une radiographie a été prise pour vérifier la longueur du canal radiculaire.

Au cours de la troisième phase endodontique, la longueur de travail a été reconfirmée et les deux canaux radiculaires ont été obturés avec de la gutta-percha, en une série de condensations à chaud et à froid.

Comme on peut le noter, un risque majeur dans le cas de racines en S est le redressage de la courbe et la préparation du canal ne doit donc pas excéder un diamètre ISO 25, afin d'éviter une fragilisation ou une perforation accidentelle par stripping, provoquée par l'abrasion de la paroi radiculaire de la courbe interne.

*Article paru dans le DT Study Club Magazine 2-2015*


## L'auteur

### Dr Friedrich Müller

Spécialiste en parodontologie, implantologie et endodontie

*Cabinet dentaire privé*
*Dr Janine + Dr Friedrich Müller*
*Tannenring 76, 65207 Wiesbaden-Auringen*
*Allemagne*

www.muellerzahnaerzte.de


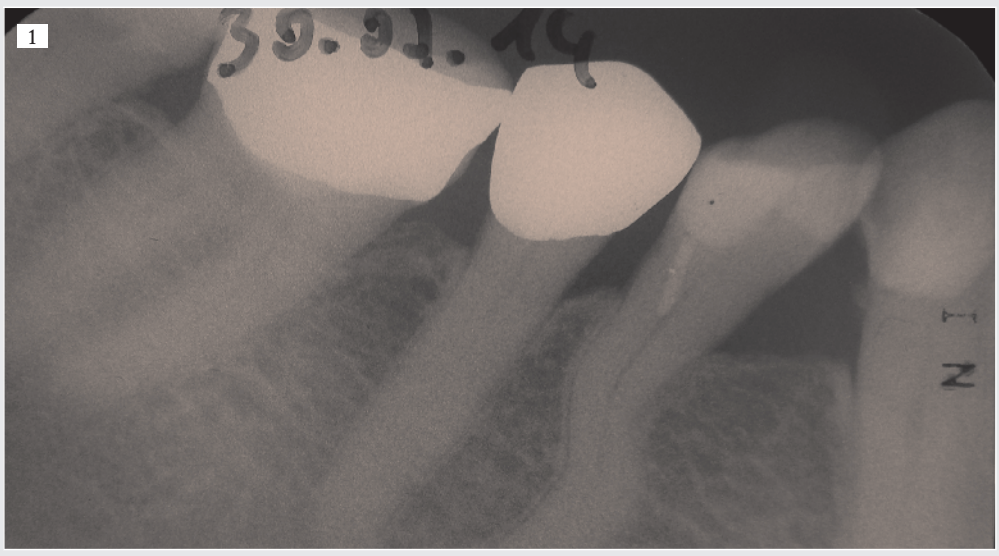

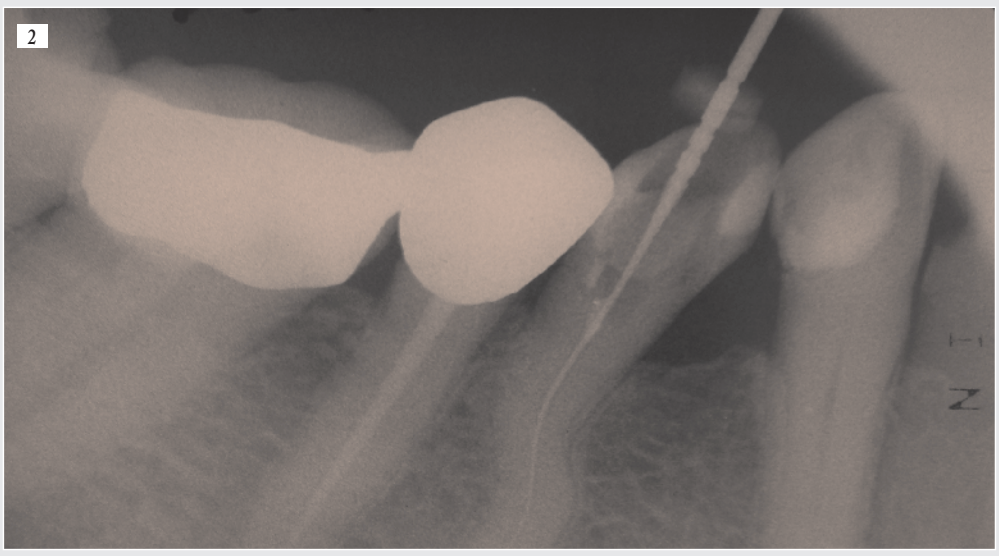

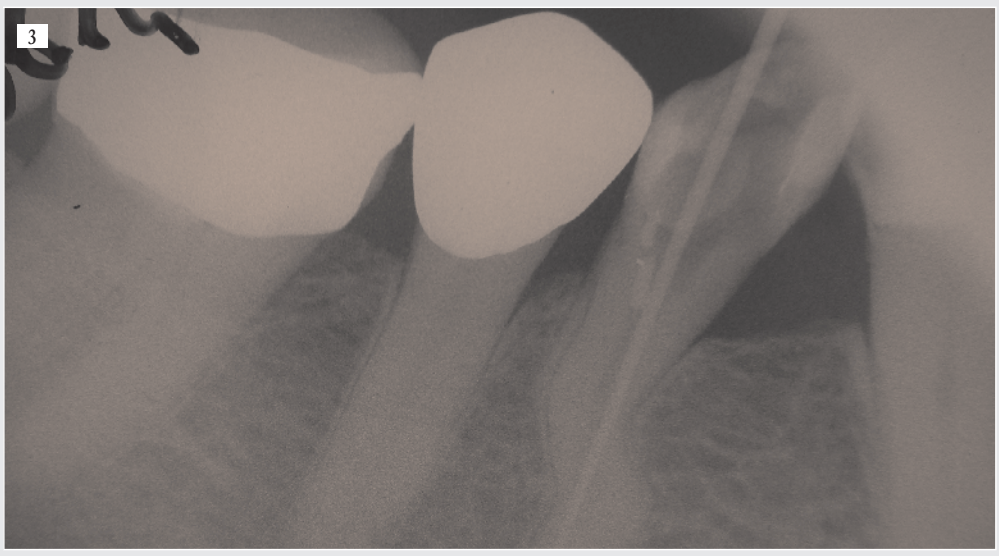

Fig. 1 : Radiographie diagnostique de la dent 45 et de la dent 44. | Fig. 2 : Radiographie avec pointe-maître dans la dent 45 et lime de Hedström dans la dent 44. | Fig. 3 : Radiographie avec pointe-maître dans la dent 44. | Fig. 4 : Radiographie des obturations canalaires de la dent 45 et de la dent 44. | Fig. 5 : Ouverture de la cavité pulpaire et accès canalaire. | Fig. 6 : Scellement de la couronne par un matériau composite.

# EST-CE QUE LISTERINE® PEUT AIDER A AMELIORER L'HYGIENE BUCCALE ?

**Oui, de manière significative.**
**Une méta-analyse avec > 5.000 sujets le prouve.[1]**

**DE SURFACES DENTAIRES SANS PLAQUE*[1]**

## L'action de LISTERINE®:[2]

- Les 4 huiles essentielles de LISTERINE® aident à éliminer les bactéries qui favorisent la formation de plaque et qui persistent dans la cavité buccale après le nettoyage mécanique.
- Les huiles essentielles pénètrent le biofilm en profondeur et aident à détruire sa structure.
- Le biofilm est détaché ou désagrégé, même aux endroits difficiles à atteindre avec la brosse à dents et le fil dentaire.

* chez 2.325 sujets qui utilisaient LISTERINE® en complément du nettoyage dentaire mécanique.

**LISTERINE®**

**La brosse, le fil dentaire et le rinçage.**
**Parce que 3 étapes valent mieux qu'une.**

[1] En savoir plus sur les résultats de la méta-analyse : Araujo MWB et al., JADA 2015; 146 (8): 610-622. [2] Valable pour Listerine avec 4 huiles essentielles.

# Traitement d'une résorption interne radiculaire par l'emploi de ciment endodontique à base de MTA :

## Rapport de cas clinique

Un patient de sexe masculin, âgé de 32 ans, présente un état clinique de nécrose pulpaire sur les dents 11 et 12 (Fig. 1), associé à une résorption interne radiculaire. Ces deux dents nécessitent donc un traitement endodontique. Le patient relate un historique de traumatisme dentaire lors de son enfance, ayant entrainé une intervention d'urgence sur 21 par un chirurgien-dentiste. Le patient vient consulter aujourd'hui suite à la présence d'un œdème et des douleurs au niveau de la région apicale. On note la présence d'une fistule en regard de 21 (Figs. 2 et 3).

Après l'approche initiale du patient, l'anesthésie et la mise en place d'une digue, la cavité d'accès est réalisée en palatin. Un traitement selon la technique crown-down a eu lieu, en irriguant avec du NaOCl à 5%, la détermination de la longueur de travail est mesurée par la méthode radiographique (Fig. 3) en raison de l'impossibilité de l'emploi d'un localisateur d'apex dans ces conditions anatomiques, ce qui pourrait avoir des conséquences dans la précision (Fig. 4). La préparation s'est déroulée selon la technique rétrograde (step-back) en utilisant des Limes K (Maillefer/Suisse) afin d'obtenir la mise en forme de toute la zone du canal radiculaire, en employant du NaOCl à 2,5% en tant qu'agent d'irrigation. À chaque permutation d'instruments, des irrigations ultrasoniques avec des inserts lisses (Irrisonic/Helse/Brasil) ont été effectuées, sur la base des concepts PUI et CUI (Fig. 5). Pour compléter la procédure de décontamination intra-canalaire, deux obturations répétées à quinze jours d'intervalle avec de l'Hydroxyde de calcium (Ultracal/Ultradent/USA) ont été nécessaires, avec également pour objectif d'analyser la qualité du nettoyage obtenu sur la zone de la résorption grâce à la radio-opacité de ce médicament (Fig. 6).

L'obturation s'est conduite selon la technique thermomécanique Hybride de Tagger (Figs. 7 et 8), au moyen de l'utilisation de GutaCondensor (Maillefer/Suisse), de cônes de gutta-percha TP (Dentsply/Brésil) et de ciment obturateur à base de M.T.A. Fillapex (Angelus/Brésil) (Fig. 9). Thermocompression, coupe des cônes de gutta, condensation verticale avec des fouloirs à froid, nettoyage de la chambre pulpaire et restauration provisoire immédiate de la dent (Fig. 10) ont constitués les étapes du traitement. Notez à la radiographie le scellement des canaux accessoires et des zones de résorption. Il n'y a pas eu de douleurs post-opératoires.

Le suivi périodique a été mis en place pendant trois mois, montrant la disparition du ciment Fillapex en deçà de l'apex et une néoformation osseuse sur la région apicale sur les deux dents (Fig. 11).


## Les auteurs

### Fábio Duarte da Costa Aznar

· Expert en Endodontie HRAC (Centrinho)/ Université de l'État de São Paulo USP/Bauru

· Titulaire d'un Master en Endodontie SLMandic/Campinas-État de São Paulo/Brésil

· Coordinateur du Cours de Spécialisation en Endodontie à la FACESC/Chapecó-État de Santa Catarina/Brésil, ainsi qu'à la FAIPE/Goiânia-État de Goiás/Brésil & à la GOE-État d'Amapá/Brésil.

*Rua Dr. Olímpio de Macedo, 2-37*
*Vila Universitária - Bauru-État de São Paulo/Brésil*
*Code Postal CEP 17012-533- fabio@aznar.com.br*

### Margarida Diniz

· Spécialiste en Endodontie à la NEPO - Guaratinguetá-État de São Paulo/Brésil

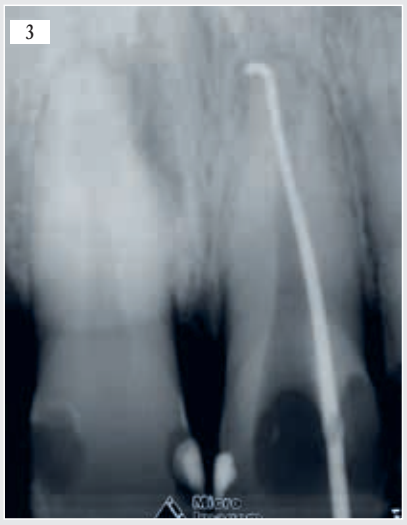


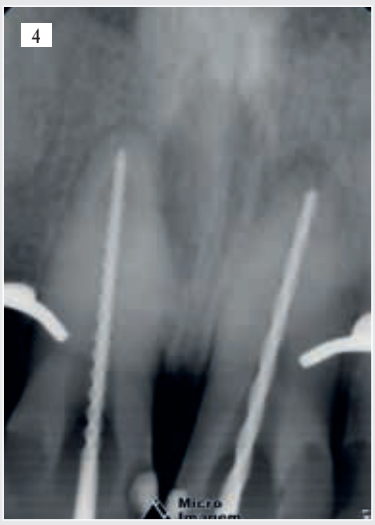

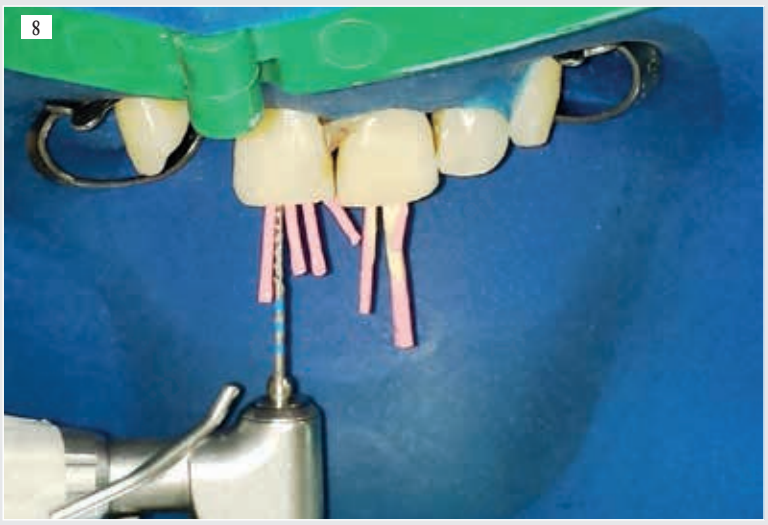

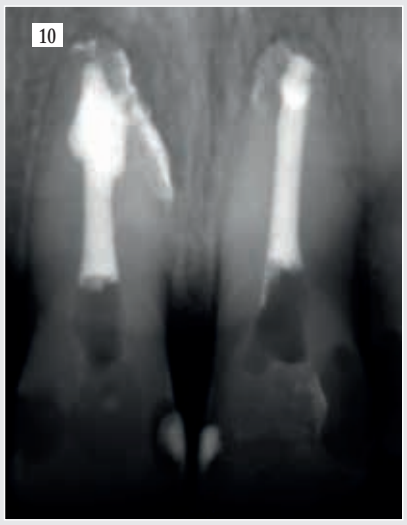


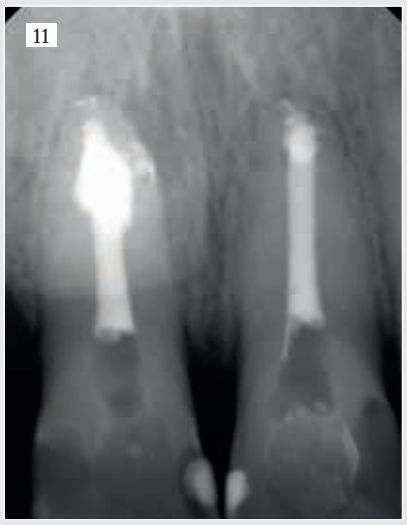


Fig. 1 : Aspect radiographique initial des dents 11 et 21. | Figs. 2 et 3 : Dépistage de la fistule sur 21. | Fig. 4 : Radiographie pour déterminer la longueur de travail. | Fig. 5 : Action complémentaire suite à la procédure de nettoyage avec emploi d'irrigation ultrasonique. | Fig. 6 : Aspect radiographique du remplissage intracanalaire à l'Hydroxyde de calcium. | Figs. 7 et 8 : obturation canalaire thermomécanique avec des cônes de gutta. | Fig. 9 : Ciment endodontique à base de M.T.A. Fillapex. | Fig. 10 : Radiographie finale. | Fig. 11 : Suivi périodique de traitement après 3 mois.

# L'étude de marché sur le commerce dentaire européen 2017 est disponible

By Dental Tribune France

**La nouvelle étude de marché sur le commerce dentaire européen traite de façon exhaustive des tendances et des sujets les plus pertinents de l'industrie dentaire européenne. Présentée cette année par l'Association des dépôts dentaires en Europe (ADDE) à l'occasion du congrès International Dental Show (IDS) qui a eu lieu à Cologne en Allemagne, la dernière édition de l'étude de marché est maintenant disponible en format numérique. Les dépôts et industries dentaires peuvent commander dès maintenant la dernière étude sur papier et en format PDF sur nouvelle ADDE boutique en ligne**

Produite une nouvelle fois en collaboration avec la Fédération de l'industrie dentaire européenne, l'étude de marché sur le commerce dentaire européen 2017 indique une nouvelle évolution vers la dentisterie numérique, qui se manifeste dans la croissance globale des achats en ligne et l'utilisation des systèmes CAO / FAO et scanners intra-oraux. Outre l'analyse des tendances actuelles, le rapport couvre les dernières réglementations sur les dispositifs médicaux, le commerce parallèle, la surveillance du marché et la libre circulation des professionnels dentaires.

Parmi les résultats de l'étude, le nombre de praticiens dentistes a légèrement augmenté par rapport à 2015 (dans tous les pays européens, à l'exclusion de la Suède, du Danemark et de la Bulgarie, qui n'ont pas été analysés), soit environ 282 000 en 2016. A l'inverse, le nombre de prothésistes dentaires actifs a diminué à travers l'Europe. Le nombre de patients par praticien est resté le même en Europe. En termes de ventes, les taux de croissance les plus significatifs ont été observés en Autriche, en France, en Hongrie, en Espagne et en Italie. En ce qui concerne la moyenne européenne des secteurs de vente, les articles divers, les implants et les services techniques sont restés stables, tandis que les ventes d'équipements ont légèrement augmenté.

« Notre étude de marché sur le commerce dentaire européen 2017 évalue de manière exhaustive les valeurs des ventes des principales catégories de produits, des segments de vente et des canaux de distribution. Enfin, le sondage fournit un aperçu unique des parts de marché des distributeurs dentaires et des fabricants de l'Union européenne », a déclaré Dominique Deschietere, président de l'ADDE. Cela inclut le nombre de clients et d'utilisateurs finaux, les valeurs de vente et les segments (équipement, articles divers / consommables, prothèses, services techniques, implants, radiographie et CFAO), l'utilisation des ordinateurs et du commerce électronique, les canaux de distribution et les frais de TVA et leur impact sur le marché.

La dernière étude est maintenant disponible à la vente sur le site ADDE sur papier et en format PDF. Pour plus d'informations : http://shop.adde.info/.

# Des bactéries responsables de la parodontite pourraient également être impliquées dans des cancers

By Dental Tribune France

**HELSINKI, Finlande :**
**Des chercheurs en Finlande ont étudié le rôle d'une bactérie fortement associée à la parodontite dans le développement de certains cancers notamment des voies orales. Dans une seconde étude, ils ont aussi constaté un lien entre la parodontite et la mortalité par cancer au niveau de la population.**

La première étude a prouvé l'existence d'un mécanisme au niveau moléculaire par lequel une bactérie associée à la parodontite, Treponema denticola , pourrait aussi contribuer à la cancérogenèse . Les chercheurs ont découvert que le facteur de virulence primaire de T. denticola , la chymotrypsine- like proteinase , pourrait également produire des tumeurs malignes du tube digestif, comme par exemple dans le cas du cancer du pancréas. ...

*En savoir plus...*
*https://be.dental-tribune.com/news*

# Produits

## Ultradent Products Inc. fête ses 40 ans

SOUTH JORDAN, UTAH, 6mars 2018 –Cette année, Ultradent Products, Inc., une entreprise familiale internationale de fourniture et production de produits dentaires, fête ses 40 ans d'existence dans l'industrie dentaire. Petite entreprise familiale sans prétention au début, Ultradent Products est devenue en quatre décennies un leader mondial dans son domaine, connu pour ses produits dentaires innovants, ses solides valeurs fondamentales et une culture d'entreprise axée sur l'humain et la famille.

À cette occasion, Dr Dan Fischer, fondateur et PDG d'Ultradent Products, commente : « En repensant à ces 40 dernières années, j'éprouve une grande reconnaissance pour tous ceux, si nombreux, qui ont fait preuve de dévouement et d'ardeur au travail, que ce soit ma propre famille, les formidables employés d'Ultradent Products ou les leadersde la dentisterie qui nous ont soutenus dès le début et tout au long de cette incroyable aventure. Le temps a passé si vite et le chemin parcouru depuis nos humbles débuts dans la cuisine de notre maison est vraiment impressionnant. » Il ajoute : « J'ai souvent dit que les sociétés ne sont pas faites de béton, de verre et d' acier. Elles sont faites d'êtres humains qui rendent service à d'autres êtres humains et le service est le propre de toute entreprise. Je crois que c'est une des clés du succès d'Ultradent Products depuis 40 ans. »

La société Ultradent Products est née il y a 40 ans à partir d'une idée simple du Dr Fischer, alors un jeune dentiste fraîchement diplômé de l'université de Loma Linda. Il voulait créer un produit apportant une solution à un problème récurrent en dentisterie, obtenir une hémostase rapide, profonde et prédictible en bouche. Il savait que s'il parvenait à mettre au point un tel produit, il permettrait aux dentistes non seulement d'être plus performants et ainsi de gagner du temps et de l'argent, mais aussi de produire des empreintes plus précises et de plus grande qualité.

Dr Fischer commence alors à expérimenter différentes formules chimiques le soir dans son petit cabinet de Salt Lake City, et en 1978, il met au point et dépose le brevet du premier produit d'UltradentProducts, la solution hémostatique Astringedent®, un véritable tour de force dans la gestion des tissus. La même année, il fonde Ultradent Products, Inc., pour commercialiser et vendre son invention.

L'énorme succès de la solution hémostatique Astringedent marque le début d'une série de produits qui aujourd'hui forment une vaste gamme de matériaux et équipements dentaires innovants. Depuis 1978 avec la solution hémostatique Astringedent, longtemps son unique produit, Ultradent Products a développé sa gamme et aujourd'hui, ce n'est pas moins de 1600 références de produits dentaires qui sont vendus dans le monde entier.

Pour faire face à la croissance rapide de l'activité, Ultradent Products déménage de son premier site, un fenil à

ossature métallique de 12 m x 18 m situé sur la propriété familiale, à son siège social actuel de 42 000 m². Ce chiffre n'inclut pas les nombreux bureaux et filiales à travers le monde en Asie, Australie, Europe et Amérique du Sud.

UltradentProductsest aussi un producteur américain fier. La société assure la recherche, la conception, l'emballage et l'expédition de 95 % de ce qu'elle vend sur son site de South Jordan. Elle exporte également 70 % de ses produits au-delà des frontières des États-Unis vers plus de 100 pays à travers le monde. Concernant cette activité, Dr Fischer précise : « Nous ne voulons pas perdre le contact avec nos produits. Plus une entreprise externalise, plus il lui faut déléguer le transport, la production ou l'activité R&D vers d'autres sites dans le monde, et plus elle perd le contact avec ses bases fondatrices. »

La marque UltradentProductsinclut la gamme étendue de produits de gestion des tissus qui comprend notamment la solution hémostatique Astringedent etsa ligne Opalescence® Whitening Systems de renommée mondiale et leader du marché du blanchiment des dents. La famille de produits Ultradent Products comprend également les lampes à polymériser à LED plusieurs fois primées VALO® et VALO® Grand, le gel de mordançage Ultra-Etch® et le laser à diode Gemini® pour tissus mous à double longueur d'onde récemment lancé.

Au-delà de la communauté dentaire, Ultradent Products soutient par des dons de produits des organisations humanitaires, notamment Crown Council etSealants for Smiles, à l'échelle régionale, nationale et internationale. Ultradent Products a aussi fondé et parraine sa propre organisation à but non lucratif -la Diversity Foundation -qui a mis sur pied un programme de sensibilisation progressiste ayant pour objectif de lutter contre les crimes haineux et l'intolérance. La fondation aide actuellement plus de 50 étudiants à poursuivre des études supérieures et de second cycle.

*Pour en savoir plus sur le 40e anniversaire d'UltradentProducts, rendez-vous sur ultradent.com/eu. Pour découvrir ou acheter les produits d'Ultradent Products, Inc., merci de contacter le +49(0)2203-35 92 15.*

*Learn more about Ultradent Products at www.ultradent.com/eu!*

## Mosaic: Article

### Bien choisir son composite en cinq points

À l'ère des selfies, des appareils photos haute définition et des médias sociaux, les attentes esthétiques n'ont jamais été aussi fortes en dentisterie. Pour les praticiens, un élément dont dépend le succès de leurs restaurations réside dans la qualité du composite choisi. Face au nombre impressionnant de possibilités, voici cinq caractéristiques que tous les praticiens doivent exiger de leur composite pour garantir esthétique, performance, qualité et satisfaction du patient. Oui, il EST possible de profiter de toutes ces caractéristiques dans un seul composite.

### 1. Manipulation/contrôle

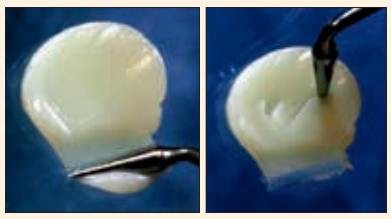

Composite universel Mosaic® d'Ultradent

Le composite que recherchent les cliniciens doit offrir une manipulation aisée tout en conservant sa forme. Il ne doit ni s'affaisser, se déchirer, s'étirer ou coller aux instruments, ce type de défaut entraînant la perte d'un temps précieux lors de la restauration. Les composites qui offrent une coupe lisse, une application par couche aisée et un temps de travail suffisant garantissent au praticien un niveau élevé de contrôle en lui permettant de gagner en efficacité sur le travail en cours.

### 2. Gamme de teintes, opacités et translucidités




Les 20 teintes proposes avec le composite Mosaic

L'esthétique arrive en tête des priorités du patient en termes de satisfaction par rapport aux soins réalisés. Pour un composite, l'esthétique dépend fortement de la gamme de teintes, opacités et translucidités du produit utilisé. L'importance des choix disponibles détermine le naturel, la précision des détails et l'esthétique du résultat final dans la mesure où la complexité du résultat à atteindre diffère d'une personne à l'autre. Idéalement, le composite choisi par le praticien doit proposer des opaques (dentine) établissant naturellement la teinte et la saturation de la restauration. Une sélection de teintes translucides (émail) détermine également la luminosité ou brillance générale. Lors de la réalisation d'une restauration, l'opacité de la teinte dentine en combinaison avec la translucidité de la teinte émail crée un effet qui reproduit clairement les propriétés optiques des dents naturelles adjacentes. Qu'une teinte unique soit utilisée sur un petit éclat ou défaut ou que de multiples teintes soient nécessaires pour une restauration complexe, le composite Mosaic propose 20 teintes pour des résultats naturels et prédictibles.

### 3. Durabilité/longévité

La durabilité des différents composites commercialisés varie fortement. C'est pourquoi les praticiens doivent se montrer particulièrement vigilants et exigeants lorsqu'ils choisissent un composite. Idéalement, ils doivent rechercher un composite très performant en termes de conservation de la brillance, de dureté et de résistance à la compression et à la flexion. (Des niveaux faibles sont meilleurs en termes de rétraction et taux d'usure.) Certes, les composites de qualité supérieure peuvent s'avérer un peu plus chers à l'achat, mais sont largement rentabilisés à long terme avec des temps de fauteuil réduits et un nombre très inférieur d'échecs et de réparations.

Restauration de classe II avec les teintes composites Mosaic A2 et Enamel Neutral; une résine teintée a été ajoutée pour rehausser l'effet coloré des sillons. Crédit photos: Prof. Lorenzo Breschi

Conseil de pro : en plus d'un composite de qualité, une polymérisation soignée est aussi un facteur déterminant pour la longévité de la restauration. Investir dans une lampe à polymériser de haute qualité telle que Lampe à polymériser VALO® Grand d'Ultradent, avec une polymérisation aisée de tous les photo-initiateurs quel que soit leur emplacement en bouche, contribue à la durabilité et à la longévité de la restauration!

### 4. Polyvalence

Grâce aux avancées majeures de la recherche sur les composites dentaires, les chirurgiens-dentistes ont désormais accès à des composites intégrant la technologie nano-hybride, véritable garantie de performances tant sur les restaurations antérieures que postérieures. Les composites nano-hybrides contiennent des particules de taille multiple et combinent les avantages des composites micro-chargés (dont les minuscules particules sont responsables du brillant élevé, mais aussi d'une résistance insuffisante) avec les particules plus grandes des composites hybrides (très résistants, mais à la finition mate difficile à polir). Les composites nano-hybrides sont performants à tous les niveaux, que ce soit l'esthétique, la durabilité ou l'aptitude au polissage. La formule nano-hybride de Mosaic repose sur des particules de charge composées de vitrocéramique renforcée à la zircone et de silice de 20 nanomètres. L'équilibre optimisé des nanocharges produit une surface lisse et brillante et confère des propriétés mécaniques idéales pour les restaurations soumises à de fortes contraintes.

### 5. Teintier précis

Un teintier précis est un atout précieux pour le chirurgien-dentiste qui utilise un nouveau composite pour la première fois car il réduit les doutes lors de la détermination de la ou des teintes requises pour le composite. Avec les 20 barrettes du teintier accompagnant le composite Mosaic, fini les devinettes lors du choix des teintes qui se transforme en expérience simple et prédic-

Amovibles, les barrettes (fournies avec le composite Mosaic) permettent une combinaison plus précise des teintes

tible. Les barrettes 100 % composite représentent fidèlement le résultat final après polymérisation et aident également à effectuer des combinaisons pour reproduire la teinte, la saturation et la luminosité naturelles de la dent du patient.

*Learn more about Mosaic at www.ultradent.com/fr!*

## FOR (Fondation for Oral Rehabilitaiton)

### Science Education Humanity -

- Vidéoconférences
- Listes de vérification
- Lignes de conduite
- e-Books
- Cas de patients
- Et bien plus...

### Vidéos pédagogiques d'experts dans le domaine

### Une riche base de données avec de nombreux cas de patients illustrés par du matériel audio-visuel

### FOR Instruction de traitement et listes de vérification associées

Plus de 180 vidéos de conférences données par des cliniciens internationaux. À ne pas manquer sur FOR.ORG :

- Stefan Holst: "How components facilitate and support long-term success"
- Marc Quirynen: "Give the bone a chance to survive"
- Chandur Wadhwani: "The impact of cement, its techniques and protocols for long term outcomes"

*Inscription gratuite sur FOR.ORG*

## Quand la biocompatibilité compte - le nouveau composite HRi Bio Function

La biocompatibilité des matériaux dentaires est aujourd'hui un critère important pour patient et soignant. Les patients préfèrent de plus p10»

# W&H supports everyday heroes

**W&H's new image campaign "From a patient to a fan" will be turning a spotlight on dentists and dental professionals. These everyday heroes ensure their patients are in safe and reliable hands whatever the treatment situation. They show great dedication to their work and time and again manage to put a smile on their patients' faces, simply because they care. Even the smallest of their patients' difficulties is a major concern. That's why they are always gaining new fans and succeed again in making their patients happy.**

Dr. Sue Perstar - Because your career is your calling! From a patient to a fan. With first-class dental solutions from W&H.

The new W&H image campaign gives these heroes the recognition they deserve. With a perfect balance of know-how, empathy and technology they can achieve optimal results. W&H supports the practice team in its daily tasks and, with its innovative product portfolio, is a cornerstone of its success. "The daily challenges faced by the practice team are our motivation. As a solutions provider, our products help ensure that the workflow in the dental practice is as smooth as possible", states W&H Managing Director Peter Malata. "With innovative dental technology that is ideally suited to the users' needs, the team can give their full and undivided attention to what really matters: the patient. We play an important role in our customers' success and assist them in turning patients into fans."




Dr. X. Pert
Because you always know what to do!
From a patient to a fan.
With first-class dental solutions from W&H.

The new campaign aims to portray W&H in an eye-catching manner and to differentiate it from the competition, all with the customary twinkle in the eye. In the eyes of their patients, dentists become Dr Phil Good, Dr X. Pert or Dr Sue Perstar, and thus become the living embodiment of well-being, expertise, innovative spirit and trust. The result is a modern, internationally adaptable campaign format with emotive images from dental practice. A striking nameplate has been developed as an overarching key visual, clearly communicating the respective names such as Dr Phil Good or Dr X. Pert.

Together we make it happen: the new W&H image campaign will be on show across all W&H channels from March 2018.

W&H Managing Director Peter Malata

EFP | EuroPerio | THE WORLD'S LEADING CONGRESS IN PERIODONTOLOGY

EuroPerio9
JUNE 20-23 | 2018
RAI AMSTERDAM

LEARN THE LATEST FROM THE GREATEST

at the World's Leading Congress in Periodontology.

- more than 100 top international speakers
- latest findings and treatment methods from the fields of periodontology and implant dentistry
- for the first time with live-surgery and many other innovative session formats

Make EuroPerio9 YOUR EuroPerio!

Have a look at the exciting programme online at www.efp.org/europerio9

Diamond Sponsors: Bio SCIENCE, Colgate, Dentsply Sirona, mis, Nobel Biocare, Oral-B, PHILIPS, straumann
Platinum Sponsors: ACTEON, EMS, Geistlich, THOMMEN Medical, ZIMMER BIOMET
Gold Sponsors: Anthogyr, DENTAID, gsk, Hu-Friedy, IMPLANT DIRECT, LISTERINE, KULZER, MORITA, NSK, PerioChip, SUNSTAR, Unilever
Publishing Partner: QUINTESSENCE PUBLISHING, WILEY

in alphabetical order as per January 2018.