

roots

international magazine of endodontics

2 2022 Türkiye Baskısı

vaka raporu

Kalıcı Kuron Rezin ile
3D Üretilmiş Maksiller
Premolar Inlay
Restorasyonlar

Endodontide
Dijital Teknoloji

Kırık Kanal Aleti
Kaynaklı Fistülden
Oroantral Fistüle



RECIPROC® *blue*

A great file. Even better.



User guide

ENDO
EASY
EFFICIENT

ISSN 1307-7791

roots

international magazine of endodontics

2 2022
Türkiye Baskısı**Yayıncı**

Vestiyer Yayın Grubu

Sahibi

Bülent Manav

EditörDoç. Dr. Taha Özyürek
tahaozyurek@hotmail.com**Kurumsal Satış Müdürü**

Elif Taman Yazıcı

Sorumlu Yazı İşleri Müdürü

Rahmi Çelikağ

Yazı İşleri

Elvan Genç

Haber Merkezi

habermerkezi@vyg.com.tr

Uluslararası İlişkiler Yönetimi

Muhammet İhvan

TercümeDt. Abdulkadir Tiftik
Dt. Meryem Çakır**Roots Dergisi Grafik**

Hakan Zengin

Bilimsel Danışma Kurulu

(Soyadı Alfabetiğine Göre)

Doç. Dr. Burçin Arıcan Alpay (Başkan)

Prof. Dr. Ebru Özsezer Demiryürek

Prof. Dr. Kürşat Er

Prof. Dr. Nimet Gençoğlu

Prof. Dr. Nicola Mary Grande

Prof. Dr. Mehmet Baybora Kayahan

Prof. Dr. Alper Kuştarıcı

Prof. Dr. Emre Nagaş

Prof. Dr. Gianluca Plotino

Dr. Simone Staffoli

Doç. Dr. Gülşah Uslu

Doç. Dr. Koray Yılmaz

Publisher and Chief Executive Officer

Torsten Oemus

Chief Content Officer

Claudia Duschek

Dental Tribune International

Holbeinstr. 29, 04229 Leipzig, Germany

Tel.: +49 341 4 84 74 302

Fax: +49 341 4 84 74 173

General requests: info@dental-tribune.com

Sales requests: mediasales@dental-tribune.com

www.dental-tribune.com

Adres Bilgileri

Meridyen Plaza, Eski Çırpıcı Yolu No: 1/530

34010 Merter / İstanbul

T 0212 481 02 20 • F 0212 481 02 46

bilgi@vyg.com.tr

vyg.com.tr | drvesta.com

YAZARLARA NOTLAR

roots dergisi, kendi alanında, öncelikle bilimsel araştırmalara açıktır. Dergide, Yayın Kurulu'nun denetiminden geçen yazılar yayınlanır. Gönderilen yazılar, daha önce hiçbir yerde yayınlanmamış olmalıdır. Yazılar, incelendikten sonra sonuçlar yazarlara bildirilir ve uygun görülenler yayınlanır. Yazılardan doğacak her türlü bilimsel ve yasal sorumluluk yazarlarına aittir. Dışkımliğinde roots Yayın Kurulu, yazılarda değişiklik yapmaya mezdur. Yayınlanmayan yazılar, iade edilir. Yayınlanmak üzere sıraya konulan yazıların sahiplerine (istedikleri takdirde) "Kabul Yazısı" gönderilir. Gönderilen yazının bir nüshası da e-posta adresimize ulaştırılmalıdır. Böylece dizgi ve baskı sırasında meydana gelebilecek yazım hataları önlenmiş olacaktır. Fotoğraflar, dijital ortamda ve 300 dpi çözünürlükte olmalı; TIFF veya JPEG formatında kayıt edilmelidir.

roots_Telif Hakkı Kuralları

_Dental Tribune International GmbH firmasından bu sayıda basılan veya tercüme edilen ve yeniden basılan materyalin telif hakkı Dental Tribune International GmbH tarafından telif hakkı ile korunmaktadır. Bu tür materyaller Dental Tribune International GmbH'nin izniyle yayınlanmalıdır. roots, Dental Tribune International GmbH'nin bir ticari markasıdır.

Dental Tribune International GmbH © 2022 - Tüm hakları saklıdır.

Dental Tribune International GmbH'nin önceden yazılı izni olmadan, tamamen veya kısmen, herhangi bir dilde çoğaltılması kesinlikle yasaktır.

Dental Tribune International GmbH, klinik bilgileri ve üreticilerin ürün haberlerini doğru bir şekilde bildirmek için her türlü çabayı göstermektedir, ancak ürün taleplerinin geçerliliği veya yazım hatalarından sorumlu değildir. Yayıncı ayrıca, reklam verenler tarafından yapılan ürün adları, hak talepleri veya beyanlardan da sorumlu değildir. Yazarların görüşleri kendilerine aittir ve bunlar Dental Tribune International GmbH'nin görüşlerini yansıtmayabilir.

Dental Tribune International, Almanya tarafından bu sayıda çevrilen ve basılan tüm yayın materyallerinin telif hakkı Dental Tribune International GmbH'a aittir. Tüm hakları saklıdır. Dental Tribune International GmbH, Holbeinstr. 29, 04229 Leipzig, Germany'nin izni ile yayınlanmıştır. Dental Tribune International GmbH ve Vestiyer Yayın Grubu'nun önceden yazılı izni olmadan, tamamen veya kısmen, herhangi bir dilde çoğaltılması kesinlikle yasaktır. roots, Dental Tribune International GmbH'nin bir ticari markasıdır.

Dergi Adı Roots, Yayın Türü Süreli-Yaygın, Yönetim Yeri Eski Çırpıcı Yolu No:1/530 34010 Merter/İstanbul, Basım Yeri Merkez Ofset Rifat Kaçar, Zeytinburnu / İstanbul Tel: 0212 544 12 01 Basım Tarihi 01.12.2022

idex

istanbul 2023

18. İstanbul
Ağız-Diş Sağlığı
Cihaz ve
Malzemeleri Fuarı

25-28
Mayıs
2023

İSTANBUL FUAR MERKEZİ



www.idex.org.tr
www.dissiad.org.tr

  /idex_istanbul  /idexistanbul



DİSSİAD

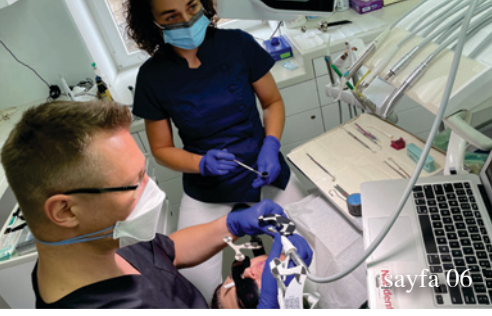BU FUAR 5174 SAYILI KANUN GEREĞİNCE TÜRKİYE ODALAR VE
BORSALAR BİRLİĞİ (TOBB) DENETİMİNDE DÜZENLENMEKTEDİR.

zumax

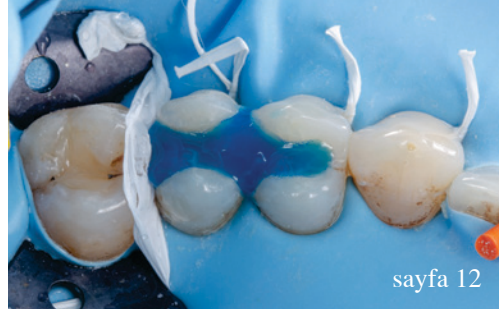OMS3200

Dental Microscope

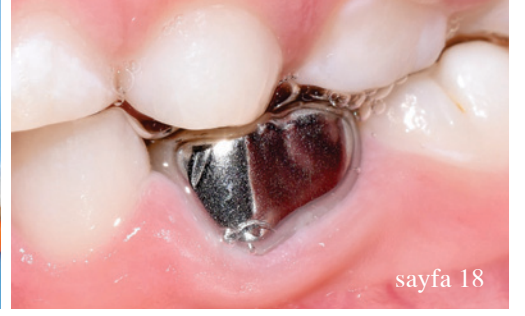



sayfa 06



sayfa 12



sayfa 18

editörden

05 **Değerli** Meslektaşlarım,
_Doç. Dr. Taha Özyürek

vaka raporu

06 Endodontide **dijital teknoloji**
Travma sonrası kök kanal obliterasyonu bulunan
dişlerde dinamik navigasyon kullanarak giriş
sağlamak ve kanal şekillendirmek
_Dr. Bartłomiej Karas

12 Kalıcı kuron rezin ile 3D üretilmiş maksiller
premolar **inlay restorasyonlar**
_Dr. Edouard Lanoiselée

18 **Nekrotik süt molarların** kök kanal tedavisi – tek eğe
resiporkasyon sistemi kullanmak
_Dr. Benjamín Rodríguez & Dr. Jenner Argueta

24 Kök gelişimi tamamlanmış alt molar dişte
rejeneratif endodontik tedavi: Olgu sunumu
_Öğr. Gör. Utku Can Kemeç

olgu sunumu

28 Kırık kanal aleti kaynaklı **fistülden oroantral fistüle**:
Bir olgu sunumu
_Doç. Dr. Burçin Arcan, Dr. Öğr. Üyesi Murat Günbatan

derleme

34 **Rejeneratif** endodontik uygulamalar
_Dt. Çağla Yeloğlu

ürün tanıtımı

46 **Ürün** Tanıtımı

haberler

48 GREATIST 2022, Dental Sektörü Buluştu

48 DİŞSİAD Başkanı Erkan Uçar: Fuarımız,
Daha Güçlü Olacak

49 Dt. Serdar Sıralar'dan GREATIST 2022'ye Özel
Stand-Up Gösterisi

49 GREATIST 2022 Sözlü Bildiri Yazarları
Ödüllerini Aldı

49 Dünyanın Dört Bir Köşesinden Konuklar
GREATIST'te Buluştu

50 Endodontinin Ustaları GREATIST 2022'deydi

üniversite_tanıtımı

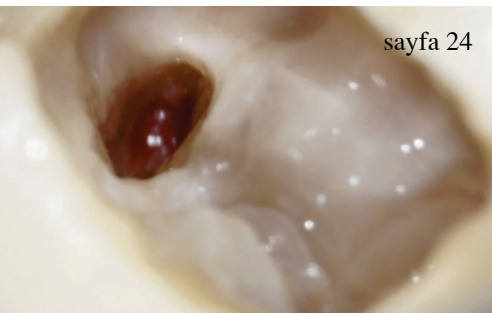
52 Her diş, son bir şansı hak eder

kitap_inceleme

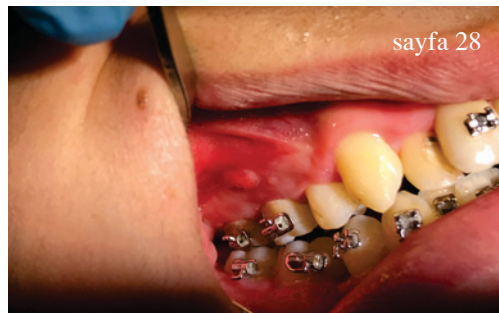54 **Kitap** İnceleme

ajanda

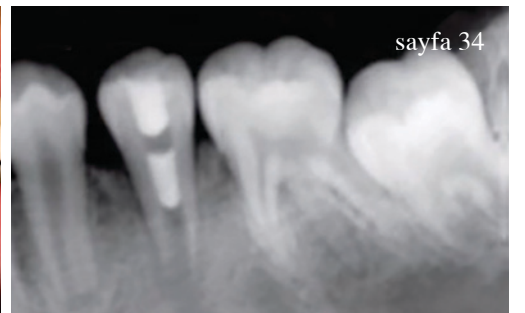
55 **roots** ajanda



sayfa 24



sayfa 28



sayfa 34

Değerli Meslektaşlarım,

Pandeminin etkisinin geçtiği 2022 yılının son sayısı ile karşınızdayız. Pandemiden sonra özlediğimiz yüz yüze bilgi paylaşımlarının yapıldığı seminerlere, kurslara ve kongrelere kavuştuk. Geçtiğimiz 26. Türk Dişhekimliği Birliği Uluslararası Kongresi, IDEX 2022 Fuarı ve 18. Uluslararası GREATIST Kongresi ve Fuarı'na gösterdiğiniz yoğun ilgi, birbirimizi nasıl özlediğimizin bir göstergesiydi.

roots Türkiye ekibi olarak bu sürede yoğun çalışmalarımızın arasında dergimizi ihmal etmedik ve bu sayıyı sizler için hazırladık. Birbirinden değerli akademisyenlerin ve genç meslektaşlarımızın katkıda bulunduğu bu sayıda sizler için kliniğinizde yararlanacağınız birçok ipucu bulunmaktadır.

Bu süreçte yanımda olan ve aynı zamanda dergimizin Bilimsel Danışma Kurulu Başkanlığını üstlenen Doç. Dr. Burçin Arıcan Alpay'a ve yazı ekibimize, gayretli çalışmalarından dolayı teşekkür ederim.

Hepinize, keyifli okumalar dilerim.



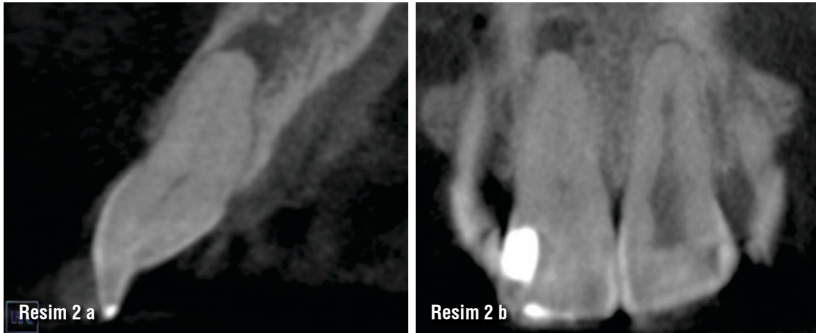
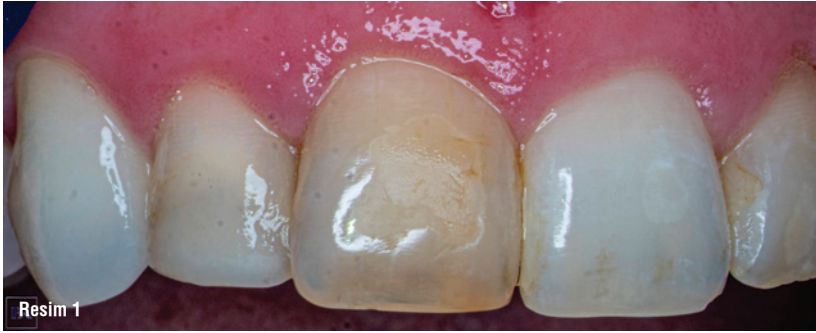
Doç. Dr. Taha Özyürek
Editör



Endodontide dijital teknoloji

Travma sonrası kök kanal obliterasyonu bulunan dişlerde dinamik navigasyon kullanarak giriş sağlamak ve kanal şekillendirmek

Yazar_Dr. Bartłomiej Karaś, Polonya



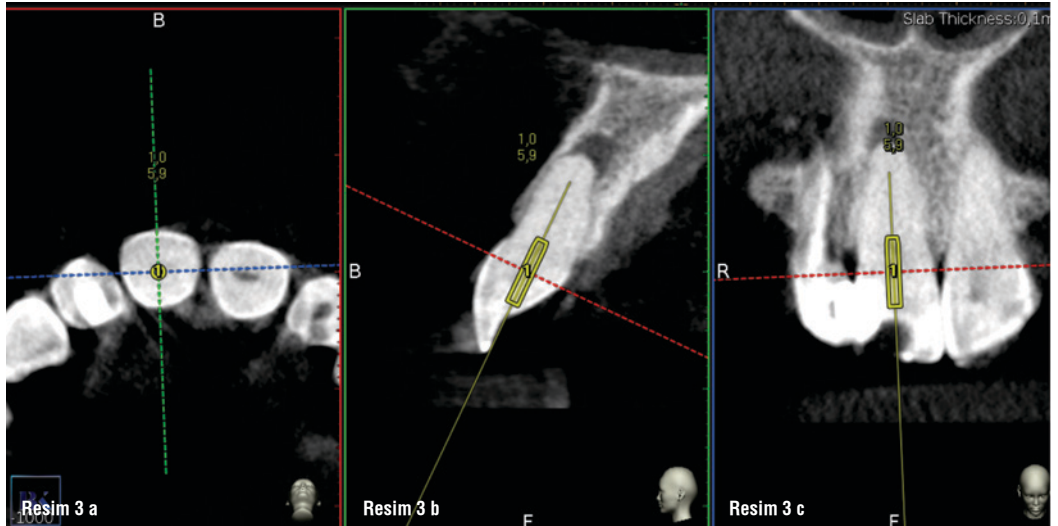
Resim 1: Başlangıç durumunun ağız içi görüntüsü. Sağ santral keserde görünür renklenme. **Resim 2 a ve b:** CBCT taraması, sagittal (a) ve koronal düzlemler (b) Görünür kök kanal obliterasyonu ve periapikal lezyon.

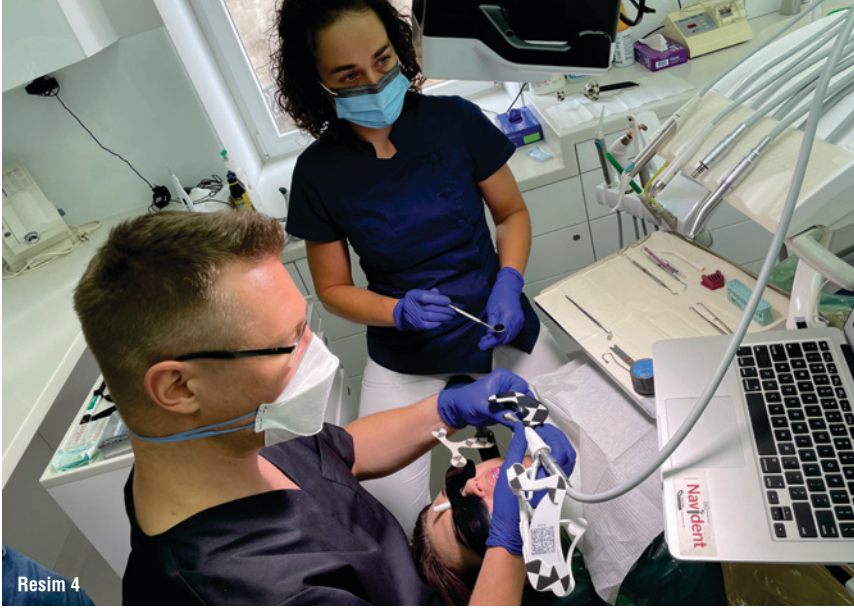Giriş

Kök kanal obliterasyonu (KKO) diş travmasının ardından dental pulpada meydana gelen komplikasyonlardan birisidir. Aynı zamanda bu travma sonrası pulpa iyileşmesinin mekanizmalarından birisidir ancak travma sonucunda pulpa nekrozu da oluşabilmektedir. KKO klinik olarak en erken travma sonrası 3 ay ile 12 ay arasında tespit edilebilmektedir. KKO sklerotik ya da reparatif dentin gibi sert dokuların depozisyonunun bir etkisidir ancak KKO'nun altında yatan mekanizmalar henüz kesinleşmemiştir. Oginni ve ark. raporlarına göre travma sonrası incelenen 276 vakanın %56,9'u parsiyel obliterasyon %43,1'i total obliterasyon göstermiştir. Yazarlar nörovasküler desteklere gelen hasarlardan dolayı obliterasyon oluşumunun gerçekleştiğini düşünmektedir (1).

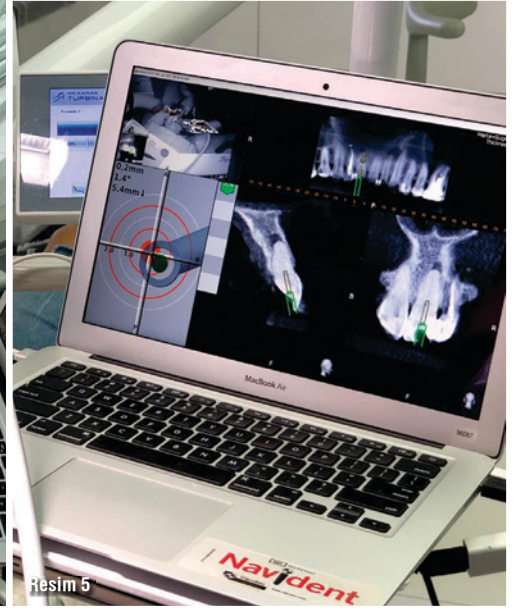
KKO'ya neden olan travma tipleri de araştırılmaktadır. Lüksasyon, sublüksasyon, intrüsyon ve konküzyon travmanın en sık sebepleri arasındadır. Konküzyon vakalarında gelişmekte olan köklere sahip dişlerin prognozu daha iyidir ve KKO gelişimi daha az olasıdır. Jacobsen ve Kerekes'in rapor-

Resim 3 a-c: Navident yazılımında (ClaroNav) sanal rehber planlaması. Preparasyonun açısı ve derinliği gösterilmektedir.





Resim 4



Resim 5

larına göre KKO nekrozu ve periapikal hastalıklar nadir de olsun travmadan yıllar sonra ortaya çıkabilmektedir. Bastos ve Cortes'e göre kurondaki renklenme vakaların büyük çoğunluğunda bulunmaktadır ve genellikle KKO'nun görünen ilk semptomu olmaktadır. Genellikle renk değişimleri koyu sarı ve hatta gri olmaktadır.

KKO'nun patensi alınamayışından kaynaklı yönetimi hekimler için zorlayıcı olabilmektedir. Doğru bir giriş kavitesi açılması (diş yapısı çok fazla zayıflatılmayacak şekilde) ve kök kanal girişinin lokalize edilmesi klinik tecrübe ile birlikte dental operasyon mikroskobu gibi ilave ekipmanlar gerektirmektedir. Carvalho ve Zuolo'ya göre dental operasyon mikroskobu kullanımı pulpa odası tabanındaki tüm kanal girişlerini lokalize etmekte

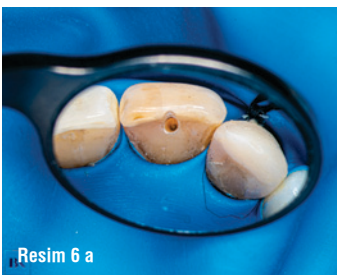fayda sağlamaktadır. Boveda ve Kishen sınırlı kavite preparasyonunun dişsiz uzun dönem prognozu açısından faydalı olduğunu fakat tedavi öncesi CBCT taraması gibi ilave diagnostik faktörler gerektirdiğini belirtmektedir.

Dinamik Navigasyon

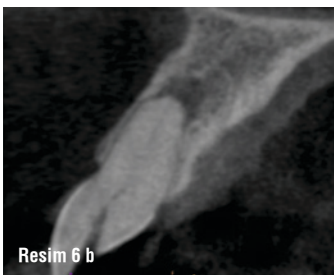
Günümüzde, modern teknolojinin gelişmesine bağlı olarak tedavilerin daha konservatif ve öngörülebilir gerçekleştirilmesi mümkün olmaktadır. Bir sürücü için GPS/navigasyon ne ise hekim için de Navident dinamik navigasyon sistemi (ClaroNav) o anlama gelmektedir. Navident stereoskopik kamera ve marker (referans) küreleri kullanmaktadır. Böylece kamera hekim hareketlerini takip edebilmektedir. Bununla birlikte sistem hastanın CBCT taramasına ve Navident yazılımının tasarladığı

Resim 4: Navident cihazının kalibrasyonu. Takipçiler ve kamera gösterilmektedir.

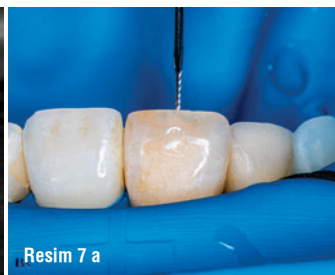Resim 5: Operasyon sırasında yazılım görüntüsü.



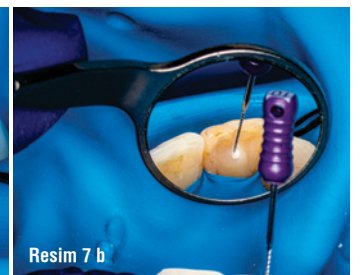Resim 6 a



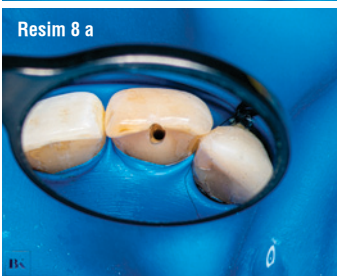Resim 6 b



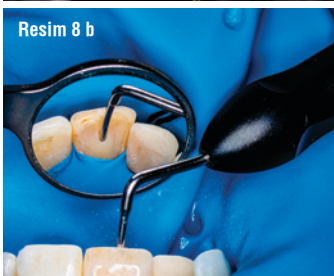Resim 7 a



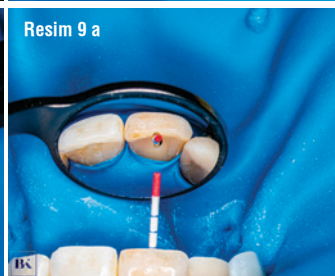Resim 7 b



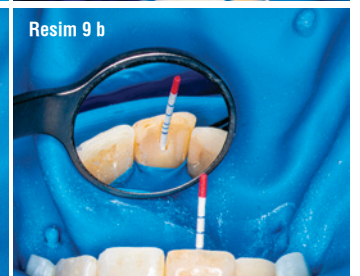
Resim 8 a



Resim 8 b



Resim 9 a



Resim 9 b

Resim 6 a ve b: Giriş kavitesi hazırlığının ilk aşaması (a). CBCT kontrolü, sagittal düzlem (b). Giriş kavitesinin açısı görünmektedir. **Resim 7 a ve b:** Kanal girişini arayan el aleti. **Resim 8 a ve b:** Son preparasyon (a). 80# el pluggeri ile giriş kavitesi genişliği ve kök kanal girişlerinin kontrol edilmesi (b). **Resim 9 a ve b:** Dolumdan önce kanalın kurulanması.