

DENTAL TRIBUNE

— The World's Dental Newspaper · Hispanic and Latin American Edition —

Edición Latinoamérica

la.dental-tribune.com

No. 5, 2022, Vol. 19

Edición Especial sobre la educación universitaria en el siglo XXI

Los retos de la formación en Odontología

Los rápidos avances de los conocimientos y las tecnologías hacen necesario una educación constante y una actualización profesional permanente / **Segunda Parte**



Foto: UBA

- **El futuro de la educación odontológica**
Por Eduardo Morzán y Pascual Chiarella, UPC, Perú
- **Estado actual de la odontología y visión de futuro**
Por Pablo Alejandro Rodríguez, UBA, Argentina
- **Equidad e inclusividad de la comunidad estudiantil LGBT**
Por Rosa Chaviano-Moran y Herminio L. Perez, Rutgers University, USA
- **Competencias éticas para los futuros odontólogos**
Por Ignacio McPherson y Lluís Giner, UIC, España

CASO CLÍNICO: LA BICHECTOMÍA CON FINES ESTÉTICOS P. 6

DENTAL TRIBUNE
El periódico dental del mundo
www.dental-tribune.com

Publicado por Dental Tribune International

DENTAL TRIBUNE
Hispanic & Latin America Edition

Publisher & Editor-in-chief
Javier Martínez de Pisón
j.depison@dental-tribune.com
Miami, Estados Unidos
Tel.: +1-305 653-8951

Diseño Gráfico
Jesús Eduardo Sanín Tordecilla

Esta edición se distribuye gratuitamente a los odontólogos latinoamericanos y a los profesionales hispanos que ejercen en Estados Unidos.

Nuestra portada



Licensing by

DT International

Publisher and Chief Executive Officer
Torsten R. Oemus
Chief Content Officer
Claudia Duschek

Dental Tribune International GmbH
Holbeinstr. 29, 04229 Leipzig, Germany
Tel.: +49 341 48 474 302
Fax: +49 341 48 474 173
General requests:
info@dental-tribune.com
Sales requests:
mediasales@dental-tribune.com
www.dental-tribune.com

Material from Dental Tribune International GmbH that has been reprinted or translated and reprinted in this issue is copyrighted by Dental Tribune International GmbH. Such material must be published with the permission of Dental Tribune International GmbH. *Dental Tribune* is a trademark of Dental Tribune International GmbH.

All rights reserved. © 2022 Dental Tribune International GmbH. Reproduction in any manner in any language, in whole or in part, without the prior written permission of Dental Tribune International GmbH is expressly prohibited.

Dental Tribune International GmbH makes every effort to report clinical information and manufacturers' product news accurately but cannot assume responsibility for the validity of product claims or for typographical errors. The publisher also does not assume responsibility for product names, claims or statements made by advertisers. Opinions expressed by authors are their own and may not reflect those of Dental Tribune International GmbH.

Suscríbese gratis en



Los retos de la formación en Odontología (2)

Esta segunda edición especial de Dental Tribune está dedicada a analizar los múltiples retos que enfrenta la educación de la odontología en el siglo XXI ahora en que debido al incremento constante del conocimiento y la rápida evolución de la tecnología, todos somos estudiantes permanentes.



Por Luis Giner-Tarrida

En la primera edición amos autores como Rogelio Cordero, que nos ofreció una "Perspectiva de OFEDO-UDUAL"

Josep Maria Ustrell, Director de la Escuela de Odontología de la Universidad de Barcelona, y Joseba Pineda, Decano de la Facultad de Medicina y Enfermería de la Universidad del País Vasco, propusieron en "Hacia dónde se dirige la odontología" una serie de iniciativas para su modernización.

Rolando Peniche Marcín planteó en "El docente como ejemplo de comportamiento ético", aspectos filosóficos de la Odontología.

María Cristina Manzanares nos ofreció una historia pormenorizada de las iniciativas adoptadas por la Asociación Europea de Educación Odontológica en "La educación de los profesionales de la salud oral en Europa".

Jean Valcarcel nos explicó en "La movilidad en la Facultad de Odontología de Montpellier" la larga tradición académica de sus programas de movilidad educativa para estudiantes y profesores. Y María Clara Rangel reivindicó en "Reflexio-

Luis Giner-Tarrida, Director Invitado y Coordinador de Educación en Odontología, Dental Tribune. Decano, Facultad de Odontología, UIC-Barcelona. Presidente de la Conferencia de Decanos de las Facultades de Odontología de España.

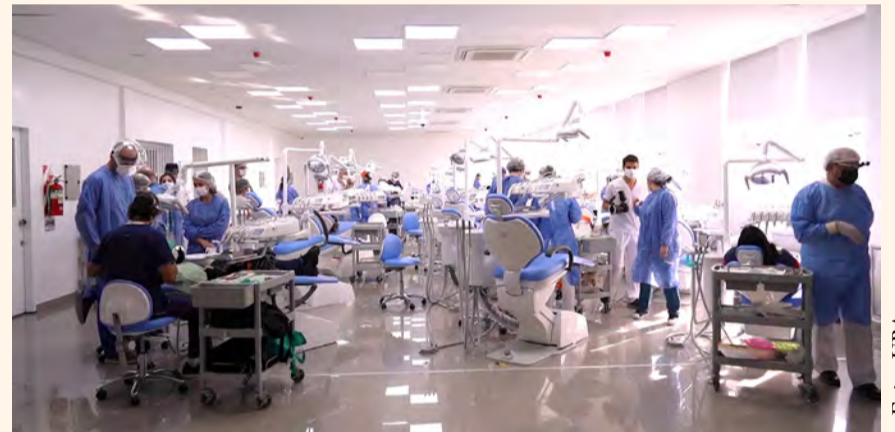

Foto: UBA

El objetivo de esta serie de artículos es ayudar a impartir la mejor formación posible a los estudiantes y que ello redunde en el beneficio de la salud oral de sus futuros pacientes.

nes sobre la formación y el ejercicio en odontología" la necesidad de adecuarse a la nuevas tecnologías que han cambiado la dinámica académica y profesional.

En esta segunda edición sobre los Retos de la formación en Odontología, presentamos una serie de artículos que complementan a los publicados previamente en Dental Tribune.

Eduardo Morzán y Pascual Chiarella, Director de Odontología y Decano de la Facultad de Ciencias de la Salud de la Universidad Peruana de Ciencias Aplicadas, respectivamente, explican desde Lima en "El futuro de la educación odontológica" el innovador modelo educativo de su universidad y auguran una transición hacia una odontología digital que deberá adaptarse a la realidad de cada país.

Rosa Chaviano-Moran, Decana Asociada de Admisiones en la Escuela de Medicina Dental de la Universidad de Rutgers, y Herminio L. Perez, de la misma institución norteamericana situada en Nueva Jersey, explican en "Equidad e inclusividad de la comunidad estudiantil LGBT", la necesidad de establecer programas que garanticen la inclusividad de los estudiantes de esta comunidad.

Pablo Alejandro Rodríguez, Decano de la Facultad de Odontología de la Universidad de Buenos Aires, narra la epopeya de la adaptación de su centro educativo a la pandemia de Covid-19 en "Estado actual de la odontología y visión de futuro".

En el artículo titulado "Competencias éticas para las futuras generaciones de odontólogos", donde Ignacio McPherson, Profesor adjunto de Bioética en la Universidad Internacional de Cataluña y quien esto escribe, planteamos la necesidad de desarrollar en los estudiantes un conocimiento y un comportamiento moral que les permita ver y, sobre todo comprender de verdad, a la persona que está detrás del arco dental.

La posición estudiantil respecto a la formación corre a cargo de María Cerra, vicepresidente de la Asociación de Estudiantes de Odontología de la Facultad de Odontología de Santiago de Compostela.

Esta serie de artículos ofrecen conceptos que nos deben hacer reflexionar sobre las modificaciones que debemos efectuar en los currículos de nuestras diferentes facultades para mejorar la formación de los estudiantes y que redunde en el beneficio de la salud oral de sus futuros pacientes. **DT**

DISEÑO ICÓNICO CALIDAD INCREÍBLE

DGSHAPE adopta un enfoque 'impulsado por un propósito' aproximarte al proceso de innovación. Es una combinación de productos y oportunidad de innovación que nos permite entregar constantemente un valor significativo a la Comunidad de Laboratorios Dentales. Esta solución bien estructurada de DGSHAPE nos da la confianza para anunciar... la PRÓXIMA GENERACIÓN de DWX...la nueva DWX-53DC.

INCLUYE:

- Husillo rediseñado con potencia de agarre 3x
- Herramienta de 4 mm para un desbaste más rápido de PMMA exclusivo para DWX-53DC
- Incluye unidad de extracción y cable de conexión.
- Cámara web integrada que permite el monitoreo en tiempo real

Descubre la Innovación en el Fresado
Dental en rolanddga.com/es/DWX-53DC

 **DGSHAPE**
A Roland Company

La Totalmente
Nueva DWX-53DC





Por Enrique Jadad

El bruxismo ha sido descrito en la literatura científica como el hábito involuntario de apretar los dientes. Esta patología se ha clasificado en el grupo de las parafunciones, lo que significa que es parte de las actividades del sistema de masticación que carecen de un propósito funcional útil, como por ejemplo la trituración de los alimentos. Cuando los seres humanos rechinan o aprietan los dientes, la musculatura del sistema masticatorio se encuentra en estado de hiperactividad. Este fenómeno tiene altos índices de prevalencia tanto en adultos como en la población infantil.

No existe consenso sobre la etiología del bruxismo, por lo que se la considera una patología de origen multifactorial en la cual influyen factores locales oclusales, psicológicos, tensionales, neurológicos y alteraciones del sueño, entre otros. Existen muchos hábitos parafuncionales, además de apretar o rechinar los dientes, como morderse los labios, la lengua o las mejillas, comerse las uñas o morder lápices. La mayoría de las personas realizan este tipo de actividades de manera inconsciente.

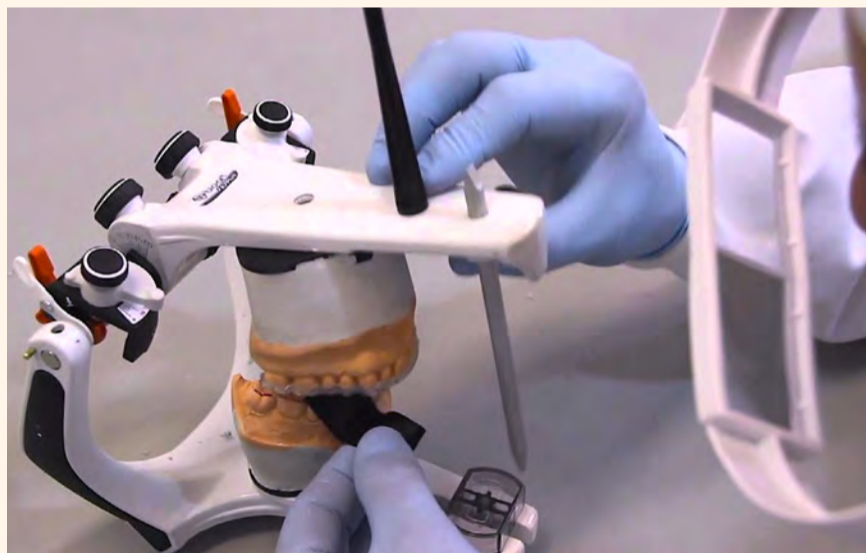
El bruxismo ocurre tanto de día como de noche. El bruxismo diurno, al que se lo relaciona directamente con el estrés y la ansiedad, afecta a un 20% de la población y es el tipo de bruxismo menos estudiado porque no existen pruebas diagnósticas de alta sensibilidad, solo una serie de signos de sus efectos.

Por su parte, el bruxismo nocturno se presenta durante el sueño profundo (fase REM) y afecta a entre el 8 y el 16% de la población, sin diferencias entre géneros y es inversamente proporcional a la edad de los pacientes. Los casos severos de bruxismo son aquellos en los que el paciente rechina los dientes durante más de 45 minutos seguidos, aplicando fuerzas mayores que en la masticación.

Un gran porcentaje de pacientes no detectan los síntomas porque se producen durante el sueño. En los casos crónicos, aparecen tensiones o hipertrofia de la musculatura masticatoria. Los estudios sobre el bruxismo nos hablan de dolor en los dientes, las articulaciones temporomandibulares, las sienas, los oídos (ruidos y tinnitus), la nuca y los hombros. Las sobrecargas prolongadas en las articulaciones temporomandibulares (ATM) pueden generar alteraciones que dificultan el proceso fisiológico de abrir la boca, que el paciente perciba ruidos

Innovaciones en el manejo del bruxismo y de la ATM

El autor afirma que el estrés que genera el ritmo de vida que llevamos actualmente es uno de los factores que está provocando en cada vez más personas un hábito muy dañino en los dientes y en la mandíbula. El resultado de esta presión continua en la mandíbula es un apretamiento de los dientes que con el tiempo provoca su desgaste y una serie de problemas relacionados con las estructuras del sistema estomatognático. Dos de las formas de tratamiento más eficaces son las férulas digitales y el láser de baja potencia, como el autor explica en este artículo.



Prueba en un articulador del ajuste de una férula digital, dispositivo que reduce drásticamente el desgaste dental.

en las articulaciones y en muchos casos se presenta un desplazamiento del disco articular.

De los procesos más complejos de esta disfunción es su diagnóstico. Como se trata de un movimiento inconsciente, un gran porcentaje de los casos no se trata a tiempo y los pacientes acuden a tratamiento cuando el daño en los dientes y en las estructuras adyacentes al sistema gnático son ya evidentes.

Las formas de tratamiento abarcan la colocación de placas oclusales de diferentes tipos, el uso de relajantes musculares, antiinflamatorios y analgésicos, estrategias de orientación al paciente, control del estrés y la ansiedad, evitar factores de riesgo y de exacerbación como el tabaco, la cafeína o drogas como la cocaína, técnicas de relajación, hipnoterapia, acupuntura,

terapias cognitivas y dispositivos de biofeedback.

El bruxismo no desaparece como hábito a menos que la persona alcance un nivel físico y mental de relajación en su vida que desactive este movimiento involuntario. Las férulas por tanto no son un tratamiento de sus causas sino solo de sus síntomas, que incluyen además del desgaste en los dientes, el dolor asociado con la ATM, que puede extenderse y llegar a producir cefaleas y migrañas.

Generalmente, el paciente que padece bruxismo presenta un desgaste en la superficie de los dientes y retraimiento de las encías, hasta el punto de que el cuello de los dientes queda expuesto, produciendo hipersensibilidad dental. De hecho, el odontólogo debería saber detectar el bruxismo en un paciente por el estado de sus encías.

Uso de toxina botulínica

En la literatura aparecen cada vez más aplicaciones de la toxina botulínica para el tratamiento de mialgias masticatorias, bruxismo y luxación de la mandíbula. La toxina botulínica se conoce desde hace mucho, pero algunos de sus efectos benéficos solo se han validado hace relativamente poco tiempo.

En 1820, después de la muerte de decenas de alemanes (al parecer tras ingerir morcillas contaminadas), un poeta y científico llamado Justinus Kerner se dedicó a buscar la causa de esta intoxicación. Durante su investigación, en la que analizó sobras de comida, descubrió que el envenenamiento alimentario y los síntomas neurológicos posteriores se debieron al consumo de alimentos conservados de forma inapropiada e incluso llegó a inyectarse toxina botulínica en busca de posibles tratamientos. Los estudios de Kerner condujeron a la primera definición clínica del botulismo.

En 1895, el belga Emile Pierre Van Ermengem fue el primero en describir la presencia de la bacteria *Bacillus botulinus*, que años más tarde fue llamada *Clostridium botulinum*. Este microorganismo, que intoxicó a cientos de personas, fue el precursor de la toxina botulínica tipo A que se utiliza hoy día con fines terapéuticos.

En la década de 1950, el fisiólogo norteamericano Vernon Brooks descubrió que la inyección de una pequeña cantidad de toxina botulínica relajaba la musculatura. Otro investigador estadounidense, el oftalmólogo Alan B. Scott, no tardó en empezar a experimentar en monos y descubrió que la toxina botulínica tenía la capacidad de corregir el estrabismo. También observó que dejaba a los pacientes con los ojos muy abiertos y que reducía visiblemente sus arrugas. Ese fue el primer paso hacia el amplio uso actual de la toxina botulínica para tratar desórdenes musculares.

En 1988, el laboratorio Allergan adquirió los derechos de distribución de la toxina botulínica tipo A, realizó ensayos clínicos en patologías como la distonía cervical y distribuyó comercialmente el producto con el nombre de Oculinum. Desde hace varias décadas, el producto conocido popularmente como botox, se ha utilizado para tratar problemas neurológicos, estrabismo, distonías musculares, enfermedades del sistema digestivo, trastornos urológicos y realizar correcciones estéticas, habiéndose aprobado en más de 100 países y aplicado en casi un millón de pacientes en todo el mundo.

En el tratamiento de los trastornos de la articulación temporomandibular, la toxina botulínica tipo A produce una mejoría estadísticamente significativa de la sintomatología. Se ha utilizado como manejo conservador de la hipertrofia de los músculos maseteros y temporales, encontrando que es un tratamiento seguro. Diversos estudios muestran resultados satisfactorios en pacientes con bruxismo, ofreciendo seguridad y efectividad, con mínimos efectos adversos.

El Dr. Enrique Jadad Bechara es Especialista en Rehabilitación Oral, investigador y conferencista con práctica privada en Barranquilla (Colombia).

Viene de la página 4

Protocolo para el bruxismo

Se deben aplicar inyecciones de toxina botulínica en ambos lados de la cara, en los músculos maseteros y temporales. En los músculos maseteros se deben inyectar 3 puntos con 10U/0.1 ml en cada punto. En los músculos temporales se deben colocar dos inyecciones en dos puntos a cada lado con 10U/0.1 ml, por un total de 100U de botox, que corresponde a un vial. El botox es tóxico a partir de 400U, pero con 100U se trabaja con un margen de seguridad muy amplio.

El 94.1% de los pacientes reporta de buenos a excelentes resultados en el bruxismo con el uso de botox, cuyos efectos se producen de 2 a 10 días después de la aplicación de la medicación.

Es importante el conocimiento técnico, la pericia y la forma de manipulación del producto para lograr resultados que mejoren la calidad la vida de los pacientes. Las infiltraciones de toxina botulínica tipo A pueden reducir la frecuencia de los episodios de bruxismo, así como la fuerza masticatoria, y los niveles de dolor derivados del mismo.

Por tanto, el uso de la toxina botulínica tipo A es un tratamiento seguro y eficaz para los pacientes con bruxismo que muestra excelentes resultados clínicos, especialmente cuando se utiliza conjuntamente con métodos tradicionales como las férulas oclusales, otros fármacos o terapia cognitivo-conductual, por lo que su uso está justificado en la práctica clínica diaria, especialmente en los pacientes diagnosticados con bruxismo severo.

Placas de descarga digitales

Placa de bruxismo, placa de descarga, placa de relajación, placa miorelajante, férula de Michigan, férula nocturna, férula de protección, férula blanda, férula dura, férula para deportistas, férula de blanqueamiento, férula de ortodoncia y otros apelativos más son algunos de los muchos nombres que se les dan y que con el resultando de que generan una amplia confusión.

Estos dispositivos actúan como intermediarios entre los dientes, reduciendo drásticamente el desgaste dental. Generalmente, se colocan en el maxilar superior, aunque hay dentistas que prefieren adaptarlos a la mandíbula. Se intenta así adquirir una posición mandibular que relacione la articulación temporo-mandibular, los músculos masticatorios y la mordida de una manera equilibrada, que resulte funcionalmente armónica para relajar el sistema masticatorio. Esto evita los daños y molestias ocasionados por los excesos de fuerza que se generan durante el bruxismo, sobre todo el de tipo nocturno.

La férula de Michigan o férula oclusal no sólo tiene una función preventiva contra el desgaste dental, sino que por su altura y morfología permite también la relajación de la ATM, disminuyendo la presión. El uso de este tipo de férulas de descarga se recomienda en bruxómanos desde que se detecta este hábito y de por vida, dado que rara vez suele revertirse.



La férula de Michigan previene el desgaste dental y ayuda a la relajación de la ATM, disminuyendo la presión.

La placa miorelajante o neuromiorelajante por su parte es un dispositivo de resina dura, rígido, transparente, que feruliza la dentadura y está diseñado para inducir los movimientos mandibulares hacia una postura de mínimo

esfuerzo para los músculos y de mínima carga para la articulación mandibular. Está indicada para dolores en los dientes, cara, cabeza o cuello y se utiliza para determinar si su causa proviene o no de la boca. También para el tratamiento de

las patologías por tensión muscular, que en la mayoría de los casos se dan por un apretamiento inconsciente de los dientes, dolor de la ATM o de la mandíbula que se expresa como dolor en los oídos que se puede irradiar a la cabeza y llegar hasta a la región cervical produciendo contracturas en la nuca, el resto del cuello y la espalda. De ahí su denominación como “férula miorelajante o de relajación muscular”.

El flujo de trabajo convencional para la producción de férulas de Michigan requiere realizar una impresión de alginate, registro de la mordida, fabricación del modelo, encerado de la férula y mezclas de polvo-líquido de polimetilmetacrilatos (PMMA). [DT](#)

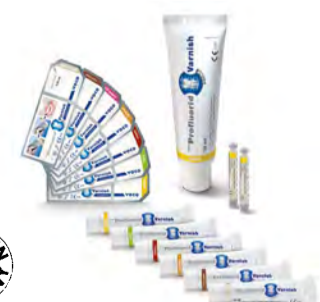Vea el artículo completo en: la.dental-tribune.com



SUPERIOR EN EFECTIVIDAD Y SABOR

- **Efectivo** – Desensibilización rápida y alta liberación de fluoruros (5 % NaF \pm 22.600 ppm)
- **Manejo excelente** – Tolerante a la humedad
- **Estético** – Barniz del color del diente
- **Universal** – Disponible en tubos, *SingleDose* y ampollas cilíndricas
- **Diversidad de sabores** – Menta, caramelo, melón, cereza, bubble gum, cola lime y piña colada

VOCO Profluorid® Varnish



VOCO
LOS DENTALISTAS

VOCO GmbH · Anton-Flettner-Straße 1-3 · 27472 Cuxhaven · Alemania · Línea gratuita 00800 44 444 555 · www.voco.dental



Por Yassine Harichane

Bichectomía con fines estéticos

La estética facial es un tema omnipresente actualmente, en medios que abarcan desde las redes sociales a los selfies (Fig. 1). El público busca tener una silueta facial afilada que responda a los cánones estéticos contemporáneos (Fig. 2). El tercio medio del rostro está formado por los músculos maseteros, la mandíbula y el tejido adiposo de la mejilla o bola de Bichat, que lleva el nombre de Xavier Bichat, el cirujano francés que la descubrió. Un aumento de su volumen resulta en un rostro hinchado que muchas veces lleva a que los pacientes acudan a la consulta dental para mejorar su perfil facial. La cirugía estética ofrece varias soluciones para esculpir el rostro: lifting, rinoplastia, botox o ácido hialurónico. En este marco se encuadra la eliminación parcial de la bola de Bichat o "bichectomía".

Definición

El tejido adiposo de la mejilla juega un papel que ayuda a suavizar las mejillas de los bebés cuando amamantan. En adultos, su función es optimizar los movimientos de los músculos masticatorios, permitiendo el deslizamiento muscular sin restricciones.

El Dr. Yassine Harichane, autor de numerosos artículos, es miembro del grupo de estudio de odontología cosmética de la Universidad de París.

La bichectomía es una intervención quirúrgica que consiste en la extracción de las bolsas de Bichat, que están situadas bajo los pómulos y sirven como amortiguador de los movimientos de la masticación y de la amamantación en los recién nacidos. La intervención es un procedimiento ambulatorio que demora aproximadamente 40 minutos y que no deja cicatrices, ya que los cortes se hacen en la parte interna de las mejillas. Por lo general, la bichectomía es una operación de carácter estético que está indicada para las personas con forma de cara redonda que quieren obtener un perfil más delgado.

El tejido adiposo de la mejilla se usa en muchas áreas, como por ejemplo en el relleno de las comunicaciones buco-sinusales. Tiene también otras aplicaciones debido a sus propiedades epitelizantes, su rica vascularización, su localización accesible, su aptitud para la metaplasia. Entre las más recientemente conocidas se encuentra el cierre de la hendidura del paladar primario, la reconstrucción de la ATM y su uso como injerto libre o pediculado en cirugía (ortognática, maxilofacial, implantológica, periodontal). La bichectomía con fines estéticos se describió inicialmente como una intervención para corregir el aspecto ovalado del rostro de algunos pacientes. Hoy en día, el procedimiento se realiza en todo tipo de pacientes con el objetivo de mejorar la estética del tercio medio de la cara (Fig. 3). El rostro aparece esculpido y refinado después de la operación. El procedimiento quirúrgico

es sencillo y la reducción de volumen es de aproximadamente 3 a 6 ml por lado.

Anatomía

La bola de Bichat se encuentra en la mejilla y región temporal. Está próxima a estructuras musculares, glandulares (Fig. 4), nerviosas y vasculares (Fig. 5). Es una masa compuesta por tres lóbulos (anterior, intermedio y posterior) y cuatro extensiones (bucal, pterigopalatino, pterigoideo y temporal) (Fig. 6). La bichectomía generalmente se refiere al lóbulo intermedio y a la extensión bucal. Este cuerpo adiposo de la mejilla está presente en todos los individuos, independientemente de su perfil. Persiste a pesar de la pérdida de peso, lo que motiva a los pacientes a acudir a la consulta odontológica.

Indicaciones y contraindicaciones

Los candidatos ideales para la bichecto-

mía cosmética tienen un proceso cigomático prominente, un contorno mandibular bien definido y mejillas grasas debido a la presencia excesivamente notable de la bola de Bichat. Por el contrario, el procedimiento está contraindicado en pacientes con hueso cigomático hipoplásico. También se deben tener en cuenta las contraindicaciones quirúrgicas convencionales. La historia clínica debe revelar si se ha realizado un tratamiento previo de bichectomía.

Pasos preoperatorios

El motivo de consulta suele ser el deseo de tener mejillas "huecas". La historia clínica debe revelar la ausencia de contraindicaciones y de antecedentes de bichectomía. La entrevista clínica debe permitir detectar el trastorno dismórfico corporal.

Pasa a la página 7

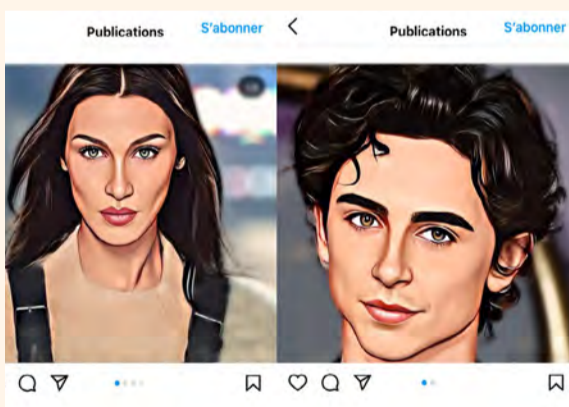


Figura 1. Redes sociales donde destacan los perfiles faciales angulares.



Figura 2. Canon estético de frente y de perfil.




Figura 3. Situación pre y postoperatoria.

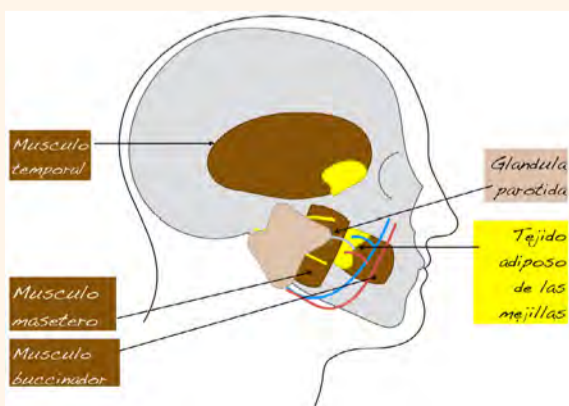


Figura 4. Relación del tejido adiposo de las mejillas con los músculos y las glándulas.

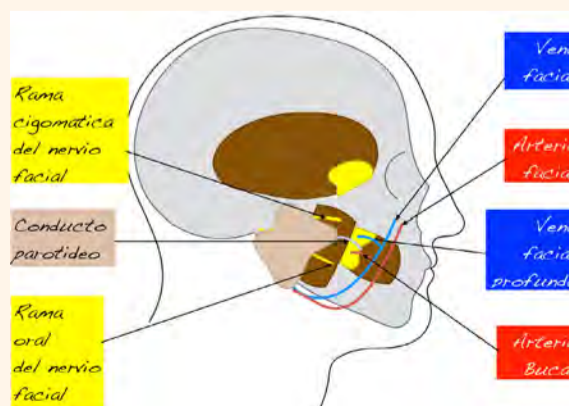


Figura 5. Relación del tejido adiposo de las mejillas con los vasos y los nervios.

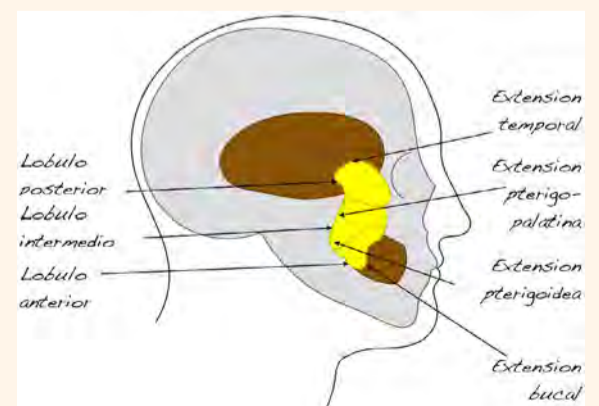


Figura 6. Lóbulos y extensiones del tejido adiposo de la mejilla.

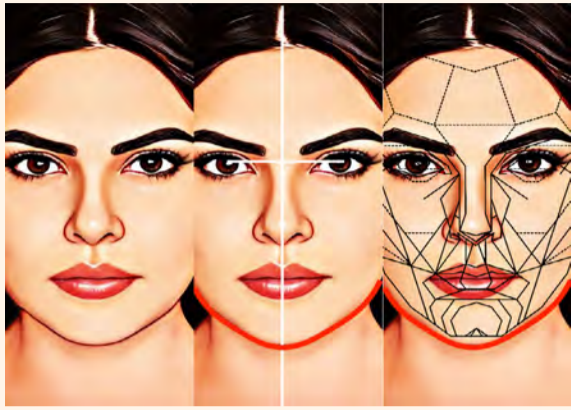

Figura 7. Análisis facial.

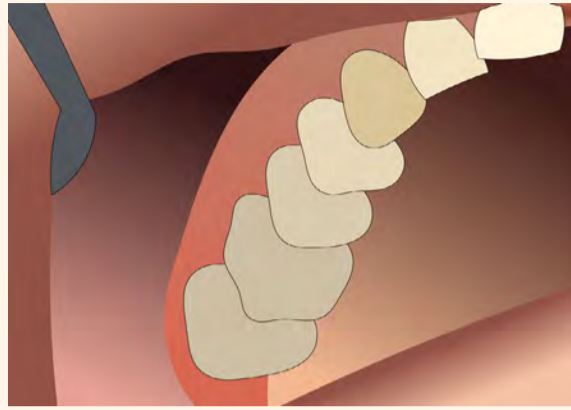


Figura 8. Situación inicial.

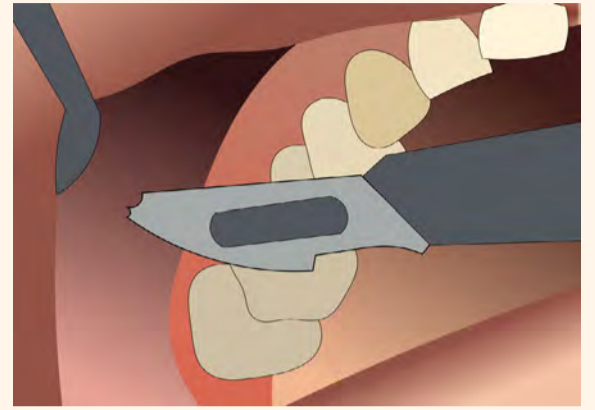


Figura 9. Incisión con bisturí.

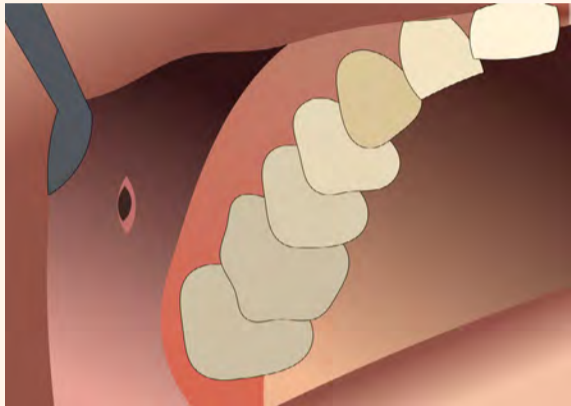


Figura 10. Incisión en la parte inferior del vestíbulo.

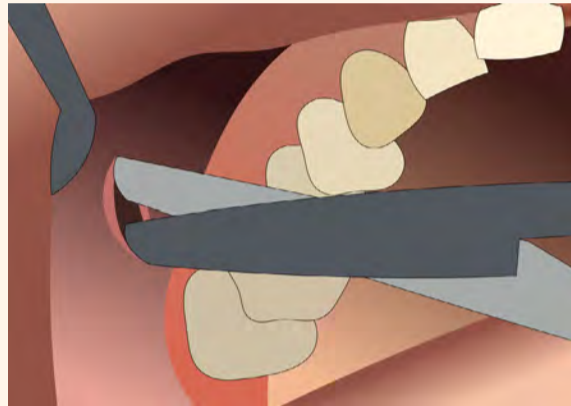


Figura 11. Disección con tijeras romas.

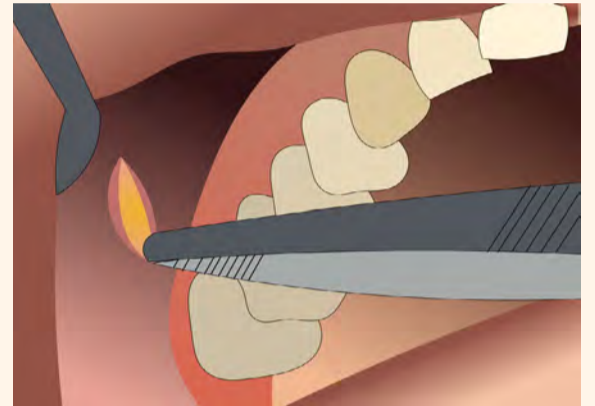


Figura 12. Tracción del tejido adiposo de las mejillas.

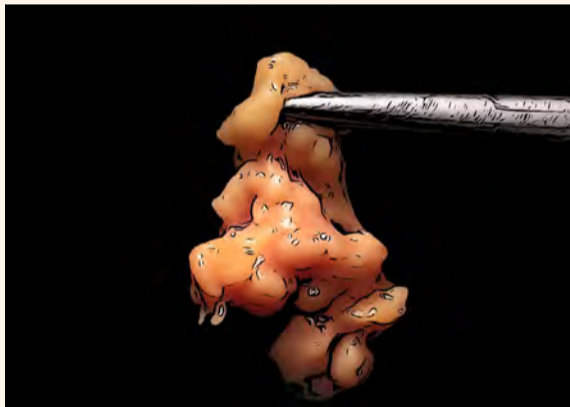

Figura 13. Tejido adiposo de la mejilla extirpada.

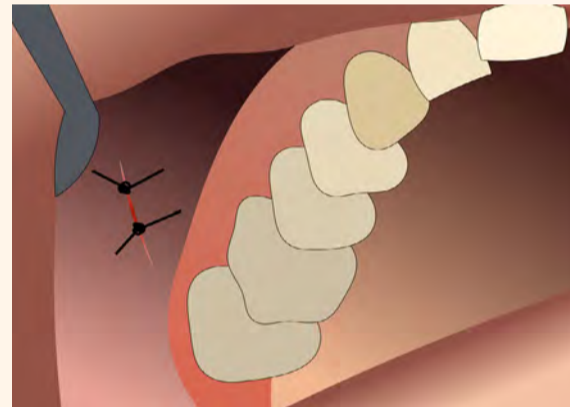


Figura 14. Sitio quirúrgico suturado.

Viene de la página 6

El examen clínico es extra e intraoral. El profesional de la salud analizará la forma de la cara y detectará la presencia de la extensión bucal ejerciendo presión digital extraoral para revelar un bulto en la mejilla. Entre los exámenes complementarios, se recomienda tomar siempre fotografías de la cara para compararlas con el resultado final, al igual que por motivos médico-legales (Fig. 7). El diagnóstico debe reflejar una desarmonía facial causada por el tejido adiposo de la mejilla.

Pasos perioperatorios

El procedimiento se realiza bajo anestesia local. La anestesia general se reserva para cuando se realizan múltiples cirugías (rinoplastia, liposucción, lifting facial). La anestesia se realiza a nivel de la tuberósidad y en la mucosa de la mejilla. Se describen dos tipos de incisión: por encima del canal de Stenon en el vestíbulo opuesto a los molares superiores (Figs. 8-10), o por debajo del canal de Stenon, en la mucosa de la mejilla a nivel de la línea de mordida. La disección se realiza a través del músculo buccinador (Fig. 11). Al ejercer presión externa sobre la mejilla, el cuerpo graso de la mejilla aparece, tras lo cual se tira de él (Fig. 12) y se sujeta en la base para ser extirpado. Se recomienda conservar la muestra para comparar los dos lados y ase-

gurar la simetría en la ablación (Fig. 13). Una hemostasia de calidad ayuda a evitar hematomas postoperatorios. Finalmente, se sutura para cerrar el sitio operatorio (Fig. 14).

Pasos postoperatorios

Después de la operación, es necesario ejercer compresión aplicando una bolsa de hielo. Se prescriben medicamentos con receta: antibióticos, AINEs, analgésicos y enjuague bucal durante 7 días. Los resultados son visibles de forma inmediata, pero sobre todo una vez que la inflamación ha desaparecido por completo. Subjetivamente, los pacientes notan una mejoría en su contorno facial. Objetivamente, hay que tomar fotografías para ver la diferencia.

Complicaciones

El seguimiento del paciente se realiza hasta por 6 meses para manejar cualquier complicación que tenga que ver con los obstáculos anatómicos: el conducto parotídeo, el nervio facial, la arteria bucal y la vena profunda de la cara. En caso de lesión del conducto parotídeo, es necesario colocar un drenaje y profilaxis antibiótica.

En caso de daño en el nervio facial, se observa afectación motora sin parestesias, y las consecuencias no son visibles en

reposo. El tratamiento consiste en medicación (vitamina B12). En caso de daño en una estructura vascular, el riesgo es hemorragia. El clínico debe ser capaz de implementar una hemostasia peroperatoria eficaz. Estas complicaciones también pueden ocurrir durante la bichectomía unilateral con fines terapéuticos (cierre de la comunicación bucosinusal, extracción del injerto). Además, el incumplimiento de las indicaciones por parte del paciente conduce a complicaciones estadísticamente significativas. Sólo el resultado estético asimétrico se considera una complicación propia de la bichectomía con fines estéticos.

Discusión

La ablación parcial del tejido adiposo de la mejilla es una intervención accesible y de bajo riesgo. Las complicaciones observadas generalmente son: hematoma, trismo, infección, parálisis transitoria de las ramas bucales del nervio facial, lesión del conducto parotídeo, ablación excesiva, induración y asimetría de la cara. Son posibles pero poco frecuentes. Sin embargo, la intervención es irreversible. Si en el futuro el tejido adiposo de la mejilla es necesario, por ejemplo, para rellenar una comunicación oral, el profesional de la salud deberá buscar una alternativa terapéutica. Como anécdota, existen soluciones cosméticas para

ahuecar las mejillas, como el contorno facial en forma de V usando maquillaje. Esta solución no invasiva se puede sugerir cuando exista una contraindicación para la bichectomía.

Conclusión

La bichectomía se considera una técnica sencilla y segura para mejorar la estética facial. El resultado final se percibe positivamente de forma objetiva mediante fotografías y subjetivamente por el paciente. Las complicaciones son escasas y el procedimiento no deja cicatrices visibles.

El profesional de la salud debe tener en cuenta las desventajas asociadas con el uso no médico del cuerpo graso de la mejilla y señalarlas al paciente. Este último debe dar su consentimiento informado para la realización de un procedimiento quirúrgico con fines únicamente estéticos.

Agradecimientos

El autor desea agradecer al Pr. Bruno Ella (Universidad de Bordeaux, Francia) por su enseñanza inspiradora y sus habilidades clínicas. [D](#)

Nota del Editor: Este artículo fue publicado originalmente en *Dental Tribune France* 2022, Vol.14(6+7):12-13.



Foto: UPC

La Facultad de Odontología es parte del Centro de Ciencias de la Salud de la Universidad Peruana de Ciencias Aplicadas.

La profesión odontológica, como parte de las ciencias de la salud, tiene como fin máximo el bienestar y salud oral de las personas. En sus inicios, la formación de odontólogos se sustentó en el ejercicio práctico sobre pacientes, mediante conocimiento transmitido de generación en generación. A fines del siglo pasado, con la creación de las primeras escuelas de odontología en Norteamérica¹, la educación de odontólogos se sistematizó y organizó con la introducción de cursos básicos y de cursos orientados por especialidades, con prácticas en pacientes inicialmente curativas y luego preventivas. Dichos enfoques se caracterizaron por tener diseños de planes y programas que exigían al estudiante determinado número de procedimientos, acompañados de conceptos teóricos y carentes de interacción con otros profesionales de la salud.

En la actualidad, un odontólogo recién graduado debe estar listo para la práctica profesional, con competencias adecuadas para el diagnóstico, tratamiento, prevención y promoción de la salud oral, con capacidad de integrarse al equipo de salud multidisciplinario con sentido ético, legal y responsabilidad profesio-

El futuro de la educación odontológica



Por Eduardo Morzán y Pascual Chiarella

El Director de la Carrera de Odontología y el Decano de la Facultad de Ciencias de la Salud de la Universidad Peruana de Ciencias Aplicadas describen el modelo educativo de UPC, que acentúa el trabajo en equipo y los vínculos con otras áreas de la salud. Respecto a la evolución de la profesión, auguran una transición hacia una odontología más digital adecuada a la realidad de cada país.

Eduardo Morzán es Director de Carrera de Odontología, Universidad Peruana de Ciencias Aplicadas.

eduardo.morzán@upc.pe

Pascual Chiarella es Decano, Facultad de Ciencias de la Salud, Universidad Peruana de Ciencias Aplicadas.

pascual.chiarella@upc.pe

sional. Este perfil del recién egresado debe estar sustentado en una propuesta educativa de cursos básicos integrados con los específicos de la carrera. Además, la educación clínica no se debe centrar solamente en la ejecución de procedimientos clínicos, sino que tiene que estar acompañada de competencias profesionales que le permita al odontólogo trabajar con otros especialistas de

la salud, para beneficio del paciente y la comunidad.

En UPC (Universidad Peruana de Ciencias Aplicadas), la formación se basa en un modelo de educación y evaluación de competencias específico para salud; los currículos se gestionan de acuerdo a líneas de conocimiento y a nuestro modelo de formación en salud:

- Conocer la estructura y función con sólidos fundamentos biológicos.
- Formar al alumno con una educación clínica y profesional de alta calidad, con la ayuda de simulación moderna.
- Lograr una formación interprofesional centrada en el paciente.

Pasa a la página 9

Viene de la página 8

- Desarrollar fuertes vínculos externos relacionados al concepto de “una sola salud”.

El modelo educativo

El modelo HSLM (Health Sciences Learning Model)-UPC documenta de manera estandarizada y granular el plan curricular, los sílabos de cursos, los planes de clases y las herramientas de prácticas usadas y garantiza la calidad de su diseño a través de procesos internos. Este modelo ha sido acreditado por el Sistema Nacional de Evaluación, Acreditación y Certificación de la Calidad Educativa (SINEACE) y cuenta con el reconocimiento de la acreditación institucional WASC Senior College and University Commission (WSCUC) de los Estados Unidos de América

La simulación es una estrategia educativa que engloba habilidades y actitudes; el estudiante desarrolla habilidades en destreza manual y en la ejecución de procedimientos y adquiere actitudes en escenarios o espacios simulados, que incluyen pacientes o casos para aprender el trabajo interprofesional, valores, ética y otras competencias que usará en su futuro profesional dando mayor sustento a su educación clínica y profesional. Esto puede realizarse con infraestructura adecuada, tecnológica y académicamente acondicionada, equipos hápticos, tomógrafos, impresoras en 3 dimensiones y otros.

La emergencia sanitaria por Covid-19 motivó muchos cambios y adaptaciones. La seguridad biológica, el menor contacto posible y la búsqueda de la eficiencia nos llevaron a conducir el cambio para que los estudiantes puedan continuar con sus estudios realizando procedimientos clínicos en simuladores. Algunas lecciones aprendidas se han convertido en interrogantes: ¿Debe el alumno aprender trabajando sobre pacientes reales, corriendo el riesgo de dañar alguna pieza dental por un razonable error humano de milímetros que también pudiera afectar otra parte de la anatomía del paciente y con repercusiones a futuro? ¿Cuándo debe dejar de ser supervisado directamente el alumno y ser independiente? ¿Cuáles son los procedimientos que debe realizar o demostrar para considerar que logró las competencias para obtener el título profesional? Cuando las condiciones sanitarias nos lo permitan, ¿Regresaremos a las técnicas anteriores y a atender pacientes reales en manos de alumnos con poca experiencia?

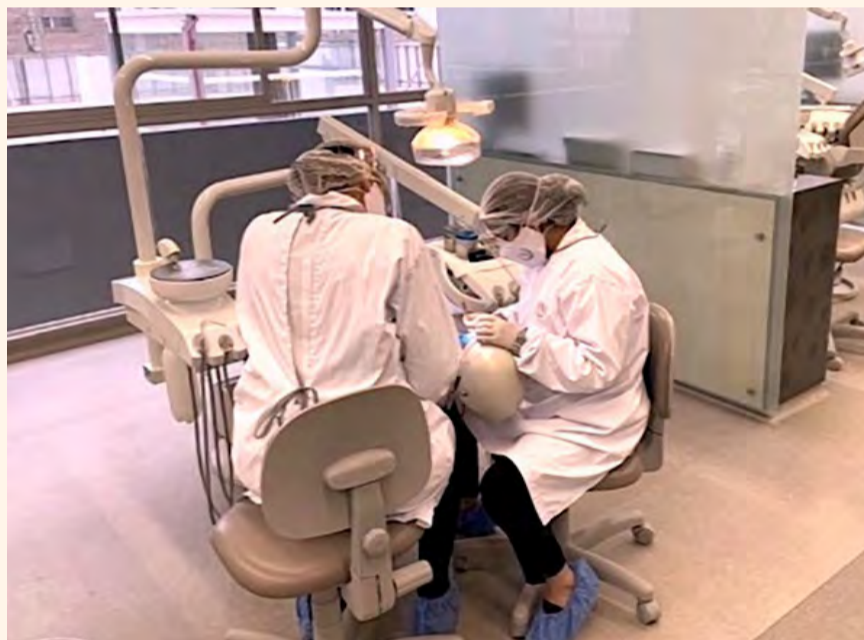
Si bien creemos que hemos salido fortalecidos de esta experiencia y hemos podido seguir ofreciendo calidad en nuestra educación odontológica, la adaptación de estrategias educativas y cambios curriculares deberán buscar las respuestas a estas interrogantes.

Como educadores en constante aprendizaje, asumimos el reto de enseñar mejor la odontología, con propuestas educativas que generen eficiencias y que beneficien a nuestros estudiantes para hacerlos mejores profesionales de



Una alumna realiza un procedimiento en la UPC de Lima.

“Es posible que dentro de unos años estemos enseñando cirugías orales robóticas a distancia, con tecnología similar al Sistema Quirúrgico Da Vinci, que permite al cirujano intervenir de lejos a su paciente”.



Una estudiante realiza prácticas en un simulador, supervisada por un profesor.



Las prácticas clínicas podrían evolucionar en un futuro próximo hacia la realización de cirugías orales robóticas.

la salud pero que, además, protejan a nuestros pacientes.

¿Ocurrirá un cambio de paradigma en la educación clínica y profesional? Este enfoque no solo beneficiaría la calidad atención del paciente, si no que facilitaría el manejo del caso clínico por parte del estudiante y debería facilitar la progresión de nuestros estudiantes dentro de su malla curricular.

Debemos construir un aprendizaje supervisado y escalonado, que permita que quien sabe más entrene a otros, aplicable a los propios alumnos de diferentes años o a residentes de segundas especialidades con alumnos de la carrera, que sea colaborativo, que transmita conocimiento, inclusive entre diferentes especialistas y con la colaboración de profesionales de otras áreas de la salud.

El último año de la carrera no debe ser el último año de aprendizaje, sino el inicio de una transición que marcha en búsqueda de mayor conocimiento. El alumno debe conocer qué puede hacer y qué no puede hacer, debe saber consultar y transferir o derivar a otro profesional.

Al igual que en la experiencia de medicina, se deben definir las actividades profesionales a confiar al odontólogo (Entrustable Professional Activities)², tal vez certificables o autorizables, que permitan que ciertas actividades o procedimientos clínicos, sean valoradas con niveles de supervisión progresivos, promoviendo la independencia del estudiante y aumentando la responsabilidad en su ejecución. Debemos formar odontólogos acostumbrados al trabajo en equipo, más éticos, más relacionados a la salud pública, con más conocimiento del impacto de la salud orofacial en los individuos.

Es posible que dentro de unos años estemos enseñando cirugías orales robóticas a distancia, preparaciones protésicas coronales o tratamientos de conductos con tecnología similar al Sistema Quirúrgico Da Vinci, que actualmente permite al cirujano intervenir de lejos a su paciente³ o que el análisis de “big data” lleve a resolver más fácilmente los problemas odontológicos de los pacientes. ¿Serán muchos de nuestros procedimientos ejecutados por robots y supervisados por los profesionales? Con esto en mente, ¿deberíamos redireccionar la enseñanza de la odontología al énfasis en el desarrollo de habilidades blandas? ¿Seguirán siendo necesarios 5 años universitarios para formar odontólogos? ¿Será posible reducir nuestro diseño curricular a 4 años?

Nuestra educación en el futuro se irá acercando tecnológicamente a una odontología más digital, con un incremento balanceado y racional de procedimientos odontológicos aterrizados en la realidad de cada país. En esa ruta, el ejercicio profesional de la odontología se debe sustentar en conocimiento que facilite el bienestar del paciente y reduzca los riesgos y problemas de la salud oral a nivel público e individual. [D](#)