

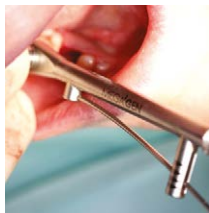DENTAL TRIBUNE

The World's Dental Newspaper 

Bosna i Hercegovina, decembar 2022.

www.dental-tribune.com

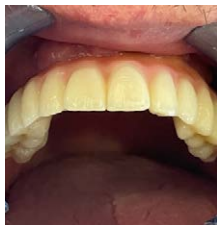Godina VIII, 4/2022



PRIKAZ SLUČAJA

Imedijatna implantacija – zašto ne gubiti vrijeme nakon ekstrakcije zuba?

Strana 8



PRIKAZ SLUČAJA

Custom-made implantati – rješenja za atrofičnu maksilu: prikaz slučaja

Strana 16



EDUKACIJA

Kontinuirana edukacija, Sarajevo, 1. oktobar 2022., Hotel Hills

Strana 26



*Sretna
Nova godina
i nadolazeći praznici*

Predsjednik Stomatološke komore FBiH
Tokić Dr Mirsad
Prim. dr. Mirsad Tokić

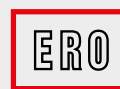Advertisement



www.dental-tribune.com



FEDCAR



Korisnici koji koriste Formslab 3D- printere obećavaju: „Donijet će vam toliko uzbuđenja u vašu ordinaciju“

SOMERVILLE, Masačusets, SAD: *Formslabs' User Summit* koji je održan online 26. i 27. oktobra je otvorio priliku za stomatologe širom svijeta da uče direktno od stomatologa koji su uveli digitalne prakse u svoje ordinacije. U sesiji o ortodontijskim inovacijama koju je vodio dr. John Fagbemi, direktor Dentalnog instituta u Londonu u UK-u, tri stomatologa su podijelila svoja iskustva o koristima korištenja 3D-printanja u svojim ordinacijama te su objasnili koliko značajno je ovaj korak promijenio njihovu karijeru.



Prema riječima tri stomatologa koji su podijelili svoja iskustva na *Formslabs User Summit*, zahvaljujući Formslab-u, postalo je vrlo jednostavno uvesti 3D printanje u rad stomatološke ordinacije.

Anisha Hall Hoppe,
Dental Tribune International

„Sada stalno koristim tehnologiju 3D-printanja u planiranju tretmana različitih slučajeva, u komunikaciji s pacijentima kao i u izradi providnih folija“, kazala je ortodontica dr. Lisa Alvetro, vlasnica Alvetro Ortodontije u Sidneju u Ohio u SAD-u koja radi već 27 godina. Podstakla je i učesnike samita da uključe 3D-printanje u svoj svakodnevni rad i nabave u svoje ordinacije jer će time „proširiti okvir usluga koje možete ponuditi, poboljšati kvalitet i efikasnost brige

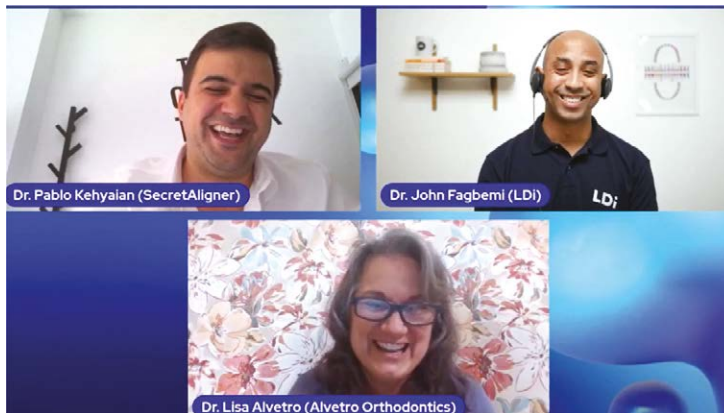koju pružate, produžiti vijek svoje karijere jer postoji širok spektar planova koje možete digitalno uraditi, manje će biti fizičkog rada na klinici i za vas i za vaše tehničare.“ Sve prednosti koje donosi 3D-printanje su „opcija za smanjenje troškova u vašoj ordinaciji“ i omogućavaju prenošenje uštedenog novca na pacijente čime „povećavate bazen pacijenata koji mogu priuštiti sebi vaše usluge“, objasnila je Alvetro.

Dr. Alvetro je također pojasnila da će se ovom promjenom menadžeri stomatoloških ordinacija

manje brinuti o nedostatku obučeni stručnjaka u stomatologiji jer „čak i pojedinci bez stomatološkog obrazovanja mogu biti od velike koristi u ordinaciji ukoliko imaju iskustva sa digitalnom tehnologijom.“

3D-printanje će „vam donijeti toliko uzbuđenja u vašu ordinaciju“, obećala je dr. Alvetro, jer vam digitalni tok rada „omogućava da rasporedite svoje zadatke i prebacite na druge, poput nekih

mjenju u svom radu. Ohrabrio je učesnike da koriste Formslabs printere i materijale, jer imaju pristupačne opcije za testiranje proizvoda sa samo jednim printerom i objasnio je da je on uspio potvrditi svoje biomehaničko istraživanje i rezultate studije testirajući modele, dodatke i nosače na svom printeru. Dr. Kehyaian je, također, kazao da, zbog manjih troškova i tehnike „upali-i kreni“ po čijem principu radi Formslabs mašina, ne posto-



zadataka koje su prije mogli uraditi samo dokori, što omogućava razvijanje potencijala kod članova vašeg tima.“

Doktori John Fagbemi, Lisa Alvetro i Pablo Kehyaian govore o koristima tranzicije na tehnologiju 3D-printanja i nude savjete kako to uspješno uraditi sa Formslabsom. (Fotografija: Formslabs)

Drugi govornik na sesiji je bio ortodont Pablo Kehyaian, direktor i osnivač SecretAligner u Madridu u Španiji, koji je naglasio učesnicima „budućnost je u vašim rukama“. Dr. Kehyaian je podijelio informaciju da je počeo tek sa malim zadacima 3D-printanja, vježbao je na sitnim izradama i modelima da bi počeo eksperimentisati sa znatno većim modelima te naposljetku postao toliko opušten u vezi sa pitanjem procesa, jer se nije želio stavljati pod pritisak da napravi odjednom veliku pro-

je nikakvi finansijskih rizici naročito zahvaljujući softveru koji je lagan za koristiti i koji sprječava korisnike da naprave neke velike greške u svom radu.

U diskusiji okruglog stola, oba stomatologa su podstakla učesnike da pročitaju dokumentaciju Formslabsa koja će im pomoći da promijene svoj stav o 3D printanju i da steknu dovoljno samopouzdanja da počnu koristiti ovu tehnologiju i tako naprave renesansu u svojoj ordinaciji.

Oboje su predložili da se treba početi sa malim stvarima, sa običnim retinerima, da vide koliko je lako postalo pomoći pacijentima. „Kada vidite da je pacijent uzbuđen i radostan, i mi se obradujemo“, kazala je dr. Alvetro. „Svakim danom reklama preporuke od strane zadovoljnih korisnika postaje sve važnija i važnija“, istakao je dr. Kehyaian.

IMPRINT INTERNATIONAL HEADQUARTERS

PUBLISHER AND CHIEF EXECUTIVE
OFFICER: Torsten OEMUS

CHIEF CONTENT OFFICER:
Claudia Duschek

Dental Tribune International GmbH
Holbeinstr. 29, 04229 Leipzig, Germany
Tel.: +49 341 4847 4302
Fax: +49 341 4847 4173
General requests: info@dental-tribune.com
Sales requests:
mediasales@dental-tribune.com
www.dental-tribune.com

Material from Dental Tribune International GmbH that has been reprinted or translated and reprinted in this issue is copyrighted by Dental Tribune International GmbH. Such material must be published with the permission of Dental Tribune International GmbH. *Dental Tribune* is a trademark of Dental Tribune International GmbH.

All rights reserved. © 2022 Dental Tribune International GmbH. Reproduction in any manner in any language, in whole or in part, without the prior written permission of Dental Tribune International GmbH is expressly prohibited.

Dental Tribune International GmbH makes every effort to report clinical information and manufacturers' product news accurately but cannot assume responsibility for the validity of product claims or for typographical errors. The publisher also does not assume responsibility for product names, claims or statements made by advertisers. Opinions expressed by authors are their own and may not reflect those of Dental Tribune International GmbH

dti Dental
Tribune
International

VLASNIK LICENCE

Stomatološka komora FBiH
Antuna Hangija do br.3, 71000 Sarajevo, BiH

IZDAVAČ

Stomatološka komora FBiH
Antuna Hangija do br.3, 71000 Sarajevo, BiH
www.stomatoloskakomora.ba
Tel/Fax:+387 33 203 075
e-mail: info@stomatoloskakomora.ba

GLAVNI UREDNIK

Prim.dr. Mirsad Tokić

MARKETING

Adi Muhić
Stomatološka komora FBiH
e-mail: adi.m@stomatoloskakomora.ba
www.stomatoloskakomora.ba

DTP

Adnan Čelahmetović / PERFECTA, Sarajevo

PREVOD

Edina Karić

LEKTOR

Zdenka Pejić

STRUČNI SAVJETNICI

Prim.dr. Mirjana Duspara
Prim.dr. Šemsa Bašović
Prof.dr.sc. Lejla Ibrahimagić-Šeper
Prim.dr. Haris Demirović
Asja Muhić, dr.med.dent.

SEKRETAR

Remza Sladić

ŠTAMPA

A3 studio d.o.o.

TIRAŽ

1600 primjeraka

DTI - VLASNIČKA STRUKTURA

IZDAVAČ I VLASNIK LICENCE
Stomatološka komora FBiH
ODGOVORNA OSOBA IZDAVAČA
Prim.dr. Mirsad Tokić
IDENTIFIKACIONI BROJ
4200486540005
PDV BROJ
200486540005
SJEDIŠTE
Antuna Hangija do br.3
71000 Sarajevo, BiH
TEL/FAX
+387 33 203 075
NAZIV MEDIJA
Dental Tribune
VRSTA MEDIJA Štampani

Advertisement

mojDoktor.ba

Stavite vaš pametni telefon u službu zdravlja!

PREUZMITE APLIKACIJU

ODMAH

Google Play

App Store

KONTINUIRANA EDUKACIJA

**Save
the date**

11. MART 2023.

HOTEL HILLS | SARAJEVO



STOMATOLOŠKA KOMORA
FEDERACIJE BOSNE I HERCEGOVINE

Intervju sa Spec. dr. Idrizom Karamujićem i Avicena workshop

U ovom broju Dental Tribune BiH predstavljamo Vam Spec. dr. Idriza Karamujića, ortodonta koji je izmislio i patentirao svoje ortodonske folije, koje su priznate čak i u zemljama Evropske unije.

Dental Tribune BH Avicena

Poštovani doktore, možete li nam se predstaviti?

Moje ime je Idriz Karamujić. Imam 41 godinu. Po struci sam doktor stomatologije i specijalista ortodontije. Vlasnik sam Poliklinike Avicena i DOO Avicena Dental Group koja se bavi uvozom medicinskih sredstava i proizvodnjom stomatoloških materijala. Poliklinika Avicena se nalazi u Brčkom, trenutno ima 23 zaposlenih. Radim kao specijalista ortodontije i uporedo razvijam proizvode koji bi olakšali i unaprijedili kako naše, tako i ortodontske terapije drugih ortodonata.

Kako ste došli na ideju da napravite svoj aligner sistem? Koje su njegove prednosti?

U toku specijalizacije sam pohađao sve značajnije seminare koji su se nudili iz oblasti ortodontije u našoj regiji. Poslije specijalizacije svoje usavršavanje iz ortodontije sam nastavio u Beču u trajanju od dvije godine i u tom periodu sam pohađao mnoge seminare koji su se održavali širom Evrope. Upoznao sam mnoge predavače i ortodonte, te razmjenjujući mišljenja i ideje pojavila mi se ljubav za inovacijama iz oblasti ortodontije.

Krenuo sam da razvijam orthosisteme koji bi poboljšali ortodontske terapije u našoj regiji. U prethodnih pet godina sam razvijao Avicene Alignere, retiner ili rematitan, (odnosno individualnu žicu od posebnog materijala koja se postavlja iza zuba poslije terapije fiksnim aparatom ili alignerima), te DIOS (digitalni individualni orthosistem) kao najsloženiji moj sistem, očekujem da ćemo ga moći ponuditi na tržištu krajem 2023. godine.

Aligneri su trenutno aktuelni u svijetu ortodontije. To su prozirni mobilni aparati koji su dosta komforniji u odnosu na fiksne ortodontske aparate, lagani su za nošenje, manje su primjetni i zbog toga ih pacijenti sve više traže. Prednost je i trajanje terapije od 6 do 12 mjeseci, znatno manje od fiksnog aparata. Avicena Aligneri i rematitan retiner se već par godina koriste u stomatološkim ordinacijama širom BiH.

Ogromna prednost avicena alignera u odnosu na druge alignere koji se nude na našem i eu tržištu

je u tome što ja kao specijalista ortodontije kontrolišem svaki plan terapije prije nego se terapija pošalje doktoru ili pacijentu, dok kod drugih alignera zubni tehničar određuje plan terapije ili doktor stomatologije koji dobije softver pa odredi terapiju. Jedan i drugi nisu educirani, niti imaju iskustva u pomjeranju zuba, ne znaju koje su mogućnosti i ograničenja kod ortodontskog pomjeranja.

Mi imamo dobre rezultate u terapiji i zbog posebne vrste folije koju koristimo pri izradi alignera. Testirali smo većinu folija koje se nude na eu tržištu i pronašli smo najbolju kombinaciju koja daje najbolje rezultate.

Gdje se nalazi BiH, a gdje Evropa u vezi sa pitanjem alignera?

U BiH sam jedan od prvih ortodonata koji je krenuo u rad sa alignerima, a već više od pet godina dizajniramo terapiju, proizvodimo i koristimo alignere u praksi. Aligneri su već godinama aktuelni ne samo u Evropi, nego i u čitavom svijetu, a svjesni smo da danas ljudi sve više i više prate trendove i baš iz tog razloga sam odlučio alignere uvesti i u našu sredinu. U EU su aligneri došli iz Amerike, kasnije su se

pojavile i firme iz EU koje imaju svoj koncept alignera. Moj tim tri godine radi planiranje tretmana za jednu veliku EU kompaniju. Posebno sam ponosan na njihov profesionalan odnos prema tom poslu.

Zato što na neki način predstavljaju ovaj region u toj branši. U tom radu smo stekli dosta iskustva i došli u kontakt sa drugačijim konceptom planiranja i izrade alignera.

Planirate li širiti svoje alignere izvan granica BiH?

Da, planiramo širiti naše alignere i van granica BiH. Trenutno smo fokusirani na tržište naših susjednih država, gdje smo proces proizvodnje već započeli. Od nove godine počinje distribucija u Srbiji i Crnoj Gori, a u Hrvatskoj sredinom iduće godine.

Gdje su vam bile poteškoće kod prvih alignera?

Mnogo vremena smo potrošili na izučavanje pravog materijala od kojeg bismo pravili naše alignere, mnogo energije i vremena smo potrošili na testiranje raznih folija od kojih se prave aligneri, printera i odgovarajućih softvera. Ono što najviše pamtim jeste trud koji smo uložili da bismo našu

sredinu, koja je još uvijek imala predrasude za nešto novo, uvjerali da terapija alignerima zaista funkcioniše, ali naši, tada početni rezultati, su dokazali da smo na pravom putu.

Znači li to da opći stomatolozi mogu nuditi uslugu ortodontije u svojim ordinacijama?

Doktori stomatologije koriste alignere kod manjih nepravilnosti gdje pacijent zahtijeva estetsku korekciju. To su pretežno nepravilnosti u području prednjih zuba. Dosta često koriste alignere prije izrade navlaka, kao predprotetska ortodontija.

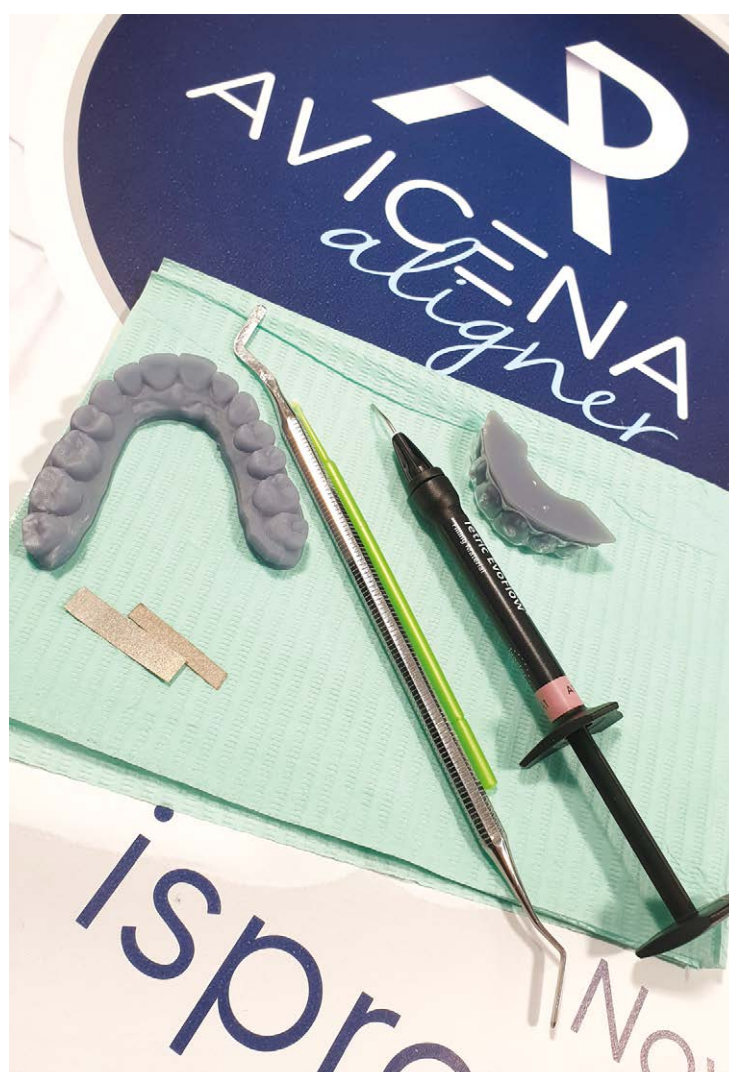Mi smo ordinacija koja surađuje sa mnogim doktorima stomatologije širom BiH i uz našu pomoć svaki rezultat je bio uspješan. Doktori šalju otiske čiju analizu moj tim radi, ja kao ortodont iskorijugujem analizu, pošaljem 3d-simulaciju doktoru i pacijentu i kada oni prihvate terapiju prelazimo u fazu izrade alignera. Svaku analizu ja, kao ortodont, nadgledam i kontrolišem. Sve detalje, koji su potrebni doktorima stomatologije za uspješnu terapiju, dobiju u analizi, a u slučaju da imaju dodatna pitanja, moj tim i ja smo im na raspolaganju.

Koja je razlika između klasične ortodontije i alignera?

Najvažnija razlika je predvidljivost rezultata. Pacijent i doktor za svog pacijenta dobije od nas 3d-simulaciju kako će zubi biti složeni na kraju terapije, aligner je takav sistem koji tiska zube prema tom rješenju koje smo mi isplanirali. Dok kod fiksnog aparata žica vuče nekontrolisano zube, doktor nema potpunu kontrolu nad terapijom. Prednost je i da terapija traje znatno kraće u odnosu na klasičnu ortodontiju. Terapija traje kraće zato što za razliku od fiksnog aparata aligner pomjera zube u položaj koji smo unaprijed odredili u softveru, naravno, lakši su i za nošenje i održavanje. Estetski su i neprimjetni, tako da za pacijente koji izbjegavaju fiksni aparat zbog bravica i žica, aligner je pun pogodak.

Postoji li strah kod doktora kad nude nešto novo na tržištu?


Ja prvi nisam vjerovao da folija može ispraviti zube, prve slučajeve sam radio na rodbini i prijateljima, dok se nisam uvjerio u mogućnosti i prednosti alignera, neki doktori i pacijenti su skeptični. Međutim kada krenu sa korištenjem alignera budu oduševljeni i onda



se to pozitivno iskustvo prenosi dalje. Zato se aligneri u svijetu, a i kod nas sve više traže. Većina velikih kompanija, koje su proizvođače bravice za fiksne aparate, su napravile svoj vlastiti koncept alignera. Omjer u svijetu između alignera i fiksne ortodontije je sad negdje 50%-50%. Materijali i softveri se ubrzano razvijaju tako da će vrlo brzo digitalna stomatologija biti u velikoj prednosti u odnosu na stomatologiju koju smo do sad izučavali.



Planirate li uvesti edukacije za mlade stomatologe koji se žele početi baviti alignerima?
Već radimo edukacije, odnosno seminare za sve zainteresovane stomatologe. Više seminara smo već održali, a zbog velikog interesovanja sada ćemo i češće održavati seminare i radionice. U toku sljedeće godine treba biti završena naša nova poliklinika sa edukacijskim centrom za ovo područje. A posebno ćemo praviti seminare u drugim dijelovima BiH, Srbije i Crne Gore.



Gdje vidite Avicena Alignere u budućnosti?

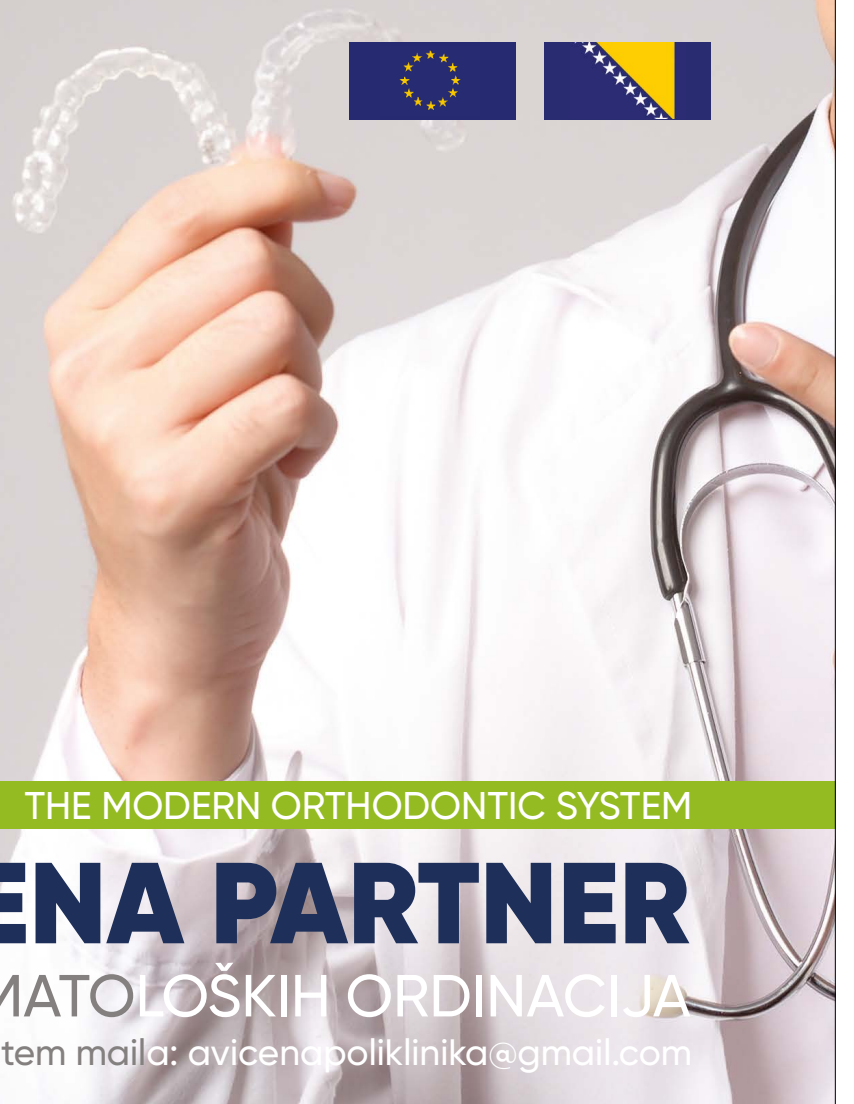
Avicena Aligner u budućnosti vidimo kao najtraženiji aparat za ispravljanje zuba, sa veoma uspješnom terapijom i najboljim rezultatima, kako u BiH tako i u okolnim državama. A nadamo se i izlasku na EU tržište, radimo na tome već dvije godine.



Advertisement



- ✓ BPA troslojne prozirne folije
- ✓ EU standardi
- ✓ Besplatan 3D plan terapije
- ✓ Podrška naših ortodonata



THE MODERN ORTHODONTIC SYSTEM

POSTANITE AVICENA PARTNER

I PRISTUPITE AVICENA MREŽI STOMATOLOŠKIH ORDINACIJA

Kontaktirajte nas putem telefona +387 61 449 449 ili putem maila: avicenapoliklinika@gmail.com

Prevenција infekcija u svakodnevnoj stomatološkoj praksi odabirom kvalitetnog antiseptika i dezinficijensa

U okolnostima u kojima smo se našli zbog pandemije uzrokovane COVID-19 shvatilo se koliko je važno imati dobre antiseptike i dezinficijense. Osnovna razlika je u tome što su antiseptici antimikrobna sredstva namjenjena koži i sluznicama, dok se dezinficijensi primjenjuju u čovjekovoj okolini (na instrumentima, radnim površinama i sl.)

Dental Tribune BH Oktal Pharma

Postavlja se pitanje kako odabrati kvalitetan i antiseptik i dezinficijens. Ono na šta treba obratiti pažnju jeste da li odabrano sredstvo ima širok spektar djelovanja (bakteriostatski, baktericidno, fungicidno, virucidno) i da li zadovoljava Europske norme (EN 13727, EN 1500, EN 12791, EN 14348, EN 13624, EN 14476, itd.).

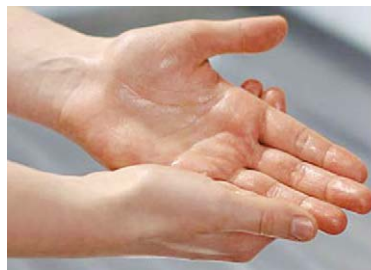Značenje Europskih normi:

1. omogućiti proizvođačima proizvoda da odaberu odgovarajuće standarde koji će se koristiti kako bi pružili podatke koji podržavaju njihove tvrdnje za određeni proizvod
2. omogućiti korisnicima proizvoda da procijene informacije koje je dao proizvođač u vezi s upotrebom za koju namjeravaju koristiti proizvod
3. pomoći nadležnim tijelima u procjeni tvrdnji proizvođača ili osobe odgovorne za stavljanje proizvoda na tržište

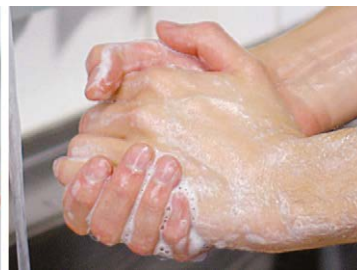Osim kvalitetnih proizvoda zdravstvene ustanove, stomatološke ordinacije, poliklinike, bolnice moraju imati jasne procedure i uputstva koja se tiču sprečavanja i suzbijanja infekcija na radnom mjestu. Trebamo biti svjesni naše odgovornosti, prije svega mislim na uposlene u zdravstvenim institucijama, pa onda i na pacijente, te biti primjer dobre prakse koristeći isključivo provjerene proizvode.

Jedna od najefikasnijih i najjeftinijih mjera za sprečavanje širenja infekcije je pranje ruku sapunom i vodom, a nakon toga koristiti antiseptik. Kada govorimo o kliničkoj praksi niti jedan instrument nije tako bitan kao ljudske ruke, koje su u stalnom kontaktu sa opremom, instrumentima, površinama i pacijentima.

Možemo slobodno reći da je PRANJE RUKU prvi korak u održavanju zdravlja. No međutim, konstantno pranje ruku sapunima može uzrokovati suhoću ruku, te oštetiti zaštitni sloj kože. Jedan



takav losion za pranje ruku koji je namjenjen za osjetljivu kožu i koji omekšava i štiti kožu od isušivanja je S&M® Washlotion. Ne sadrži sapun, pH je neutralan i pogodan je za sve tipove kože.



još i pantenol, dok desderman care® sadrži i vitamin E za dodatnu njegu kože. Zaključujemo da optimalna higijena ruku korištenjem kvalitetnih proizvoda štiti od nevidljivih rizika.

Dezinfekcija ruku je u fokusu

Sljedeći korak je obezbijediti dezinfekciju ruku. Ovdje nastupa provjera da li proizvod zadovoljava Europske norme i da li pruža zaštitu tokom cijele godine. Spektar djelovanja treba da je širok, da djeluje baktericidno (EN 13727), mikobaktericidno (EN 14348), virucidno (EN 14476), fungicidno (EN 13624). Također treba obratiti pažnju da li proizvod posjeduje EN 1500 i EN 12791, norme koje se odnose na procjenu efikasnosti higijenske odnosno hirurške dezinfekcije ruku jer je za uspješan rad nužna prevencija i učinkovita higijena. Preporuka su proizvodi kompanije Schülke: DESDERMAN PURE®, DESDERMAN PURE GEL®, DESDERMAN CARE® i DESMANOL PURE®.

Sva četiri proizvoda imaju širok spektar djelovanja, posjeduju navedene norme i dokazanu efikasnost protiv adenovirusa tip 5, norovirusa, poliovirusa, rotavirusa. Proizvodi su na bazi alkohola, bez boje i parfema, a desderman care® i desderman pure® sadrže



Schülke je proizvođač iz Njemačke, koji preko 130 godina u središtu zanimanja ima upravo higijenu i jedan je od lidera na međunarodnom tržištu u oblasti higijene, prevencije infekcije i očuvanja higijene. Misija kompanije je ŠTITIMO ŽIVOTE ŠIROM SVIJETA jer mikroorganizmi ne poznaju granice. Odlučujući faktori u postizanju kvalitete su prevencija, prepoznavanje i suzbijanje infekcija. Loša higijena nije uvijek vidljiva, ali su posljedice itekako vidljive.

Detaljnije informacije pronađite na <https://www.oktal-pharma.ba/bs/zastupstva/schulkemayr> ili <https://www.schuelke.com/intl-en/index.php>.



Advertisement

Optimalna higijena ruku štiti od nevidljivih rizika by schülke

Dezinfekcija ruku je u fokusu.

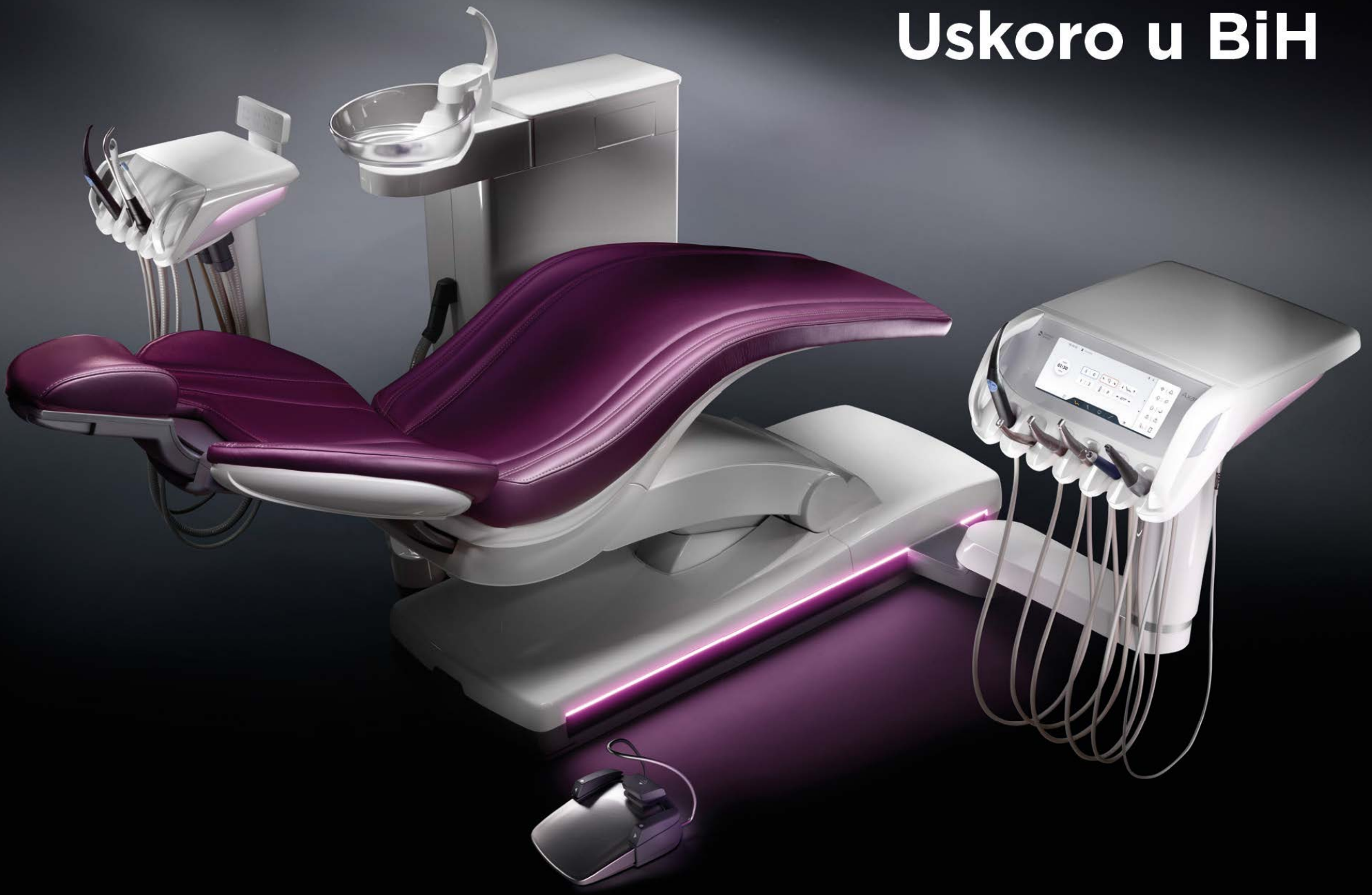

Štitimo živote širom svijeta

Oktal Pharma d.o.o. Sarajevo
Pijačna 14a, 71210 Sarajevo, Bosna i Hercegovina
T: +387 (0)33 777 280, F: +387 (0)33 777 273, E: oktal-pharma@oktal-pharma.ba
www.vasezdravlje.com | www.oktal-pharma.ba

 OKTAL PHARMA
Vaš najbolji izbor

Uskoro u BiH



Axano

Innovation meets fascination.

Upoznajte Axano, upoznajte digitalnu tehnologiju budućnosti.

www.dentsplysirona.com/axano

 **sanitaria**
dental

Mostar
Blajburških žrtava 23
88 000 Mostar
+387 36 348 829
+387 36 348 801

Sarajevo
Hakije Kulenovića 22
71 000 Sarajevo
+387 33 592 810
+387 33 592 811

 **Dentsply**
Sirona

Imedijatna implantacija – zašto ne gubiti vrijeme nakon ekstrakcije zuba?

Danas kada je dentalna implantologija na veoma naprednom nivou i kada su moguća mnoga protetska rješenja na implantatima, imedijatna implantacija predstavlja jako bitan terapijski protokol.

Dental Tribune BH Radix

Krenimo historijski. Branemark je 1952. otkrio da između titanijskih implantata i kosti može da dođe do jake veze. Nakon ovoga otkrića razvio je i testirao čiste titanijske implantate te vezu između implantata i kosti nazvao oseointegracijom a definisao ju je kao direktnu strukturnu i funkcionalnu vezu između žive kosti i površine implantata.

Originalni Branemarkov protokol ugradnje implantata bio je u 2 faze. Prva faza je podrazumijevala ugradnju titanijskog implantata 6 – 8 mjeseci nakon ekstrakcije zuba, a podrazumijevalo je sterilne uslove, odizanje mukoperiostalnog režnja, ugradnju titanijskog implantata i ušivanje rane. U drugoj fazi koja je bila nakon 3 – 6 mjeseci (vrijeme oseointegracije, bez stresa na implantat) rađena je druga hirurška procedura „otkrivanja“ implantata nakon koje se išlo u izradu protetske nadoknade. U ovakvim situacijama pacijenti, ali i stomatolozi, su gubili dragocjeno vrijeme. U startu je izgubljeno u nekim slučajevima i do 12 mjeseci. U tom periodu bi pacijent bio ili bez zuba ili sa nekom vrstom privremene nadoknade koje često nisu bile estetski, ali ni funkcionalno prihvatljive. Zbog navedenih razloga, pacijenti su najčešće odbijali implantološku terapiju i odlučivali se za fiksne protetske radove na preostalim zubima – mostove.

Pored gubitka vremena, kod ovakvog protokola, dokazano je da dolazi do resorpcije kosti odnosno do gubitka volumena kosti njenom remodelacijom. Unutar prvih 12 mjeseci od ekstrakcije dolazi do gubitka vertikalne dimenzije i do 4 mm, a horizontalno dolazi do resorpcije čak do 25%.

1970-ih godina uslijed sve češćih zahtjeva pacijenata za bržim implantološkim rješenjima, imedijatna implantacija je počela da se razvija i postajala je sve popularnija.

Šta je imedijatna implantacija?

Pod imedijatnom implantacijom se podrazumijeva ugradnja implantata u istom aktu kad

se radi i ekstrakcija zuba. Pored imedijatne implantacije, postoje još i rana implantacija (2-6 sedmica nakon ekstrakcije) i odgođena implantacija (3 - 6 mjeseci nakon ekstrakcije).

Brojne su indikacije u kojima je potrebno da se neki zub izvadi. Nekad se radi o traumi korijena zuba, resorbovanom korijenu, periapikalnoj patologiji, perforaciji korijena, parodontalnoj patologiji, komplikaciji endodontskog tretmana... U svim navedenim situacijama, ali i u brojnim drugim, nakon vađenja zuba u što skorijem vremenskom roku je potrebno nadomjestiti gubitak kako bi se očuvala funkcija i estetika.

Imedijatnom implantacijom se skraćuje broj hirurških procedura kao i vrijeme cjelokupne terapije, a zbog funkcionalnog opterećenja, dokazano dolazi do usporavanja i zaustavljanja procesa resorpcije kosti nakon ekstrakcije zuba.

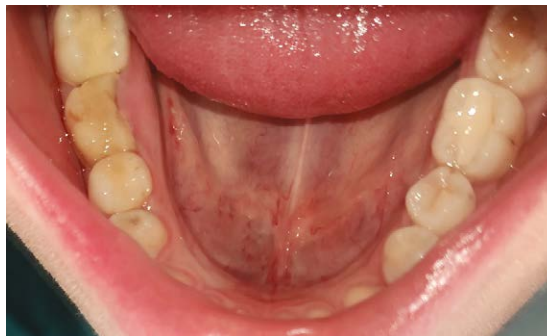Pored poznatih generalnih kontraindikacija za implantološku terapiju (pojedina sistemska oboljenja, radijaciona terapija u regiji glave i vrata, terapija bisfosfanatima), kontraindikacije za imedijatnu implantaciju mogu biti i akutna infekcija periapikalnog tkiva zuba koji je planiran za ekstrakciju, akutna parodontalna oboljenja, nepovoljna anatomija alveolarne kosti, blizina ostalih anatomskih struktura (maksilarni sinus, mandibularni kanal).

Postoji niz rizika na koje treba obratiti pažnju prilikom imedijatne implantacije. Prije svega tu je neuspjeh terapije kod hroničnih parodontalnih oboljenja, nastajanje gingivalnih recesija, nestabilnost implantata, nemogućnost pozicioniranja implantata na odgovarajuću poziciju, povreda susjednih anatomskih struktura.

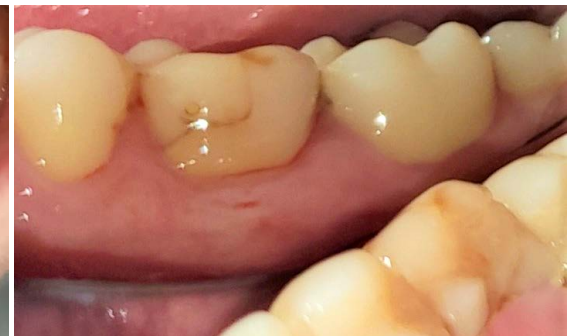Zbog navedenih rizika, detaljno planiranje, odabir pacijenta, ali i odabir implantološkog sistema su presudni za uspješnost imedijatne implantacije.

Klinički pregled i analiza CBCT snimka

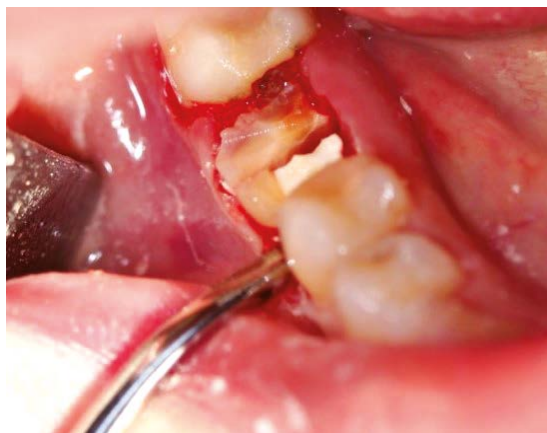
Klinički pregled i analiza CBCT snimka prije ekstrakcije su ključni



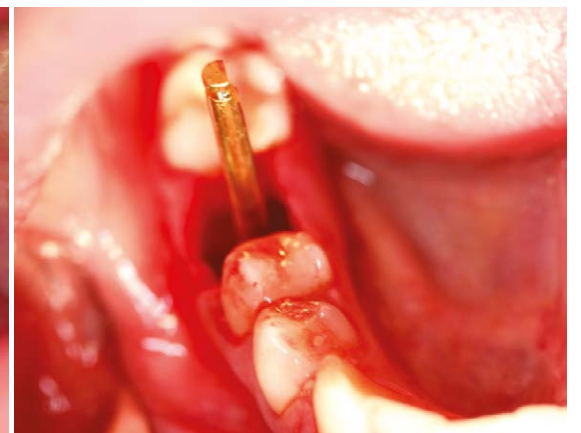Slika 1. Početna situacija. Zub 46 sa vertikalnom frakturom lingvalne lamele duboko subgingivalno i velikim starim kompozitnim ispunom



Slika 2. Debeli biotip gingive



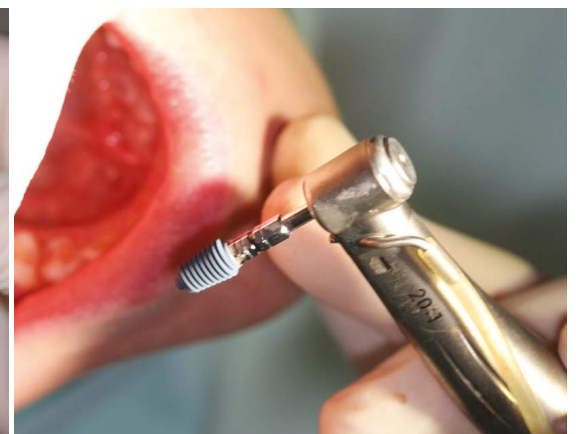
Slika 3. Ekstrakcija korijenova nakon separacije



Slika 4. Preparacija ležišta za AnyRidge implantat i provjera smjera implantata bez odizanja mukoperiostalnog režnja. Planirani definitivni protetski rad je cirkonkeramička krunica na šraf



Slika 5. Otvaranje pakovanja AnyRidge implantata



Slika 6. AnyRidge implantat dimenzija 5.0x10 mm. Plava boja implantata je dokaz Xpeed površine koja nastaje inkorporacijom iona kalcijuma na SLA površini implantata. Ca++ ioni pozitivno utiču na proces oseointegracije

faktori kod odabira slučaja za imedijatnu implantaciju. Bitno je uraditi detaljan pregled mekih tkiva oko zuba koji je indiciran za ekstrakciju i utvrditi biotip gingive. CBCT analizom trebaju biti obuhvaćeni oblik i pozicija zuba u grebenu te odnos prema susjednim zubima i anatomskim strukturama, volumen krestalne kosti oko korijena zuba, gustoća okolne kosti, postojanje akutnih/hroničnih lezija u periapeksu zuba indiciranog za ekstrakciju kao i postojanje akutne/hronične parodontalne lezije.

Volumen koštanih struktura, širina i visina alveolarnog grebena kao i očuvanost bukalne koštane lamele predstavljaju važan faktor kod imedijatne implantacije. Ukoliko bukalna lamela nedo-

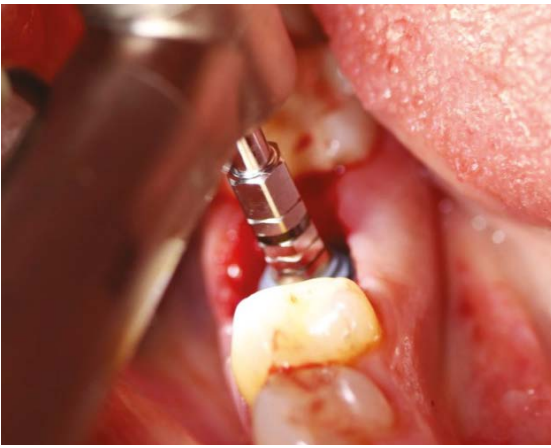
staje, potrebno je razmotriti augmentaciju koštanih struktura ili u nekim slučajevima i odgođenu implantaciju.

Pacijenti sa debelim biotipom gingive su bolji kandidati za imedijatnu implantaciju zbog manje šanse da će nakon implantacije doći do recesije mekog tkiva. Ukoliko se imedijatna implantacija radi kod pacijenata sa tankim biotipom gingive, potrebno je razmotriti i augmentaciju mekih tkiva nekom od mogućih procedura. Akutne/hronične infekcije mekih tkiva oko zuba indiciranog za ekstrakciju bi trebalo sanirati prije same implantacije.

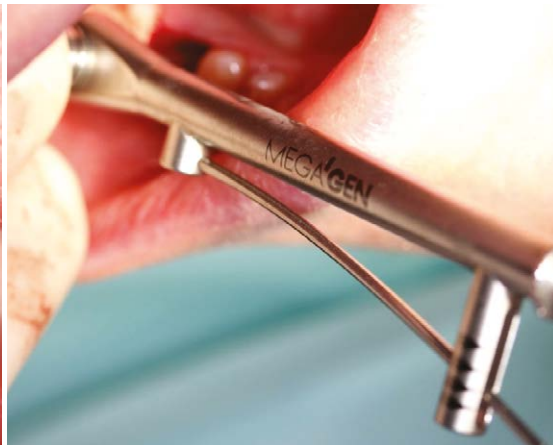Ekstrakcija zuba trebala bi da bude sa minimalnom traumom uz očuvanje integriteta alveole.

Očuvana alveola i očuvana bukalna koštana lamela nakon ekstrakcije zuba uz debeli biotip gingive su optimalni uslovi za imedijatnu implantaciju.

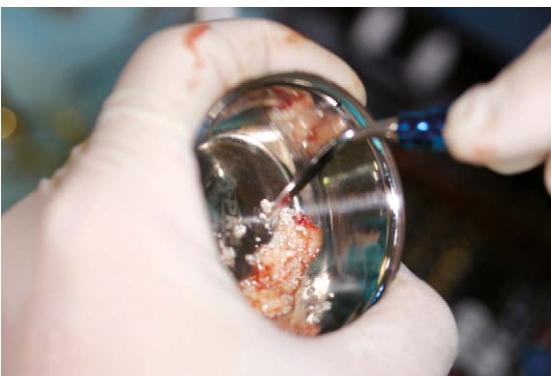
Pored bioloških faktora, bitnu ulogu pri imedijatnoj implantaciji predstavlja preparacija ležišta/mjesta za implantat i odabir implantata kojim je moguće postići primarnu stabilnost u postekstrakcionoj alveoli. Ovo se postiže implantatima sa narezujućim navojima koji omogućavaju da se implantat „usidri“ u preparirano ležište i da tu i ostane. Postoje jasno opisani protokoli za imedijatnu implantaciju u odnosu na preostale koštane i anatomske strukture, gustoću kosti, susjedne zube kao i meka tkiva, a primarna sta-



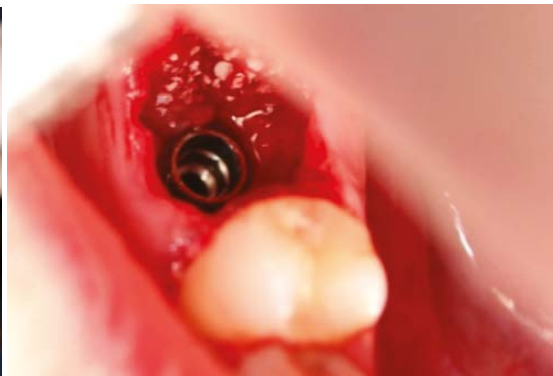Slika 7. Inercija AnyRidge implantata u prethodno pripremljeno ležište



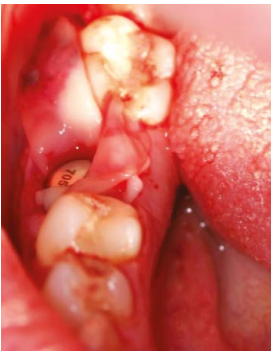Slika 8. Primarna stabilnost 45 Ncm. MegaGen AnyRidge



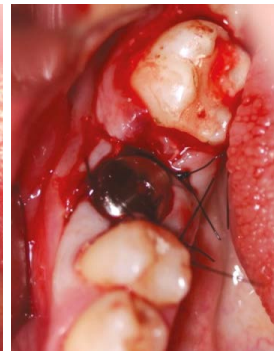
Slika 9. Priprema mješavine A-PRF i zamjenskog koštanog preparata - xengraft



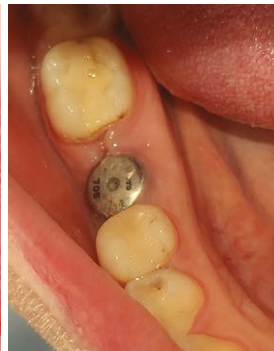Slika 10. Popunjavanje preostale alveole A-PRF Xenograft mješavinom



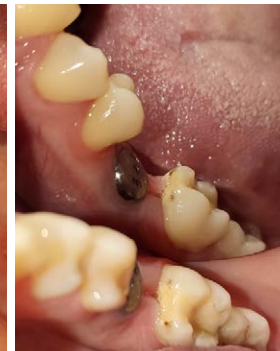Slika 11. Postavljen gingivaformer provučen kroz perforaciju napravljenu na A-PRF membrani



Slika 12. Rana ušivena neresorptivnim koncem 5-0



Slika 13. Kontrola nakon 3 sedmice



Slika 14. Kontrolni pregled nakon 3 sedmice

bilnost implantata nakon ugradnje se smatra jednim od glavnih faktora za uspješnu imedijatnu implantaciju.

Zaključak

Ako uzmemo u obzir da se nakon ekstrakcije zuba dešava remodelacija kosti koja je najizraženija u prvih 3 - 6 mjeseci, u tom periodu ne bi trebalo da se radi definitivni fiksno-protetski rad.

Ukoliko se u periodu remodelacije kosti uradi definitivni fiksno-protetski rad (most), velike su šanse da će na mjestu prethodno izvađenog zuba remodelacijom kosti i „povlačenjem“ mekih tkiva nastati prostor koji će biti pogodan za impakciju hrane i stvaranje nelagode pacijentu.

U slučajevima kada je nemoguće spasiti neki zub, a njegov gubitak treba nadoknaditi, imedijatna implantacija može biti idealno rješenje kojim se smanjuje period do finalne protetske rehabilitacije.

Danas kada je dentalna implantologija napredovala, kada

su protokoli za imedijatnu implantaciju jasni i dostupni, kada je dizajn dentalnih implantata i njihov kvalitet na veoma visokom nivou, imedijatna implantacija ne bi trebala predstavljati problem u praksi.

Sve ovo upućuje da je imedijatna implantacija u dobro odabranim slučajevima rješenje kako za pacijenta tako i za stomatologa.

Jedan od trenutno najpoznatijih zagovornika imedijatne implantacije je prof. Tomas Linkevicius, tvorca koncepta bez gubitka kosti – *Zero bone loss concepts* u dentalnoj implantologiji.

Zbog čega sam se odlučio MegaGen AnyRidge implantološki sistem?

Sa MegaGen AnyRidge implantološkim sistemom je moguće odgovoriti na sve izazove implantološke terapije bez obzira na kvalitet/gustoću kosti koju imamo na raspolaganju. Kako i samo ime kaze Any Ridge – bilo kakav greben.

pravljani tako da omogućavaju primarnu stabilnost bez obzira na gustoću kosti, a pritom ne praveći stres i pritisak na kortikalnu kost. Kod implantata koji stabilnost postižu sidrenjem u kortikalni dio alveolarnog grebena, dolazi do stresa i pritiska na kortikalni dio kosti uslijed kojeg dokazano dolazi do resorpcije kosti oko vrata implantata. Takva resorpcija može dovesti do neuspjeha u implantološkoj terapiji. Navojima kod AnyRidge implantata povećana je efikasnost sječenja prilikom ugradnje implantata, postiže se izvrsna primarna stabilnost, povećan otpor na kompresivne sile i povećana je površina kojom je implantat u kontaktu sa kosti.

Ovi faktori nam omogućavaju da AnyRidge implantat definitivno opteretimo nakon 3 mjeseca bez obzira na gustoću kosti.

Uska jezgra implantata omogućava manju preparaciju ležišta implantata u kosti, manje redukcije koštanog grebena i veće čuvanje kortikalne kosti.

Ono što je jedinstveno kod ovog implantološkog sistema jeste protokol preparacije ležišta implantata u kosti. Protokol je osmišljen i dokazano uspješan bez obzira na gustoću kosti. Tako npr. preparacija mjesta za implantat u D4-kosti (veoma slabe gustoće) je dovoljno da se uradi borerom promjera 3,3 mm i da se u tako preparirano mjesto ugradi implantat promjera 5,5 mm. Time se sigurno postiže primarna stabilnost čak i kod ovakve gustoće kosti, a redukcija koštanog tkiva je minimalna.

Kod implantacije u kost velike gustoće (D1) preparaciju ležišta implantata u kosti je potrebno uraditi do promjera implantata koji je planiran za ugradnju.

Dvostruki pomak - dizajn vrata implantata i protetskih komponenti je takav da omogućava bolje prijanjanje mekog tkiva oko protetske nadoknade i bolji biotip periimplantnog tkiva.

Interna hex konekcija od 5 stepeni garantuje da nema labavljenja šrafa protetske nadoknade.

Površina implantata na mikroskopskom nivou je obrađena na poseban način. SLA tretirana površina implantata inkorporirana je kalcijumovim ionima koji istiskuju kiselinu zaostalu u mikroporama površine implantata nakon SLA obrade i na taj način AnyRidge implantat postaje 100 % čist bez rezidua kiseline – **Xpeed** površina. Rezidue kiseline na površini implantata mogu do-

vesti do poremećaja u oseointegraciji kao i do neuspjeha implantološke terapije. Xpeed površina AnyRidge implantata pozitivno utiče na proliferaciju osteoblasta, a samim tim i na formiranje nove kosti i ubrzava proces oseointegracije. **Nizom testova i naučnih studija dokazano je da Xpeed površina AnyRidge implantata ima jaču i kompaktniju vezu sa kosti u odnosu na implantate obrađene samo SLA procesom.** Što se tiče protetskih komponenti, bez obzira na promjer implantata iste su konekcije te u mnogome olakšavaju rad stomatologa ali i zubnog tehničara. Velik izbor abatmenta i protetskih rješenja omogućavaju rješenje za svaku vrstu rehabilitacije bilo da se radi o jednoj krunici na jednom implantatu, konstrukciji na 2 ili više implantata ili pak o all on 4/6 konceptima.

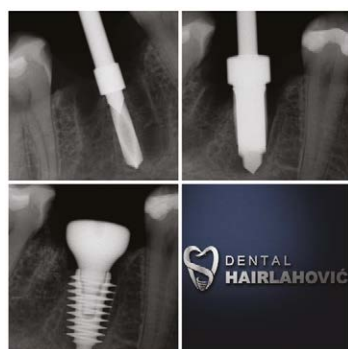Studije su dokazale da je uspješnost kod AnyRidge implantološkog Sistema nakon 3 godine veća čak od 98,6 %.

Prikaz slučaja

Pacijentica se javlja u ordinaciju zbog frakture krunice zuba 46 sa lingvalne strane gdje frakturna linija seže duboko ispod koštane lamele. Zub je prethodno endodontski tretiran prije više godina, a na CBCT snimku se uočava postojanje periapikalne lezije na distalnom korijenu. Obzirom na nemogućnost adekvatnog zbrinjavanja zuba ispunom ili krunicom, nakon kliničkog pregleda i analize CBCT snimka predložena je ekstrakcija zuba uz imedijatnu implantaciju.

Pacijentici su objašnjeni rizici, ali i benefiti terapijske opcije nakon čega se odlučuje na predloženu terapiju.

Nakon aplikacije sprovodne anestezije, uradi se ekstrakcija zuba 46 sa minimalnom traumom uz prethodnu separaciju korjenova. Uradi se preparacija ležišta za implantat uz kontrolu RVG snimkom intraoperativno te se implantira AnyRidge MegaGen implantat dimenzija 5.0 x 10 mm. Primarna stabilnost 45 Ncm. Ostatak postekstrakcione alveole se ispuni mješavinom zamjenskog koštanog materijala - xenografta i A-PRF-a, postavi se gingivaformer te se rana uši-je neresorptivnim koncem 5-0. Na kontrolnim pregledima rana uredna, a nakon 10 dana se izvade konci. Kontrola nakon 3 sedmice pokazuje izvanredno zarastanje. Odlučujemo se za izradu privremene krunice nakon 8 sedmica od ugradnje implantata, a definitivni protetski rad je planiran 12 sedmica poslije ugradnje implantata.



Slika 15. U vrijeme pisanja ovog članka još nije došlo vrijeme za izradu privremene krunice

Specifičnosti i karakteristike MegaGen AnyRidge implantološkog Sistema

- Narezujući navoji implantata
- Usko jezgro/tijelo implantata
- Konekcija od 5 stepeni i unutrašnji hex
- Konični dizajn implantata sa promjerom apikalnog dijela 2 mm
- Dvostruki pomak na vratu implantata za bolji periimplantni biotip mekih tkiva

Jedinstven dizajn AnyRidge implantata je u tome što su narezujući navoji dizajnirani i na-