



„ГРИЖАТА ЗА ЗДРАВЕТО Е НАЙ-ДОБРОТО ЛЕКАРСТВО.“

ЯПОНСКА ПОГОВОРКА

## ДА СЕ ЗАЛЕПИ ФРАГМЕНТЪТ Е ДОБРО РЕШЕНИЕ

Д-р Иван Райчев



1 година и 6 месеца след циментиране на фрагмента.

Възстановеният зъб

Фрагмент

**П**ри фрактура на клиничната корона на постоянен зъб добра препоръка е да се запази отчупеният фрагмент. Съвременните адхезивни техники могат да осигурят отлично естетично и функционално фиксиране на отчупеното парче. Д-р Иван Райчев представя на страниците си изключителен снимков материал по темата от 4 клинични случая. ▶ [стр. 5](#)

## АЕЕДС ПРИВЕТСТВА МЕЖДУНАРОДНАТА ДЕНТАЛНА ОБЩНОСТ ЗА СВОЕТО 26-О ИЗДАНИЕ

Dental Tribune International

**Д**УБАЙ, ОАЕ: Международната дентална конференция на ОАЕ и арабското дентално изложение (АЕЕДС) в Дубай е най-голямото дентално изложение в региона на Близкия изток, Северна Африка и Южна Азия. Събитието, организирано от INDEX Conferences and Exhibitions, се провежда от 1 до 3 февруари в Световния търговски център в Дубай и освен че включва различни научни лекции и семинари, представи и широка гама дентални продукти и марки. Под надслов „Образование и трансфер на иновации“ събитието привлече повече от 55 000 посетители.

Всяка година от 1996 г. насам събитието обединява заинтересовани зъболекари от всички дентални специалности, позволява им да усъвършенстват знанията си и да общуват със съмишленици. С всяко издание организаторите се стремят да наградят идеята за продължаващото обучение. Всички научни дейности, включително курсове преди конференцията, практически семинари, съ-



От 1 до 3 февруари в Дубай организаторите на АЕЕДС посрещнаха дентални професионалисти от целия свят. (Снимка: АЕЕДС)

тезания и постерни презентации, предлагат на участниците възможността да станат по-добри специалисти и клиницисти и да получат ценни кредити за продължаващо обучение.

Научната програма обхваща най-новите постижения и изслед-

вания в различни специалности на денталната медицина, представени от 73-ма изтъкнати лектори от цял свят. „През 2022 г., както винаги, ние се постарахме да покрием основните актуални теми на годината във всички свързани аспекти на ден-

талната грижа за устната кухина, включително хирургия, възстановяване, дентална хигиена и дентална помощ, и държахме всички участници ангажирани в 8 конферентни зали, където се дискутираха теми на световно ниво“, каза научният председател на АЕЕДС Дубай, г-р Насър ал-Малик.

ал-Малик.

Девет изложбени зали и 18 национални павилiona на изложението АЕЕДС Dubai побраха 3000 изложители, които осигуриха платформа за ангажиране на клиенти, демонстриране на продукти, повишаване на осведомеността, провеждане на бизнес срещи лице в лице и осъществяване на продажби. Д-р Абул Салам ал-Магани, изпълнителен директор на АЕЕДС Dubai и на Global Scientific Dental Alliance, подчерта: „Имахме над 4000 международни марки от 155 държави, участващи тази година, и наистина съм развълнуван как събитието продължава да се разраства всяка година“. Д-р Тарик Хори, почетен председател на АЕЕДС Дубай, коментира: „АЕЕДС Дубай продължава да отбелязва забележителен растеж. Още по-голяма привилегия бе, че тазгодишното изложение попадна в рамките на Dubai EXPO 2020, което означаваше още по-голяма експозиция“. **DT**

# EDITORIAL

Живеем в общество, в което пациентите знаят все повече за собственото си здраве и за наличните лечебни възможности. Те искат да им се приложи най-превантивното и възможно най-минимално инвазивното лечение, което да гарантира оптимално здраве.

Като индустрия сме се модернизирани до такава степен, че може да се установи наличието на заболяване в много по-ранна фаза и да се осигури минимално инвазивно лечение. Всички ние живеем във време на пандемия, което ни научи колко ценно е здравето и което подсили убеждението, че превенцията е винаги по-добра от лечението. Всички сме наясно как занемареното орално здраве може да влоши състоянието на редица други системни заболявания и състояния, като например диабет, сърдечносъдови заболявания и безплодие. Денталните професионалисти постепенно започват да осъзнават, че тяхната работа има големи последици за цялото тяло. Дълг на денталния професионалист е да спре заболяванията и да осъществи превенция на потенциални такива.

Първият ни брой за 2022 г. носи точно това послание.

*Приятно четене!*



Уляна Винчева  
Главен редактор

## DENTAL TRIBUNE

### ОФИС БЪЛГАРИЯ

Издава Dental Tribune България ЕООД  
София 1000, ул. "Хан Крум" 35, ет. 1  
office@dental-tribune.net  
www.dentaltribune.bg  
www.dental-tribune.com

### Действителен собственик:

Уляна Винчева  
Представителна информация  
е съгласно чл. 7а, ал. 3 от ЗЗД/ПДП.

Главен редактор  
Отговорен редактор  
Дизайн и предпечат  
Превод  
Коректор  
Маркетинг и реклама

Печат

### Автори в броя:

Brendan Day  
g-р Иван Райчев  
g-р Ralf Schlichting,  
Dr. Mandy Ashley  
Amanda Smith  
Ramón Gómez Meda  
Luke Gribble

Уляна Винчева  
g-р Павлина Колева  
Петър Парнаров  
g-р Павлина Колева  
Гая Христова  
Николина Илиева  
тел.: 0897 958 321  
„Спектър“ АД

### INTERNATIONAL HEADQUARTERS

Publisher and Chief Executive Officer Torsten R. Oemus  
Chief Content Officer Claudia Duschek

Dental Tribune International GmbH  
Holbeinstr. 29, 04229 Leipzig, Germany  
Tel: +49 341 48 474 302 | Fax: +49 341 48 474 173  
General requests: info@dental-tribune.com  
Sales requests: mediasales@dental-tribune.com  
www.dental-tribune.com

Авторските права за редакционните материали, преведени и публикувани в това издание, са собственост на Dental Tribune International GmbH. Материалите са публикувани с позволение на Dental Tribune International GmbH. Dental Tribune е търговска марка на Dental Tribune International GmbH. Всички права са запазени. © 2022 Dental Tribune International GmbH.  
Възпроизвеждането на целите материали или на части от тях по какъвто и да било начин на всеки език, без предварителното писмено позволение на Dental Tribune International GmbH, е изрично забранено. Dental Tribune International GmbH полага всички усилия да докладва с точност клинична информация и новости относно продукти на производител, но не носи отговорност за верността на информацията относно продуктите, както и за фолгнатни печатни грешки. Издателят също така не носи отговорност относно наименования на продукти, информация и изказвания на рекламодатели. Мненията, които представят авторите, принадлежат изцяло на тях и е възможно да не отразяват тези на Dental Tribune International GmbH.

## DENTAL TRIBUNE

# АБОНАМЕНТ 2022



### ПАКЕТ PREMIUM

ХАРТИЕНО ИЗДАНИЕ  
+ ПОДАРЪК  
НОВОТО  
ДИГИТАЛНО ИЗДАНИЕ

180 ЛВ.



### ПАКЕТ DIGITAL

НОВОТО  
ДИГИТАЛНО  
ИЗДАНИЕ

120 ЛВ.

- ✓ Пет хартиени луксозни издания, доставени на адреса ви.
- ✓ **НОВО!** Пълен достъп до НОВОТО дигитално издание (лесна за навигиране дигитална реплика на печатното издание) от компютъра, таблета и телефона ви.
- ✓ **НОВО!** Възможност за сваляне на вестника в PDF.
- ✓ **НОВО!** Възможност за сваляне на вестника в PDF.
- ✓ Ежемесечен електронен нюзлетър с информация за новини и предстоящи научни събития в бранша.
- ✓ **НОВО!** Пълен достъп до НОВОТО дигитално издание (лесна за навигиране дигитална реплика на печатното издание) от компютъра, таблета и телефона ви.
- ✓ **НОВО!** Възможност за сваляне на вестника в PDF.
- ✓ Ежемесечен електронен нюзлетър с информация за новини и предстоящи научни събития в бранша.

През 2022 г. Dental Tribune излиза 5 пъти годишно в месеците:  
февруари, април, юни, октомври, декември.

Абонирай се на dentaltribune.bg или позвъни на 0897 958 321.



Снимка: Марко Александр/Shutterstock

# КАК ЩЕ ИЗГЛЕЖДА ДЕНТАЛНАТА МЕДИЦИНА В БЪДЕЩЕ?

Гледна точка

Brendan Day, Dental Tribune International

**З**а г-р Victoria Sampson връзката между оралното и системното здраве е важно съображение при лечение на нейните пациенти. Тя използва биомаркери и възпалителни маркери, за да диагностицира и следи пациентите си в хода на лечението, и си колаборира със специалисти в други области, така че да предложи по-холистичен подход. В рамките на виртуалното издание на конференция GBT г-р Sampson участва на кръгла маса за дискусии заедно с г-р Steffen Rieger и генталния хигиенист Thuу Vu, като темата е „Бъдещето на генталната медицина“. Тя разговаря с Dental Tribune International за нейния подход в генталната медицина и как вижда развитието на професията през идните години.

Вашият подход при генталните лечения е превантивен и минимално инвазивен по своя характер. Смятате ли, че тези аспекти ще си извоюват по-голяма важност сред лекарите по гентална медицина в бъдеще?

Определено. Живеем в общество, в което пациентите са изключително информирани.

Аз винаги подчертавам пред моите пациенти колко важна част от системното здраве е оралното здраве и че за да бъдат в оптимално здраве, трябва да се погрижат също и за устата си. Всички сме наясно как занемареното орално здраве може да влоши състоянието на редица други системни заболявания и състояния, като например диабет, сърдечносъдови заболявания и безплодие. Денталните професионалисти постепенно започват да осъзнават, че тяхната работа има големи последици за цялото тяло. Наш дълг е да спрем заболяванията и да осъществим превенция на потенциални проблеми.



Д-р Victoria Sampson.  
(Снимка: Victoria Sampson)

Практически курсове  
лектор д-р Иван Горялов



## Дисциплината „Александър“ ПЪТЯТ КЪМ СУПЕРУСМИВКИТЕ

НИВО 1*	НИВО 2	НИВО 3	НИВО 4	НИВО 5
Директно и индиректно залепяне на брекети	Анализ, диагноза и план на лечение	Лечение на клас 2 дълбока захалка	Екстракционно лечение	Лечение на клас 3 отворена захалка



Информация за дати, цени и отстъпки:  
[www.bracescourses.com](http://www.bracescourses.com)  
0889 22 55 01

 AlexanderDiscipline
 Alexander Discipline

\* 100% връщане на цялата сума, ако не сте удовлетворени след преминаване на Ниво 1

Кои други аспекти на денталната медицина смятате, че ще се променят или ще се развият в бъдеще?

Мисля, че през идното десетилетие ще видим сериозно дигитализиране в професията, сходно със случващото се в останалата част от здравеопазването. Много зъболекари вече работят изцяло дигитално, за да си осигурят безпроблемна комуникация със зъботехническата лаборатория, чрез интраорално сканиране и CAD/CAM възстановявания. Смятам, че това е само началото. Толкова много проучвания се провеждат към момента, целящи да инкорпорират изкуствен интелект и разпознаване на изображения в денталната практика, колкото да ни помогнат да ди-

агностицираме и мониторираме дентални и системни заболявания. Вярвам, че скоро това няма да ни звучи футуристично, а ще е нещо, което използваме всекидневно.

Освен това смятам и се надявам зъболекарите да станат по-осъзнати за важноста на слюнката и за това колко много информация тя ни дава не само за оралното, но

и за системното състояние на пациента. Представям си как пациентите ще ходят при зъболекаря си за тестване на слюнката по същия начин, както ходят при лекар за кръвни изследвания. Благодарение на COVID-19 вече го голяма степен сме свикнали да приемаме устата като място за вземане на проби за тестове и считам, че това ще става все

по-разпространено в денталните практики. Сега тепърва започваме да разбираме, че слюнката може да ни даде информация за моментното състояние на оралния микробиом, може да се използва за генетични тестове и да показва нивата на ензими, разпадането на колагена, възпалителни маркери и дори туморни маркери. Когато можем количествено

да диагностицираме и проследим денталните заболявания, евентуално ще започнем да постигаме по-добри дългосрочни резултати след лечението. За съжаление, ние обикновено диагностицираме денталните заболявания, когато вече е твърде късно и вече са налице деструктивни промени – това важи както за пародонталните заболявания, така и за кариеса. Ако можем да направим скрининг на пациентите за ранни белези на възпаление, микробна дисбиоза, високи нива на активност на определени ензими или разпад на колаген, се надявам, че ще можем да предотвратим възникването на заболяване.

**По ваше мнение какво могат да направят денталните екипи, за да се подготвят за бъдещите промени в денталната медицина?**

Трябва да са отворени към промяната. Денталната работа много често влиза в едно стандартизирано русло и зъболекарите често се придържат към това, с което са свикнали. Когато носим отговорност за здравето на пациентите си, може да бъде много обезкуражаващо да изпробваме нови неща, особено когато сме убедени, че нашият метод работи. Макар да не смятам, че трябва да експериментираме върху нашите пациенти, трябва все пак да бъдем отворени да изпробваме нови методи, които да подобрят престоя на пациента на стола и да оптимизират резултатите от лечението. Например ние използваме кръвенето при сондиране като диагностичен белег за диагностициране на гингивално възпаление. То обаче е субективно и неубедително. Ако можем количествено да оценим възпалителния процес чрез анализ на възпалителни маркери или на патогенни бактерии в устата, резултатите от лечението ще се подобрят, предвид че работим с точни числа и с конкретен причинител, който да елиминираме. Няма нужда наново да откриваме топлата вода, можем само да подобрим и прецизираме работата си!

Освен това горещо препоръчвам зъболекарите регулярно да опресняват познанията си чрез четене на научни публикации и посещаване на конференции. Нашият бранш може да бъде доста изолиран и самотен, затова е важно да следим пулса на денталното съсловие, като се информираме за новите тенденции. <sup>DT</sup>

Бел. ред.: Като част от виртуалното издание на конференцията GBT, организирана от EMS и Swiss Dental Academy и проведена на 8.01., д-р Sampson участва във виртуална кръгла маса за дискусии на тема „Бъдещето на денталната медицина“. Видеото е налично при поискване на уебсайта на Swiss Dental Academy: <https://www.swissdentalacademyonline.com/swiss-dental-online-academy/virtual-gbt-summit/>.

## ” Денталните професионалисти постепенно започват да осъзнават, че тяхната работа има големи последици за цялото тяло.“

# ПРОГРАМА ПО ОКЛУЗИЯ ВЗНИВА

ЗАПАЗЕТЕ  
ВАШЕТО МЯСТО  
ДО 20.03.2022!

Програмата ще се проведе на  
Английски език.

За допълнителна информация:

Телефон за контакт:  
+359 877967555

[education@thetopdentaledu.com](mailto:education@thetopdentaledu.com)

THE TOP™  
EDUCATION CENTER


## ЗАПАЗЕТЕ ДАТИТЕ!

25.03.2022-26.03.2022

13.05.2022-14.05.2022

23.09.2022-24.09.2022

### ИНСТРУКТОРИ



**Д-Р ИЪН БЪКЪЛ**  
B.D.S.

КЛИНИЧЕН ДИРЕКТОР,  
THE DAWSON ACADEMY



**Д-Р. СЕЛАР ФРАНСИС**  
D.D.S., M.S.C., F.A.G.D.  
КЛИНИЧЕН ИНСТРУКТОР,  
THE DAWSON ACADEMY

### ЛОКАЦИЯ

96 БУЛ. ЦАРИГРАДСКО ШОСЕ  
ЕЛИПС ЦЕНТЪР ЕТ. 12  
СОФИЯ, БЪЛГАРИЯ

# ДА СЕ ЗАЛЕПИ ФРАГМЕНТЪТ Е ДОБРО РЕШЕНИЕ

Д-р Иван Райчев

**П**ри фрактура на клиничната корона на постоянен зъб добра препоръка е да се запази отчупеният фрагмент. Съвременните адхезивни техники могат да осигурят отлично естетично и функционално фиксиране на отчупеното парче.

Протоколът за фиксиране на отчупените фрагменти включва следните етапи:

1. Рехидратиране на отчупения фрагмент.
2. Изолация с кофердам.
3. Определяне на позицията на фрагмента към останалия зъб.
4. Стабилизиране на позицията

на фрагмента с помощта на някакъв вид шина, която да осигурява повторно поставяне на фрагмента в една и съща позиция спрямо останалия зъб.

5. Подготовка на фрагмента и на зъба с 29 микрона  $Al_2O_3$  (AquaCare).

6. Адхезивно циментиране. Ние използваме протокол на тотално ецване и IV поколение адхезив (Ortibond FL).
7. Течен фотополимеризиращ композит за фиксиране на фрагмента.
8. Течният композит и адхезивът се полимеризират

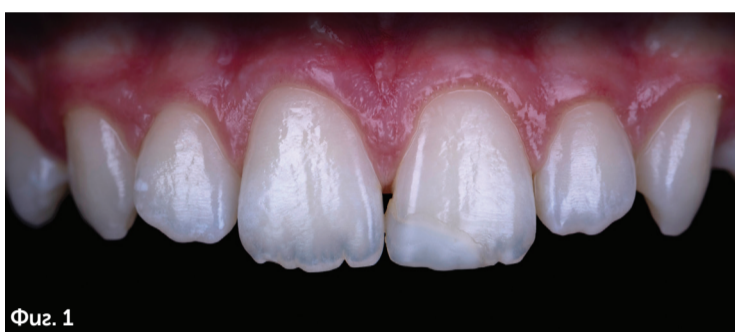едновременно.

9. Скулптуриращ се композит. Покрива и изпълва съществуващите дефекти. Осигурява естетическия преход между фрагмента и зъба. Шинира и осигурява стабилността на фрагмента.
10. Полиране.

## Клиничен случай 1

Клиничен случай на възстановяване на фрактурирана корона на зъб 21.

От анамнезата се разбира, че в резултат от травма е възникнало счупване на клиничната корона на зъб 21, като дефектът е бил възстановен чрез композит, но фрагментът е бил запазен. Пет години по-късно случаят е завършен чрез залепване на отчупеното парче.



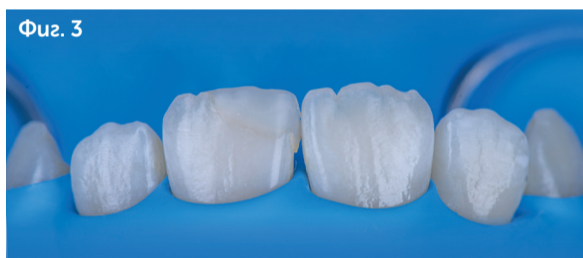Фиг. 1



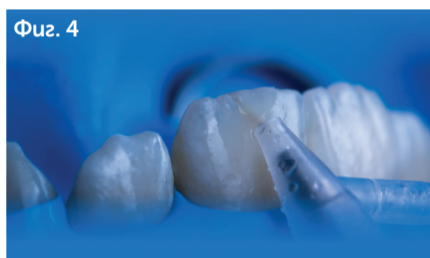Фиг. 2

Фиг. 1 Начална ситуация. Инсуфициентна обтурация на зъб 21.

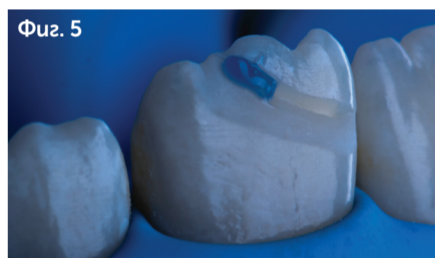Фиг. 2 Отчупеният фрагмент. Съхраняван е в продължение на 5 години в сухи условия.



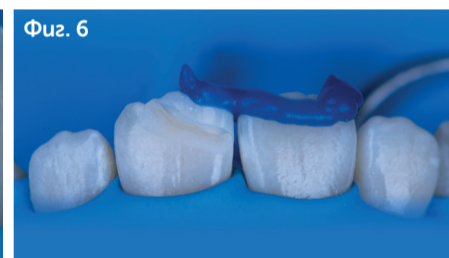Фиг. 3



Фиг. 4

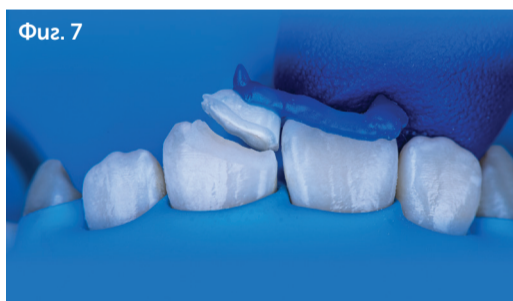

Фиг. 5

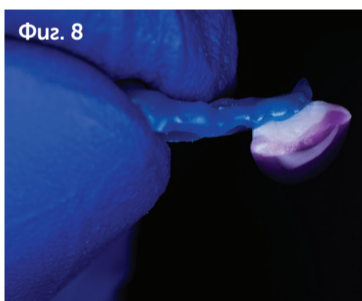


Фиг. 6

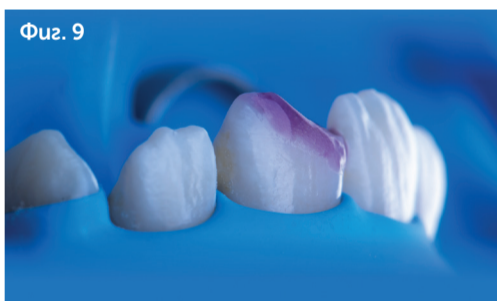Фиг. 3 Изолация. Фиг. 4 Отстраняване на изкуствения материал. Използвана е комбинация от карбидни борери и апарат AquaCare (29 микрона  $Al_2O_3$ ). Фиг. 5 Определяне на позицията на фрагмента. Фиг. 6 Изработване на шина за повторно фиксиране на фрагмента в подходяща позиция.



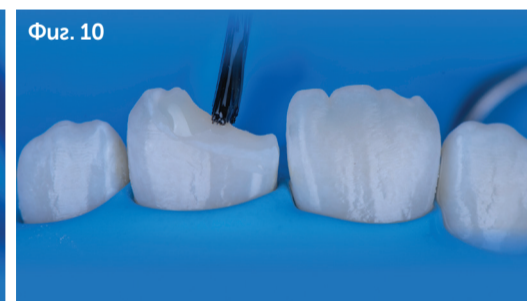Фиг. 7



Фиг. 8

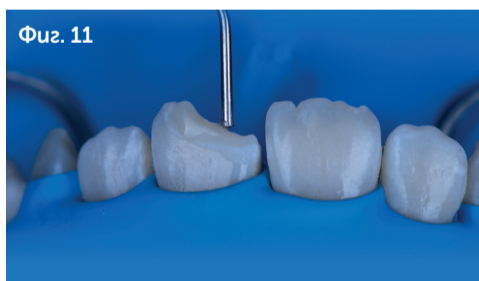

Фиг. 9

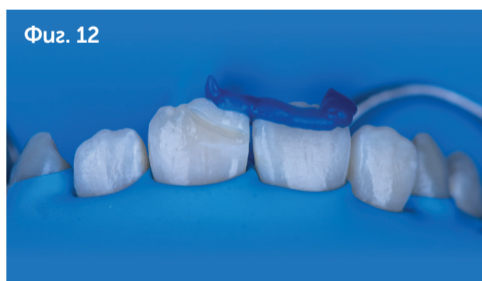

Фиг. 10

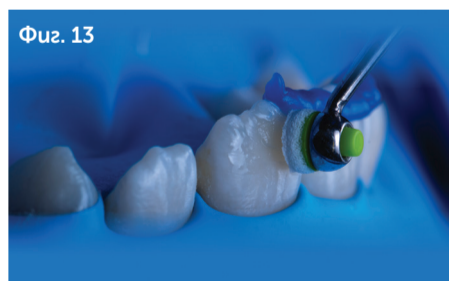Фиг. 7 Шина за фиксиране на фрагмента. Фиг. 8 Тотално ецване на фрагмента. Фиг. 9 Тотално ецване на зъба. Фиг. 10 Адхезив от IV поколение (Ortibond FL).



Фиг. 11



Фиг. 12

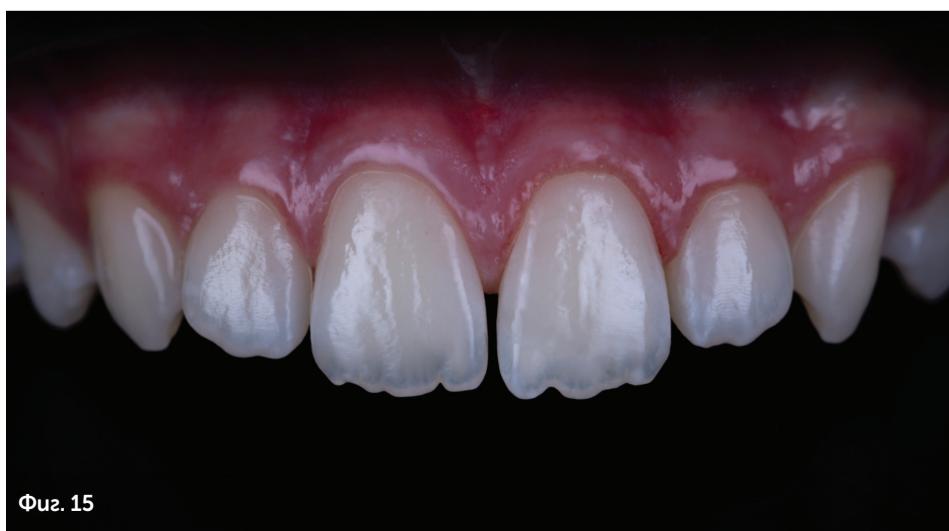

Фиг. 13

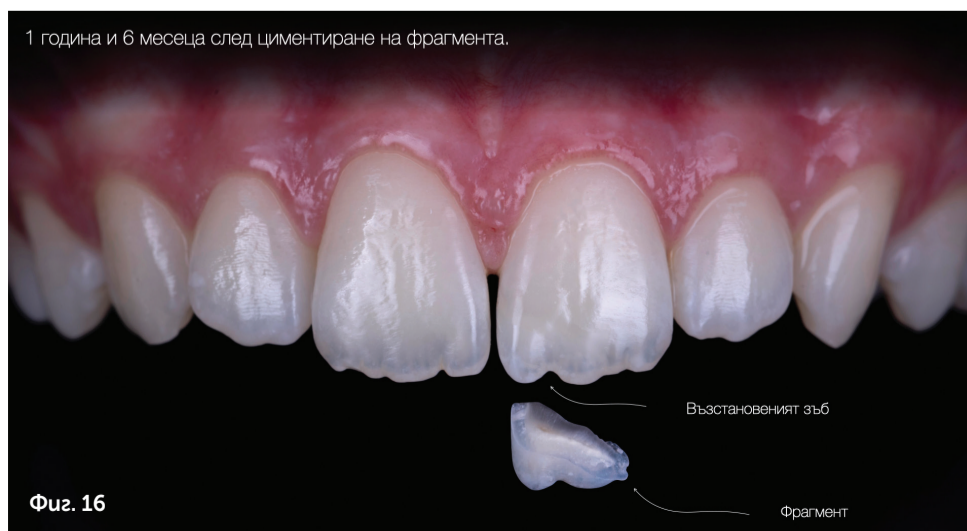


Фиг. 14

Фиг. 11 Течен композит (Tetric EvoFlow, Ivoclar Vivadent). Фиг. 12 Връщане на отчупеното парче върху зъба с помощта на шината. Течният композит и адхезивът се полимеризират едновременно. Фиг. 13 Скулптуриращ се композит (Empress Direct). Покрива и изпълва съществуващите дефекти. Осигурява естетическия преход между фрагмента и зъба. Шинира и осигурява стабилността на фрагмента. Фиг. 14 Полиране.



Фиг. 15



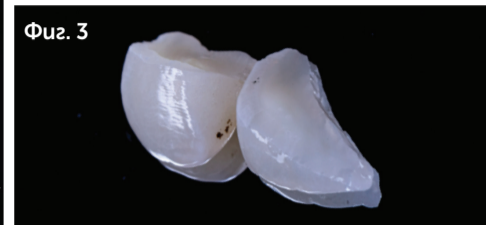
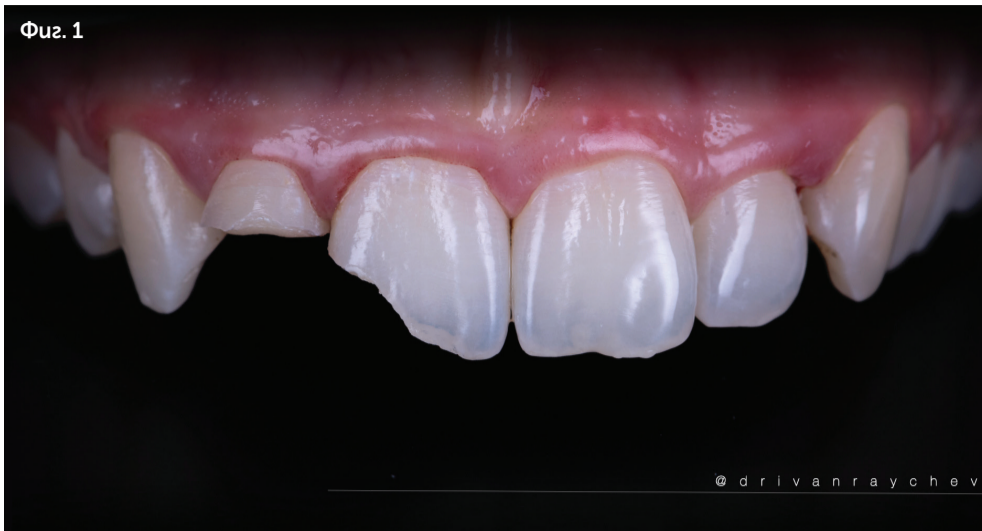Фиг. 16

Фиг. 15 Краен резултат след адхезивно прикрепване на фрагмента. Фиг. 16 Една година и 6 месеца във функция.

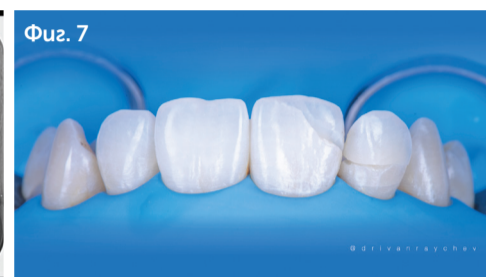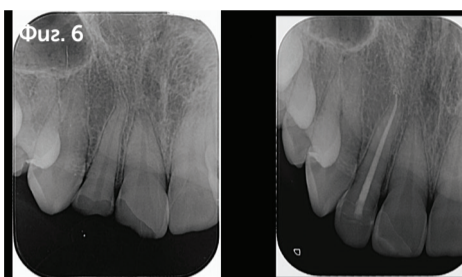
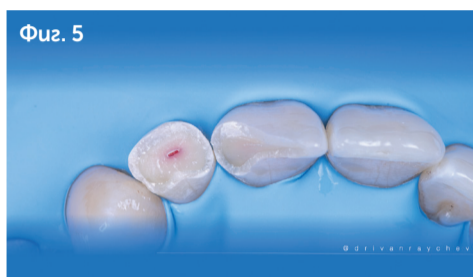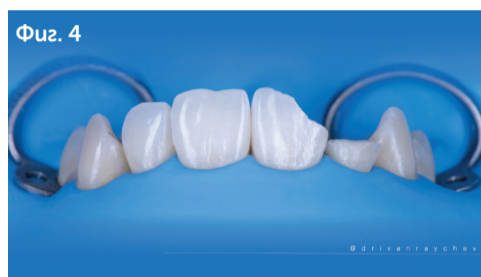### Клиничен случай 2

Клиничен случай на възстановяване на фрактурирани корони на зъби 12 и 11.

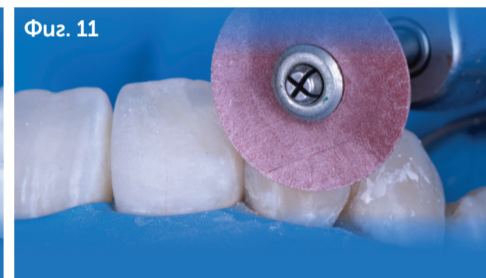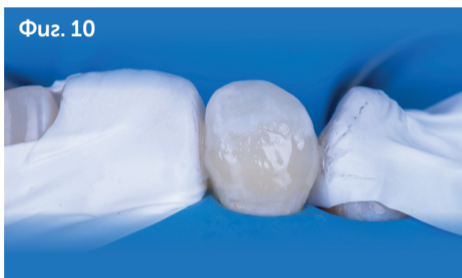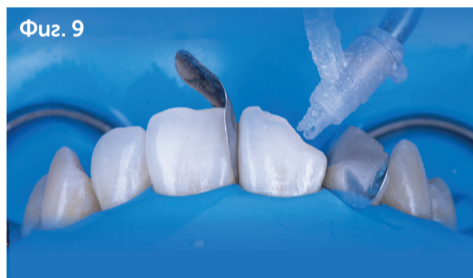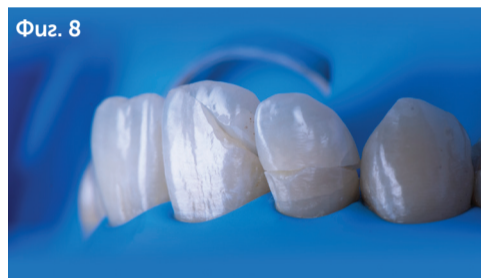Зъбната пулпа е открита при зъб 12. Давността на фрактурата и експозицията на зъбната пулпа наложиха провеждането на кореново лечение на зъб 12.



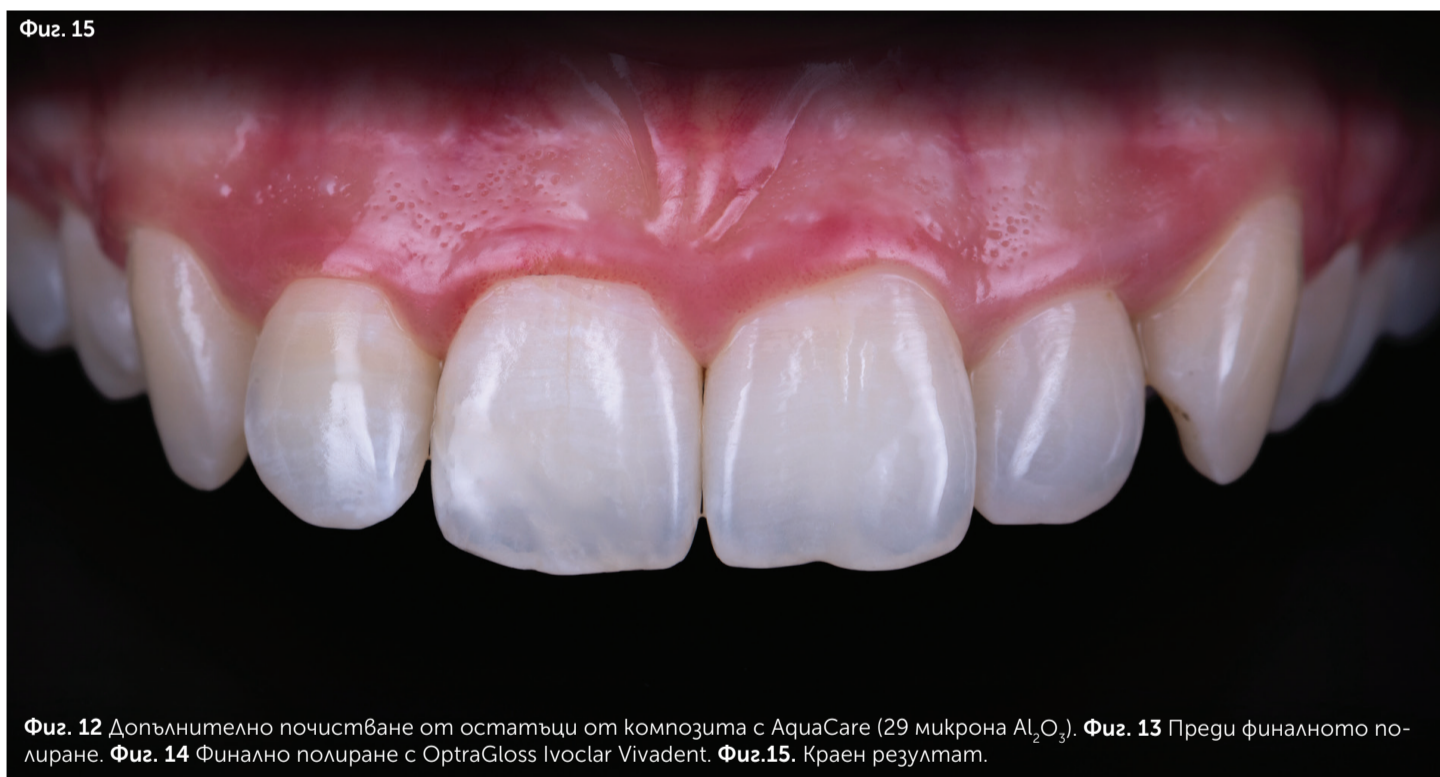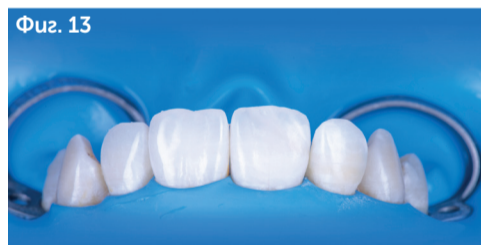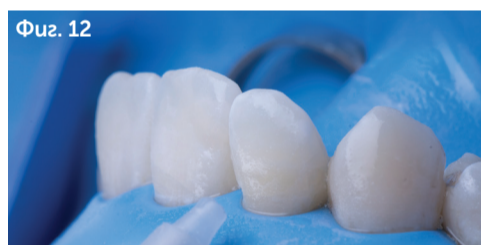**Фиг. 1** Начална ситуация. **Фиг. 2** Фрагментите са съхранявани във физиологичен разтвор. Има множество публикации какъв да бъде разтворът за рехидратация. Нашият клиничен опит не показва разлика в преживяемостта на възстановяванията в зависимост от използвания разтвор за съхранение. **Фиг. 3** Фрактурираните части от зъбните коронки на 12 и 11.



**Фиг. 4** Изолация. **Фиг. 5** Зъбната пулпа е експонирана при зъб 12. **Фиг. 6** Проведено е кореново лечение на зъб 12. **Фиг. 7** Определяне на позицията на фрагментите.



**Фиг. 8** Фрагментите са позиционирани. **Фиг. 9** Подготовка на зъбните повърхности с апарат AquaCare (29 микрона  $Al_2O_3$ ). **Фиг. 10** След адхезивна подготовка на фрагмента и зъба с тотално ецване и IV поколение адхезив (Optibond FL) парчето е фиксирано с течен композит. **Фиг. 11** Премахване на излишния композит с абразивни дискове Sof-Lex 3M.



**Фиг. 12** Допълнително почистване от остатъци от композита с AquaCare (29 микрона  $Al_2O_3$ ). **Фиг. 13** Преди финалното полиране. **Фиг. 14** Финално полиране с OptraGloss Ivoclar Vivadent. **Фиг. 15** Краен резултат.

# DENTAL TRIBUNE

представя

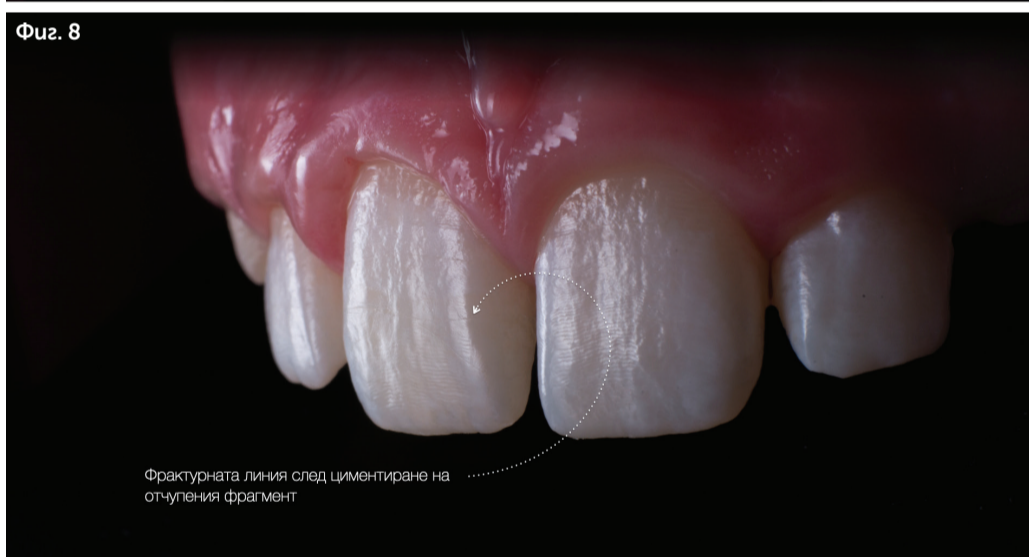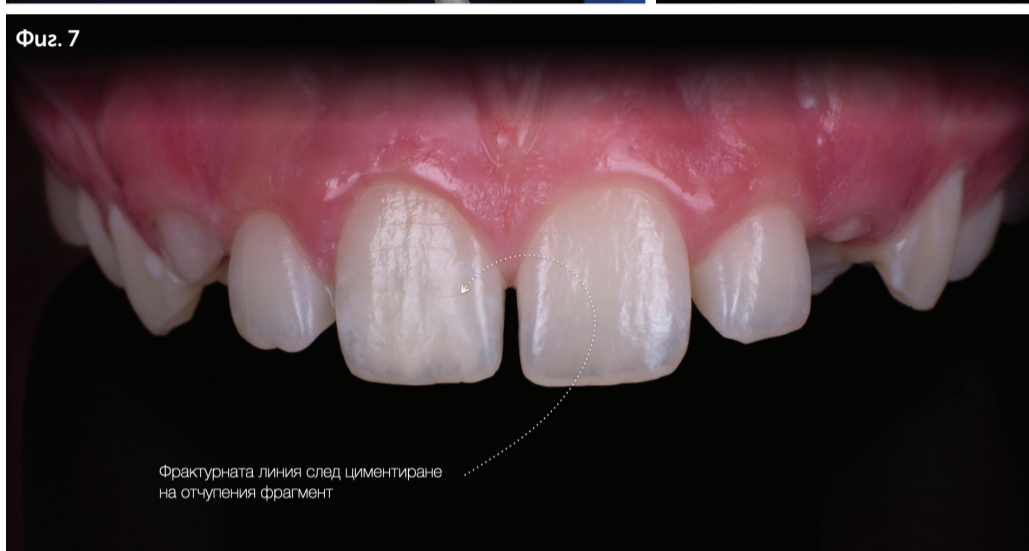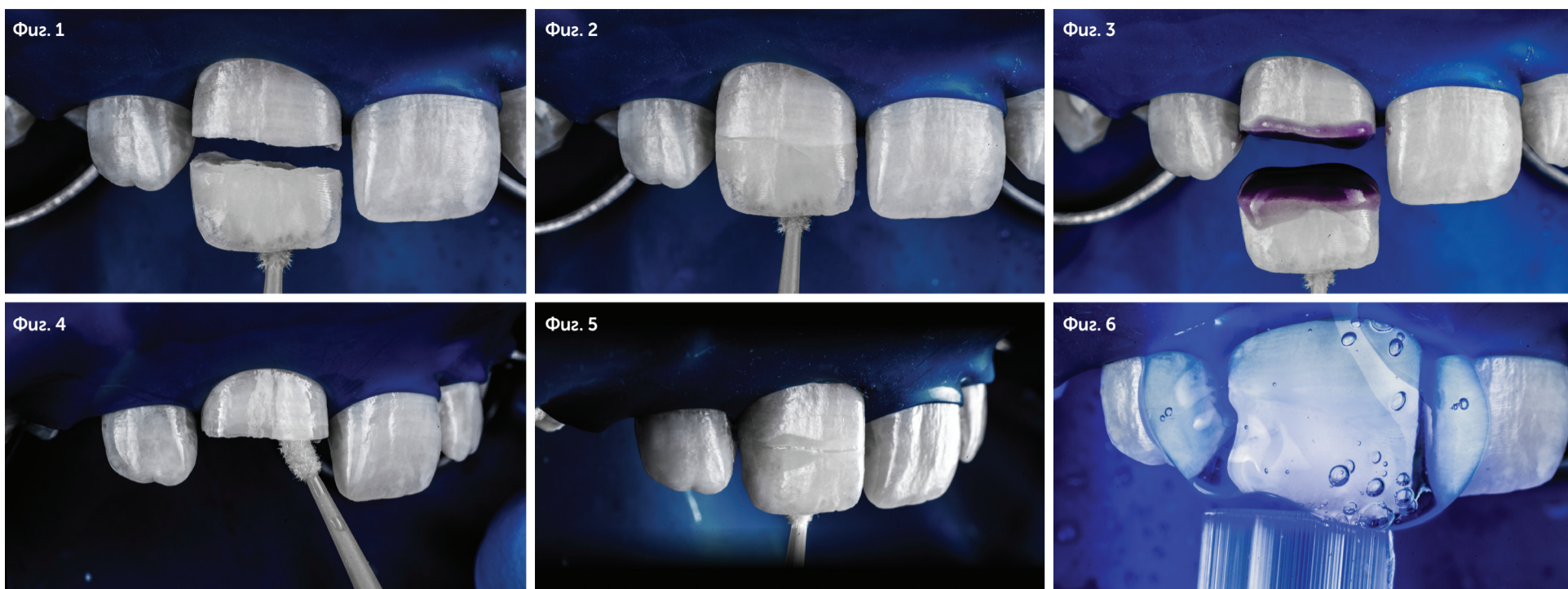
## НОВИЯ ДИГИТАЛЕН ВЕСТНИК

През 2022 г. ще можете лесно и интуитивно да „разгръщате“ дигиталното издание от всякакъв вид устройство и да го виждате и четете във формат, в който би изглеждало едно към едно с печатната му реплика. Ще имате възможност да четете изданието и в PDF файл.



АБОНИРАЙТЕ СЕ СЕГА НА

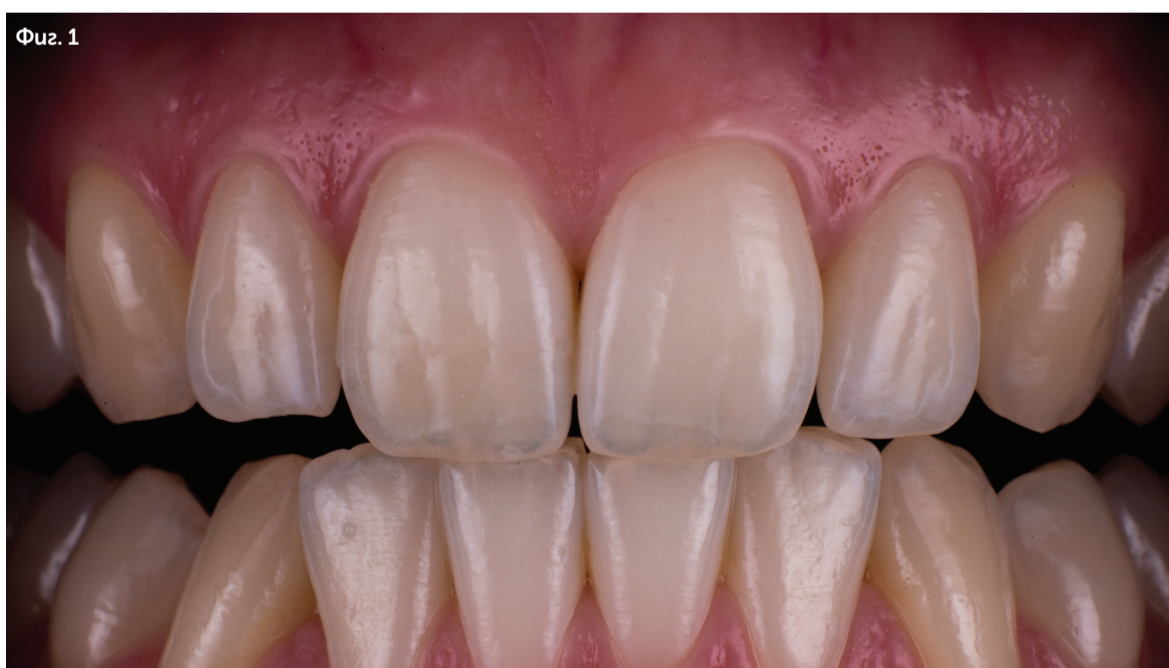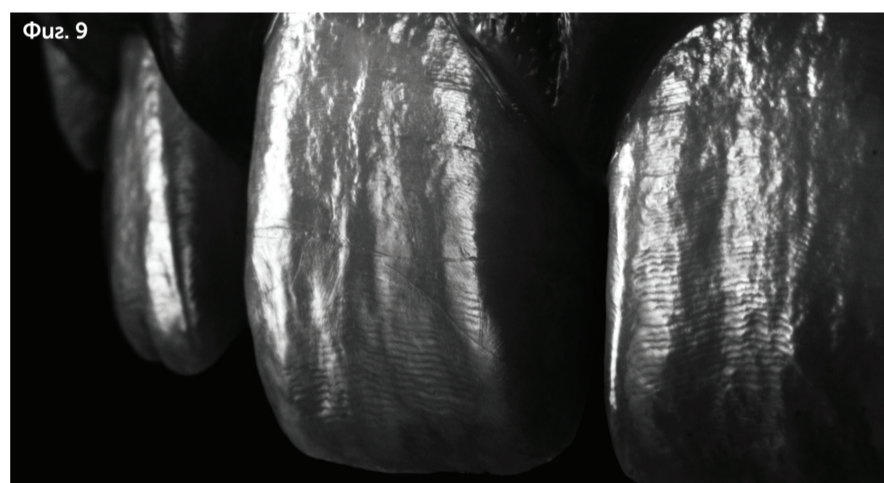
[www.dentaltribune.bg](http://www.dentaltribune.bg)



### Клиничен случай 3

Клиничен случай на възстановяване на фрактурирана корона на зъб 11. При този случай има само един фрагмент, който пасва точно към остатъка от зъба. Циментиран е с течен композит.

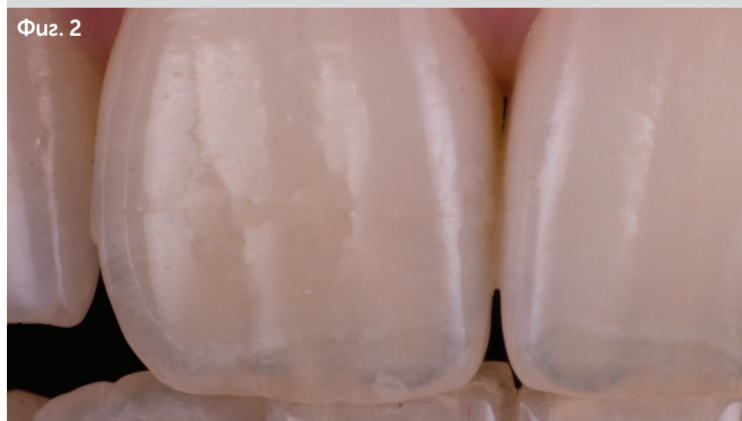- Фиг. 1 Изолация, фрагмент и остатък от зъба.  
 Фиг. 2 Определяне на позицията на отчупеното парче.  
 Фиг. 3 Адхезивна подготовка – тотално ецване.  
 Фиг. 4 Адхезивна подготовка Orthobond FL.  
 Фиг. 5 Циментиране с течен композит Tetric EvoFlow, Ivoclar Vivadent.  
 Фиг. 6 Финално полимеризиране. Глицеринов гел е използван за блокиране на достъпа на O<sub>2</sub> и пълно полимеризиране на повърхностния композитен слой.  
 Фиг. 7 Финален резултат – фронтална проекция.  
 Фиг. 8 Финален резултат – странична проекция.  
 Фиг. 9 Финален резултат – максимално увеличение.



Фиг. 1 Резултатът 11 години след циментирането. Фиг. 2 Увеличение на зоната на циментиране. Зъбът е 11 години във функция.

### Клиничен случай 4

Клиничен случай на възстановяване на фрактурирана корона на зъб 11. Циментирането е извършено с течен композит и адхезивен протокол с тотално ецване и Orthobond FL. <sup>DI</sup>



#### За автора:

Д-р Иван Райчев завършва ФДМ–София през 1998 г. През периода 1999–2010 г. работи като ре-ровен преподавател към Катедрата по консервативно зъболечение при ФДМ–София. Специ-алист е по оперативно зъболечение и ендодонтия. В момента има собствена клинична практика и професионално се занимава с възстановително зъболечение и ендодонтия.

Има задълбочени интереси в областта на естетичната дентална медицина и по-специ-ално в аспектите на минимално инвазивните методи.

Д-р Райчев е автор на публикации в научни издания, както и лектор на национални и междуна-родни конгреси.



# ЛЕЧЕНИЕ НА ЗЪБИ СЪС СЛОЖНА КОРЕНОВО-КАНАЛНА АНАТОМИЯ – ПРЕДИЗВИКАТЕЛНО, НО ПОСТИЖИМО

Д-р Ralf Schlichting, Германия

**Ц**елта на ендодонтското лечение е да предотврати или да излекува вече възникнал апикален периодонтит. Той представлява възпалителен процес в перирадикулярните тъкани, който се предизвиква от бактерии в инфектираната кореново-канална система.<sup>1</sup>

Възможно най-щателното елиминиране на микроорганизмите, инфектираните тъкани и инфектирания дентин е от ключова важност на успешното ендодонтско лечение.<sup>2</sup> Почистването на сложна кореново-канална система се извършва, от една страна, чрез механична обработка посредством ръчни и съвременни машинни пили, а от друга страна, чрез дезинфекция на каналите с разтвори, като от огромно значение е тяхната активация. Ето затова говорим за механична и химична обработка на каналите.<sup>3</sup>

Предизвикателствата при ендодонтско лечение са многобройни; най-големи са обаче в случаите, когато зъбът е с комплексна анатомия. Локализирането и създаването на достатъчен достъп до кореново-каналната система може да създаде доста затруднения. Тесни канали, значителни извивки, истмуси и апикални рамификации са само част от проблемната анатомия. И като се има предвид, че само в малък процент от случаите каналите са с наистина кръгла форма и че имат издутини и латерални канали, то сложността на задачата става още по-неоспорима (фиг. 1).

## ПРИЧИНИ ЗА ПРОВЕЖДАНЕ НА ЕНДОДОНТСКО ЛЕЧЕНИЕ

Бактериална инфекция на кореновата система е една от основните причини за възникване на апикален периодонтит.<sup>4</sup> Инфекцията обикновено навлиза през дентинови тубули, карозна лезия, obturации, при които има микропросмукване, протетични конструкции, които допускат микропросмукване, микропукнатини, травма или дори ерозия.<sup>5</sup> Наличието на смесена бактериална флора е доказано както при първични, така и при персистиращи инфекции.<sup>6</sup> Средният брой бактерии при първични инфекции е  $4.6 \times 10^7$  CFU (colony-forming units, колония-формира-

щи единици) при апекс-са.<sup>7</sup> Персистиращите инфекции имат средно  $5.4 \times 10^4$  CFU при апекс-са.<sup>8</sup> Бактериите имат способността да проникват дълбоко в дентиновите тубули, достигайки до 300  $\mu\text{m}$  навътре.<sup>9</sup> *Enterococcus faecalis* е бил откриван дори на 500  $\mu\text{m}$  разстояние от основния канал.<sup>10</sup> Проблемът с елиминирането на бактериите в кореново-каналната система не е свързан с тези, плуващи в планктонна форма<sup>11</sup> в тъканната течност, а в бактериите, организирани в биофилм. Той представлява конгломерат от различни бактериални видове, които са организирани в екзополухариден матрикс, здраво прикрепен към каналните стени и дентиновите тубули.<sup>12</sup> Екзополухаридният матрикс се произвежда от самите бактерии, съставляващи биофилма. Бактериите също така си взаимодействат помежду си.<sup>13</sup> При всички напреднали фази на апикален периодонтит може да се счита, че са причинени от ин-

траканална инфекция, породена от биофилм.<sup>14</sup>

Максимално щателното елиминиране на инфектирани тъкани, бактерии и най-вече на биофилм е факторът, от който зависи дали ендодонтското лечение ще бъде успешно или не.<sup>15</sup> Следователно приложението на модерни протоколи за механична обработка, адекватната употреба на дезинфекциращи разтвори и тяхната активация са от изключително голямо значение (фиг. 2а и б).

## СЛОЖНИ КОРЕНОВО-КАНАЛНИ СИСТЕМИ

Генерално погледнато, всяка кореново-канална система има своите особености и трудности. Най-добрият подход, за да избегнем евентуални грешки, е да подходим към всеки канал като към труден. По-конкретно най-предизвикателни са случаите, когато трябва да се направят механична обработка на obturирани канали, тесни канали и такива с изразена извивка.

## КЛЮЧЪТ КЪМ УСПЕХА: ЕНДОДОНТСКИЯТ ДОСТЪП

Неадекватният ендодонтски достъп не дава възможност за директна видимост на пода на пулпната камера и за откриване на орифициумите, както и за праволинеен достъп на пилите в кореново-каналната система и контролирана препарация и obturация. Може да се каже, че ендодонтският достъп е крайъгълният камък на ендодонтското лечение.<sup>16,17</sup> Напоследък правилният размер на ендодонтския достъп е въпрос на активни дискусии. Традиционният ендодонтски достъп подчертава важността на удобството на формите и нуждата от екстензиране с цел превенция.<sup>18</sup> Консервативният ендодонтски достъп акцентира върху запазването на здрави зъбни тъкани.<sup>19</sup> Ултразвуковият ендодонтски достъп, при който се създават само малки дупчици над орифициумите, се нарича нинджа

достъп.<sup>20</sup> Ултразвуковият достъп трябва да бъде направен посредством микроскоп и СВСТ и е много предизвикателен от техническа гледна точка.

„... елиминиране на инфектирани тъкани, бактерии и най-вече на биофилм е факторът, от който зависи дали ендодонтското лечение ще бъде успешно или не.“

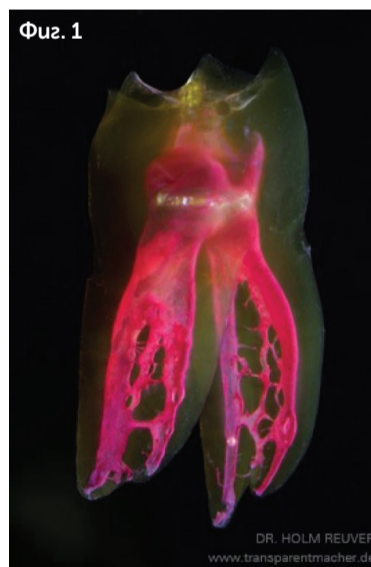
Макар запазването на здрави зъбни тъкани да е много важен аспект при ендодонтски лекуваните зъби, най-важният фактор, от който зависи преживяването на зъба, е изкусно направеното кореново лечение. Следователно адекватният достъп до всяка кореново-канална система е предпоставка за успех. В зависимост от наличното оборудване и уменията на клинициста трябва да се запазват колкото се може повече здрави зъбни структури, без обаче да се жертва праволинейният достъп до каналната система.

## ИНСТРУМЕНТАРИУМ

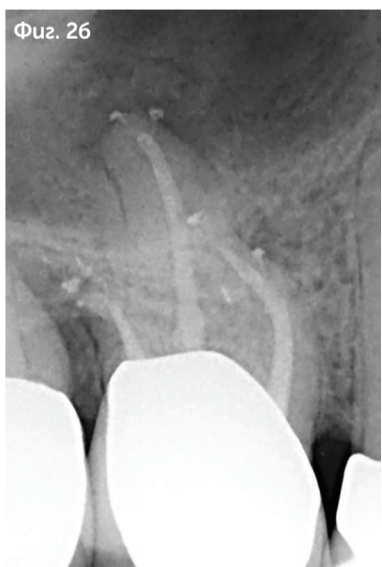
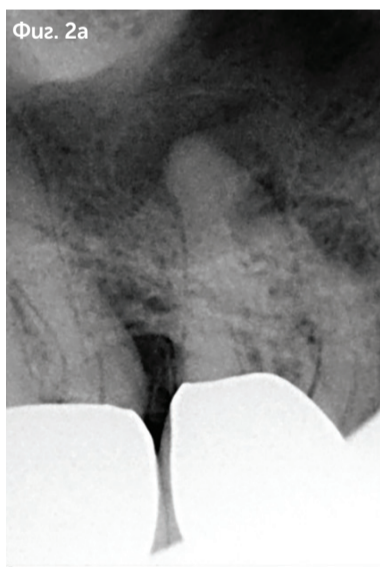
Освен познания, целенасочено обучение и технически умения клиницистът трябва да разполага и с някои технически приспособления, за да изпълни предизвикателната задача да лекува ендодонтски зъба. На първо място, всяко едно кореново лечение трябва да се провежда при наличие на изолация с кофердам. Увеличението играе ключова роля при всяко ендодонтско лечение. В сравнение с 3.5x увеличителни лупи микроскопът осигурява десетократно повече визуална информация.<sup>21</sup> Усложненията при работа с микроскоп са значително по-малко.<sup>22</sup> При все това дори лупи с голямо увеличение до голяма степен биха улеснили ендодонтското лечение.

Освен гореизброеното есенциално оборудване в клиниката използваме също така следните инструменти:

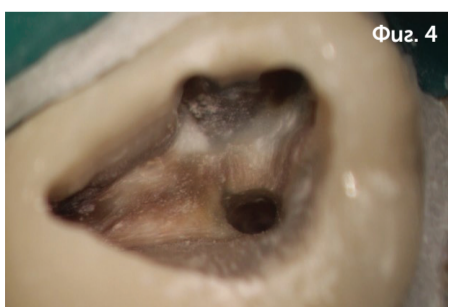- гуамантени борчета;
- ултразвукова ръкохватка и



Фиг. 1 Кореново-канална система на голем молар. (Снимка: © Dr Holm Reuver) Фиг. 2а и б Горен молар. Диагностична рентгенография (а). Постоперативна рентгенография (б). (Снимки: © Dr Holm Reuver)



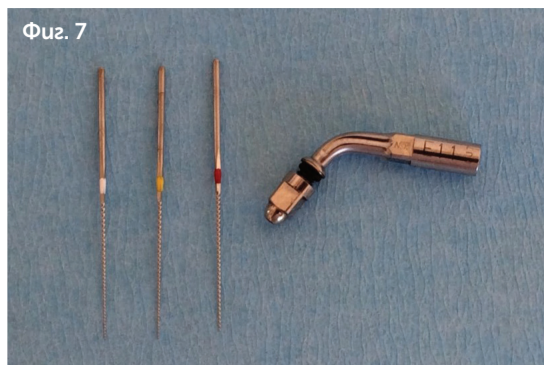
Фиг. 3 Сет от гуамантени борчета. Фиг. 4 Ендодонтски достъп. Фиг. 5 Endo Holder и K-mun микропили.







Фиг. 6 Обратната страна на Endo Holder, за която може да се закачи щипката на апекслокатора.



Фиг. 7 U-пили с адаптер.

- ултразвукови накрайници;
- Gates-Glidden борчета;
- ендодонтски гървач за пили и микропили;
- малък номер ръчни пили;
- пили за осигуряване на глък път.

за да се окаже много предизвикателна задача. Доста полезен инструмент за целта е Endo Holder и микропилите (MANI; фиг. 5). Държачът е с ергономичен дизайн и към него могат да се прикрепят различни пили.

Те биват различни размери и дизайнни ръчни пили. Например може да се приложи ISO 15 K-пила в различна анулация при върха. Пилите лесно могат да се подменят, като се завинтват и отвинтват. Голямото

предимство на този дизайн е по-добрата видимост към върха на инструмента. Много е важно да имаме контрол над въвеждането на инструмента в орифициума. Когато използваме класически ръчни пили, пръстите на оператора пречат на видимостта. Друга много прагматична характеристика на Endo Holder е възможността да се закача към него щипката на апекслокатора (фиг. 6), което позволява работната дължина да бъде определена при много по-добър визуален контрол в сравнение с ръчните инструменти.

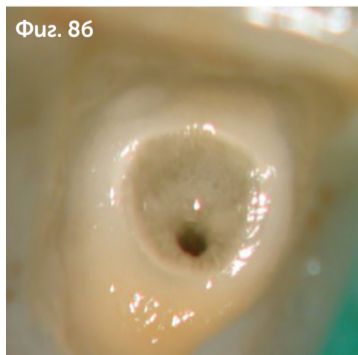
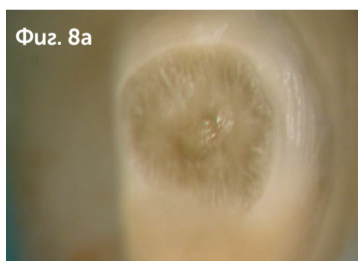
За минимално инвазивна, фина обработка на ендодонтския достъп ултразвуковите

накрайници са незаменим помощник. Тези накрайници, които работят с честота в диапазона на 27–33 kHz, се задвижват от специален генератор, базиран на принципа на пиезоелектрическият ултразвук. Различни по форма накрайници с различно покритие могат да се прилагат за препариране на ендодонтския достъп. Това, което е характерно за всички тези инструменти, е минимално инвазивното отстраняване на зъбни структури. Накрайници с диамантено покритие и различен дизайн могат да се прилагат за премахване на гентин. U-пилите (MANI) са стоманени K-пили, които могат да бъдат прикрепени към

### ЕНДОДОНТСКИ ДОСТЪП

Както вече бе споменато, безупречно оформеният ендодонтски достъп улеснява всички последващи стъпки от лечението. За постепенното премахване на тавана на пулпната камера при първично лечение или достигане до пода на пулпната камера при релечение обикновено се използват диамантени борчета. Конично диамантено борче за оформяне на ендодонтския достъп е много удобно за създаване на леко дивергиращи стени. Пламъковидно борче се използва, за да се загладят стените на ендодонтския достъп и да се премахнат твърдите зъбни тъкани над орифициумите (фиг. 3).

Особено внимание трябва да се отдели на създаването на праволинеен достъп до цялата кореново-канална система (фиг. 4). Единствено праволинейният достъп осигурява оптимална видимост над орифициумите, безстресово въвеждане на всички инструменти, необходими за лечението, като например ръчни инструменти, NiTi пили и иригационни игли, както и медикаментозни вложки и материали за obturation на каналите. В идеалния случай орифициумите бележат реперните точки, от които тръгват леко коничните стени на ендодонтския достъп. Откриването на орифициумите може поняко-



Фиг. 8a и 8b Канална облитерация преди (а) и след (б) постигане на достъп с помощта на ултразвукови U-пили.

COMPRESSED AIR | SUCTION | IMAGING | DENTAL CARE | HYGIENE

# VistaVox S: 3D imaging from Dürr Dental.

Reduced radiation dose thanks to the anatomically adapted volume

Excellent image quality in 2D and 3D thanks to the high-resolution Csl sensor with a pixel size of 49.5 µm

**VistaVox S Ceph**

VistaVox S Ceph – time-saving Cephalometric exposure with a low X-ray dose

Easy, intuitive workflow

Jaw-shaped field of view

Ideal 3D imaging volume matched to the shape of the jaw (Ø 130 x 85 mm)

Ø 50 x 50 mm volumes in up to 80 µm resolution

Made in Germany

**DÜRR DENTAL**

THE BEST, BY DESIGN

More at [www.duerrdental.com/better-view](http://www.duerrdental.com/better-view)

DÜRR DENTAL SE, Alina Popa,  
Mobile: +40 745 285 285, E-mail: [alina.popa@duerrdental.com](mailto:alina.popa@duerrdental.com)