

# implants

international magazine of oral implantology

2 2019 wydanie polskie

MNiSW: 3 pkt.  
ICV: 49,99 pkt.



**ticare**

TISSUE CARE PHILOSOPHY

by **MOZGRAU**

**GAP O**

## Implantoprotetyka

Korony na implantach

## Torbiele

GBR z PRF

## Edukacja

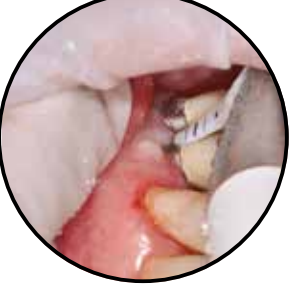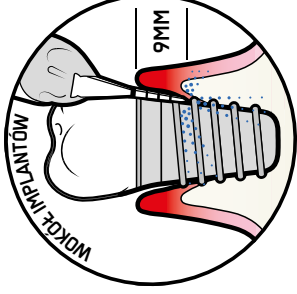
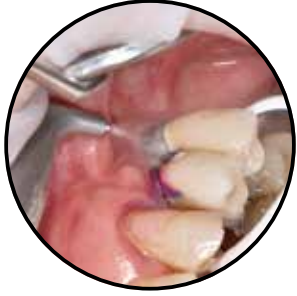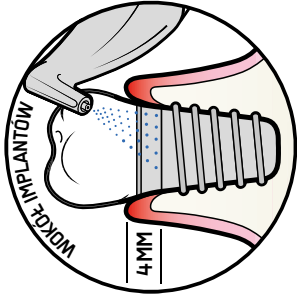
Technologie addytywne



# PROFILAKTYKA IMPLANTÓW Z GUIDED BIOFILM THERAPY

## AIRFLOW®

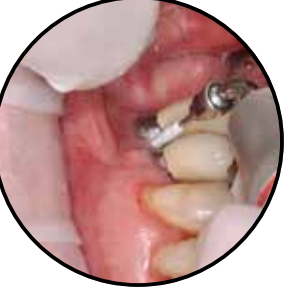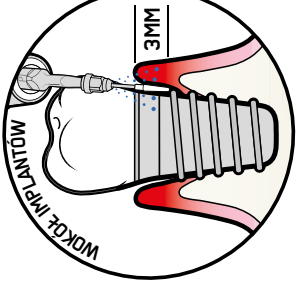
▶ AIRFLOW to pierwsza rekomendowana procedura oczyszczania błony śluzowej wokół implantów. Jest komfortowa, minimalnie inwazyjna i odpowiednia dla tkanek miękkich, implantów, łączników oraz wszelkich rodzajów uzupełnień protetycznych bez ryzyka ich uszkodzenia.



## PERIOFLOW®

▶ Jeżeli kieszeń przy implantacie jest głębsza niż 4mm, konieczne jest użycie procedury PERIOFLOW.

W przypadku gdy PERIOFLOW nie może zostać zastosowana lub występuje kamień, zalecane jest użycie PIEZON z końcówką PI.



## PIEZON® PI

- ▶ Końcówka PI usuwa biofilm i kamień z powierzchni łączników i uzupełnień protetycznych.
- ▶ Przed użyciem upewnij się, że powłoka z tworzywa sztucznego nie jest zużyta lub uszkodzona.
- ▶ Używaj tylko Endochuck 120°.

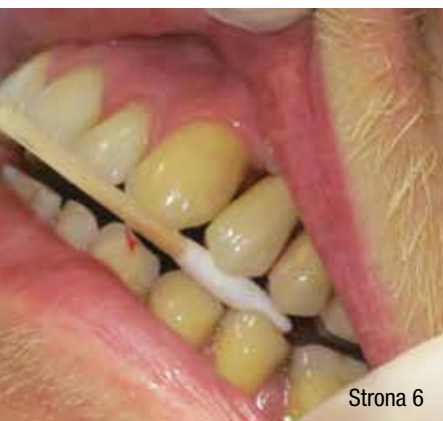

## PIASEK AIRFLOW® PLUS POMAGA:

- ▶ CHRONIĆ POWIERZCHNIE IMPLANTÓW
- ▶ LECZYĆ MUCOSITIS
- ▶ LECZYĆ PERI-IMPLANTITIS

Więcej informacji:  
info@ems-poland.com  
www.ems-poland.com  
+48 32 493 70 60





Strona 6

## od wydawcy

Cel **bieżący** – zdrowie jamy ustnej!

Andrzej Wojtowicz

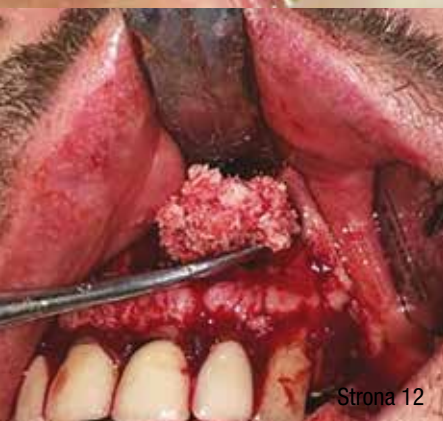4

## implantoprotetyka

Poziom tkanek **miękkich** wokół koron na implantach wyzwaniem **współczesnej** implantoprotetyki

Katarzyna Maciejewska, Magdalena Głuszczyk

6



Strona 12

## torbiele

**Rozległa** torbiel korzeniowa przedniego odcinka szczęki leczona **metodą** GBR z PRF – opis przypadku

Klaudia Masłowska, Wojciech Popowski, Andrzej Wojtowicz


12

## edukacja

Potencjał implementacji **technologii** addytywnych w **edukacji** studentów kierunku lekarsko-dentystycznego

Marta Czajkowska, Jacek Borowicz, Łukasz Zadrozny

20



Strona 20

## study

Bacterial **microleakage** at the abutment-implant interface – in vitro study

Carlos Larucea, Aparicio Conrado, Denise Olivares, Carlos Padilla, Andrea Barrera, Olga Lobos

28

## informacje rynkowe

Klik i zrobione! 38

Acuris™ – **nowy** wymiar retencji 42

TiCARE – implant bez mikroprzecieku **bakteryjnego**

AIRFLOW® **Prophylaxis** Master

44

46

o wydawcy

48



Strona 28



## Cel bieżący – zdrowie jamy ustnej!

5 spośród 16 celów bieżących WHO dotyczy konieczności zredukowania lub zmodyfikowania zdrowotnych czynników ryzyka związanych ze sposobem odżywiania, a także profilaktyki i leczenia/ustabilizowania przewlekłych chorób dotykających światową populację. Większość z czynników ryzyka tych chorób dotyczy również zdrowia jamy ustnej, towarzysząc lub wzajemnie nasilając również choroby ogólnoustrojowe. Badania, programy analizujące choroby jamy ustnej i choroby ogólnoustrojowe, programy przesiewowe prowadzone również w wielu uniwersytetach w Polsce wykazały korelacje między zdrowiem ogólnym a schorzeniami jamy ustnej.

Także leczenie implantologiczne obarczone jest w każdym przypadku ryzykiem, które jesteśmy w stanie dzisiaj ocenić zarówno u osób starszych, obciążonych zwykle chorobami ogólnymi, stanowiącymi wielokrotnie przeciwwskazania względnie do leczenia implantologicznego, jak i ludzi młodych, u których mamy do czynienia ze znacznym metabolizmem i reaktywnością jednej strony, a dobrą ilością/jakością tkanki kostnej z drugiej. W efekcie potrafimy przewidzieć ryzyko i rokowanie w implantologii.

Najnowszy numer *Implants*, który mam przyjemność Państwu przekazać zawiera szereg godnych zarekomendowania artykułów, z których na początek polecam ten, dotyczący oceny potrzeb studenckich w zakresie treści dotyczących potencjału implementacji technologii addytywnych w edukacji studentów kierunku lekarsko-dentystycznego. Polecam też pracę anglojęzyczną dotyczącą ryzyka związanego z bakteryjną transmisją poprzez szczelne i nieszczelne połączenie implant-łącznik protetyczny, a także interesujący artykuł na temat wykorzystaniem krótkich implantów i modyfikacji tkanek wokół koron protetycznych. Autorzy z WUM w kolejnej publikacji potwierdzili z kolei, iż alternatywą dla stosowania ludzkiego rekombinowanego czynnika wzrostowego płytkopochodnego rhPDGF może być również, z powodzeniem, PRF – osocze bogatopłytkowe.

Zapraszam Państwa do lektury, jednocześnie anonsując kolejną edycję Świątecznego Wieczoru Implantologicznego, który odbędzie się w pierwszy weekend grudnia br. w warszawskim hotelu Marriott, w spotkaniu swoją obecność i uczestnictwo potwierdzili wykładowcy z Włoch, Rosji, Izraela, Ukrainy, a także nasi koledzy z Polski.

Serdecznie pozdrawiam i życzę ciekawej lektury!



# 14 Międzynarodowy Świąteczny Wieczór Implantologiczny



6-7 grudnia 2019 - Hotel Marriott Warszawa

Sukcesy, powikłania i leczenie  
naprawcze w implantologii

Success, Complications and Reparative Protocols in Implant Dentistry



# Poziom tkanek miękkich wokół koron na implantach **wyzwaniem współczesnej** implantoprotetyki

The overarching goal of the contemporary implantology is the reconstruction of peri-implant soft tissue

Katarzyna Maciejewska, Magdalena Głuszczyk

**Streszczenie:** W implantoprotetyce starania klinicystów skupiają się na działaniach mających na celu przywrócenie kształtów girland i brodawek dziąsłowych obserwowanych pierwotnie przy naturalnych zębach pacjentów o przyzębiu pozbawionym patologii. W przypadku pojedynczego braku zębowego, odbudowanego za pomocą klasycznego implantu śrubowego, w sąsiedztwie naturalnych zębów, można uzyskać zadowalający rezultat estetyczny pod warunkiem, że tkanki podporowe są zdrowe i zachowana została optymalna odległość pomiędzy zębami a implantem. Ograniczenia pojawiają się w przypadku implantacji mnogich, przy implantach śrubowych pograżanych w odległości od siebie mniejszej niż 3 mm. Autorki przedstawiają przypadki odbudowy uzębienia za pomocą implantów o odmiennym kształcie niż śrubowy. Specyfika konstrukcji i biomechaniki implantu Bicon pozwala na uzyskanie optymalnego efektu estetycznego w obrębie „estetyki różowej”, a brak zaników kości szczytu wyrostka zębodołowego pomiędzy implantami gwarantuje stabilną objętość brodawki międzyczębowej.

**Summary:** *The overarching goal of the implantology is to achieve „natural-healthy-looking” peri-implant soft tissue. Achieving an optimal esthetic outcome with single-tooth screw implant placed between natural teeth has become a standard. The optimal distance between the implant and the adjacent natural tooth appears to be critical determinant in the condition of the peri-implant soft tissue. However, there is a fundamental consideration to place implants next to each other, with a minimum distance of 3 mm between the platforms. The authors of the study presented the cases of the use screwless implant restoration. Bicon’s unique design provides for pink esthetic score restorations, which are easily achieved, because the bone that is maintained over the implant provides support for the interdental papillae.*

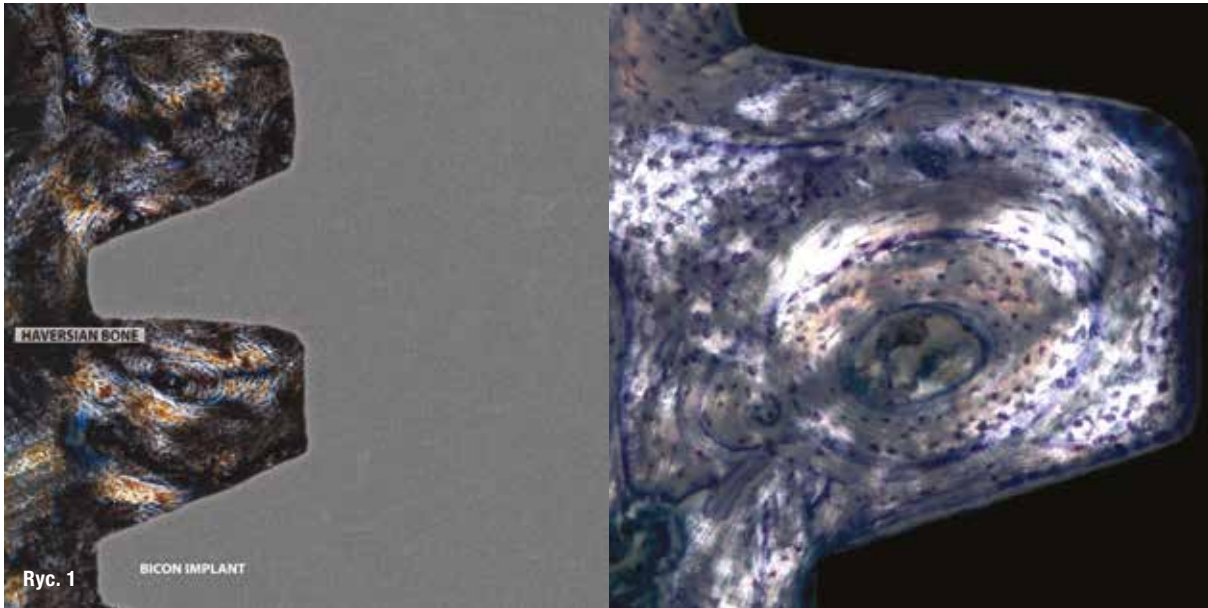
**Słowa kluczowe:** brodawka dziąsłowa, implanty, różowa estetyka w implantologii, implanty Bicon.

**Key words:** *interdental papilla, implants, pink esthetic score, Bicon implants.*

Na sukces leczenia implantologicznego wpływ ma m.in. estetyka wykonanej odbudowy protetycznej oraz kondycja tkanek miękkich wokół korony lub koron na implantach. Właściwie pograżony i obciążony implant, obok reżimu higieny jamy ustnej pacjenta, stanowi o stabilnym poziomie kości, a tym samym o stanie tkanek dziąsła.

Z wieloletnich obserwacji klinicznych wynika, że ogólna objętość dziąsła, w tym brodawek dziąsłowych, mająca wpływ na efekt końcowy pracy, powinna być starannie przemyślana już na etapie planowania leczenia chirurgicznego.

W sytuacji, kiedy wszczepiane są mnogie implanty w swoim sąsiedztwie, przewidywalność efektu estetycznego jest bardzo trudna. W przypadku sąsiadujących ze sobą implantów śrubowych, tkanka otaczająca implanty zmienia cechy histologiczne i fizjologiczne, powodując tym samym ograniczenia w uzyskaniu zadowalającego efektu estetycznego.<sup>11,12</sup> Wyzwaniem pozostaje zadowalająca estetycznie odbudowa protetyczna na implantach, zwłaszcza w sytuacji, gdy między implantami powstaje brodawka położona bardziej dowierzchołkowo niż brodawki międzyczębowe w sąsiadujących zębach. Zjawisko „spłaszczenia” szczytu kości wyrostka zębodołowego, a tym samym zmiany poziomu tkanki miękkiej skutkuje utratą naturalnego przejścia



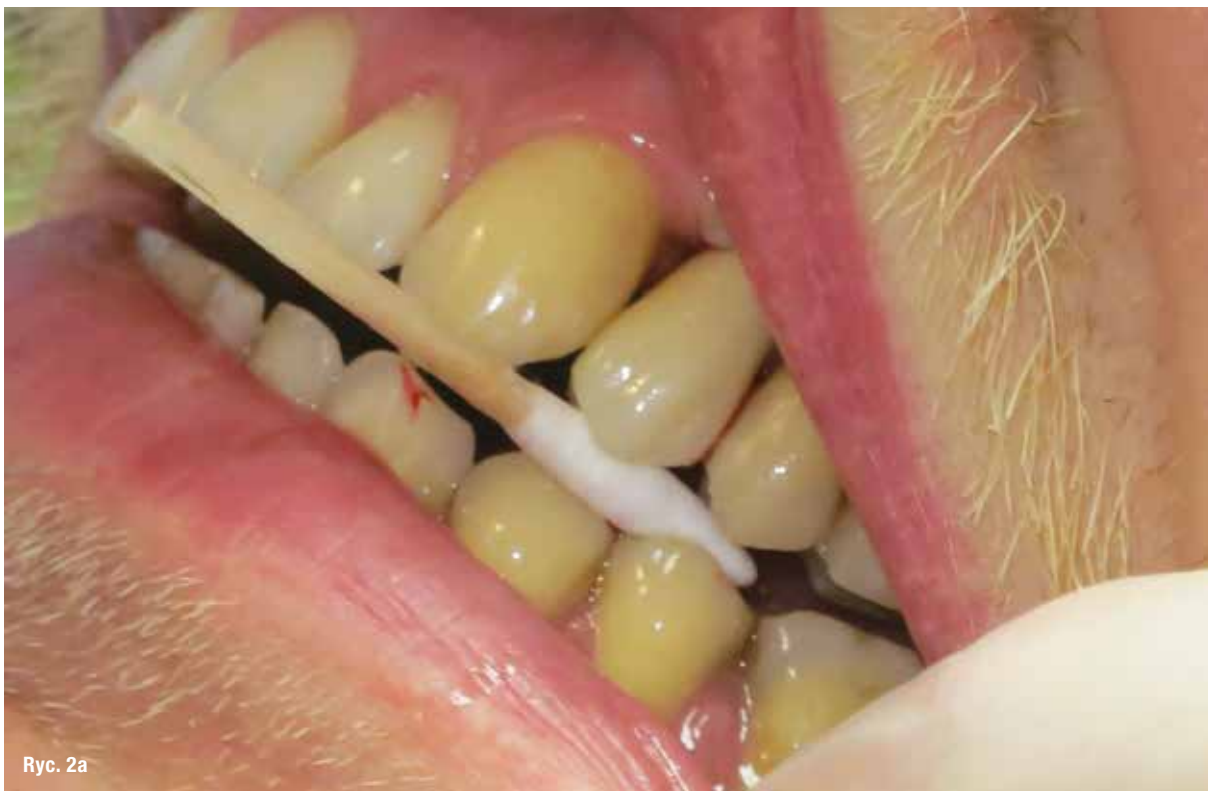**Ryc. 1:** Obraz histologiczny kości pomiędzy lamelami implantu Bicon – systemy Haversa.

brodawki z okolicy brakującego zęba na sąsiadującą odbudowę na implancie (strefy kontaktu z sąsiednimi koronami są dłuższe i przesunięte dowierzchołkowo). Ponadto, nawet przy 3-milimetrowej odległości pomiędzy implantami często dochodzi do tego zjawiska.<sup>5,8,10-12</sup>

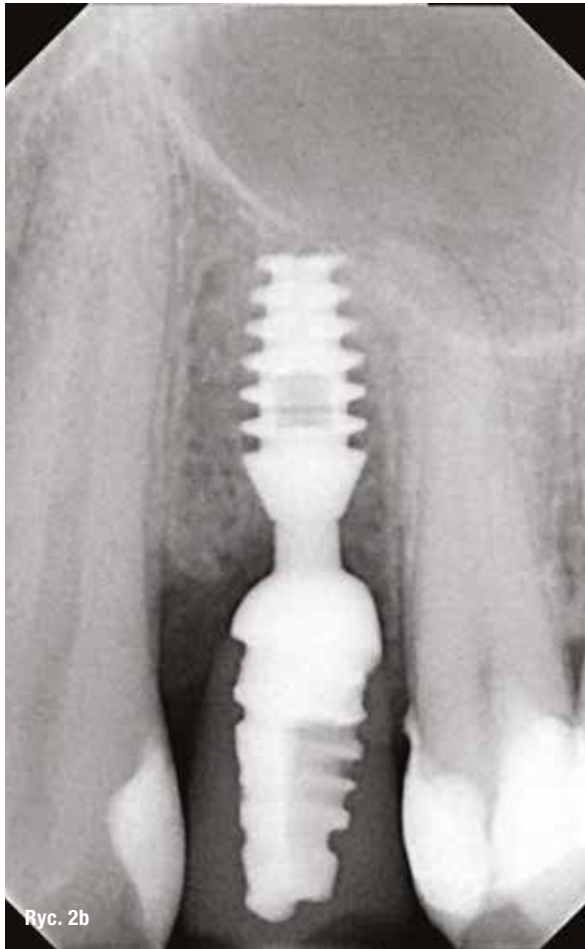
Udokumentowane w literaturze badania i doświadczenia kliniczne pokazują, że wpływ na obecność brodawek dziąsło-

wych pomiędzy zębami i implantami czy samymi implantami ma odpowiednia wysokość kości wyrostka zębodołowego, tzw. piki kostne, odległość punktu stykowego koron od szczytu wyrostka zębodołowego oraz fenotyp dziąsła.<sup>2,5-8,11,12</sup>

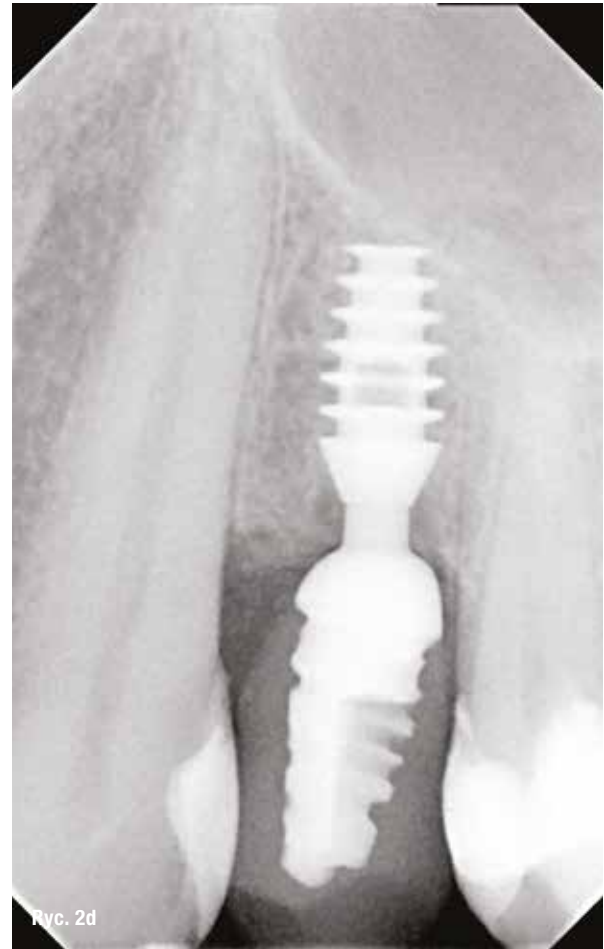Dobór odpowiedniego systemu implantologicznego (kształt implantu i procedura jego pograżenia w kości, atakże profil wyłonienia pouzyskaniu integracji) dla uzyskania



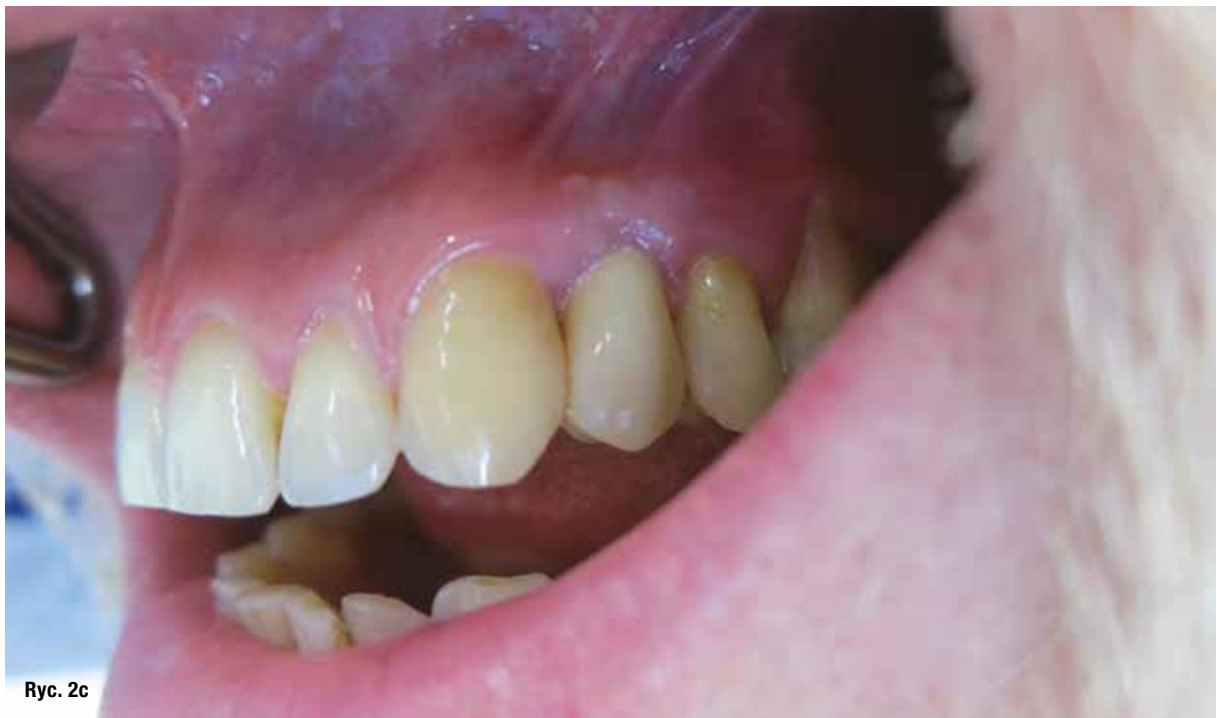**Ryc. 2a:** Obraz w dniu osadzenia korony zęba 24 na implancie – deficyt brodawek dziąsłowych.



**Ryc. 2b:** Obraz rvg w dniu osadzenia korony na implancie 24.



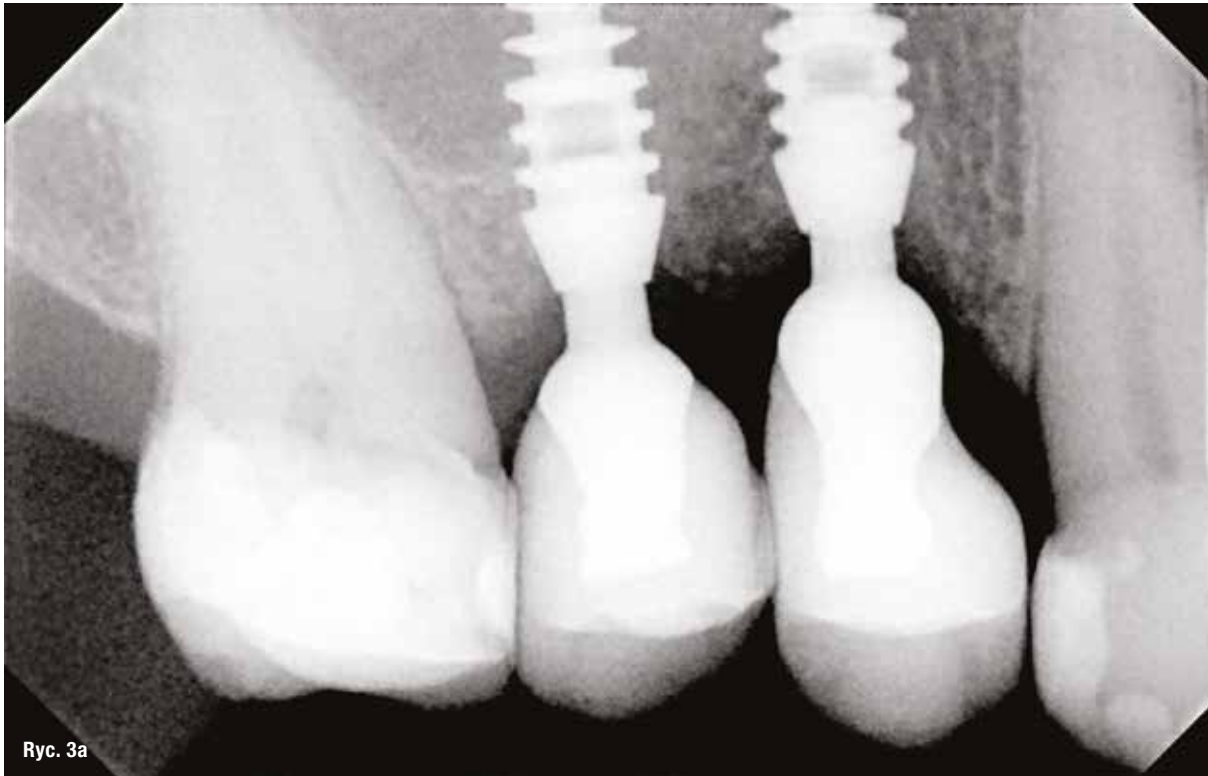
**Ryc. 2d:** Rok po obciążeniu funkcjonalnym implantu 24 – zauważalny przyrost kości w kierunku wertykalnym.



**Ryc. 2c**

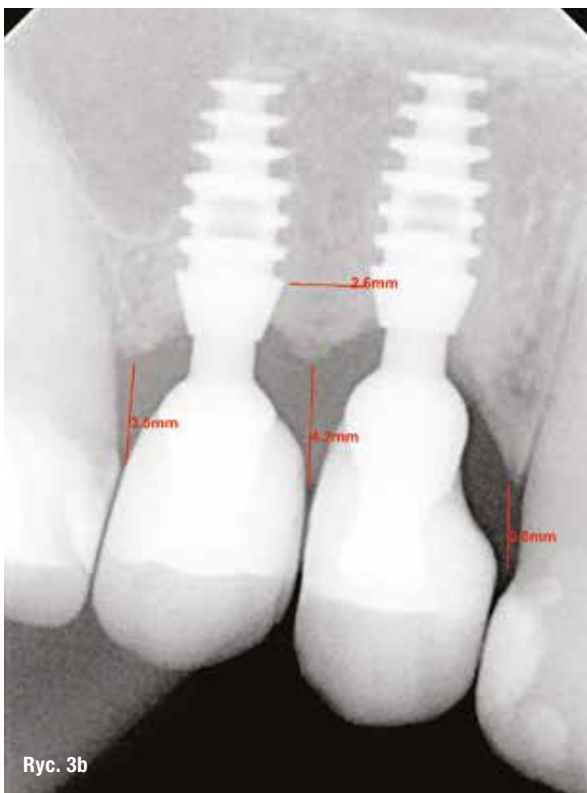
**Ryc. 2c:** Rok po obciążeniu funkcjonalnym implantu 24 – samoistnie odbudowane brodawki dziąsłowe.





Ryc. 3a

**Ryc. 3a:** Obraz rvg w dniu osadzenia koron na implantach – niski poziom kości przestrzeni pomiędzy implantami.



Ryc. 3b

**Ryc. 3b:** Obraz rvg rok po obciążeniu implantów – wyraźny pik kostny pomiędzy implantami pograżonymi w odległości od siebie ok. 2,6 mm z widocznym poziomem tkanek miękkich.

pożądanym efektów estetycznych w obrębie tkanek miękkich pozostaje, wg autorek, nie bez znaczenia.

Przedstawiane na zdjęciach fotograficznych i rtg przypadki obejmują pacjentów zaopatrywanych implantami Bicon, których specyfika dotycząca kształtu i biomechaniki czyni je odmiennymi od wszczepów śrubowych.

Kształt „plateau” pozwala na uniknięcie konieczności zachowania reżimu odległości pomiędzy własnymi zębami pacjenta i implantem lub samymi implantami. Pomiedzy lamelami implantu Bicon w procesie osteointegracji pojawia się kość o wysokiej dojrzałości histologicznej – osteony. Kość z kanałami Haversa gwarantuje wysoką wytrzymałość mechaniczną, tj. kość korykalna (Ryc. 1).<sup>1</sup> Ponadto, pochylony kołnierz implantu – tzw. „sloping shoulder” i procedura subkrestalnego pograżania implantu gwarantują powstaniem „kostnego rusztowania” dla brzości dziąsłowej. (Ryc. 2a-d, 3a, 3b).<sup>14</sup>

Szczelne połączenie (tzw. bakteriooporne) łącznika z implantem eliminuje zjawisko pompy bakteryjnej. Spasowanie stożka samohamownego o niskim kącie nachylenia postu łącznika (1.5-1.0 stopnia) niweluje mikroruchy, a tym samym, pojawienie się zaniku kości wyrostka zębodołowego z powodu okołowszczepowego zapalenia nie jest możliwe (Ryc. 4a-d).<sup>3</sup> Unikalne zjawisko przyrostu kości w kierunku wertykalnym, po obciążeniu implantu, w tej technologii jest powszechne i wynika z dwukrotnej zmiany platformy – kołnierz implantu-post łącznika-hemisfera łącznika („double platform switching”), (Ryc. 5).<sup>14</sup>