



DENTAL TRIBUNE

The World's Dental Newspaper | Greek Edition 

ISSN 2585-2450

OMNIPRESS MEMBERS CLUB

ΓΙΝΕ ΜΕΛΟΣ

BASIC

PREMIUM

ULTIMATE



Info: www.omnipress.gr | info@omnipress.gr | +30 210 2222637

ΕΛΛΑΔΑ, ΙΟΥΛΙΟΣ - ΑΥΓΟΥΣΤΟΣ 2021, ΤΟΜΟΣ 17-ΤΕΥΧΟΣ 86

ΣΥΝΕΝΤΕΥΞΗ

Από την Omnipress με τον κ. Σταύρο Ευαγγελινό
Εκπρόσωπο της Proteket AS στην Ελλάδα



Πείτε μας κάποια πράγματα για την εταιρεία σας.

Η εταιρεία μας, Proteket AS, κατασκευάζει και επιβλέπει οδοντοτεχνικές εργασίες και είναι η μεγαλύτερη με αυτή τη δραστηριότητα στη Νορβηγία.

Στην Proteket υπάγονται 8 οδοντοτεχνικά εργαστήρια σε διαφορετικές πόλεις της Νορβηγίας.

Στην Αθήνα βρίσκεται το μοναδικό εκτός Νορβηγίας, ενώ στην εταιρεία εργάζονται συνολικά 120 συνεργάτες.

Πέραν των εργαστηρίων μας, διατηρούμε πολυτελείς συνεργασίες με σπουδαία εξειδικευμένα κέντρα παραγωγής και οι πελάτες μας γνωρίζουν ότι στην Proteket AS μπορούν να βρίσκουν λύσεις σε **❖ σελίδα 2**



ariston dental
better answers

Dr. David González

PhD. Master in Periodontology, Specialty in Osseointegration, University Complutense of Madrid.

3D BONE REGENERATION IN THE ESTHETIC ZONE

23-24-25 Οκτωβρίου 2021

ΑΘΗΝΑ | Divani Caravel Hotel

Δείτε το αναλυτικό πρόγραμμα και κάνετε online κράτηση:

aristondental.com/gonzalez



International Headquarters

Publisher and Chief Executive Officer Torsten R. Oemus

Chief Content Officer Claudia Duschek

Dental Tribune International GmbH
Holbeinstr. 29, 04229 Leipzig, Germany
Tel.: +49 341 4847 4302 | Fax: +49 341 4847 4173
General requests: info@dental-tribune.com
Sales requests: mediasales@dental-tribune.com
www.dental-tribune.com

Material from Dental Tribune International GmbH that has been reprinted or translated and reprinted in this issue is copyrighted by Dental Tribune International GmbH. Such material must be published with the permission of Dental Tribune International GmbH. *Dental Tribune* is a trademark of Dental Tribune International GmbH.

All rights reserved. © 2021 Dental Tribune International GmbH. Reproduction in any manner in any language, in whole or in part, without the prior written permission of Dental Tribune International GmbH is expressly prohibited.

Dental Tribune International GmbH makes every effort to report clinical information and manufacturers' product news accurately but cannot assume responsibility for the validity of product claims or for typographical errors. The publisher also does not assume responsibility for product names, claims or statements made by advertisers. Opinions expressed by authors are their own and may not reflect those of Dental Tribune International GmbH.

Ελληνική Έκδοση

Κωδικός 01-7656



FAEP

FIPP

Ιδιοκτήτης

NEW OMNIPRESS IKE
Λ. Μεσογείων 330,
Αγία Παρασκευή - Τ.Κ. 15341
Τηλέφωνο +30 210 2222637,
+30 6972036900
info@omnipress.gr -
gr.dental-tribune.com

Εκδότης-Διευθυντής
Διεύθυνση-Σύνταξη
Art Director
Υπεύθυνη-Επιμέλεια τεύχους
Νομικός Σύμβουλος
Εκτύπωση
Έμβασμα συνδρομών

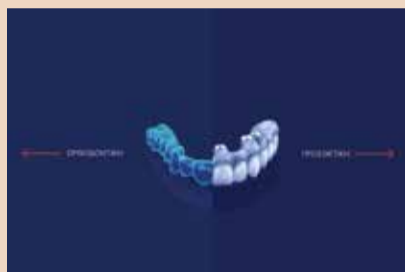Ρούσσης Γ. Ιωάννης
Δημήτρης Αρ. Αλεξόπουλος
Εύη Μίνη
Αναγνωστάκη Κωνσταντίνα
Παναγιώτα Καρκαβέλια
ΥΙΟΙ Θ. ΒΓΟΝΤΖΑ ΑΕ-ΛΥΧΝΙΑ
• ΠΕΙΡΑΙΩΣ 5010 091284 425
GR23 0172 0100 0050 1009
1284 425

Επισκευθείτε μας: gr.dental-tribune.com.

← DT σελίδα 1

οποιαδήποτε οδοντοτεχνική κατασκευή χρειάζονται για τα περιστατικά τους. Η Proteket AS ανήκει στον Σκανδιναβικό όμιλο οδοντιατρικών Otis Dental όπου αριθμεί σήμερα 33 κλινικές με 350 εργαζόμενους πανευρωπαϊκά και διαρκώς αναπτύσσεται, επενδύοντας σε οδοντιατρικές πολυκλινικές στην Σκανδιναβία.

Με άλλα λόγια, ο όμιλός μας αποτελείται από οδοντιατρικές κλινικές και οδοντοτεχνικά εργαστήρια μαζί, κάτω από την ίδια ομπρέλα, και εξυπηρετεί, με τον καλύτερο δυνατό



τρόπο, τους ασθενείς που τον εμπιστεύονται.

Πώς είναι να λειτουργείτε σε μία τέτοια εταιρεία;

Αρχικά να επισημάνουμε τη συγκεκριμένη τάση που θέλει οδοντιατρεία και οδοντοτεχνικά εργαστήρια να αγοράζονται από funds και έχει ξεκινήσει αρκετά χρόνια τώρα στην κεντρική και βόρεια Ευρώπη.

Τα τελευταία χρόνια, μάλιστα, εμφανίζει ραγδαία ανάπτυξη. Αυτή η τάση έχει σαν στόχο καλύτερες υπηρεσίες για τους ασθενείς με τα πρώτα δείγματα να είναι, ήδη, πολύ ενθαρρυντικά.

Για να το κατανοήσετε καλύτερα, σκεφτείτε: έναν οδοντίατρο να έχει τη δυνατότητα να συγκεντρώνεται μόνο στα περιστατικά του και στην επιστήμη του και όλα τα υπόλοιπα που χρειάζεται μια επιχείρηση να τα αναλαμβάνουν άλλοι επαγγελματίες συνεργάτες.

Οι ιδρυτές και ιδιοκτήτες της δικής μας εταιρείας, είναι κυρίως οδοντίατροι γεγονός που μας τροφοδοτεί με συγκεκριμένες κατευθύνσεις και στόχο τις καλύτερες δυνατές λύσεις για τον ασθενή.

Αυτό που είναι σημαντικό, επίσης, και προκύπτει από το μέγεθος τέτοιων εταιρειών, είναι οι συνεργασίες και οι στενές επαφές τους με μεγάλες εταιρείες του χώρου που οδηγούν τις εξελίξεις στον κλάδο μας.

Έχουμε τη δυνατότητα να δοκιμάζουμε όλα τα νέα υλικά και κυρίως να συμμετέχουμε ενεργά στο development νέων ιδεών και προϊόντων.

Ουσιαστικά συμμετέχουμε ενεργά στην γενική ανάπτυξη και εξέλιξη του κλάδου και αυτό είναι πολύ ενδι-

αφέρον και συναρπαστικό για όλους όσοι δουλεύουμε στην Proteket.

Αναφέρατε το εργαστήριο της εταιρείας σας στην Ελλάδα. Πώς έχει προκύψει αυτό;

Για τις κεντρικές και βόρειες χώρες της Ευρώπης, και τους απαιτητικούς τομείς παραγωγής, είναι πολύ χρήσιμο να υπάρχουν επιλογές επένδυσης όπως η Ελλάδα. Προφανώς υπάρχουν συνθήκες εδώ που δεν υπάρχουν στην Νορβηγία και για αυτό ξεκινήσαμε το εργαστήριο.

Πιο συγκεκριμένα, η υψηλή ποιότητα εκπαίδευσης και ενέργειας του ανθρώπινου δυναμικού που υπάρχει στην Ελλάδα, σε συνδυασμό και με το κόστος παραγωγής, κάνει μία τέτοια επένδυση ασφαλή και ιδιαίτερα αποδοτική.

Το εργαστήριο μας στην Ελλάδα λειτουργεί από το 2014 με το όνομα Dentinor Hellas, και η Ελληνική αγορά μας έχει μάθει από τη σχέση μας με την Zirkonzahn. Πλέον το όνομα μας αλλάζει σε Proteket Athens-Greece και, μαζί με το όνομα μας, εμπλουτίζεται και η δραστηριότητά μας στην Ελλάδα.

Πιστεύτε ότι υπάρχει χώρος για μία εταιρεία σαν τη δική σας στην Ελλάδα; Πολλοί πιστεύουν ότι η αγορά είναι κορεσμένη.

Φυσικά και υπάρχει. Δεν εντοπίζουμε φαινόμενα κορεσμού στη δική μας ανάλυση. Περιμένουμε πως τα επόμενα χρόνια θα υπάρξει μία περίοδος γενικής ανάπτυξης στην Ελλάδα και στον τομέα της οδοντιατρικής. Οι ασθενείς είναι και πιο ενημερωμένοι και πιο απαιτητικοί όσον αφορά στις υπηρεσίες για τις οποίες επιλέγουν να πληρώσουν.

Υπάρχει επίσης μία καινούργια πρόκληση, οι διάφανοι ορθοδοντικοί νάρθηκες, που είναι ένα σχετικά καινούργιο προϊόν, με πολύ μεγάλη ζήτηση από τους ίδιους τους ασθενείς. Αναλυτές αναφέρουν ότι η αγορά των διαφανών νάρθηκών θα είναι 7-10 φορές μεγαλύτερη από την αγορά των εμφυτευμάτων σε μερικά χρόνια. Αυτό σημαίνει μία καινούργια τεράστια αγορά και πρόκληση που ξεκινάει τώρα! Για όλους αυτούς τους λόγους θεωρούμε ώριμη την είσοδο της Proteket και στην ελληνική αγορά.

Επομένως ένα από τα προϊόντα που θα προσπαθήσετε να επικοινωνήσετε στην Ελλάδα θα είναι οι διάφανοι ορθοδοντικοί νάρθηκες; Μιλήστε μας λίγο για αυτό.

Εδώ και τέσσερα (4) χρόνια περίπου έχουμε ξεκινήσει το δικό μας σύστημα DENTILINE.

Είμαστε πολύ υπερήφανοι για αυτό το προϊόν, καταρχήν διότι η παραγωγή του γίνεται αποκλειστικά στο εργαστήριο μας στην Ελλάδα, και επίσης διότι ήδη τοποθετείται πολύ υψηλά στις προτιμήσεις των Νορβηγών, έναντι άλλων συστημάτων.

Αυτό θέλουμε να πετύχουμε και στη χώρα μας. Θέλουμε να δημιουργήσουμε εμπιστοσύνη στους οδοντιάτρους ότι χρησιμοποιώντας το σύστημα DENTILINE, έχουν κάνει



μία ασφαλή επιλογή για τους ασθενείς τους και το οδοντιατρείο τους.

Αόρατοι ορθοδοντικοί νάρθηκες λοιπόν. Δεν θα έπρεπε να απευθύνεστε σε ορθοδοντικούς μόνο;

Προφανώς το σωστό θα ήταν, οι ορθοδοντικοί να ασχολούνται με την ορθοδοντική, οι προσθετολόγοι με την προσθετική και ο καθένας με την εξειδίκευση του όσο περισσότερο γίνεται.

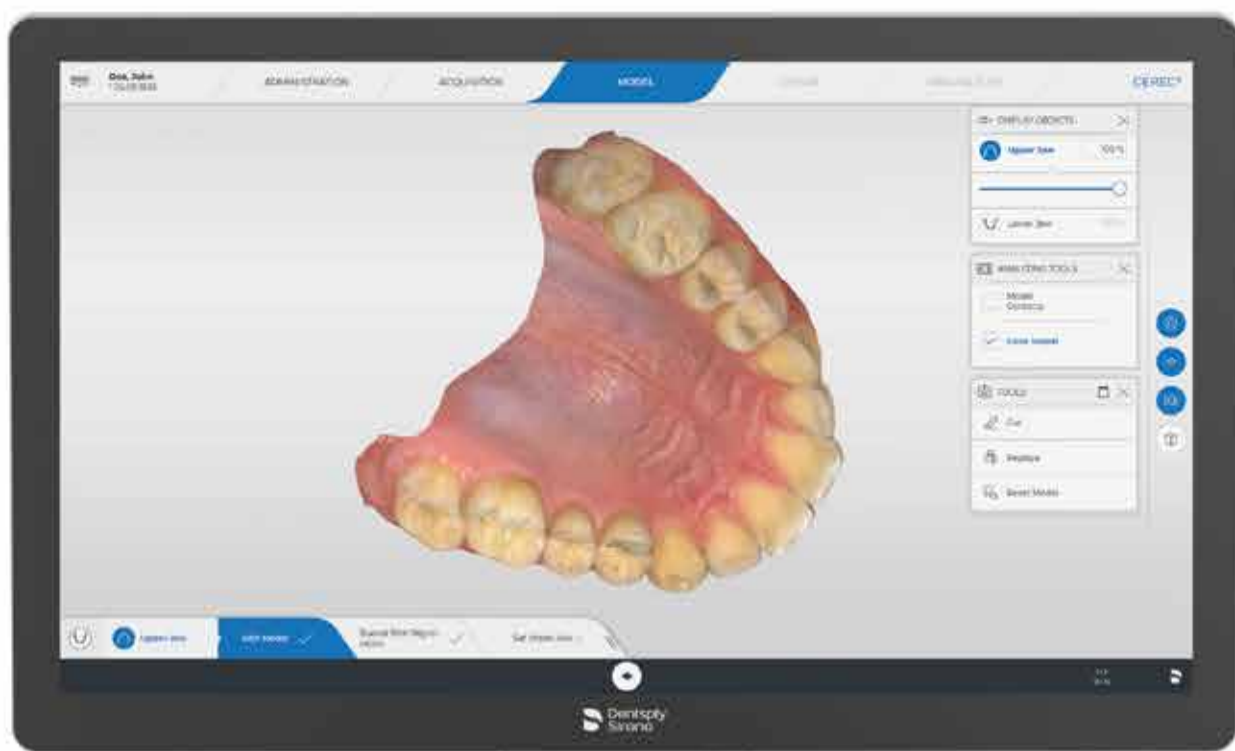Αυτό όμως δεν σημαίνει ότι, εφόσον υπάρχει η γνώση, ή η διάθεση για γνώση και η εμπιστοσύνη του ασθενή, δεν θα μπορεί οποιοσδήποτε οδοντίατρος να εφαρμόσει μια τέτοια θεραπεία.

Από την εμπειρία μας, έχουμε δει καταπληκτικές εργασίες προσθετικής από οδοντιάτρους που δεν είναι προσθετολόγοι, όπως και φαρμαστικές τοποθετήσεις εμφυτευμάτων από οδοντιάτρους που δεν είναι γναθοχειρουργοί.

Το ίδιο έχουμε δει και με τους ορθοδοντικούς νάρθηκες, καθώς πάρα πολλοί πελάτες του DENTILINE στην Νορβηγία δεν είναι ορθοδοντικοί. Βέβαια είναι αρκετοί και οι ορθοδοντικοί που προτιμούν το σύστημα μας όλο και περισσότερο και αυτό μας κάνει πάρα υπερήφανους και αισιόδοξους.

Εδώ θα ήθελα να αναφέρω πως υπάρχουν κάποια όρια με αυτά που μπορούν να γίνουν ή δεν μπορούν να γίνουν με τους συγκεκριμένους νάρθηκες. Φροντίζουμε πάντοτε να επιση-

→ DT σελίδα 13



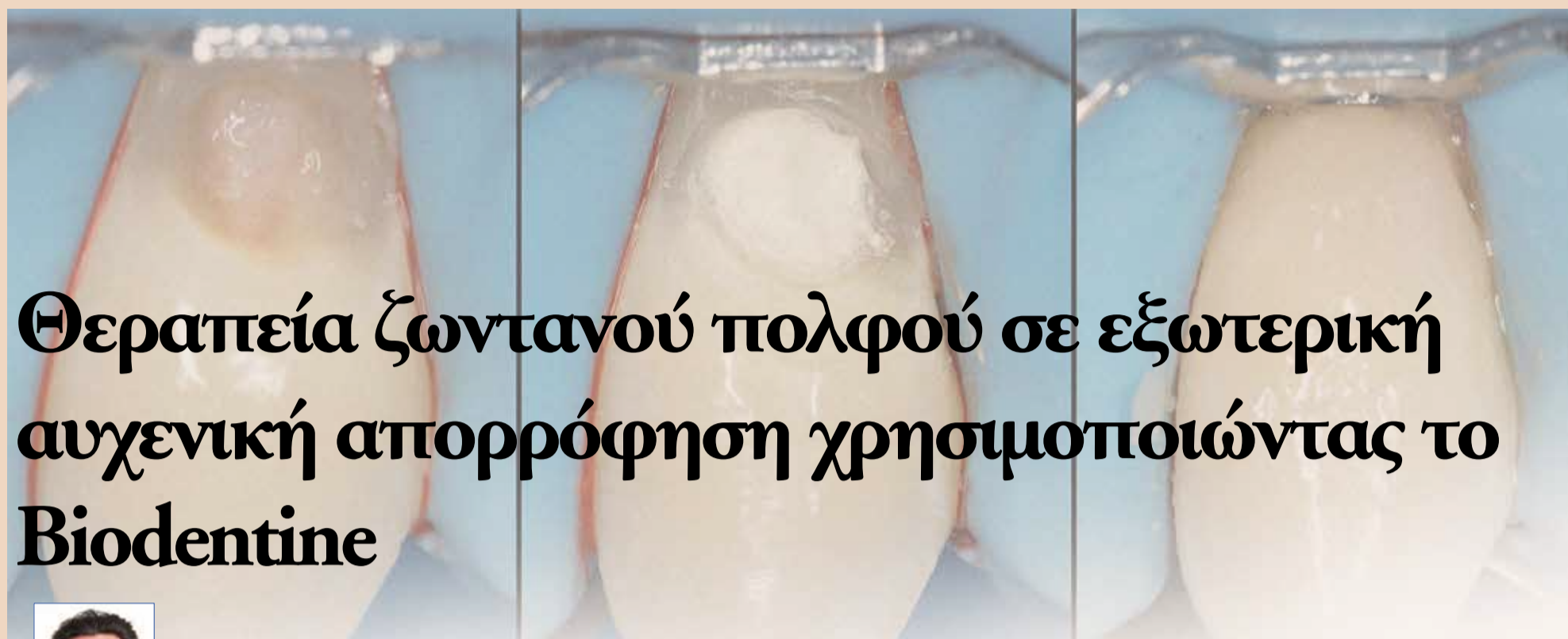Μοναδική
προσφορά για το
κορυφαίο scanner,
Primescan AC

29.900€
+ ΦΠΑ

Primescan®

Για περισσότερες πληροφορίες
απευθυνθείτε:

Κώστας Παρασκευόπουλος
kostas.paraskevopoulos@dentsplysirona.com
6956030011



Θεραπεία ζωντανού πολφού σε εξωτερική αυχενική απορρόφηση χρησιμοποιώντας το Biodentine



Συγγραφέας: *Martin Stalla*

DACCS Επανορθωτική Οδοντιατρική και Ενδοδοντία (UCL, Βρυξέλες, Βέλγιο) - Νοσοκομειακός εξειδικευμένος οδοντίατρος στην Πανεπιστημιακή Κλινική του Saint-Luc (Βρυξέλες, Βέλγιο). Κλινικός συνεργάτης, D.R.I.M ομάδα (Βρυξέλες, Βέλγιο) - Αποκλειστικά ενδοδοντιστής στην ιδιωτική του κλινική.

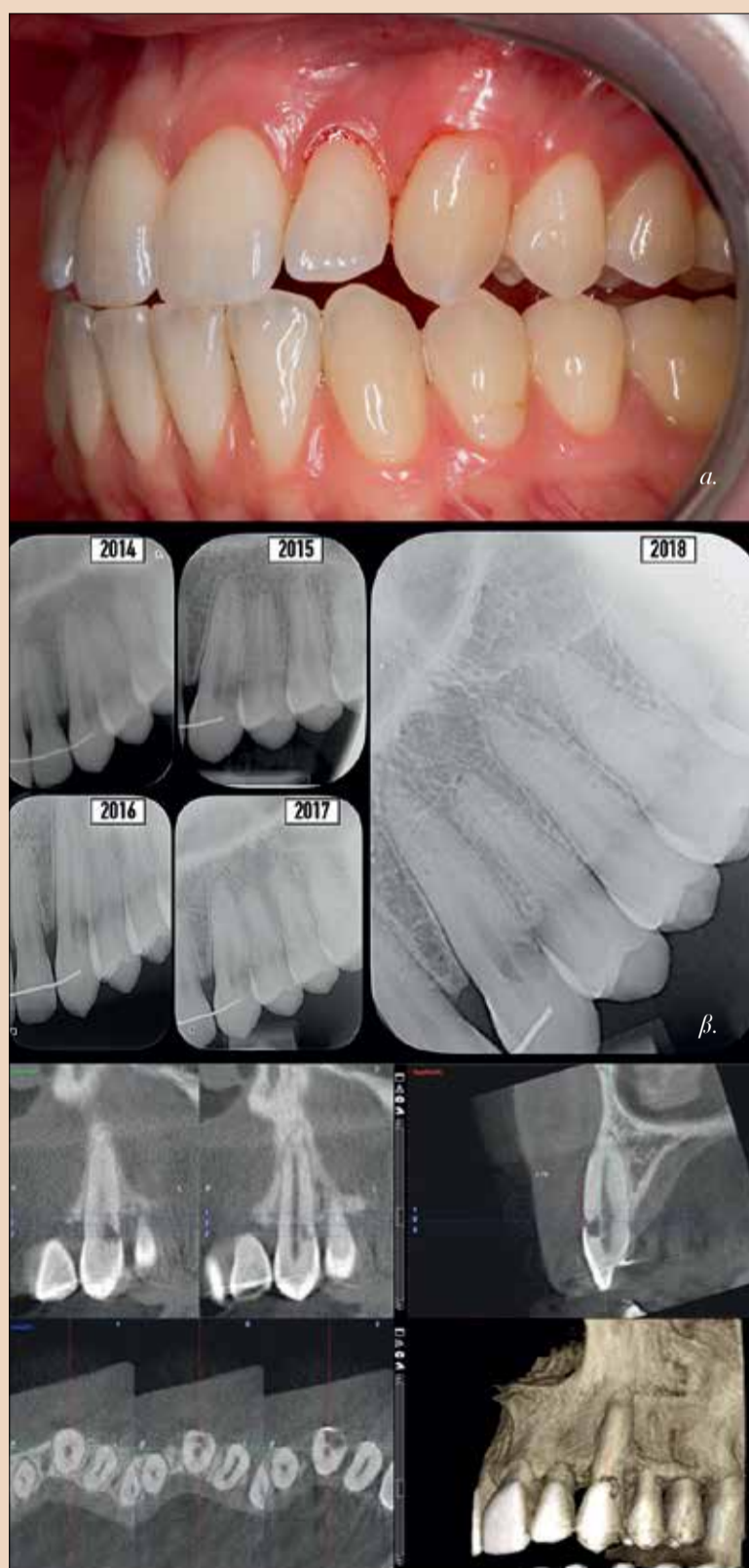
Περίληψη

Κατά τη διαδικασία της εξωτερικής αυχενικής απορρόφησης (ECR), ο υποκείμενος πολφικός ιστός παραμένει ζωντανός μέχρι προχωρημένα στάδια. Η ανάπτυξη της απορρόφησης ξεκινά μέσω μιας συγκεκριμένης εξωτερικής εισόδου διαμέσου της οδοντίνης και αναπτύσσεται κεντρικά στις τρεις διαστάσεις του χώρου εντός της οδοντίνης. Ο πολφός δεν παρεμβαίνει με κανέναν τρόπο στην πρόοδο της απορρόφησης, και ακόμη αντίθετα, τείνει να περιορίσει την πρόοδό του διατηρώντας ένα προστατευτικό στρώμα στην περιφέρεια που ονομάζεται Περιρριζικό Ανθεκτικό φύλλο Απορρόφησης (PRRS). Είναι επομένως σημαντικό, όταν το επιτρέπουν οι συνθήκες, να προσπαθήσουμε να διατηρήσουμε τον οδοντικό πολφό κατά τη διάρκεια θεραπείας αυτής της πάθησης.

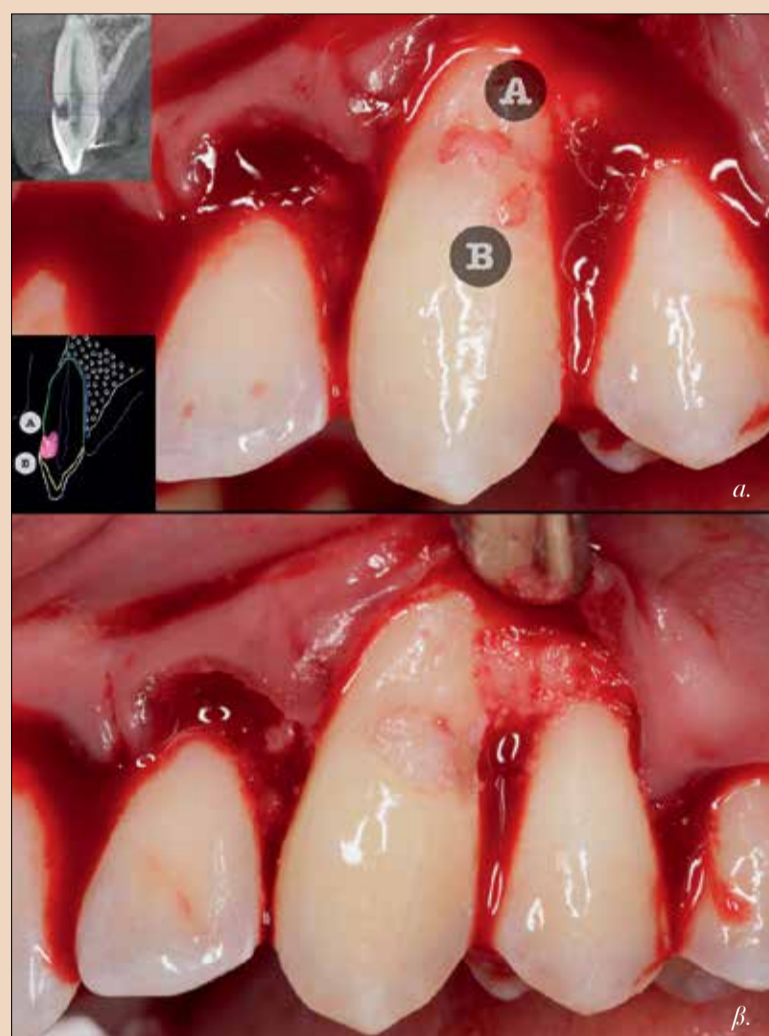
Σε αυτό το πλαίσιο, αυτό το άρθρο παρουσιάζει την περίπτωση ενός κυνόδοντα που απαιτεί θεραπεία ζωντανού πολφού χρησιμοποιώντας το Biodentine™ (Septodont) κατά τη διάρκεια της θεραπείας της εξωτερικής αυχενικής απορρόφησης ECR, που περιλαμβάνει την ανύψωση του κρημού και την τοποθέτηση σύνθετης ρητίνης.

Εισαγωγή

Η εξωτερική αυχενική απορρόφηση αφορά την καταστροφή του ανοργανοποιημένου οδοντικού ιστού στην αυχενική περιοχή. Αυτό το φαινόμενο ξεκινά μέσω μιας συγκεκριμένης εξωτερικής εισόδου διαμέσου της οδοντίνης (πιθανώς είναι εφικτή από την



Εικ.1: Διάγνωση α) Αρχική κατάσταση β) Ακτινοβιολογικός έλεγχος γ) CBCT προεχειρημικά



Εικ.2: Χειρουργική πρόσβαση: α) ανύψωση κρημού β) εμφάνιση του υποκείμενου κοκκιάδους ιστού

ασυνέχεια του συνδέσμου οστέινης) και αναπτύσσεται κεντρικά στις τρεις διαστάσεις του χώρου μέσα στην οδοντίνη υπό τη δράση των κλαστικών κυττάρων. (Patel, IEJ, 2018). Αν αφηθεί χωρίς θεραπεία, η περιοχή απορρόφησης μπορεί σταδιακά επεκταθεί κεντρικά μέχρι να περιβάλλει το σύστημα των ριζικών σωλήνων. Ο πολφικός ιστός θεωρείται ότι προστατεύεται από μη ανοργανοποιημένο και μη ομοιόμορφο φράγμα (πάχος που κυμαίνεται από τα 70 έως 490 μικρόμετρα)

το οποίο ονομάζεται Περιρριζικό Ανθεκτικό φύλλο Απορρόφησης (PRRS). Όμως παρά τη διατήρηση της ακεραιότητας του οδοντοβλαστικού στρώματος και του υποκείμενου πολφικού ιστού σε αρχικά στάδια, οι κυτταρικές αλλαγές μέσα στον πολφό φαίνεται να συμβαίνει τελικά, ως οδοντοβλαστική ατροφία, πολφική διεσπαρμένη αβεστοποίηση, σχηματισμός πολφικών λίθων κ.λπ. Σε προχωρημένες περιπτώσεις,

← DT σελίδα 4

μπορεί να εμφανιστούν πολφίτιδα ή τελικά πολφική νέκρωση. (Μαυρίδου, JOE, 2016)

Το έλλειμμα λόγω απορρόφησης γρήγορα αποικίζεται από τα κύτταρα των περιβαλλόντων ιστών (οστό, περιοδοντικός σύνδεσμος, ούλα). Στην περίπτωση της εξωτερικής αυχενικής απορρόφησης (ECR), λόγω μυλικής θέσης του ελλείμματος, ο ιστός που αναπτύσσεται εκεί προέρχεται από τα ούλα και αποτελεί έναν ινώδη-αγγειακό κοκκιώδη ιστό.

Έτσι, σε ορισμένες προχωρημένες περιπτώσεις, είναι δυνατό να φανεί μια αυχενική ροζ απόχρωση λόγω του υποκείμενου πλούσιου σε αγγείωση διηθητικού ιστού. Αυτή η μάλλον σπάνια κλινική εικόνα που ονομάζεται «ροζ κηλίδα» είναι παθολογικό γνώρισμα των εξωτερικών αυχενικών απορροφήσεων (ECRs) και μας διευκολύνει στη διάγνωση. (Bergmans, JCP, 2002) Γενικά, η διάγνωση της εξωτερικής αυχενικής απορρόφησης (ECR) αποτελεί μια πρόκληση όσον αφορά την ανίχνευση (κλινική και ακτινογραφική) και την θεραπευτική στρατηγική που θα ακολουθήσουμε. Στην πραγματικότητα, εκτός από τις προχωρημένες περιπτώσεις, δόντια με αυτό το είδος βλάβης είναι ασυμπτωματικά και ο πολφικός ιστός είναι ακόμα ζωντανός. (Patel, IEJ, 2018) Επομένως, είναι σημαντικό να μην θυσιάζουμε τη ζωτικότητα του πολφού όποτε είναι δυνατόν και έτσι να προτιμάμε μια πιο "φιλική προς τον πολφό" προσέγγιση. Αυτή η θεραπευτική επιλογή εξαρτάται από διάφορους παράγοντες όπως η θέση και η έκταση του ελλείμματος, η ευκολία της επέμβασης, η αρχική συμπτωματολογία.

Μέσω αυτού του κλινικού περιστατικού, μια θεραπευτική πρόταση για τη διατήρηση της ζωτικότητας του πολφού παρουσιάζεται.

Κλινικό περιστατικό

Μια καυκάσια γυναίκα 26 ετών με ελεύθερο ιατρικό ιστορικό παρακολουθείται από την κλινική μας εδώ και 4 χρόνια για την παρειακή εξωτερική αυχενική απορρόφηση στο 23 δόντι που έχει ορατή ροζ κηλίδα (Εικ.1α)

Η ασθενής ανέφερε ιστορικό ορθοδοντικής θεραπείας πριν από 9 χρόνια, αλλά όχι ιστορικό κάποιου τραυματισμού.

Λόγω της απουσίας οποιονδήποτε συμπτωμάτων (προκλητών ή αυθόρμητων) και της αλλαγής του μεγέθους, γίνονταν κάθε χρόνο κλινικός και ακτινογραφικός επανέλεγχος. Ακτινογραφικά οι

ακρορριζικές φατνιακές εικόνες που παίρνονταν με χρήση θήκης ακτινογραφικού αισθητήρα δεν φανέρωναν καμία εξέλιξη της βλάβης ή οποιαδήποτε διεύρυνση του περιοδοντικού χώρου (Εικ.1β) Κλινικά, ο έλεγχος ευαισθησίας του πολφού στο κρύο παρέμεινε φυσιολογικός, δηλαδή ο παροδικός πόνος εξαφανιζόταν αμέσως μετά την απόσυρση του ερεθίσματος. Η περιοδοντική υγεία παρέμεινε σταθερή με κα-

λό έλεγχο της οδοντικής πλάκας. Όμως η έναρξη της ευαισθησίας στο κρύο οδήγησε σε νέα συνεδρία ζητούμενη από την ασθενή το 2018. Κλινικά, ο έλεγχος ευαισθησίας στο κρύο ήταν θετικός, με επιδείνωση πόνου που σταματούσε γρήγορα μετά την απόσυρση του ερεθίσματος. Έγινε διάγνωση για αναστρέψιμη πολφίτιδα και ζητήθηκε CBCT για να προγραμματιστεί η επέμβαση. Η περιοχή της απορρόφησης που

βρίσκεται στην οστεϊνο-αδαμαντική ένωση (CEJ) είχε εξαπλωθεί περιφερικά (με γωνία από 90° ως 180°) και φαινόταν να περιορίζεται στην οδοντίνη, ταξινομήθηκε 1Bd σύμφωνα με τον Patel, IEJ, 2018 (Εικ. 1γ). Την ημέρα της επέμβασης, η ασθενής χρησιμοποίησε ένα αντισηπτικό στοματικό διάλυμα (1 λεπτό Corsodyl-CHX 0,2%). Έπειτα έγινε μια τοπική αναισθησία ακρορριζίου (Scandonest-Septodont). Τη συ-

νέχεια ακολούθησε χειρουργική προσέγγιση μέσω τομής στην παρειακή αύλακα από το 21 ως το 25 δόντι και ο κρημνός ανυψώθηκε (Εικ. 2). Στην Εικ. 2α, (Α) είναι η πύλη εισόδου της απορρόφησης, η οποία στη συνέχεια εξαπλώνεται προς όλες τις κατευθύνσεις μέσα στο δόντι καταστρέφοντας την οστεϊνή, την οδοντίνη και την αδαμαντίνη.

→ DT σελίδα 6

AD

Biodentine™

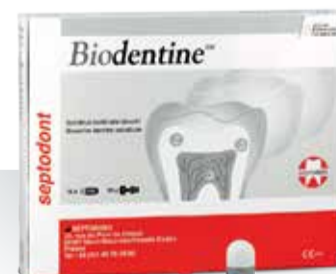ΑΝΤΙΜΕΤΩΠΙΣΤΕ ΤΙΣ
ΒΑΘΙΕΣ ΤΕΡΗΔΟΝΕΣ
ΜΕ ΕΛΑΧΙΣΤΗ
ΠΑΡΑΓΩΓΗ
ΑΕΡΟΛΥΜΑΤΟΣ



Ατραυματική Επανορθωτική Θεραπεία (ART)

Το **Biodentine™** μπορεί να χρησιμοποιηθεί σε επείγουσες συνθήκες **χωρίς τη χρήση εγγλυφιδών** για τη θεραπεία «εν τω βάθει» τερηδόνων κατά τη διάρκεια θεραπειών κάλυψης του πολφού με ή χωρίς την αποκάλυψή του χάρη στις **βιοσυμβατές και βιοδραστικές ιδιότητές του**.

Η διαδικασία ART αφαιρώντας την τερηδόνα μόνο με όργανα χειρός μπορεί να αποκαταστήσει την κοιλότητα με ελάχιστη παραγωγή αερολύματος: Το **Biodentine™** μπορεί να τοποθετηθεί απευθείας στον πολφό και να χρησιμοποιηθεί για την έμφραξη καθεμιάς βαθιάς τερηδόνας.



ACTIVE
BIOSILICATE
TECHNOLOGY



ΟΔΟΝΤΙΑΤΡΙΚΑ-ΟΡΘΟΔΟΝΤΙΚΑ

Μιχαλακοπούλου 157, Γουδή 115 27,
Τηλ.: 210 7716 416 - 210 7751 000, Fax: 210 7711 100
e-mail: info@tsaprazis.gr, www.tsaprazis.gr



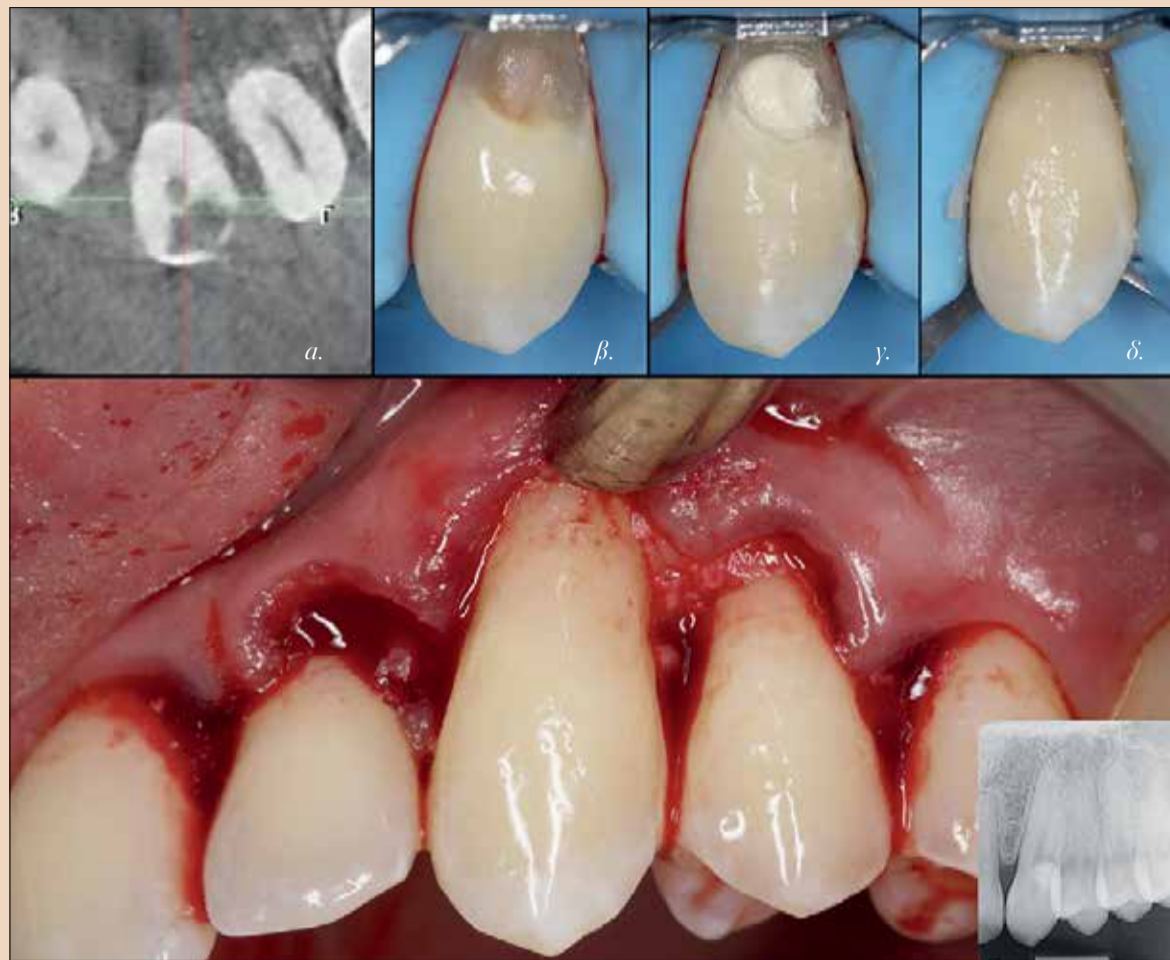← DT σελίδα 5

Ένα άνοιγμα στην αδαμαντίνη (ορατό στην Εικ. 2α ως Β) είναι η συνέπεια της απώλειας του οδοντικού ιστού. Η περιοχή της απορρόφησης γέμισε με κοκκιώδη ιστό που προέρχεται από τα ούλα. Αυτός ο υποκείμενος με πλούσια αγγείωση φλεγμονώδης ιστός δίνει το ροζ χρώμα από τη χαρακτηριστική παθολογική ροζ κηλίδα διαμέσου της λεπτής αδαμαντίνης. Αυτό το υπόλοιπο στρώμα αδαμαντίνης αφαιρέθηκε με εγγλυφίδα διαμαντιού υπό κατιονισμό νερού, επιτρέποντας την άμεση κάλυψη του υποκείμενου κοκκιωματώδους ιστού (Εικ. 2β): Η λευκή εμφάνιση αυτού του ιστού στην Εικ. 2β οφείλεται στην τοπική ισχαιμία μετά από τοπική αναισθησία με αγγειοσυσπαστικά καθώς και στο τμήμα της αγγειακής παροχής κατά τη διάρκεια της τομής στην παρεϊακή αύλακα. Το δόντι απομονώθηκε με ελαστικό απομονωτήρα, σταθεροποιήθηκε με αρπάγη τομέων. Αυτό παρουσίασε δύο πλεονεκτήματα: 1) δημιουργία καλύτερων συνθηκών ασηψίας σε περίπτωση αποκάλυψης του πολφού κατά τη διάρκεια της αφαίρεσης της τερηδόνας (δεδομένης της λεπτότητας του PRRS στρώματος (Εικ. 3α) και 2) εξασφαλίζοντας καλύτερες συνθήκες για τη διαδικασία συγκόλλησης (επειδή βρίσκεται σε αισθητική περιοχή, προτιμάται μια σύνθετη ρητίνη). Ο κοκκιώδης ιστός (δεν προσκολλάται στο δόντι) αφαιρείται με κοχλιάριο χειρός. Το καθαρίσμα του απορροφημένου ιστού γίνεται υπό μεγέθυνση (με μικροσκόπιο Zeiss, Pico) χρησιμοποιώντας μια στρογγύλη εγγλυφίδα καρβιδίου υπό κατιονισμό νερού μέχρι να φανεί η υγιής οδοντίνη. Στο τέλος της αφαίρεσης του κατεστραμμένου ιστού παρατηρείται μια εγγύτητα με τον πολφό αλλά το PRRS στρώμα υπάρχει (αποφεύγοντας μια ιατρογενή αποκάλυψη). (Εικ. 3β)

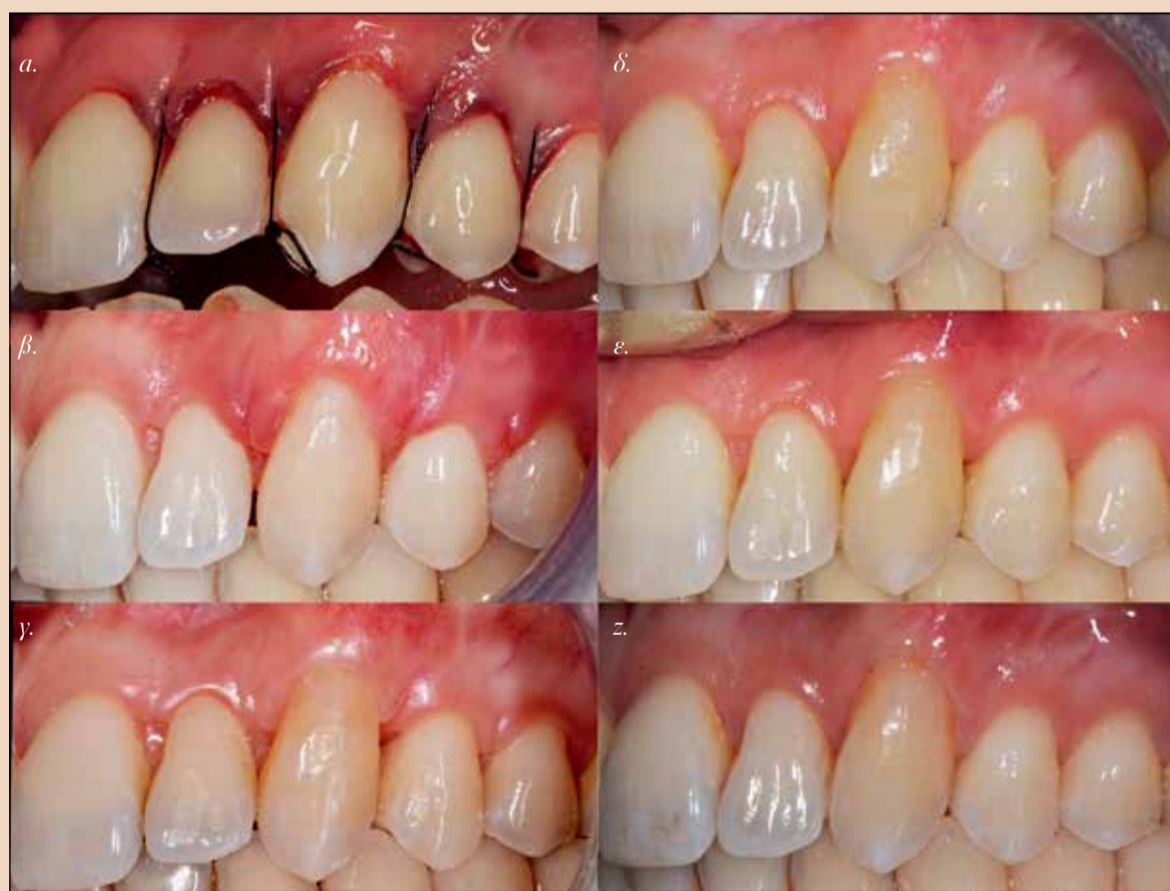Γίνεται μια αυχενική λοξοτόμηση της αδαμαντίνης για να βελτιωθεί η αισθητική συνοχή της μελλοντικής σύνθετης ρητίνης και να βελτιωθεί η μεσόφαση της συγκόλλησης.

Δεδομένης της συμπτωματολογίας (αναστρέψιμη πολφίτιδα) και της εγγύτητας με τον πολφό, πραγματοποιείται έμμεση κάλυψη του πολφού χρησιμοποιώντας Biodentine™ (Εικ. 3γ).

Μετά την οριστική πήξη του Biodentine™, ακολουθεί ένα πρωτόκολλο αυτοαδροποιούμενης συγκόλλησης (Clearfil SE Bond, Kuraray) με επιλεκτική αδροποίηση της αδαμαντίνης με φωσφορικό οξύ 40%, και στη συνέχεια εφαρμόζεται μια πρόσθια έμφραξη σύνθετης ρητίνης (Clearfil



Εικ.3: Θεραπεία ζωντανού πολφού α) 3D επέκταση της απορρόφησης, β) άμεση κάλυψη του PRRS, γ) έμμεση κάλυψη πολφού χρησιμοποιώντας μια επίστρωση Biodentine®, δ) έμφραξη σύνθετης ρητίνης μετά τη στίλβωση



Εικ.4: Η πορεία της επούλωσης των ούλων α) την ημέρα του χειρουργείου, β) μετά από 1 εβδομάδα, γ) 1 μήνα, δ) 3 μήνες, ε) 6 μήνες στ) 1 χρόνο

Majesty, απόχρωση A3, Kuraray) και φωτοπολυμερισμός (Εικ. 3γ). Ο ελαστικός απομονωτήρας αφαιρείται και η σύνθετη ρητίνη στίλβώνεται υπό κατιονισμό νερού (Εικ. 3δ).

Έπειτα ο κρημνός ράβεται με 5.0 μεταξωτό νήμα. Δίνονται στην ασθενή οι κλασικές μετεγχειρητικές οδηγίες.

Προγραμματίζεται μια συνεδρία επανελέγχου σε 1 εβδομάδα για να αφαιρεθούν τα ράμματα. Κανονίζεται επανελέγχος σε 1 μήνα, 3 μήνες, 6 μήνες και 1 έτος για να διασφαλιστεί η παρακολούθηση των συμπτωμάτων και να αξιολο-

γηθεί η ουλική επούλωση (Εικ. 4). Στη συνεδρία επανελέγχου στον 1 χρόνο, η ασθενής δεν ανέφερε κανένα παράπονο αισθητικά ή οποιοδήποτε αίσθημα πόνου.

Ο έλεγχος ευαισθησίας στο κρύο για το #23 δόντι ήταν ακόμη θετικός και φυσιολογικός, η υγεία του περιοδοντίου ήταν καλή και σταθερή με άριστο έλεγχο οδοντικής πλάκας.

Η ασθενής βρίσκεται στο πρώτο τρίμηνο της εγκυμοσύνης στη συνεδρία επανελέγχου του 1 έτους, η ακρορριζική ακτινογραφία αναβλήθηκε μέχρι η ασθενής να γεννήσει.

Συζήτηση

Η έναρξη της απορροφητικής διαδικασίας περιγράφεται ως ευνοϊκή όταν υπάρχει οστείνο-αδαμαντινική ασυνέχεια, ανοίγοντας ένα κενό με άμεση πρόσβαση στην οδοντίνη. Τότε η εκτεθειμένη οδοντίνη γίνεται πιο ευάλωτη στην απορρόφηση που προκαλείται από τα κυκλοφορικά ανοσοκύτταρα ή τα κύτταρα των περιβαλλόντων ιστών (περιοδοντικός σύνδεσμος, οστικά κύτταρα ή ουλικά κύτταρα). (Μαυρίδου, JOE, 2016)

Απλοποιώντας τον μηχανισμό απορρόφησης σε μόνο μια κατα-

στροφική δράση είναι υπερβολικά απλοϊκό. Πράγματι, οι διάφοροι μηχανισμοί ενεργούν ταυτόχρονα σε διαφορετικά επίπεδα στην ίδια απορροφημένη περιοχή.

Υπάρχει προφανώς μια κλασική δραστηριότητα που καθοδηγείται από τους οδοντοκλάστες, αλλά επίσης λαμβάνουν χώρα ενεργοί μηχανισμοί επανόρθωσης (κυρίως έκκριση του οστεοειδούς ιστού) καθώς και αναδιαμόρφωση αυτού του ιστού μέσα στο ίδιο το έλλειμμα.

Αυτοί οι μηχανισμοί απορρόφησης και επανόρθωσης συμβαίνουν ταυτόχρονα σε μια δυναμική ισορροπία και γι αυτό, κάνουν την εξωτερική αυχενική απορρόφηση (ECR) μια δυναμική διαδικασία στη συνεχή εξέλιξη. (Μαυρίδου, JOE, 2016) Ως αποτέλεσμα, η ετήσια παρακολούθηση που πραγματοποιήθηκε χρησιμοποιώντας ενδοφατνιακές απεικονίσεις (2D) φαίνονται ακατάλληλες δεδομένης της τρισδιάστατης εξέλιξης της περιοχής της απορρόφησης. Οι περιρριζικές ακτινογραφίες έχουν κάποιο περιορισμό στην ανίχνευση απορροφήσεων λόγω της γεωμετρικής παραμόρφωσης, ανατομικής ιδιαιτερότητας, και της έλλειψης πληροφοριών σχετικά με το βάθος της απορρόφησης. Patel, IEJ, 2018.

Επιπλέον, στο συγκεκριμένο κλινικό περιστατικό, οι διαφορετικές περιρριζικές ακτινογραφίες του ετήσιου επανελέγχου δεν έχουν την ίδια γωνία παρά τη χρήση θήκης ακτινογραφικού αισθητήρα. Αυτό σημαίνει ότι συγκρίνοντας αυτές τις εικόνες ενδέχεται να μην επαρκούν για να διασφαλιστεί η καλή παρακολούθηση της εξέλιξης της νόσου. Από την άλλη πλευρά, η συμπτωματική παρακολούθηση απουσία αισθητικών παραπόνων φαίνεται λογική. Ωστόσο, δεδομένης της ευκολίας της χειρουργικής πρόσβασης στο έλλειμμα, μια ταχύτερη επέμβαση πιθανότατα θα είχε δείξει την απορρόφηση σε προγενέστερο στάδιο, μειώνοντας έτσι τον κίνδυνο της εμπλοκής του πολφού. Η παρέμβαση στο στάδιο της αναστρέψιμης πολφίτιδας ήταν χωρίς αμφιβολία η επισήμανση εδώ.

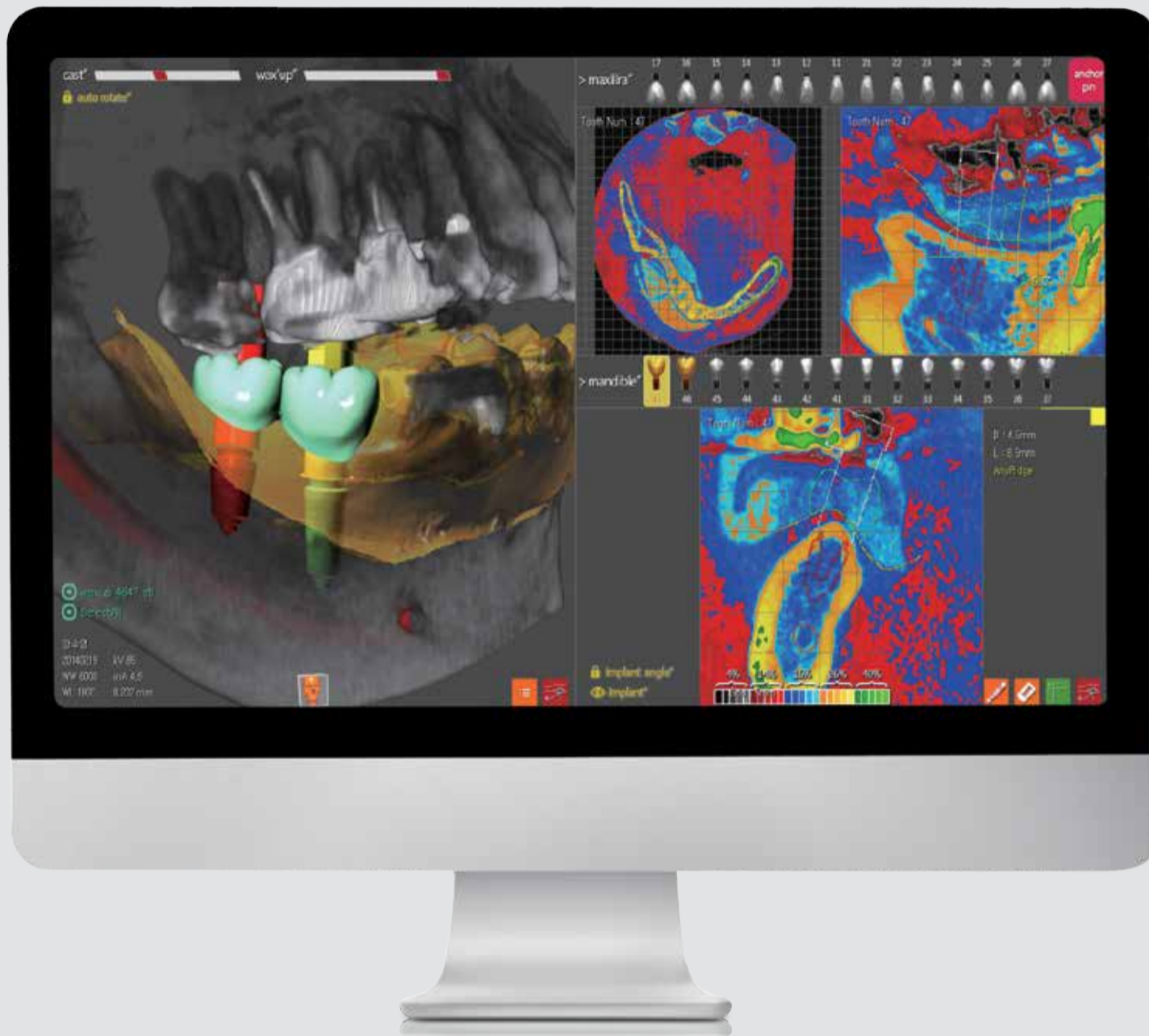Από την πλευρά των ούλων, η υπερβολική τάση από το νήμα σε συνδυασμό με τον ελλιπή έλεγχο της οδοντικής πλάκας οδήγησε αρχικά στο σχηματισμό ουλής με τη μορφή «διπλής θηλής» οποία βελτιώθηκε με το πέρασμα του χρόνου. Η χειλική θέση της ρίζας, ο λεπτός βιότυπος των ούλων που σχετίζεται με την αυχενική θέση της έμφραξης της σύνθετης ρητίνης, πιθανώς οδηγεί στην υφίζηση που παρατηρείται στην 1 έτους συνεδρία επανελέγχου.

Αυτό δεν ενοχλεί την ασθενή, η

R2GATE™

by MEGA'GEN

MEGA'GEN
For Lifetime Smiles

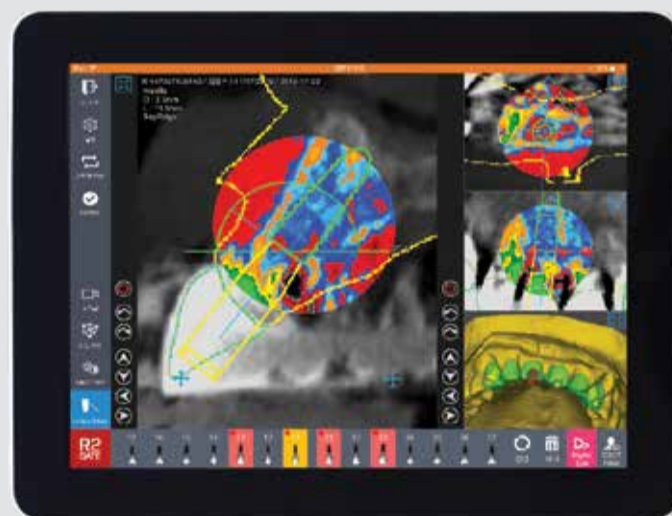

ΚΑΙΝΟΤΟΜΟ ΛΟΓΙΣΜΙΚΟ ΣΧΕΔΙΑΣΜΟΥ ΧΕΙΡΟΥΡΓΙΚΩΝ ΝΑΡΘΗΚΩΝ

Το R2GATE είναι ένα καινοτόμο διαγνωστικό λογισμικό εμφυτευμάτων που αναλύει την κατάσταση του στόματος του ασθενή και δείχνει την καλύτερη επιλογή για θεραπεία εμφυτεύματος.

Η κλασική ασπρόμαυρη CBCT αναλύει τα δεδομένα σε 256 διαβαθμίσεις του γκρι και από αυτά μόνο 16 είναι διακριτά.

Το DIGITAL EYE του R2GATE αναπαράγει σε 256 χρωματικές διαβαθμίσεις ανάλογα με την πυκνότητα του οστού και παρέχει αντικειμενικές τιμές HOUNS FIELD. Διαφέρει πολύ σε σχέση με άλλα συστήματα και σας βοηθάει να αποφασίσετε για το ΙΔΑΝΙΚΟΤΕΡΟ σχέδιο θεραπείας.



ΕΠΙΚΟΙΝΩΝΙΑ ΜΕΣΩ ΕΦΑΡΜΟΓΗΣ Η ONLINE SERVER



DENTOMEDICA A.E.
ΟΔΟΝΤΙΑΤΡΙΚΟΣ & ΙΑΤΡΙΚΟΣ ΕΞΟΠΛΙΣΜΟΣ

ΑΘΗΝΑ

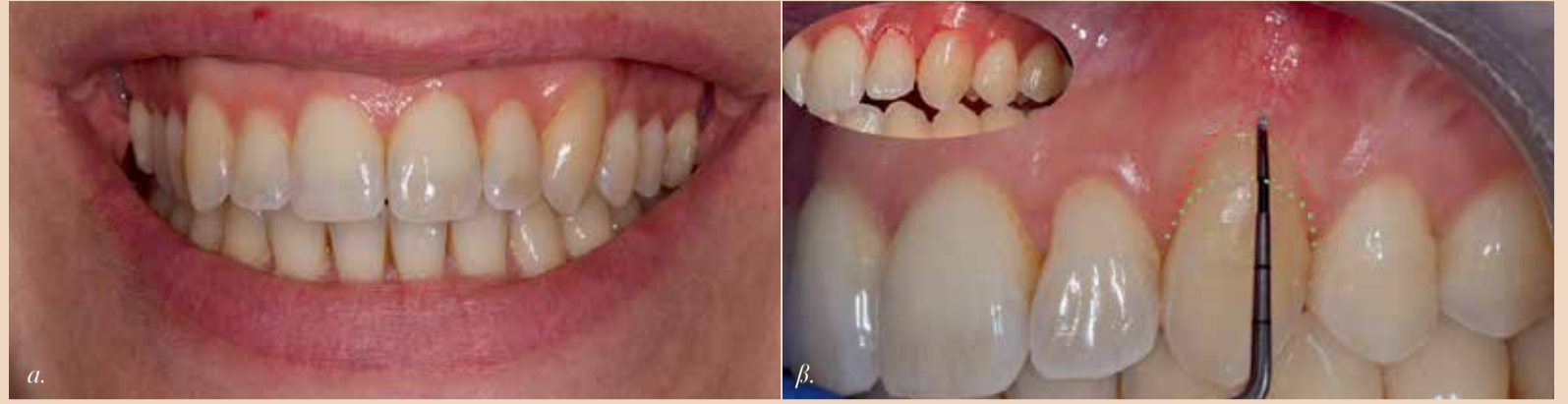📍 Φωκίδος 40, TK 11527
☎ 210 7485533 - 210 7485544
📠 210 7485566
✉ info@dentomedica.gr

ΘΕΣΣΑΛΟΝΙΚΗ

📍 Ν. Κεσανλή 5
TK 54636
☎ 2310 211 180
www.dentomedica.gr

← DT σελίδα 7

οποία είναι ικανοποιημένη με το τελικό αποτέλεσμα (Εικ.5) Από την πλευρά του πολφού, δεδομένου του θετικού προεγχειρητικού ελέγχου ευαισθησίας, θεωρήθηκε απαραίτητο σε αυτήν την περίπτωση να προσπαθήσουμε να διατηρήσουμε τη ζωτικότητα του δοντιού. Σύμφωνα με τον κλινικό έλεγχο και το ιστορικό πόνου, η εμπλοκή του πολφού φαίνεται να



Εικ.5: Η γραμμή γέλιτος σε 1 χρόνο α) γενικό χαμόγελο β) οδοντική αποκάλυψη με υφίζηση

AD

Special lens Design
More even light output

COXO

DB-686 Nano

Small, just right
Use, just handy

Two batteries
as standard

Wide spectrum

Wide range of exposure full coverage of teeth
10mm Deep curing depth, curing effect into every corner

360° Rotatable

Caries detection

ΠΡΟΣΦΟΡΑ 280€
συμπεριλαμβανομένου Φ.Π.Α

Green: Healthy
Red: Bacterial dentin
Built-in high sens LED metering sys

είναι αντιστρέπτη. Η συσχέτιση μεταξύ κλινικών ελέγχων και η πραγματική ιστολογική κατάσταση του πολφού αναφέρθηκε ότι ήταν αρκετά υψηλή (Ricucci, JOE, 2014). Η πολφική φλεγμονή που υπάρχει σε αυτήν την περίπτωση δεν οφειλόταν μόνο στην απορρόφηση, αλλά μάλλον και στην εξάπλωση των παθογόνων διαμέσω του εξασθενημένου στρώματος αξονικής οδοντίνης (Reeves). Ο πολφός τότε είναι πιθανό να επιστρέψει σε φυσιολογικές συνθήκες μετά την αφαίρεση του προφλεγμονώδους ερεθίσματος, εξασφαλίζοντας ότι η κοιλότητα είναι εμφραγμένη ερμητικά μέσω της τοποθέτησης ενός εμφρακτικού υλικού. Επομένως υπάρχει το ζήτημα για την επιλογή του ιδανικού υλικού λαμβάνοντας υπόψη διάφορες παραμέτρους, ιδίως την εγγύτητα του πολφού και τη διαχείριση από αισθητικής πλευράς. Προς το παρόν δεν υπάρχει σημαντική βραχυπρόθεσμη διαφορά μεταξύ Biodentine™ και υαλοιονομερούς κονίας σχετικά με τη διατήρηση της ζωτικότητας του πολφού σε ένα δόντι με αναστρέψιμη πολφίτιδα τερηδογόνους προέλευσης (Hashem, Clin Oral Investig, 2019). Παρ' όλα αυτά, εφαρμόστηκε μια επίστροση Biodentine™ εδώ για τις αντιβακτηριακές του ιδιότητες, αλλά κυρίως για τη βιοσυμβατότητά του δεδομένου της εγγύτητας με τον πολφό. Η ιδέα ήταν να προκληθεί η απελευθέρωση παραγόντων αύξησης της οδοντίνης, οι οποίοι θα μπορούσαν να προάγουν την έκκριση τριτοταγούς οδοντίνης. Η εργασία με τη χρήση ελαστικού απομονωτήρα μας επιτρέπει να περιμένουμε κατά τη διάρκεια της πήξης του υλικού χωρίς την επιμόλυνση της περιοχής της εργασίας. Τελικά, δεδομένης της αισθητικής περιοχής της βλάβης, το Biodentine™ προτιμήθηκε από το MTA για να αποφευχθεί ο χρωματισμός των οδοντικών ιστών. Μια σύνθετη ρητίνη επιλέχθηκε για την αισθητική αποκατάσταση της περιοχής και άριστες συνθήκες απομόνωσης, διευκολύνοντας την ιδανική συγκόλληση. Εξαιτίας της εγγύτη-

→ DT σελίδα 9

AP DENTAL Implants

Δωδεκανήσου 10β, Θεσσαλονίκη, Τηλ: 2310.557141 | email: apdentalgr@gmail.com, www.apdental.gr

← DT σελίδα 8

τας με τον πολφό και της μεγάλης συγκόλλησης της οδοντίνης που απαιτείται στο αυχενικό έλλειμμα, επιλέγεται το πρωτόκολλο αυτο-αδροποιούμενης συγκόλλησης με επιλεκτική αδροποίηση αδαμαντίνης. Αυτό αναφέρθηκε να είναι πιο προβλέψιμο από την ολική αδροποίηση (B. Van Meerbeek, Journal of dentistry 1998). Και πάλι, ο στόχος εδώ ήταν να μειωθεί κάθε πιθανή πρόσθετη αιτία ιατρογενής πολφικής φλεγμονής. Τελικά, γίνονται τακτικές συνεδρίες επανελέγχου ώστε να διασφαλιστεί η μακροπρόθεσμη επιτυχία της διαδικασίας όσον αφορά και τα συμπτώματα και την ουλική επούλωση. Δεν υπάρχει προς το παρόν συναίνεση για τα ιδανικά διαστήματα μεταξύ των συνεδριών επανελέγχου. Ωστόσο, δεδομένου του κινδύνου επανάληψης της απορροφητικής διαδικασίας (αν ο απορροφητικός ιστός και η φλεγμονή παραμείνουν) είναι σημαντικό να παρακολουθείτε τακτικά αυτές τις περιπτώσεις και μακροπρόθεσμα. (Patel. 2018).

Συμπέρασμα

Τις εξωτερικές αυχενικές απορροφήσεις είναι δύσκολο να τις κατανοήσουμε και να τις διαχειριστούμε. Πράγματι, η θέση τους κάνει την ανίχνευση και τη διαφοροδιάγνωσή τους δύσκολη. Τα προσβεβλημένα δόντια συχνά παραμένουν ζωντανά και ασυμπτωματικά, το οποίο εξηγεί τη συχνά τυχαία ανακάλυψή τους. Η ζωτικότητα του πολφού δεν εμπλέκεται στον μηχανισμό διάδοσης της απορρόφησης, έτσι, όταν οι συνθήκες επιτρέψουν, είναι καλύτερο να διατηρήσουμε τη ζωτικότητα του δοντιού.

Έμμεση κάλυψη του πολφού με το Biodentine™ πραγματοποιήθηκε κατά τη διάρκεια διαχείρισης της εξωτερικής αυχενικής απορρόφησης (ECR) φαίνεται να είναι μια αποτελεσματική θεραπευτική λύση που παρέχει και βραχυπρόθεσμη και μακροπρόθεσμη επιβίωση του πολφού.

Συγγραφέας:

Dr Martin Stalla

Ο Dr Stalla ολοκλήρωσε τις σπουδές του και το μεταπτυχιακό του στην οδοντιατρική σχολή του Καθολικού Πανεπιστημίου του Λουβαίν. Μετά την αποφοίτησή του το 2016, ολοκλήρωσε την εξειδίκευση του στην ενδοδοντία και την επανορθωτική οδοντιατρική για 3 χρόνια (πλήρους απασχόλησης) στο τμήμα του καθηγητή Julian Leprince στο Πανεπιστημιακό Νοσοκομείο του Saint-Luc, στις Βρυξέλλες. Ο Dr Stalla είναι πλέον μερικής απασχόλησης ειδικευμένος νοσοκομει-

ακός οδοντίατρος και αποκλειστικά ενδοδοντιστής τον υπόλοιπο χρόνο.

Βιβλιογραφία

- External cervical resorption-part 1: histopathology, distribution and presentation, Patel, IEJ 2018.
- External cervical resorption-part 2: Management, Patel, IEJ 2018.
- Understanding External Cervical Resorption in Vital Teeth, A. M. Mavridou, JOE 2016.
- Mineral trioxide aggregate and

other bioactive endodontic cements: an updated overview part I: vital pulp therapy, Parivokh, IEJ, 2018.

- Tissue responses in the rat to trichloroacetic acid: an agent used in the treatment of invasive cervical resorption. Australian Dental Journal 33, 451-61. Heithersay GS, Wilson DF (1988).
- Bergmans.L, Van Cleynenbreugel J, Verbeken E, Wevers M, Van Meerbeek B, Lambrechts P (2002) Cervical external root resorption in

vital teeth, X-ray microfocus-tomographical and histopathological case study. Journal of Clinical Periodontology 29, 580-5. 2002.

- Correlation between Clinical and Histologic Pulp Diagnoses, Ricucci, JOE, 2014.
- The relationship of bacterial penetration and pulpal pathosis in carious teeth, Reeves.
- Evaluation of the Efficacy of Calcium Silicate vs. Glass Ionomer Cement Indirect Pulp Capping and

Restoration Assessment Criteria: A Randomised Controlled Clinical trial-2-year Results, Hashem, Clin Oral Investig, 2019.

- The clinical performance of adhesive, B. Van Meerbeek, Journal of dentistry 1998.
- European Society of Endodontology position statement: External Cervical Resorption, S. Patel, IEJ, 2018.

Αναδημοσίευση από το περιοδικό Case Studies Collection - July 2020

AD

The refined choice

Swann-Morton®

Η κορυφαία εταιρεία κατασκευής χειρουργικών λεπίδων διαθέσιμη στην Ελληνική αγορά από 1η Ιουλίου από την AP DENTAL

AP DENTAL Implants

Δωδεκανήσου 10β, Θεσσαλονίκη, Τηλ: 2310.557141
email: apdentalgr@gmail.com, www.apdental.gr

Swann-Morton®

Sheffield - England