

DENTAL TRIBUNE

The World's Dental Newspaper · Israel Edition

PUBLISHED IN ISRAEL 12/2021 VOL. 18, NO. 2+3

<p>חדשות FDI ד"ר שרון דוידסון</p> <p>12 עמ' ◀</p> <hr/> <p>שאלת הקשר הסיבתי - מגן או חרב ד"ר טניה קצפ, עו"ד אילנה מושכל</p> <p>14 עמ' ◀</p>	<p>פרופ' נרדי כספי בוועד המנהל של האיגוד העולמי לכירורגיית פה ולסתות</p> <p>6 עמ' ◀</p> <hr/> <p>פעילות הר"ש למען הקהילה</p> <p>6 עמ' ◀</p> <hr/> <p>Dental moderate sedation ד"ר שבתאי ספיר</p> <p>9 עמ' ◀</p>	<p>הכנס המדעי-לאומי של הר"ש</p> <p>1 עמ' ◀</p> <hr/> <p>טקס הענקת תואר יקיר הר"ש לשנת 2022</p> <p>4 עמ' ◀</p> <hr/> <p>אות שר הבריאות לקידום לשנת 2021</p> <p>6 עמ' ◀</p>
---	---	---



דבר יו"ר הר"ש, ד"ר ליאור קצפ

כלליים, רופאי שיניים מומחים מכל המוסדות וממרפאות פרטיות ורופאי שיניים מתמחים. חלק מההרצאות עסקו בעדכונים קליניים, בכלל זאת טיפים לטיפולים הלקוחים מהספרות העדכנית. שתי הרצאות בנושאים דנטליים התקיימו גם באמצעות תוכנת הזום, ואם לא די בכך, גם סדנאות נפלאות התקיימו במשך הכנס. הכנס היה בעל רמה מקצועית יוצאת מן הכלל וההיענות של קהל רופאי השיניים הייתה מרשימה: קרוב ל-2000 נרשמים כאשר ברוב שעות הכנס לא נותר כמעט מקום פנוי באולם ההרצאות. והכל - תחת תנאי התו הירוק! ■

ד"ר ליאור קצפ
יו"ר הכנס, יו"ר ההסתדרות
לרפואת שיניים בישראל

חברת קולגיט, חברת דיבידנט MIS, בנק לאומי, ד"ר שרון דוידסון, סלע מדיקל, רביב מדיקל, אלפא-מדיקס, אומגה מדיקס, חברת מדנס, M3, Neuvia Israel. וכמובן, תודה לכל היבואנים הדנטליים.

התוכנית המדעית התמקדה ביום שלם של הרצאות בנושאי אסתטיקה של הפנים, תחום אשר נכנס יותר ויותר לפרקטיקה גם במסגרת עבודת רופאי השיניים וכן ביומיים של הרצאות בכל תחומי רפואת השיניים. גם חידושי הפסיקה המשפטית נדונו בכנס. ראוי לציין כי זו הפעם הראשונה שנערך כנס כזה בנושאי אסתטיקה.

השנה הבאנו שני מרצים מחו"ל להרצאות בנושאי הזרקות. כמו כן, זכינו למרצים מעולים שהגיעו מכל מחוזות הארץ, רופאי שיניים

פרופ' נרדי כספי. חברי הוועדה הם: פרופ' עדי רחמיאל, ד"ר מנדי סגל, ד"ר מאיר אדוט, ד"ר עודד גלפן וד"ר מיכאל אלתרמן.

לוועדה המארגנת - חברי הוועדה הם: ד"ר יצחק חן, ד"ר מנדל סגל, ד"ר יוסי אביטל, ד"ר מאיר אדוט, ד"ר אבי אהרונוביץ, ד"ר רומן איטלמן, ד"ר מיכאל אלתרמן, ד"ר אידה גרימברג, ד"ר אלכס דימנשטיין, ד"ר רפאל הרשקוביץ, ד"ר ליליה יפרון, ד"ר אלברט ליאפיס, ד"ר חיים נוימן, ד"ר מנדל סגל, ד"ר רן סיונוב, ד"ר אריאל סלוצקי, ד"ר צבי ספיבק, ד"ר מוטי פופקו, ד"ר אלכס קורן, ד"ר ברנט רוטנברג, ד"ר אליעזר שולומון.

ותודה לבנות המשרד הנאמנות והחרוצות בראשותה של עו"ד יפה זגדון: שפרה בשור, חנה קטש, טליה צור, פנינה פריד וטובה סיטי. כמו כן, תודה מיוחדת לנוותני החסות בכנס:

הכנס השנתי של ההסתדרות לרפואת שיניים בישראל 2021 הוא האירוע הדנטלי הגדול של השנה והשנה הוא סוף-סוף היה פרונטלי! גם השנה התקיים הכנס במלון הילטון המפואר כש-1,500 משתתפים נרשמו מראש. על מנת להקל על זרימת המבקרים הוכנסו עמדות דיגיטליות ומערכת רישום דיגיטלי משוכללת.

התערוכה הדנטלית נפרסה על-פני שני אולמות רחבי ידיים ובמהלך הביקור בתערוכה ובין ההרצאות נהנו החברים והחברות מכיבוד עשיר וטעים.

הכנס התאפיין במספר עצום של מבקרים ובתוכנית מדעית עשירה עם הרצאות של מיטב המומחים בכל תחומי רפואת השיניים.

כאן המקום לומר מילות תודה לכל אלה אשר תרמו להצלחת הכנס: לוועדה המדעית בראשות




ד"ר ליאור קצפ, יו"ר הר"ש ויו"ר הכנס עם פרופ' נרדי כספי, יו"ר הוועדה המדעית של הכנס



ד"ר יצחק חן, נשיא כבוד של הר"ש



חברי הנשיאות



ד"ר קליאופטרה נקופולוס - מרצה אורחת מחו"ל



מימין לשמאל: ד"ר אריאל סלוצקי, ד"ר ליאור קצפ, ד"ר לנה נטפוב, ד"ר אבי אהרונוביץ



הדלקת נרות. מימין: פרופ' כספי, ד"ר סגל, ד"ר סלוצקי, ד"ר חן, ד"ר קצפ, ד"ר סיונוב



ד"ר חגי בצר מעניק תעודה למרצה אורח, ד"ר פיטר ולטואיס

DENTAL TRIBUNE ISRAEL

EDITOR-IN-CHIEF:
Prof. Benjamin Peretz
bperetz@post.tau.ac.il

GENERAL SECRETARY:
Dr. Tanya Katzap

PROJECT MANAGER:
Adv. Yaffa Zagdon

PUBLISHED BY THE ISRAEL
DENTAL ASSOCIATION
www.ida.org.il
Tel: +972-3-6283707
Fax: +972-3-5287751

EDITORIAL BOARD:
Dr. Meir Adut
Dr. Galit Almozino
Dr. Michael Alterman
Prof. Nitzan Bichacho
Prof. Nardi Caspi
Prof. Gabi Chaushu
Prof. Stella Chaushu
Prof. Israel Kaffe
Prof. Shlomo Matalon
Prof. Joseph Nissan
Prof. Aharon Palmon
Dr. Rafi Romano
Prof. Moti Sela
Dr. Boaz Shai
Prof. Adam Stabholz
Prof. Haim Tal
Prof. Ervin Weiss

LINGUISTIC EDITOR:
Doron Sheffer

DESIGNER:
Nili Goldman

PRODUCTION:
New York New York (Israel) Ltd.

INTERNATIONAL HEADQUARTERS

PUBLISHER AND CHIEF EXECUTIVE OFFICER:
Torsten R. Oemus

CHIEF CONTENT OFFICER:
Claudia Duschek

Dental Tribune International GmbH
Holbeinstr. 29, 04229 Leipzig, Germany
Tel.: +49 341 4847 4302 | Fax: +49 341 4847 4173
General requests: info@dental-tribune.com
Sales requests: mediasales@dental-tribune.com
www.dental-tribune.com

DENTAL TRIBUNE
The World's Dental Newspaper - Israel Edition

MATERIAL FROM DENTAL TRIBUNE INTERNATIONAL GMBH THAT HAS BEEN REPRINTED OR TRANSLATED AND REPRINTED IN THIS ISSUE IS COPYRIGHTED BY DENTAL TRIBUNE INTERNATIONAL GMBH. SUCH MATERIAL MUST BE PUBLISHED WITH THE PERMISSION OF DENTAL TRIBUNE INTERNATIONAL GMBH. DENTAL TRIBUNE IS A TRADEMARK OF DENTAL TRIBUNE INTERNATIONAL GMBH.

ALL RIGHTS RESERVED. © 2020 DENTAL TRIBUNE INTERNATIONAL GMBH. REPRODUCTION IN ANY MANNER IN ANY LANGUAGE, IN WHOLE OR IN PART, WITHOUT THE PRIOR WRITTEN PERMISSION OF DENTAL TRIBUNE INTERNATIONAL GMBH IS EXPRESSLY PROHIBITED.

DENTAL TRIBUNE INTERNATIONAL GMBH MAKES EVERY EFFORT TO REPORT CLINICAL INFORMATION AND MANUFACTURERS' PRODUCT NEWS ACCURATELY BUT CANNOT ASSUME RESPONSIBILITY FOR THE VALIDITY OF PRODUCT CLAIMS OR FOR TYPOGRAPHICAL ERRORS. THE PUBLISHER ALSO DOES NOT ASSUME RESPONSIBILITY FOR PRODUCT NAMES, CLAIMS OR STATEMENTS MADE BY ADVERTISERS. OPINIONS EXPRESSED BY AUTHORS ARE THEIR OWN AND MAY NOT REFLECT THOSE OF DENTAL TRIBUNE INTERNATIONAL GMBH.

פרסומים בעיתון זה, לרבות תוכנם, הינם באחריותו הבלעדית של המפרסם, כך שלא תוטל בגינם כל אחריות, מכל סוג שהוא, על הר"ש ואו על הר"ש ייזום וניהול פרויקטים בע"מ.

כל חבר הר"ש מתבקש לבדוק את הפרסום ולהחליט, ע"פ שיקול דעתו, אם הוא מעוניין בהצעה המועלת בן.



מימין לשמאל: ד"ר ברנט רוטנברג, ד"ר ליאור קצפ, פרופ' סטלה צ'אושו, ד"ר יצחק חן, ד"ר מנדי סגל, ד"ר אריאל סלוצקי



חברי הנשיאות בשירת התקווה



טקס הענקת תואר יקיר

פרופ' יוסי ניסן



ראש המחלקה לשיקום הפה בביה"ס לרפואת שיניים אוניברסיטת תל-אביב. פרופסור מן המניין בשיקום-הפה. מנהל תחום שיקום-הפה ושיקום ע"ג שתלים במרכז הרפואי רבין (בילינסון), פ"ת. (משנת 2014).

מומחה בשיקום-הפה. סיים את לימודי רפואת השיניים (1991) והתמחות בשיקום הפה (1997) באוניברסיטת תל-אביב.

פרופ' ניסן הינו חבר סגל המחלקה לשיקום-הפה באוניברסיטת תל-אביב (משנת 1991) ומשמש כיום כחבר בהנהלת ביה"ס. תיפקד כמרכז המחלקה, מנהל תוכנית ההתמחות ואחראי-קליני בתוכנית ההתמחות בשיקום-הפה (1998-2009). בין השנים 1995-2009 היה חבר ומנהל היחידה לשיקום ע"ג שתלים באוניברסיטת ת"א.

פרופ' ניסן כיהן כיו"ר הוועדה המקצועית הארצית בשיקום-הפה ואחראי בחינות ההתמחות הארציות בשיקום הפה מטעם המועצה המדעית של ההסתדרות לרפואת שיניים ומשרד הבריאות (2012-2020). בין השנים 1999-2005 כיהן כחבר- ועד ויו"ר האיגוד הישראלי לשיקום-הפה. משנת 2011 משמש כיו"ר האיגוד הישראלי לרפואת שיניים נתמכת שתלים, חבר במועצה המדעית של ההסתדרות לרפואת-שיניים משנת 2016.

פרופ' ניסן פרסם למעלה מ-100 מאמרים מדעיים בספרות המקצועית בארץ ובעולם, הינו עורך משותף בספר Evidence-based in dentistry, ושותף לכ-8 פרקים בספרים בתחום שיקום הפה והשתלות דנטליות. הנחה ומנחה עשרות תלמידי מחקר - סטודנטים ומתמחים- בתחום שיקום הפה. משמש כחבר בצוות העורכים במספר כתבי-עת בינלאומיים. תחומי מחקרו העיקריים כוללים - היבטים ביו מכאניים בשיקום ע"ג שיניים ושתלים דנטלים, בנושאים אלו מרצה ואחראי על קורסים בארץ ובעולם.

על פעילותו הענפה בתחום המחקר הדנטלי, חינוך דורות חדשים של רופאי שיניים ומומחים ותרומתו למדע רפואת השיניים בישראל מוענק לפרופ' יוסי ניסן התואר "יקיר הר"ש".

על החתום: ד"ר ליאור קצפ, יו"ר הר"ש
ד"ר מנדל סגל, יו"ר הוועד המרכזי של הר"ש
ד"ר אריאל סלוצקי, מזכיר הוועד המרכזי של הר"ש

פרופ' גבי צ'אושו



נשוי לד"ר ליאת צ'אושו. אב לטופז, אופל, מור, חן ואור. מומחה לכירורגיית פה פנים ולסתות. מנהל מחלקת כירורגיית פה פנים ולסתות, המרכז הרפואי "רבין", קמפוס "בילינסון". פרופסור מן המניין במסלול הרגיל במחלקה לכירורגיית פה פנים ולסתות, בית הספר לרפואת שיניים ע"ש מוריס וגבריאלה גולדשלגר, הפקולטה לרפואה, אוניברסיטת ת"א, שם משמש כראש המחלקה. חבר המועצה המדעית של ההסתדרות לרפואת שיניים בישראל. חבר הוועדה המקצועית לכירורגיית פה פנים ולסתות. בוחן ויו"ר בבחינות התמחות בכירורגיית פה פנים ולסתות. כיהן כמזכיר ויו"ר האיגוד לכירורגיית פה פנים ולסתות.

יליד 1965, יאשי, רומניה. בן יחיד לסופיה ומוריץ. דור שני לניצולי שואה (טרנסניסטריה). עלה לארץ עם הוריו בשנת 1973 עם סיום מלחמת יום כיפור. בוגר בית הספר לרפואת שיניים של האוניברסיטה העברית ו"הדסה" עין כרם, ירושלים, במסגרת העתודה האקדמית (1989). במקביל ללימודי רפואת השיניים סיים תואר מאסטר בנושא "אימונולוגיה של הרוק במושגלי מח עצם" בהדרכתם של פרופ' אדי גרפונקל ופרופ' איתן יפה-נוף. במסגרת לימודיו זכה בפרס רקטור, פעמיים פרס דיקן ובפרס המחקר היוקרתי ע"ש גולדה מאיר. את ההתמחות סיים (1998) במסגרת צבאית במרכז הרפואי ע"ש "שיבא", תל השומר, תחת ניהולו של פרופ' שלמה טייכר. את התמחותו סיים כשלזכותו 37 מאמרים בעיתונות הבינלאומית. לאור זאת, בגיל 35 קיבל ישרות מינוי של מרצה בכיר במסלול הרגיל. ניהל בגיל 37 (2002-2006) את היחידה לכירורגיית פה פנים ולסתות במרכז הרפואי ת"א ("איכילוב") ויחד עם ד"ר דורון חיים ופרופ' אדי גרפונקל (2008-2011) ניהל את המרכז לבריאות הפה, במרכז הרפואי "אסף הרופא". ביצע fellowship בבית חולים Jackson Memorial שבמיאמי, פלורידה, בנושא Trauma and Reconstructive Surgery, תחת ניהולו והדרכתו של פרופ' מיכה פלג (2010-2014).

משנת 2011 ועד היום במרכז הרפואי "רבין" ואוניברסיטת תל-אביב. המחלקה תחת ניהולו זכתה פעמיים בתואר מחלקה מצטיינת במרכז הרפואי "רבין". פרסם מעל 200 מאמרים בספרות המקצועית בנושאים שונים של כירורגיית פה פנים ולסתות. מאמריו מצוטטים לעתים קרובות על ידי עמיתים בארץ ובעולם. עורך וסוקר במספר ניכר של עיתונים מדעיים. מעביר קורסים רבים בארץ ובעולם בנושאי שתלים דנטליים והשתלות עצם. בנושא זה, יחד עם פרופ' יוסי ניסן, פרופ' קרלוס נמקובסקי ועם מר יוסי שניט, מנכ"ל "דיבידנט", פרץ את הדרך בישראל ללימודים אקדמיים בנושא רפואת שיניים נתמכת שתלים. הדריך מספר לא מבוטל של מתמחים, סטודנטים לרפואת שיניים, תלמידי מאסטר ותלמידי Ph.D. שותף ל-2 מיזמים פורצי דרך בנושא שתלים דנטליים ושליטה על זיהומים. נבחר מספר שנים ברציפות ע"י המגזין "פורבס" לאחד ממומחי כירורגיית פה פנים ולסתות הטובים ביותר בישראל. נבחר השנה ע"י "דן אנד ברדסטריט" לאחד ממומחי כירורגיית פה פנים ולסתות הטובים ביותר בישראל.

על פעילותו הענפה בתחום המחקר הדנטלי, חינוך דורות חדשים של רופאי שיניים ומומחים ותרומתו למדע רפואת השיניים בישראל מוענק לפרופ' גבי צ'אושו התואר "יקיר הר"ש".

על החתום: ד"ר ליאור קצפ, יו"ר הר"ש
ד"ר מנדל סגל, יו"ר הוועד המרכזי של הר"ש
ד"ר אריאל סלוצקי, מזכיר הוועד המרכזי של הר"ש

הר"ש לשנת 2022

ד"ר אלכס קורן



ד"ר אלכס קורן נולד ב-1.9.63 בברית המועצות לשעבר. ב-1977 עלה עם משפחתו לישראל. ב-1979 החל את לימודיו בבי"ס לקציני ים בעכו. ב-1983 התגייס לחיל הים ושירת כאיש צוות ים בשיטת ספינות טילים פלגת הזיוניות (רחפות). ב-1989 החל את לימודי רפואת השיניים בפקולטת Karol Davila שבבוקרסט, רומניה. ב-1994 סיים את לימודיו והצטרף להסתדרות רפואת השיניים כפעיל. מילא מספר תפקידים גם במסגרת המחוז כמזכיר וסגן יו"ר במחוז הצפון. כמו כן כחבר בוועד המרכזי.

מאז 1995 מנהל יחד עם אשתו ד"ר נורית קורן מרפאת שיניים פרטית בקרית אתא. במרפאה ניתנים טיפולי שיניים עם דגש על מטופלים שסובלים מחרדה דנטלית, טיפולי שיניים תחת סדציה, וטיפולי שיניים כמעט בכל התחומים הקיימים ברפואת שיניים.

על תרומתו הרבה ופעולותיו למען החברים ולמען כבוד המקצוע מוענק לד"ר סמיון בביץ' התואר "יקיר הר"ש".

על החתום: ד"ר ליאור קצפ, יו"ר הר"ש
ד"ר מנדל סגל, יו"ר הוועד המרכזי של הר"ש
ד"ר אריאל סלוצקי, מזכיר הוועד המרכזי של הר"ש

ד"ר סמיון בביץ'



ד"ר בביץ' סיים לימודי רפואת שיניים באוניברסיטת מוסקבה בשנת 1987. בשנת 1990 עלה לארץ מאודסה שבאוקראינה ובשנת 1992 פתח את מרפאתו בראשון לציון בה ממשיך לעבוד גם בימים אלה. בשנת 1996 הצטרף לכית דין חברים במחוז ת"א והמרכז, תחילה כיהן כדיין וזוה כעשור מכהן כיו"ר בית דין חברים במחוז ת"א מרכז והדרום וכנציג הר"ש ביחידת דין משמעתית במשרד הבריאות. ד"ר בביץ' הינו בין הרופאים המובילים בארץ המטמיעים את תחום רפואת השיניים הדיגיטלית, זאת לאחר שסיים את כל שלבי הלימוד הנדרשים לקבלת ההסמכה של "Cerec trainer Israel" ומשמש כמדריך ומרצה מוסמך במערכות Cerec, במקביל להיותו היו"ר הנבחר לאיגוד לרפואת השיניים הדיגיטלית. מרפאתו של ד"ר בביץ' הינה מרפאה רב תחומית ושמה דגש על רפואת שיניים דיגיטלית בשיטות המתקדמות בעולם. בנוסף לעבודתו הקלינית הוא תורם רבות מהידע שלו בהדרכת רופאים הנכנסים לתחום הדיגיטלי במסגרת לימודי המשך במרפאתם ובפורומים שונים.

על תרומתו הרבה ופעולותיו למען החברים ולמען כבוד המקצוע מוענק לד"ר סמיון בביץ' התואר "יקיר הר"ש".

על החתום: ד"ר ליאור קצפ, יו"ר הר"ש
ד"ר מנדל סגל, יו"ר הוועד המרכזי של הר"ש
ד"ר אריאל סלוצקי, מזכיר הוועד המרכזי של הר"ש



עמותה לרפואת שיניים ניידת ע"ש פרופ' א. אדי גרפונקל היא הזוכה באות שר הבריאות לקידום, הנגשה ומימוש זכויות רפואיות לשנת 2021

לזכויות האזרח; ומר שמוליק בן יעקב, יו"ר האגודה לזכויות החולה.

בעת קבלת האות נכחו על הבמה הגב' רותם-שירה ענבר, מנהלת תחום מיצוי זכויות משרד הבריאות; הגב' יסמין ענבר, מנכ"ל האגודה לזכויות החולה; הגב' רחל אייל, חברת הנהלת האיגוד לזכויות החולה; מר שמוליק בן יעקב, יו"ר האגודה לזכויות החולה; שר הבריאות, מר ניצן הורוביץ; דר' רחל אדטו; דר' דורון חיים; והגב' קארין בן יוסף - המנהלת האדמיניסטרטיבית של העמותה לרפואת שיניים ניידת. ■

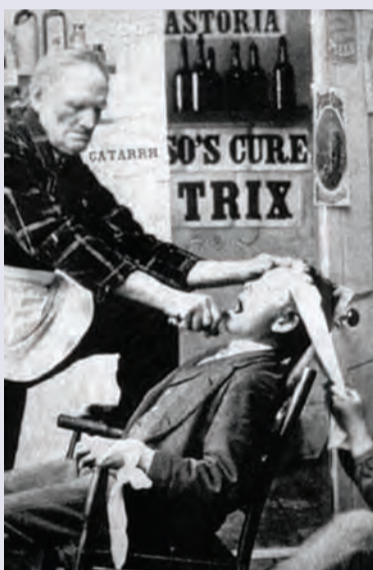

שר הבריאות, מר ניצן הורוביץ, מעניק את האות

את האות קיבלו בשם העמותה בטקס רב רושם ד"ר דורון חיים, מייסד ויו"ר העמותה, והגב' קארין בן יוסף, מנהלת האדמיניסטרטיבית של העמותה. הטקס התקיים במעמד שר הבריאות, מר ניצן הורוביץ; מנכ"ל משרד הבריאות, פרופ' נחמן אש; ד"ר רחל אדטו, ח"כ לשעבר וסמנכ"לית ב"ח שערי צדק ויו"ר ועדת השיפוט לאות שר הבריאות; ח"כ עדית סילמן, יו"ר ועדת הבריאות של הכנסת ויו"ר הקואליציה; ח"כ הרב גלעד קריב, יו"ר ועדת חוקה חוק ומשפט של הכנסת; פרופ' ציון חגי, יו"ר הר"י; פרופ' מרדכי שני, נשיא האגודה לזכויות החולה; הגב' יסמין ענבר, מנכ"לית האגודה

שר הבריאות, מר ניצן הורוביץ, העניק בחודש דצמבר את אות שר הבריאות לקידום הנגשה ומימוש זכויות רפואיות לשנת 2021 לעמותה לרפואת שיניים ניידת ע"ש פרופ' א. אדי גרפונקל. האות הוענק, כדברי ועדת האות, "כהוקרה והערכה על הסיוע החשוב המוענק על ידכם לאנשים עם מוגבלות, מרותקים וקשישים, הזקוקים לטיפולים דנטליים ושידים אינה משגת". על התעודה המציינת את אות שר הבריאות חתומים שר הבריאות, מר ניצן הורוביץ, ומר שמוליק בן יעקב, יו"ר האגודה לזכויות החולה.

היסטוריה



האסיסטנטים הראשונים לא הגישו לרופא כלים אלא בעיקר החזיקו את הפציננט בכיסא שלא יברח...

תודה לדר' חיים נוימן

עקירת שיניים בהזית קוקאין מודעה מ-1914

רופאת שיניים הגב' פוליקנילדנסון
מקבלת חולים מ-10 עד-12½ לפה"צ ומ-2 עד 5 אחר"צ
בהל-אביב, רחוב לילנבלום, בית רו"י.
עקירת שיניים בהזית קוקאין (כלי נאב) בהשגחת רופא
בשביל תלמידים ופועלים הנחה גדולה!

פרופ' נרדי כספי נבחר לחבר הוועד המנהל של האיגוד העולמי לכירורגיה פה ולסתות



לכירורגיה פה ולסתות במרכז הרפואי הדסה, לתפקיד Member at Large של האיגוד העולמי לכירורגיה פה ולסתות (IAOMS). בכך הפך הפרופ' כספי לחבר בוועד המנהל של האיגוד העולמי.

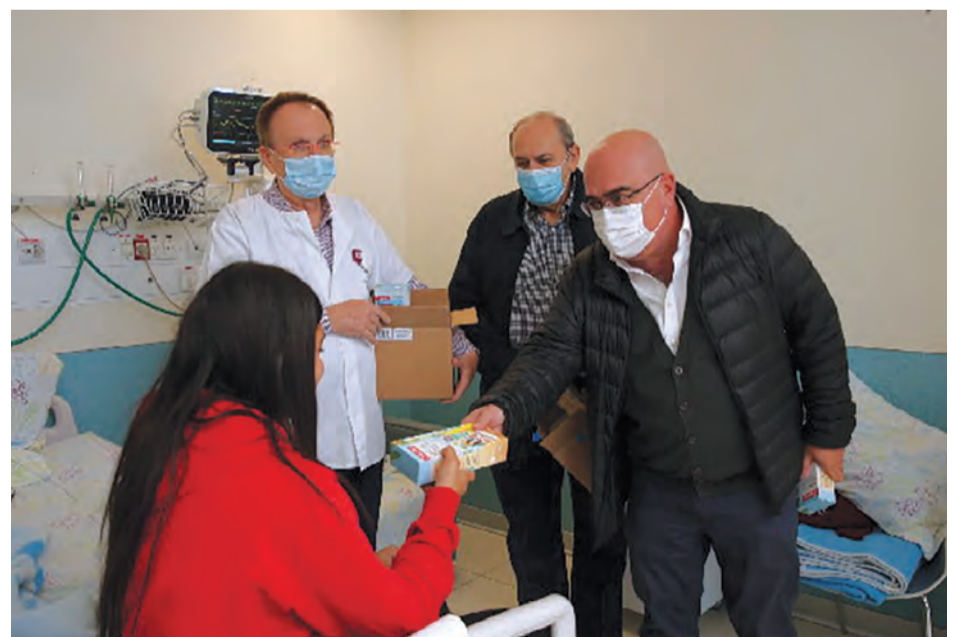פרופ' כספי זכה למרבית הקולות בבחירות שנערכו בישיבה השנתית של מועצת השגרירים של האיגוד העולמי, המייצגים למעלה מ-100 איגודים לכירורגיה פה ולסתות מכל העולם. הוא יכהן בוועד המנהל של האיגוד העולמי בשנתיים הקרובות. לצד פרופ' כספי נבחרו לוועד המנהל נציגים מהונג קונג והולנד. ■

ביום רביעי, 15 בדצמבר 2021, נבחר פרופ' נרדי כספי, יו"ר המועצה המדעית של ההסתדרות לרפואת שיניים בישראל ומנהל המחלקה

פעילות הר"ש למען הקהילה

האירוע חתם מופע קסמים ולהטוטים מהיב של "יאיר הקוסם האירי". במסגרת פעילותה של ד"ר ליאור קצף: "במסגרת פעילותה של ההסתדרות לרפואת שיניים בישראל למען הקהילה חשוב לנו להגיע דווקא לילדים הצעירים ולהקנות להם הרגלי שמירה על בריאות הפה והיגיינת השיניים מגיל צעיר. בחרנו להגיע היום דווקא לבית החולים רמב"ם משום שהוא מטפל במגוון אוכלוסיות ומשמש סמל לדו-קיום בארצנו. הגברת המודעות מגיל צעיר והקניית הרגלי צחצוח נכונים יכולים לסייע רבות בשמירה על שיניים בריאות לאורך עשרות שנים". מברשות השיניים החכמות מסוג Colgate Magik הן תרומת ההסתדרות לרפואת שיניים בישראל. ■

במסגרת פעילות הר"ש למען הקהילה, קיימה בחודש דצמבר הר"ש הפנינג לילדים המאושפזים בבית חולים רמב"ם בחיפה, באמצעות משלחת רופאי שיניים בראשות יו"ר ההסתדרות לרפואת שיניים, ד"ר ליאור קצף וד"ר אליעזר שולומון, יו"ר מחוז חיפה של הר"ש. רופאי השיניים הסבירו לילדים על חשיבותה הרבה של שמירה על היגיינת הפה והשיניים, לימדו אותם כיצד לצחצח שיניים בצורה נכונה וחילקו כ-200 מברשות חדשניות לילדים, המחוברות לישומון (אפליקציה) אשר מדריך את הילדים בזמן הצחצוח. בהמשך עלתה המשלחת למחלקת המטו-אונקולוגיה לילדים וחילקה מברשות נוספות לילדים אשר נבצר מהם להשתתף באירוע. את



ד"ר קצף, ד"ר שולומון ופרופ' רחמיאל בהמטואונקולוגיה לילדים בבית"ח רמב"ם

THE DENTAL
SOLUTIONS
COMPANY™

Dentsply
Sirona

« נוחות השימוש היא המטרה » Primescan-1 הוא התשובה שלי »

UX מעצב, Florian Sobirey



Primescan תוכנן עבור ביצועים מעולים

חדשנות דורשת מחויבות למצויינות: ה-PRIMESCAN מגדיר סטנדרטים חדשים בטכנולוגיית רפואת השיניים, מה שהופך את הסריקה למדוייקת יותר, מהירה וקלה יותר מאי פעם. תוכנן על מנת לבצע סריקה עבור כל סוגי הטיפולים, משך אחת עד קשת מלאה. שדה ראייה רחב וטכנולוגיית סריקה עומק דינמית מבטיחים צפיפות נתונים גבוהה מן הסריקה הראשונה. התוצאות המצויינות מוצגות מיד על מסך המגע הרחב. עם ה-PRIMESCAN הסריקה האינטראקטיבית קלה כפי שלא היתה מעולם.

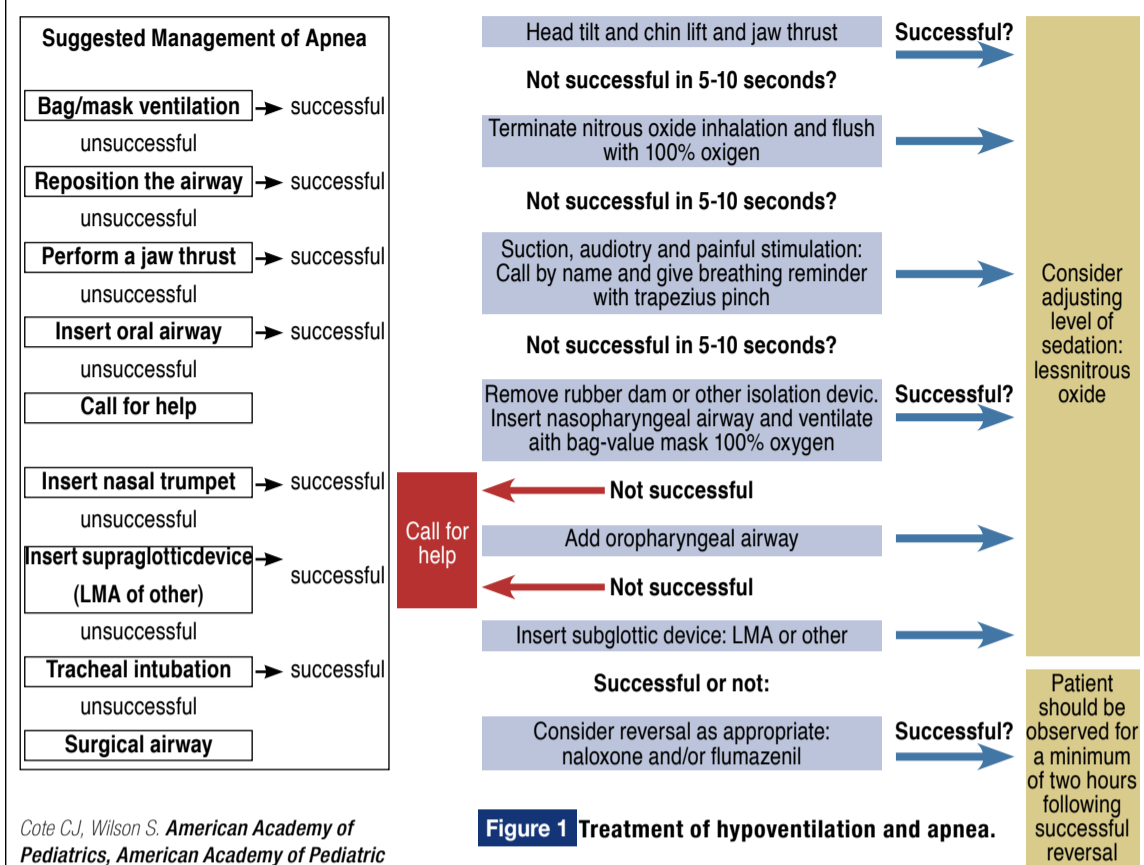
Enjoy The Scan

למידע נוסף: dentsplysirona.com/primescan

DIVIDENT

לפרטים נוספים צור קשר עם סוכן המכירות שלך
או ב-1800-244-666 בדוא"ל: implants@divident.co.il

AAPD Guidelines vs. Suggested modification of Hypoventilation/Apnea Management



Cote CJ, Wilson S. American Academy of Pediatrics, American Academy of Pediatric Dentistry. Guidelines of monitoring and management of pediatric patients before during and after sedation for diagnostic and therapeutic procedures: Update 2016. Pediatrics 2016;138(1)e20161212.

Figure 1 Treatment of hypoventilation and apnea.

Sapir S, Zitterell C, Kane JD: Letter of the editor and Responses to the Letters to the editor, *Pediatr Dent* 2017; 39(2):94-96.

Sapir S, *Emergency Airway Management During Moderate Sedation; Decisions in Dentistry* 2018; June: 36-39

jaw thrust may inflict painful stimuli sufficient enough to reinstitute spontaneous breathing. Administration of 100% oxygen should be initiated. If nitrous oxide was administered earlier, the nitrous oxide nasal hood may be left on with 100% oxygen. In many circumstances, this exercise renders both isolation system [e.g. rubber dam, Dry shield (DryShield LLC System, Fountain Valley, CA, USA), Isolite System (Isolite Systems, Santa Barbara, CA, USA), and other similar isolation systems] removal and bag-valve mask ventilation unnecessary. Moreover, auditory sensation is one of the last senses to be lost when slipping into deeper levels of sedation. 27-29 Calling the patient by name with breathing reminder should accompany painful stimulation such as trapezius pinch or sternal rub. This can lighten the depth of sedation to the moderate sedation level, enabling safe completion of planned treatment.

In the event that jaw thrust is not successful in establishing efficient spontaneous ventilation within 5-10 seconds, the isolation system should be removed and bag-valve mask ventilation commenced instantaneously. Since occasional hypoventilation and airway obstruction following an intended moderate sedation schedule is mostly mild, the patient may not be deeply unconscious and a nasopharyngeal airway may be better tolerated. Placement of an oral airway in a semi-conscious child might induce unwanted

reactions (gagging, vomiting or laryngospasm). Another advantage of a nasopharyngeal airway is that it can be instituted prior to removal of any oral isolation system, which is clearly impossible with an oral airway. If unsuccessful, a more profound depression of consciousness along with physical pharyngeal space obstruction by hypotonic tongue may be suspected and an oral airway should be introduced as well. As long as appropriate ventilation, oxygenation, and circulation are confirmed, the child may be "rescued" to a moderate level of sedation.

It is the provider's responsibility to determine if and when to seek additional assistance. However, when sufficient ventilation cannot be confirmed, an EMS service, experienced with children (when dealing with a pediatric patient), must be summoned without delay. While awaiting EMS support, insertion of LMA or similar device (I-Gel, Intersurgical, Wokingham, Berkshire, UK; King LT oropharyngeal airway, King systems Corporation, Noblesville, IN, USA) may be considered.

While securing the airway, the dentist could designate one trained staff member to attain intravenous access or assign another person to ventilate the patient while he/she tries to obtain an intravenous/intraosseous cannulation. In addition, reversal of the sedative drugs should be considered. Intranasal administration of

0.2mg of flumazenil (Romazicon) via an atomizer divided to 1ml per nostril. This will possibly maximize mucosal surface area for rapid absorption. If no improvement is noticed, sublingual injection 0.2mg must follow. Whenever additional doses of flumazenil are required, they should be administered IM to the vastus lateralis or, if possible, by IV. Since exact calculation of dose by non-intravenous route may require higher dose, no less than 0.2mg (2ml of Flumazenil 0.5mg/ml, and not of 0.01mg/kg) should be administered. Simultaneous airway

support is continuously provided. Additionally, cases that involved reversal should be evaluated for post-operative management and supervision due to possible complications and the rebound effect of sedatives. A minimum two-hour post-op observation is advised.³⁰

The proposed alternative protocol for the management of laryngospasm is presented in **Figure 2** (page bottom).

The management of laryngospasm begins with calling for help. Simultaneously, airway repositioned and suctioning is performed. Neglecting this may not only introduce foreign bodies into the airway but, due to the continued irritation of the superior laryngeal nerve, might be the very cause of the spasm in the first place! Early insertion of an oral airway can facilitate intraoral access in case of masticatory spasm. Next application of pressure behind the ears (Larson's maneuver) and administration of 100% oxygen with positive pressure should be attempted.³¹

The dentist may designate trained personnel to start an intravenous access while securing airway competency or assign another staff member to ventilate the patient while he/she tries to obtain intravenous/intraosseous cannulation.

When laryngospasm does not resolve within 20-60 seconds, the clinician is faced with the following options:

1. If equipped and trained with IV access: Deepen sedation with propofol

IV (0.5mg/kg) while continuing positive pressure ventilation. If that proves ineffective, succinylcholine (2mg/kg) should be given IV along with atropine (0.01mg/kg 0.4 mg max).

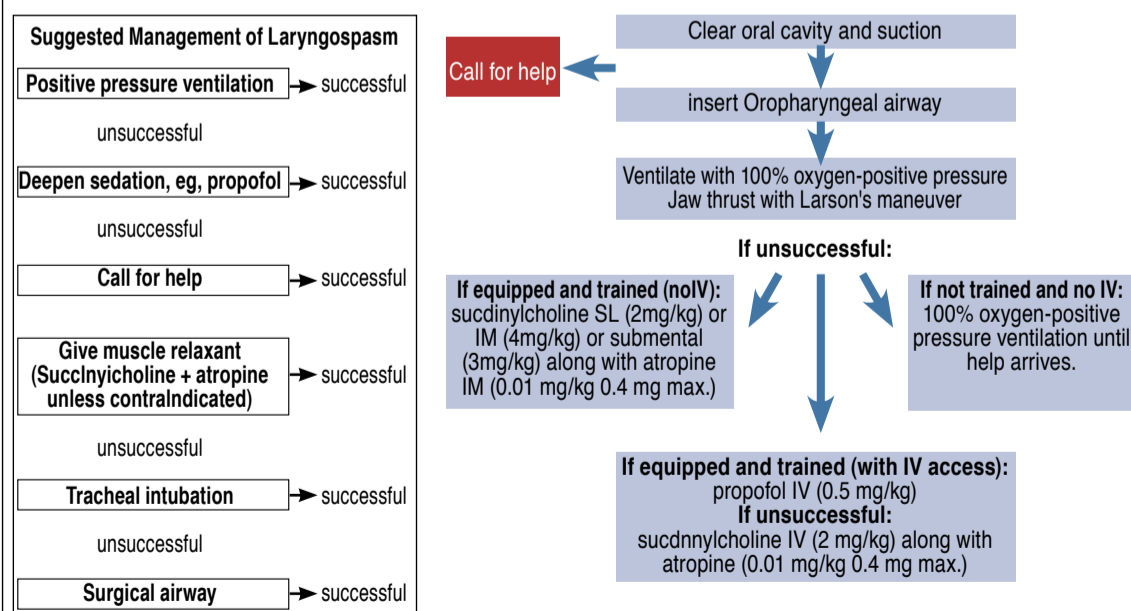
2. If equipped and trained with no IV access: While continuing positive pressure ventilation, succinylcholine SL (2mg/kg) or IM (4 mg/kg) or submental (3 mg/kg) should be given along with (optional) atropine IM (0.01mg/kg 0.4 mg max).

3. If not equipped and trained and without IV access: Continue attempting positive pressure ventilation until help arrives. When oxygen saturation drops, spontaneous relaxation of laryngospasm may occur. Cases that involve complete laryngospasm should be evaluated for post-operative management and supervision due to possible complications, especially when muscle relaxants were administered.

Discussion:

Hypoventilation is defined as a decrease in minute ventilation (MV), which is equal to tidal volume multiplied by respiratory rate. Hypoventilation provoked by sedation may be related to peripheral obstruction, central depression of the ventilatory drive, or mixed effect. Apnea is characterized by cessation of respiratory airflow for longer than 20 seconds or shorter if associated with bradycardia or cyanosis.³⁴ **Central apnea** is a result of inadequate medullary responsiveness. Continue on page 10

AAPD Guidelines vs. Suggested modification of laryngospasm



Consider reversal as appropriate naloxone and/or flumazenil

Figure 2 Treatment of Laryngospasm

Sapir S, Zitterell C, Kane JD: Letter of the editor and Responses to the Letters to the editor, *Pediatr Dent* 2017; 39(2):94-96.

Sapir S, *Emergency Airway Management During Moderate Sedation; Decisions in Dentistry* 2018; June: 36-39

Dental Moderate Sedation: Alternative Recommendations for Emergency Airway Management

Abstract

Key Words: Oral Sedation, Emergency, Airway

The primary purpose of this article is to offer alternative emergency protocols for the management of airway compromises, e.g., sedation induced airway obstruction, hypoventilation, apnea, and laryngospasm during pediatric moderate sedation without an established IV line. A secondary objective of this article is to introduce the intranasal route for administration of emergency reversal drugs, a technique not discussed in the current AAP/AAPD Guidelines.

Although more randomized clinical trials are warranted, there are reports that support the use of flumazenil for emergency airway management when intravenous access is not applicable. Based on an overview of the literature and current guidelines, the addition of the proposed alternative protocols for treatment of common airway complication, such as sedation induced airway obstruction, hypoventilation, apnea and laryngospasm, may be considered.

המאמר פורסם ב'רפואת הפה והשיניים', גיליון אוקטובר 2018

SHABTAI SAPIR, DMD, DMD
Diplomate, American Board of Pediatric Dentistry
Clinical Assistant Professor
Director, Pediatric Dental Sedation Department of Pediatric Dentistry GSDM, Boston University
Director, Department of Dentistry Franciscan Hospital for Children
Email: sapirdmd@bu.edu

Introduction:

Parents envision that "sleep dentistry" accomplishes maximum treatment with minimum visits.¹⁻⁶ These tendencies favor both extremes on the anesthesia spectrum: anxiolysis and general anesthesia (GA). GA, although well accepted by some parents, may be considered over-treatment in certain cases. Potential morbidity and concerns regarding the effects of general anesthetics on the neurologic development of a young child's brain are inherent risks associated with GA.⁷⁻⁹ GA also has the additional burdens of a higher cost and a limited operating room availability that impact access to care.¹⁰ Alternatively, moderate sedation offers access to safe, less costly dental services that can be accommodated easily in the office setting.¹¹⁻¹³

Common reasons for adverse effects following in-office dental sedation of pediatric patients are: operator error; lack of proper monitoring; lack of familiarity with the pharmacologic agents used; lack of rescue systems, delay in the provision of ventilatory support; and poor patient selection, which can aggravate any of the previously mentioned factors.¹⁴⁻¹⁹ Lee et al. found that most cases of death during in-office dental sedation/

anesthesia involved younger children (2-5 years old) with a general/pediatric dentist as the anesthesia provider. Cote et al. reported that dental specialists had the greatest frequency of negative outcomes when using three or more sedating medications. Additionally, adverse sedation events were frequently associated with drug overdoses and interactions, particularly when three or more drugs were used.¹⁶

Pediatric dental sedation is practiced with a variety of pharmacological drug regimens by operators with varied training.¹ Currently, the Israeli Ministry of Health 'guidelines definition' of "conscious sedation" is similar to the currently accepted definition of Moderate sedation by the American Academy of Pediatric Dentistry (AAPD), and the American Academy of Pediatrics (AAP) (old terminology, "conscious sedation" or "sedation/analgesia"), namely a drug-induced depression of consciousness during which patients respond purposefully to verbal commands or after light tactile stimulation. No interventions are required to maintain a patent airway, and spontaneous ventilation is adequate. Cardiovascular function is usually maintained.²⁰ Both guidelines define the level of sedation by the depth of sedation achieved; only the Israeli guidelines limit by name the medications that may be utilized but still do not pose a specific restriction to the regimen used.²⁰ Nevertheless, the AAPD guidelines do state "the caveat that loss of consciousness should be unlikely is a particularly important aspect of the definition of moderate sedation; drugs and techniques used should carry a margin of

safety wide enough to render unintended loss of consciousness unlikely."²⁰ Subsequently, several drugs and dosages used for "conscious sedation" in the past may no longer be considered an appropriate choice for moderate sedation. At times, dentists may choose to use a protocol or dosage that possibly will shift the normal distribution towards deeper levels of sedation (skewed gauss curve). In those cases, the majority of patients should stay under minimal or moderate sedation for most of the time. Nevertheless, some children may drift into deep sedation at some phase during treatment, resulting in a higher risk of adverse effects. This could occur with common oral sedatives such as midazolam when combined with nitrous oxide inhalation, especially in children with, but not limited to, enlarged tonsils.²¹⁻²⁴ More significant complications may be expected with multiple drug regimens, particularly when administered at higher dosages by untrained professionals.¹⁴⁻¹⁹

In order to reduce the incidence of adverse outcomes, adherence to published guidelines, use of monitoring appropriate for the desired level of sedation, staying within acceptable recommended dosages and being familiar with the agents and regimens used are essential. In the event of an untoward event, having preset rescue systems and pre-calculated maximum dosages of local anesthetics and emergency/reversal medications may prevent complications and facilitate a rapid and effective response.²⁰

The need to mitigate concerns raised by the public, media, and

state dental boards has become a subject of much discussion among dental professionals both in Israel and the USA.²⁵ For the first time since 1985, the published guidelines have suggested protocols for the management of airway obstruction, laryngospasm and apnea.²⁰ While these recommendations may be well suited for certain clinical situations; namely, parenteral moderate and deep sedation, when administering oral moderate sedation those procedures could be impractical. Incorporation of these protocols in the guidelines, establishes a revised community standard of care (in the USA), which is accompanied by commensurate liability implications.²⁶ Most pediatric and general dentists who provide in-office minimal and/or moderate sedation employ oral and inhalation sedatives. A minority utilizes other routes such as nasal, submucosal and intra-muscular. In the US, intravenous sedation is practiced by only two percent of pediatric dentists, and dental sedation is practiced with a variety of pharmacological drug regimens and an operator training.¹

In an emergency situation, it is unrealistic to expect pediatric dentists to consistently perform at the level of a practicing anesthesiologist. Furthermore, it is the authors' opinion that procedures such as intubation and IV cannulation should not be attempted as a first line of action by anyone that is not proficient at performing them on a daily basis. Struggling with these procedures at a time of crisis may yield unpredictable and grave consequences. The requirement (AAPD/AAP guidelines) of a second person with PALS/APLS

certification (and certainly BLS) does not guarantee the skills required for intubation or IV cannulation.²⁰

Purpose:

The primary purpose of this article is to offer alternative emergency protocols for the management of airway compromises, e.g., sedation induced airway obstruction, hypoventilation, apnea, and laryngospasm during moderate sedation without an established IV line. The suggestions included in this article are simple to follow - emergency protocols that should enable most dentists to effectively and efficiently tackle common adverse airway compromises. A secondary objective of this article is to introduce the intranasal route for administration of emergency reversal drugs, a technique not discussed in the current American Dental Association (ADA) or AAP/AAPD Guidelines.²⁰

Proposed Alternatives for Emergency Airway Management:

The proposed alternative protocol for the management of hypoventilation, apnea and sedation induced airway obstruction is presented in [Figure 1](#) (next page).

Timely recognition of developing hypoventilation or apnea is critical. To maximize the effectiveness of air exchange, the airway should be cleared, while observing the presence of any foreign bodies (saliva, blood, vomitus, tooth fragments, etc.), witnessing airway flow and smell (regurgitated stomach content), and assessing respiratory efforts and depth of consciousness. Concurrently, airway repositioning (head tilt, chin lift) and specifically forward