

# implants

international magazine of oral implantology

1 2019

→ CRESTE SOTTILI?  
UN PROBLEMA RISOLTO.  
REX PIEZOIMPLANT



## | l'intervista

La necessità è la madre di ogni invenzione: il Prof. Vercellotti presenta REX PiezoImplant

## | clinica & ricerca

Percorsi di sviluppo delle superfici implantari

## | case report


Protezione della membrana sinusale nell'esecuzione del rialzo di seno con l'ausilio di innesti ossei eterologhi in lamina o blocco





  
sweden & martina

**CSR:**  
CONNESI, STABILI, RESISTENTI.



[sweden-martina.com](http://sweden-martina.com)

# È sempre necessario eseguire una TC/CBCT prima di eseguire un intervento di implantologia?



Tiziano Testori

Le linee guida stilate dalle più prestigiose società scientifiche del settore sia a livello internazionale che italiano rappresentate dall'Accademia Americana ed Europea di Implantologia e dalle nostre prestigiose Società Scientifiche del settore pongono l'accento sul fatto che ogni esame radiologico è considerato invasivo ed espone il paziente ad una dose di raggi, per cui deve essere richiesto solo quando, dopo aver eseguito una visita clinica accurata ed utilizzato gli esami radiologici più semplici (comuni radiografie bidimensionali), non si è in grado di fare una diagnosi accurata.

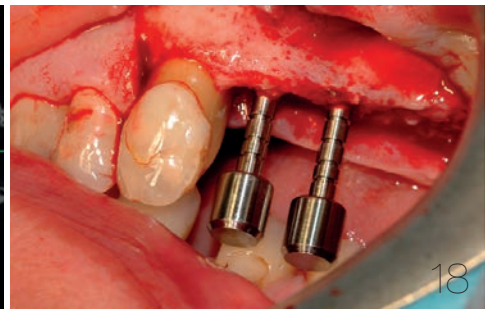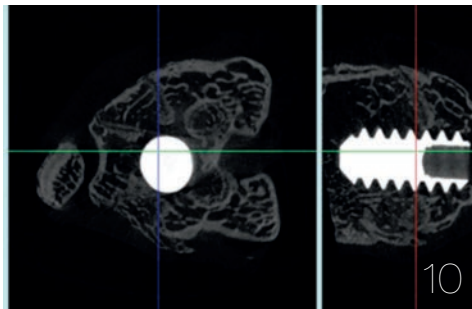
Il punto cruciale è eseguire una diagnosi accurata, per cui ogni medico/odontoiatra ha una certa discrezionalità nel prescrivere esami radiologici tridimensionali quali una TC che sicuramente espongono il paziente ad una dose di raggi assorbita non paragonabile alle semplici radiografie. Bisogna inoltre tener conto che la TC in odontoiatria è stata sostituita a livello mondiale dalle CBCT. È raro prescrivere una TC per odontoiatria; negli ultimi anni la quasi totalità degli esami tridimensionali che prescriviamo sono esami CBCT. Per cui, quando non si riesce ad eseguire una diagnosi accurata, è meglio sottoporre il paziente ad un esame CBCT a basso dosaggio piuttosto che sottoporre un paziente ad un intervento chirurgico e scoprire, mentre il paziente è sotto i ferri, che la condizione clinica è completamente diversa da quella che il chirurgo si aspettava.

In generale, pur attenendoci alle linee guida stilate dalle società scientifiche, si può affermare che in implantologia l'esame CBCT è indicato in casi clinici complessi (che non necessariamente significa che il paziente ha perso tutti i denti) in cui è necessaria una ricostruzione ossea o si deve eseguire l'implantologia vicino a strutture nervose che, se lese, provocano danni permanenti alla sensibilità (ad esempio del labbro). Per cui in implantologia si può concludere che gli esami tridimensionali meglio a basso dosaggio trovano indicazioni cliniche abbastanza precise e non bisogna abusarne.

In ortodonzia l'utilizzo della CBCT è potenzialmente limitato perché si esegue soprattutto in bambini in crescita verso i quali è doveroso avere la massima attenzione a non sottoporli a dosi radiologiche se non strettamente necessarie e non altrimenti sostituibili. Attualmente perciò l'utilizzo dell'esame CBCT nei soggetti in crescita è limitato ai casi dove un maggiore dettaglio diagnostico può fare la differenza in termini di progettazione del trattamento ortodontico. I casi sono soprattutto quelli di inclusione dentarie come per esempio quando ci sono canini permanenti che non spuntano spontaneamente in arcata. Oppure la sospetta presenza di più denti sovranumerari che devono essere estratti e per i quali la corretta conoscenza della localizzazione nell'osso è di grande ausilio per il chirurgo. Ci sono poi i casi di gravi malocclusioni facciali con potenziali di crescita altamente compromessa, soprattutto nei casi di asimmetria del viso ove è potenzialmente indicato prescrivere un esame CBCT invece che delle radiografie 2D tradizionali (ortopantomografia, teleradiografia e radiografie postero-anteriore del cranio). Inoltre bisognerebbe anche valutare se 3 esami bidimensionali non superano la dose assorbita di una CBCT di ultima generazione.

Nei pazienti a fine crescita può essere indicato un esame CBCT in casi particolarmente complessi in cui è prevista una fase combinata ortodontico-chirurgica in cui la ricostruzione tridimensionale virtuale dei tessuti scheletrici, dei tessuti molli e delle arcate dentarie può essere un valido salto di qualità in termini di dettaglio diagnostico e programmatico. Infatti l'esame CBCT elaborabile con il computer ai fini di una progettazione virtuale consente all'operatore di visualizzare il trattamento prima di cominciare a trattare il paziente. Quindi il coscienzioso operatore saprà intercettare i casi in cui optare per un esame radiologico tradizionale o scegliere l'esame CBCT.

\_Tiziano Testori



## | editoriale

- 03 **È sempre necessario eseguire una TC/CBCT prima di eseguire un intervento di implantologia?**  
\_Tiziano Testori

## | news

- \_IDS  
06 **Al prossimo IDS posto l'accento su tecnologia e lavoro di squadra**  
\_Dental Tribune Italia

## | l'intervista

- \_Tomaso Vercellotti  
07 **La necessità è la madre di ogni invenzione:**  
il Prof. Vercellotti presenta REX PiezoImplant  
\_A. Genitori

## | clinica & ricerca

- \_superfici implantari  
10 **Percorsi di sviluppo delle superfici implantari**  
\_M. Morra, C. Cassinelli, G. Iviglia, E. Torre

## | case report

- \_rialzo di seno  
18 **Protezione della membrana sinusale nell'esecuzione del rialzo di seno con l'ausilio di innesti ossei eterologhi in lamina o blocco**  
\_D. A. Di Stefano, R. Vinci, A. Piattelli

## | industry report

- \_regeneration  
24 **Valutazione di un nuovo inserto ad ultrasuoni in rigenerazione tissutale guidata (GTR): studio retrospettivo**  
\_G. Tarquini

## | industry report

- \_riabilitazioni implanto-protesi  
30 **Impianti post-estrattivi precoci abbinati a CTG (Connective Tissue Graft) in sella edentula intercalata**  
\_N. De Rosa

## | aziende

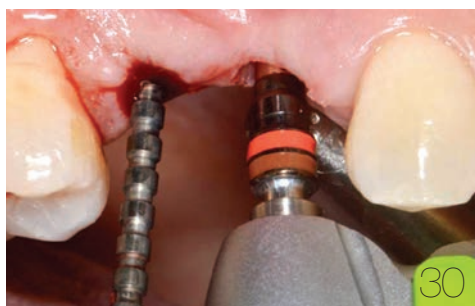
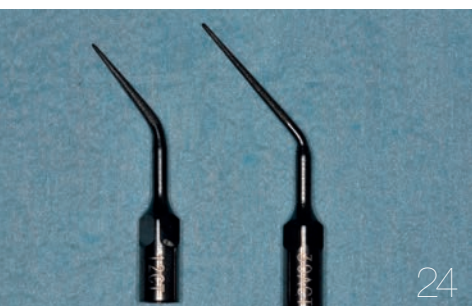- 34 \_news

## | eventi

- 44 **L'impatto della digitalizzazione nel trattamento implanto-protetico**  
46 **Dentsply Sirona presenta il Congresso DS World Italy 2019**  
47 **IAO osserva il presente e pensa al futuro della professione**

## | l'editore

- 50 \_gerenza





[ GTB ]  
system

## Reinventing implantology

Sistema protesico semplificato

Nessuna infiltrazione batterica

- Bone level preservation
- Soft tissue stability
- Real One-Time-Abutment
- Dal singolo dente al restauro dell'arcata completa
- No perimplantiti

**GTB più GFA**

IL PRIMO SISTEMA  
IMPLANTARE MODULARE



# Al prossimo IDS posto l'accento su tecnologia e lavoro di squadra

**N**egli ultimi vent'anni dentisti e odontotecnici hanno sperimentato le nuove possibilità date con continuità dalla digitalizzazione. La chiave per ottenere con successo il massimo dalle innovazioni è stata e sempre sarà l'interazione tra i membri della squadra del trattamento. A tal proposito, l'International Dental Show (IDS), che si svolgerà dal 12 al 16 di Marzo 2019 a Colonia, proporrà un approccio globale, consigli preziosi e discussioni stimolanti.

Il particolare entusiasmo per l'odontoiatria risiede nell'unicità della combinazione di aspetti medici, tecnologici ed estetici della disciplina. Negli ultimi decenni, il lavoro quotidiano è divenuto sempre più diversificato e talvolta più impegnativo, sia nello studio privato sia nel laboratorio odontotecnico, a causa di esigenze sfaccettate. L'intensificazione della collaborazione tra dentisti e odontotecnici si è rivelata essere uno strumento particolarmente efficace per soddisfare queste esigenze.

Le condizioni per la collaborazione sono migliori che mai poiché la digitalizzazione permette di superare i limiti di spazio e tempo. Radiografie, scansioni di modelli e una vasta gamma di docu-

menti di lavoro e pianificazione possono essere realizzati in pochi secondi in studio e in laboratorio sia per scopi di valutazione che di discussione. Allo stesso tempo, la sovrapposizione di flussi di lavoro digitale in aree sempre più numerose sta facilitando sensibilmente la collaborazione tra i professionisti del settore dentale. Il numero assoluto di opzioni e pertanto di possibili combinazioni sta aumentando ulteriormente in termini sia di materiali sia di produzione.

Soprattutto nel caso di produzione digitalmente assistita, la stampa 3-D sta espandendo le possibilità di scelta e aprendo nuove possibilità del lavoro di squadra tra dentisti e odontotecnici. Il suo realizzarsi, nello specifico, dipende dalla clientela dello studio, dalla strumentazione presente e dalle personalità e approccio individuale dei professionisti dentali interessati.

«L'International Dental Show presenterà in modo completo lo stato attuale di sviluppo dei materiali e metodi di lavorazione, nonché nuove opportunità per una collaborazione ottimale tra il dentista e l'odontotecnico» dice Markus Heibach, Direttore Esecutivo dell'Associazione dell'Industria Dentale Tedesca. «All'IDS sistemi digitali, di pianificazione, diverse opzioni di produzione e la loro applicazione all'interno del team potranno essere sperimentati in prima persona e in un ambiente diversificato, impossibile da trovare altrove. Il consiglio che mi sento di dare a tutti i visitatori è di parlare in anticipo con il proprio odontotecnico o dentista e successivamente partecipare all'International Dental Show come una squadra!».

L'IDS ha luogo a Colonia ogni due anni. Organizzato dalla Gesellschaft zur Förderung der Dentalindustrie, l'impresa commerciale dell'Associazione dell'Industria Dentale Tedesca, è allestito dalla Koelnmesse.



[\\_Dental Tribune Italia](#)

# La necessità è la madre di ogni invenzione: il Prof. Vercellotti presenta REX PiezoImplant

Intervista al Prof. Vercellotti che sottolinea l'importanza della ricerca scientifica, che è alla base dei vantaggi clinici degli impianti REX PiezoImplants. La sezione rettangolare e la forma a cuneo rappresentano un nuovo paradigma nel mondo dell'implantologia: mini-invasività e semplificazione nel trattamento delle creste sottili.

## Buongiorno Prof. Vercellotti, le chiederei prima di tutto di presentarsi.

Desidero ringraziarla per avermi fatto questa difficile domanda che, per la prima volta, mi ha costretto ad una specie di autoanalisi. Sin da piccolo ho affrontato la vita con molto entusiasmo e determinazione e ho sviluppato una precoce autonomia decisionale che in seguito mi ha guidato nelle attività lavorative. Ho iniziato la professione senza pormi alcun limite, anzi alzando l'asticella e premendo l'acceleratore a tavoletta nel perseguire l'intenzione di voler conoscere le principali specialità odontoiatriche, nella speranza di riuscire a farle al più presto e al meglio.

Questa tensione, talora spasmodica, di cercare di raggiungere la massima competenza in qualunque atto clinico, si scontrava spesso con i risultati raggiunti, che raramente si avvicinavano alla perfezione desiderata per limiti umani e tecnologici. Per limitare i primi, anche dopo la laurea e la specializzazione con lode, e dopo aver terminato il tirocinio di tre anni in chirurgia maxillofaciale, ho continuato a studiare moltissimo e ho iniziato a viaggiare con l'unico scopo di apprendere la competenza dei migliori colleghi in giro per il mondo per poi subito confrontare i miei risultati clinici con i loro, innescando così una specie di competizione con me stesso. Così facendo, però, intorno ai quaranta anni, avevo acquisito un'approfondita conoscenza dello stato dell'arte delle principali discipline e riuscivo a gestire una pratica clinica di successo in chirurgia orale, parodontale ed implantare, insieme ad una discreta competenza anche in protesi ed ortodonzia.

## Considerando l'inalterata importanza della ricerca scientifica, come possiamo in questo

## difficile periodo storico lavorare in maniera virtuosa al fianco delle aziende?

La mia visione poli-specialistica dei casi clinici mi ha portato a vedere i limiti di molte tecniche e già dai primi tentativi di perfezionamento ho iniziato a pensare "out of the box", come si dice utilizzando un efficace idioma inglese. In genere, la facilità di acquisire questa attitudine mentale al di fuori dell'ordinario è purtroppo inversamente proporzionale al grado di consolidamento della formazione ricevuta che, se ben strutturata, diventa quasi un ostacolo. Questo, a mio giudizio, spiega la lentezza dell'evoluzione dello stato dell'arte che in genere è in mano ai più competenti e quindi anziani, mentre le menti "open mind" dei più giovani, che hanno il vantaggio di essere una tabula rasa, purtroppo in assenza di un tutor, sono invece penalizzate per le insufficienti conoscenze che sono necessarie per iniziare un processo innovativo.

Facendo riferimento all'invenzione del PIEZOSURGERY®, l'intuizione di usare gli ultrasuoni per tagliare l'osso fu sì felice ma, come disse Edison, l'ideazione senza implementazione sarebbe stata solo un'allucinazione se non si fosse verificata, proprio in quel momento, una favorevole congiuntura che potremmo quasi definire astrale. Infatti, per la prima volta ed esclusivamente per motivi lavorativi, esposi formalmente la mia idea a mio fratello Domenico Vercellotti, geniale ingegnere e che proprio in quel periodo aveva raggiunto, con il suo socio Fernando Bianchetti (i due fondatori di Mectron), una grandissima competenza nella progettazione e costruzione di ultrasuoni per profilassi dentale. Iniziammo quindi l'iter progettuale di ricerca scientifico-tecnologica superando non poche difficoltà.

Dopo un paio di anni abbiamo realizzato PIEZOSURGERY®, il cui clinical outcome è stato così significativo da aver modificato la storia stessa della chirurgia ossea, che dal suo esordio può essere divisa in diverse epoche, ciascuna delle quali caratterizzata dall'uso prevalente di uno strumento da taglio che ne condiziona sia la qualità dell'atto chirurgico che la risposta di guarigione tissutale da cui dipende l'esito dell'intervento. Abbiamo così consolidato una pragmatica collaborazione finalizzata alla soluzione delle problematiche cliniche.

Se posso permettermi una breve spiegazione, fin dall'antichità sono in uso strumenti manuali che tagliano l'osso applicando circa un colpo al secondo, quindi con limitato controllo intraoperatorio; dal secolo scorso invece gli strumenti motorizzati hanno incrementato la frequenza di taglio con 32 colpi al secondo migliorando così il controllo intra-operatorio e infine, all'inizio di questo secolo, l'introduzione del PIEZOSURGERY® ha permesso di utilizzare una frequenza di 30.000 colpi al secondo ottenendo uno straordinario controllo intraoperatorio che ha dato inizio alla microchirurgia ossea con enormi vantaggi clinici anche in strutture delicate.

#### **In questo contesto, qual è il ruolo che sente nella creazione di REX PiezoImplant?**

Per sintetizzarle la figura del mio ruolo professionale rispetto ai risultati ottenuti, provi per un attimo ad accettare l'idea che al momento non stiamo più parlando di chirurgia ma di musica: cosa succede quando un bravo musicista diventa un compositore? Immagino che se fosse riuscito a realizzare una bella composizione, il risultato del suo impegno sarebbe stato quello che la sua musica non si sarebbe esaurita al termine di ogni sua singola esecuzione, come accade ad un normale musicista, ma possa moltiplicarsi grazie alla sua interpretazione nel tempo da un numero crescente di musicisti. Io, senza inutili false modestie, penso



di poter affermare che in campo medico-chirurgico abbia imparato a comporre e cioè ad innovare.

Infatti, dopo venti anni di continuo perfezionamento e sviluppo dell'idea iniziale, il processo inventivo stesso è diventato parte integrante della mia persona perché questa attitudine viene allenata quotidianamente sia nell'attività clinica che in quella educativa. Per questo motivo penso che gli impianti REX PiezoImplants rappresentino un logico spin-off del progetto PIEZOSURGERY®.

#### **Qual è stato il motivo che vi ha portato alla ricerca e allo sviluppo di questo nuovo impianto e per quale motivo ritenete che questo impianto potrà aiutare i vostri colleghi nella pratica quotidiana?**

La necessità è la madre di ogni invenzione. Siamo partiti dall'osservazione del crescente numero di perimplantiti che sono circa il 20% degli impianti posizionati. È mia opinione ritenere che la deiscenza vestibolare dell'impianto rappresenti la causa anatomica principale della perimplantite oltre all'assenza di tessuti perimplantari stabili. Infatti la presenza dei batteri, responsabili della mucosite perimplantare, in presenza di deiscenza ossea, favorisce lo sviluppo della perimplantite, creando così un difetto osseo perimplantare e, se non tempestivamente trattata, compromette il successo a lungo termine degli impianti.

L'osservazione in numerose immagini radiografiche (cone beam e cross section) del malposizionamento implantare ne era a mio giudizio la causa principale. Però anche negli impianti posizionati correttamente, la deiscenza implantare risulta frequente soprattutto nell'osso crestale di ridotto spessore, condizione molto frequente in implantologia (circa il 60%). Per ovviare a questo problema, negli ultimi anni, c'è stato un grande sviluppo delle tecniche di aumento di volume osseo, quali la rigenerazione guidata, lo split crest e l'innesto a blocco. Queste tecniche, di grande utilità clinica, comportano però una maggiore invasività, morbilità, rischio di complicanze e di fallimenti anche perché la loro curva di apprendimento è molto impegnativa. Per cercare di risolvere questo importante problema clinico, circa 10 anni fa, in collaborazione con il dottor Alberto Rebaudi, abbiamo fondato una società per sviluppare nuove tecniche implantari minimamente invasive fino ad arrivare a mettere a punto un impianto di sezione rettangolare e di forma a cuneo, che potesse sfruttare le creste sottili con tecnica minimamente invasiva.

**Si tratta di un nuovo paradigma nel mondo dell'implantologia, non ritenete che sia fondamentale per il nuovo utilizzatore seguire un percorso di formazione adeguato?**



Assolutamente sì, è necessario seguire un corso di formazione professionale che è stato sviluppato in modo che ciascun partecipante possa apprendere e conoscere tutti gli aspetti fondamentali degli impianti, le loro caratteristiche chirurgiche e protesiche, la diagnosi anatomica della cresta sottile e il relativo protocollo chirurgico per l'inserimento sia con tecnica piezoelettrica standard che con tecnica piezoelettrica split crest. Mectron ha organizzato un'intensa agenda di corsi sul territorio nazionale.

Si tratta nello specifico di un corso certificato, il cui attestato viene consegnato al termine della prova pratica. Durante la parte pratica ciascun partecipante deve posizionare almeno tre o più impianti, utilizzando il protocollo in modo corretto. La possibilità di inserire gli impianti in presenza di un tutor, risulta essere molto vantaggiosa e permette di ottenere una rapida ed efficace curva di apprendimento, ovviando ad alcuni errori iniziali legati ad una insufficiente esperienza nell'utilizzo di materiali e metodi nuovi.

**Dalla vostra esperienza ritenete che il corretto posizionamento di questo impianto richieda una curva di apprendimento particolarmente complessa? Può darvi alcune informazioni e indicazioni sul protocollo di applicazione per l'espansione di cresta.**

In base all'esperienza di più di un centinaio di opinion leaders che hanno finora partecipato ad una giornata di corso, confermo che il posizionamento dell'impianto è risultato piuttosto semplice.

Desidero riportarle un fatto curioso: il mio manager di studio è una signora che non ha mai partecipato ad alcuna chirurgia, eppure, al termine di un corso, ha voluto posizionare due REX Piezolmplants, che sono risultati perfettamente paralleli tra di loro. Spero che questo esempio circa la semplicità della curva di apprendimento possa essere esaustivo.

Per quanto riguarda la tecnica split crest, verrà presentata clinicamente in occasione dello IAO di Milano. È ovvio che la morfologia dell'impianto REX Piezolmplant a forma di cuneo e di sezione rettangolare, risulti ideale per semplificare questa importante tecnica per la correzione del difetto orizzontale. Infatti, il protocollo chirurgico risulta estremamente semplice e rapido perché inizia con un'osteotomia orizzontale piezoelettrica in cui si posizionano appositi expanders azionati da un martello magnetico innovativo (IPD brevetto Mectron), che viene utilizzato anche per inserire gli impianti. Considero questa nuova tecnica di split crest una grande innovazione in chirurgia implantare.


*\_Alessandro Genitori*



#### Contatti

Tueor Servizi s.r.l.  
Adamo Buonerba  
C.so E. Tazzoli 215/13, 10137 Torino  
Tel: 011 311 06 75, Cell: 350 52 61 625

## WEBINAR



**Perio anatomic inserts  
e perio polishing,  
potenzialità da scoprire  
a beneficio del risultato  
clinico e della praticità**

RELATORE: DOTT. IGOR DE PASQUALE

**ONLINE WEBINAR**

**FREE**

