

CAD/CAM

international magazine of digital dentistry

2²⁰²⁰

| expert article

La customizzazione cad-cam delle cappette di guarigione negli impianti post-estrattivi

| pratica & clinica

Protesi fissa full-arch superiore e inferiore realizzata con un approccio di chirurgia guidata e protocollo OT Bridge

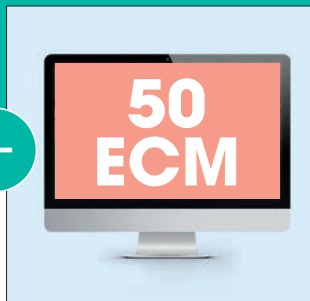
| special

«L'utilizzo dell'intelligenza artificiale incrementerà nel futuro»



Dental Tribune

Non solo un giornale...
ABBONATI



barrare con una X l'opzione scelta

DENTAL TRIBUNE		A
<input type="checkbox"/>	11 uscite con inserti specialistici (Perio Tribune, Laser Tribune, Ortho Tribune, Hygiene Tribune, Endo Tribune)	€ 30
<input type="checkbox"/>	11 uscite con inserti specialistici + CORSO ECM ONLINE DA 50 CREDITI ECM	€ 90
IMPLANT TRIBUNE		B
<input type="checkbox"/>	4 uscite con inserto Lab Tribune	€ 30
<input type="checkbox"/>	4 uscite con inserto Lab Tribune + CORSO ECM ONLINE DA 50 CREDITI ECM	€ 90

CAD/CAM		C
<input type="checkbox"/>	3 uscite	€ 30
<input type="checkbox"/>	3 uscite + CORSO ECM ONLINE DA 50 CREDITI ECM	€ 90
IMPLANTS		D
<input type="checkbox"/>	2 uscite	€ 30
<input type="checkbox"/>	2 uscite + CORSO ECM ONLINE DA 50 CREDITI ECM	€ 90
ABBONAMENTO FULL		E
<input type="checkbox"/>	tutte le uscite del circuito Dental Tribune	€ 110
<input type="checkbox"/>	tutte le uscite del circuito Dental Tribune + CORSO ECM ONLINE DA 50 CREDITI ECM	€ 150

MODALITÀ DI PAGAMENTO

BONIFICO ANTICIPATO
intestato a:
Tueor Servizi Srl
Banca del Piemonte
sul c/c n. 82581

IBAN:
IT46X030480100400000082581

BIC: **BDCPITTT**

Causale:
Abbonamento 2020
(specificare abbonamento scelto)



Qualsiasi abbonamento ha validità annuale e sarà automaticamente rinnovato ogni anno fino a ricevimento di una disdetta scritta inviata a Tueor Servizi Srl, C.so Tazzoli, 215/13 - 10137 Torino, sei settimane prima della data di rinnovo. Le riviste sono editate da Dental Tribune International GmbH. I prezzi sono già comprensivi di IVA e delle spese di spedizione. Per richieste di abbonamento personalizzate contattare l'Ufficio Abbonamenti al numero 011 3110675.

Ragione Sociale Partita IVA

Cognome Nome Codice fiscale

Indirizzo Città CAP Provincia

Tel. E-mail Cell.

PEC Codice destinatario

Indirizzo di spedizione se diverso da quello di fatturazione

Ragione Sociale Indirizzo Città CAP Provincia

Data Firma

AUTORIZZO AL TRATTAMENTO DEI MIEI DATI PERSONALI, AI SENSI DEL D.LGS. 196/2003 (CODICE PRIVACY)

La tecnologia per una migliore **ottimizzazione dei tempi e della comunicazione con il paziente**

In questo numero il magazine propone ai lettori 4 articoli in cui l'aspetto tecnologico gioca un ruolo fondamentale per una rapida e corretta risoluzione del caso oltre all'efficacia comunicativa che tali strumenti consentono di offrire al paziente.

Il primo caso del dott. Crespi descrive l'applicazione delle cappette di guarigione customizzate realizzate con procedura CAD/CAM in un flusso di lavoro digitale. Questa procedura permette di svolgere il lavoro in modo conservativo, di velocizzarne i tempi di esecuzione mantenendo inalterati i parametri morfologici e volumetrici dei tessuti periimplantari. Il tutto effettuato direttamente alla poltrona.

Nell'articolo realizzato dal dott. Montanari e dall'odt. Sassatelli saranno descritte le fasi cliniche e odontotecniche di un caso di riabilitazione implantoprotesica full-arch superiore e inferiore finalizzata alla realizzazione di due protesi fisse avvitate, attraverso un protocollo innovativo, semplice ed efficace. Grazie al supporto degli strumenti come la chirurgia guidata, che si sta sempre più affermando come un elemento fondamentale per realizzare una riabilitazione protesicamente guidata, vengono messi al centro del progetto l'estetica, la funzionalità e la mantenibilità nel tempo. Inoltre, attraverso l'imaging 3D associata a software dedicati di progettazione prechirurgica si ottiene uno strumento di comunicazione tra chirurgo, protesista e paziente, che negli ultimi anni sta raggiungendo livelli di precisione e accuratezza veramente molto elevati.

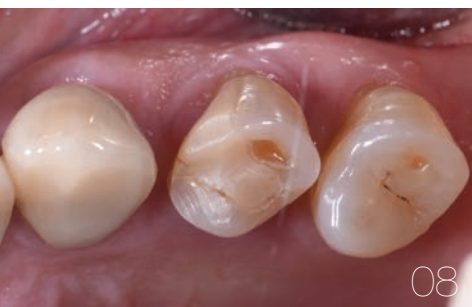Il terzo articolo del prof. Matteo Chiapasco e della dott.ssa Grazia Tommasato presenta un caso clinico di rigenerazione ossea guidata (GBR) mediante una griglia in titanio custom-made e con osso autologo ed eterologo particolato su una paziente di 61 anni con edentulia degli elementi dentari 4.4-4.5-4.6-4.7 e 4.8 associata ad atrofia ossea rilevante. Grazie all'utilizzo di griglie di titanio customizzate con il Cad Cam, si dimostra come la procedura di GBR sembri rappresentare un'affidabile alternativa terapeutica in caso di atrofia ossea delle ossa mascellari.

L'ultimo articolo clinico realizzato dal dott. Umberto Marchesi e dalla dott.ssa Greta Sala ci illustra come la moderna ortodonzia stia abbracciando le nuove tecnologie digitali affacciate sul mercato, apportando enormi vantaggi sia nella fase diagnostica che in quella terapeutica.

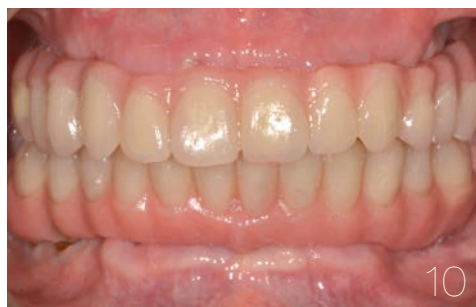In conclusione, inoltre, sono presentati due articoli sull'Intelligenza artificiale che sta sempre più prendendo piede all'interno del settore odontoiatrico e che nei prossimi anni potrebbe svolgere un ruolo fondamentale soprattutto nella fase diagnostica.

Vi auguriamo una buona lettura.


_Redazione Dental Tribune Italia



08



10



28

| editoriale

- 03 La tecnologia per una migliore **ottimizzazione dei tempi e della comunicazione con il paziente**
_Redazione Dental Tribune Italia

| news internazionali

- _l'intervista
06 «È semplice: tutta l'**odontoiatria dovrebbe essere cosmetica**»
_B. Day

| expert article

- _cappette customizzate CAD/CAM
08 La **customizzazione CAD/CAM** delle cappette di guarigione negli impianti post-estrattivi
_R. Crespi

| pratica & clinica

- _protesi fissa
10 **Protesi fissa full-arch superiore e inferiore realizzata con un approccio di chirurgia guidata e protocollo OT Bridge**
_M. Montanari, C. Sassatelli

| case report

- _rigenerazione ossea guidata
20 **GBR di un grave difetto osseo orizzontale e verticale della mandibola mediante griglia in titanio customizzata**
_M. Chiapasco, G. Tommasato

| industry report

- _ortodonzia digitale
26 **Progettazione ortodontica digitale di un caso di scissor bite**
_U. Marchesi, G. Sala

| special

- _intelligenza artificiale
28 «**L'utilizzo dell'intelligenza artificiale** incrementerà nel futuro»
_B. Day
30 **L'analisi delle radiografie dentali basata sull'intelligenza artificiale** consente di risparmiare tempo nell'assistenza ai pazienti
_B. Day

| aziende

- 31 _news

| events

- _Summer Meeting DIRAcademy
34 **Progettazione ortodontica digitale di un caso di scissor bite**
_DDS Consensus Conference
36 **Progettazione ortodontica digitale di un caso di scissor bite**

| news internazionali

- _anestesia computerizzata
38 **Tutto quello che c'è da sapere sull'anestesia locale computer controllata**
_Dental Tribune International

| formazione

- _Istituto Stomatologico Toscano
40 **Master di II Livello in Tecnologie avanzate di ricostruzione ossea - A.A. 2020/2021**

| l'editore

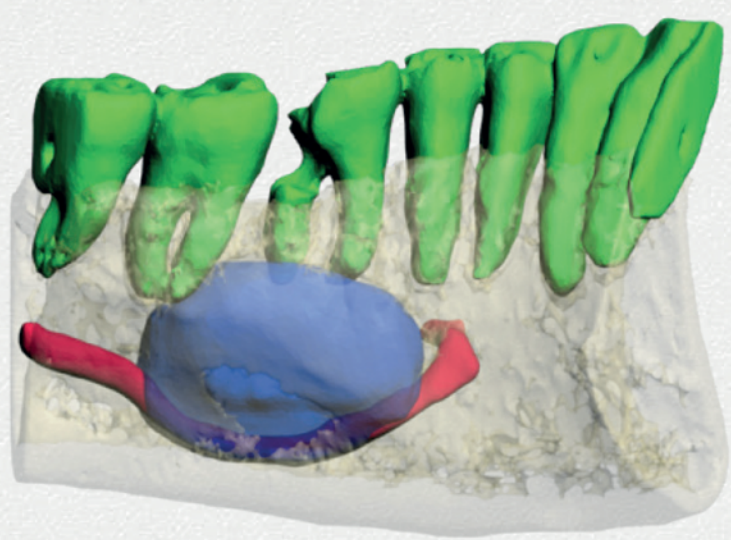
- 42 _gerenza

Immagine di copertina:
DR MANAGER/Shutterstock



NOVITÀ ASSOLUTA

50
CREDITI
ECM



> Corso completo di **VIDEO**
> **CASE REPORT**,
con casi clinici di particolare rarità

Radiologia odontoiatrica: nuove tecnologie e applicazioni normative e cliniche

ECM on line ECONOMICO • FACILE • COMODO

Il corso, oltre a esporre lo stato attuale e i miglioramenti della tecnologia **Cone Beam** nella **diagnosi tridimensionale 3D medica/odontoiatrica** di patologie orali ed odontostomatologiche dell'apparato stomatognatico, mette chiaramente in evidenza la **morfologia 3D delle strutture anatomiche** e valuta l'efficacia delle terapie mediante una pregevole iconografia.

Autori: Sandro De Nardi, Umberto Garagiola

INDICE

- 1. Diagnostica radiologica mediante Computer Tomography
- 2. Innervazione del cranio
- 3. Vascolarizzazione del mascellare superiore
- 4. Vascolarizzazione della mandibola
- 5. Articolazione temporo mandibolare
- 6. Anomalie dentarie
- 7. Anomalie di numero
- 8. Anomalie di forma
- 9. Anomalie di eruzione
- 10. Anomalie di sede e posizione
- 11. Frattura radicolare
- 12. Apicectomia
- 13. Parodontopatia
- 14. Parodontite apicale
- 15. Cisti odontogena
- 16. Terapia della cisti odontogena
- 17. Osteonecrosi
- 18. Aspergillosi
- 19. Area di compatta ossea
- 20. Neoformazione
- 21. Tumori benigni dei mascellari - Tumori odontogeni Ameloblastoma
- 22. Tumori benigni dei mascellari - Tumori odontogeni Odontoma
- 23. Tumori benigni dei mascellari - Tumori non odontogeni Fibroma ossificante
- 24. Tumori benigni dei mascellari - Tumori non odontogeni Osteoma
- 25. Tumori benigni dei mascellari - Tumori non odontogeni Osteoma osteoide
- 26. Tumori maligni dei mascellari - Tumori epiteliali Carcinoma
- 27. Corpo estraneo nel massiccio facciale

ATTESTAZIONE

Al superamento del test finale, una procedura guidata ti consentirà di conseguire l'attestato ECM e di scaricarlo direttamente online.
Provider Seligo

ACCREDITAMENTO ECM

dal 4 aprile 2020 al 31 dicembre 2020

Il corso sarà consultabile anche negli anni successivi come prezioso compendio

COSTO: 165 euro
iva compresa*

*Il costo per l'acquisto è deducibile al 100%.

Per ulteriori informazioni e/o iscrizioni:
chiamare lo **011 3110675**
scrivere a **info@tueorservizi.it**
acquistare su **shop.tueorservizi.it**

tueor SERVIZI
marketing & comunicazione

«È semplice: tutta l'odontoiatria dovrebbe essere cosmetica»

Autore _Brendan Day, Dental Tribune International

Il dott. Simon Chard è diventato rapidamente uno dei dentisti più influenti del Regno Unito. È un sostenitore delle tecniche minimamente invasive e fa parte del consiglio della British Academy of Cosmetic Dentistry (BACD). In questa intervista, discute del suo approccio incentrato sul paziente, sostenibile e di come aver abbracciato tutte le tecniche digitali abbia aiutato il dott. Meghan Chard a guidare il Rothley Lodge Dental, lo studio dentistico che possiede con sua moglie, nel corso di questo tumultuoso periodo COVID-19.

Dott. Chard, grazie per aver parlato con noi. In primo luogo, potrebbe spiegare il suo approccio al trattamento e cosa significa per lei l'espressione "odontoiatria etica estetica"?

Questo è un termine usato come hashtag dalla BACD. È qualcosa di veramente importante per me: quando sono uscito dall'università nel 2012, l'odontoiatria cosmetica era stata molto demonizzata dalla facoltà e molti studenti ne avevano avuto un'opinione molto negativa, quindi il mio obiettivo è stato quello di cambiare questo atteggiamento. Per me è semplice: tutto l'odontoiatria dovrebbe essere cosmetica, poiché nessun paziente vuole che i suoi denti sembrino innaturali. Come dentista, è molto importante per me essere etico nel trattamento dei pazienti. Ciò significa in pratica essere minimamente invasivo nel mio approccio, fare piani di trattamento su misura per ogni singolo paziente piuttosto che usare un approccio standardizzato. Ogni caso è diverso e, sebbene ci voglia più tempo per spiegare ai pazienti tutte le opzioni pertinenti disponibili, considero come nostro dovere etico fornire loro queste



© Simon Chard

Insieme alla moglie, il dottor Simon Chard gestisce uno studio di odontoiatria specializzata in odontoiatria estetica e protesi.

scelte in modo che possano massimizzare le loro prospettive di salute orale a lungo termine.

Quanto è importante per lei la sostenibilità nel suo approccio all'odontoiatria?

È incredibilmente importante. Ero molto frustrato per i rifiuti di plastica che creiamo nella nostra professione, anche se ovviamente siamo abbastanza limitati, a causa del controllo delle infezioni, per cui gli articoli devono essere monouso, e avvolti in plastica. Sebbene questi elementi sfortunatamente sfuggano al nostro controllo, penso che spetti a noi, come professione, cercare di lavorare con gli organi di governo e ridurre i rifiuti di plastica che stiamo producendo. Sono molto appassionato di sostenibilità nella mia vita privata e sono sempre alla ricerca di

modi per ridurre il mio uso di plastica: passare ad una bottiglia d'acqua riutilizzabile, ad esempio, può finire per fare una grande differenza in questo senso. Quando ho iniziato a esaminare l'impatto ambientale dei tubetti di dentifricio, inizialmente non mi rendevo conto che sono fatti di plastica monouso e che, alla fine, circa 1,5 miliardi di tubicini di dentifricio vanno nelle discariche o nell'oceano ogni anno. È qui che è nata l'idea delle compresse di dentifricio Pärla.

In poche parole, queste compresse di dentifricio disidratate sono confezionate in un barattolo di vetro con un coperchio di alluminio. Se opti per una ricarica dopo l'acquisto iniziale di Pärla, le compresse arrivano in un sacchetto compostabile a base vegetale e possono essere facilmente inserite nel barattolo di vetro. L'intera catena di produzione è priva di plastica dall'inizio alla fine. Per quanto riguarda gli ingredienti, cose come il lauril solfato di sodio, che può causare irritazione e derivato dall'olio di palma, sono state deliberatamente lasciate fuori per rendere Pärla privo di conservanti e naturali, pur essendo estremamente efficace nella rimozione della placca e delle macchie dei denti.

Da quanto tempo è tornato al lavoro dopo il blocco COVID-19 e quanto è stato difficile tornare?

Siamo tornati da poco più di un mese e stiamo già operando a circa il 75% della nostra solita capacità. È stato molto bello fare ritorno: ci sono molti DPI aggiuntivi [dispositivi di protezione individuale] che ora dobbiamo indossare, che a volte possono diventare un po' claustrofobici durante le procedure più lunghe, ma sono felice di tornare in studio.

In che modo i tuoi pazienti hanno risposto alla riapertura della tua pratica?

La risposta è stata fantastica. Come tutti, i miei pazienti sono voluti tornare a un senso di normalità, e la maggior parte di loro sembra sentirsi molto al sicuro entrando nello studio.

In che modo il blocco ha influito sul modo in cui pratica l'odontoiatria? Ha integrato servizi di telemedicina nella sua pratica?

Le consultazioni virtuali sono qualcosa che non utilizzavamo prima del COVID-19, ma da allora le abbiamo integrate e si è rivelata un'ottima decisione. La maggior parte dei pazienti sono abbastanza consapevoli su ciò che sono in grado di offrire con la mia odontoiatria, probabilmente perché spesso mi scoprono attraverso la mia pagina Instagram, dove ci sono già un sacco di informazioni su che tipo di procedure eseguo. Queste consultazioni

virtuali continueranno sicuramente a far parte dei nostri servizi in futuro, dato che funzionano davvero bene. Per quanto riguarda il modo in cui esercito l'odontoiatria, sono un ambasciatore della "Slow dentistry", e molte delle misure introdotte per combattere il COVID-19 – come l'uso di dighe di gomma per il lavoro di ripristino e il trascorrere abbastanza tempo con i vostri pazienti per garantire una disinfezione adeguata – sono ciò che ho già fatto. In questo modo, non è stato un grande cambiamento per me nel mio approccio clinico.

Data la sua competenza tecnologica, pensa che sia stato più facile per voi integrare le modifiche relative a COVID-19 rispetto a quanto potrebbe essere stato per altri dentisti?

Certamente. Ho uno strumento di comunicazione molto efficace nei social media che mi permette non solo di comunicare con i miei pazienti esistenti, ma anche di trovarne di nuovi. Questo è stato davvero un vantaggio, poiché COVID-19 ha limitato gli strumenti che possiamo usare per acquisire nuovi pazienti.

Penso che molti dei miei pazienti abbiano già accettato un maggior numero di consultazioni e discussioni virtuali. Ad esempio, se consideriamo il mio flusso di lavoro per un caso Invisalign, normalmente chiamerei il paziente in studio per discutere il suo piano di trattamento e ottenere il suo consenso. Ora, ho dovuto passare dall'incontro "faccia a faccia" a un incontro virtuale per tutti i miei pazienti Invisalign, non importa quale sia la loro età, e hanno dimostrato di essere più che felici di utilizzare una chiamata Zoom e risolvere. È più facile per i pazienti e ci consente di essere più efficienti con il nostro tempo; è una situazione vincente da entrambe le parti per quanto mi riguarda.

Anche la sua attenzione all'odontoiatria digitale vi ha aiutato in questo momento difficile?

Considerando che è sempre stato positivo, sia per il paziente che per il dentista, essere in grado di ottenere cose come i restauri consegnati in una sola visita ha assunto un'importanza ancora maggiore durante il periodo COVID-19, in cui idealmente un'esposizione prolungata ad altri pazienti dovrebbe essere mantenuta al minimo. Ad esempio, il fatto che sto usando strumenti come il sistema CEREC di Dentsply Sirona per la scansione intraorale, piuttosto che acquisire impronte tradizionali, sta sicuramente contribuendo a ridurre i tempi della poltrona, tra gli altri vantaggi.

La **customizzazione CAD/CAM** delle cappette di guarigione negli impianti post-estrattivi

Autore Roberto Crespi

L'inserimento immediato degli impianti negli alveoli post-estrattivi è una procedura complessa. Il requisito principale è costituito dall'integrità e dallo spessore dell'osso buccale che dovrà almeno avere uno spessore pari o superiore a 1 mm¹ e la presenza di un gap fra l'impianto e la parete alveolare di 2 mm circa. Un'estrazione atraumatica e l'utilizzo di biomateriali nel void compreso fra l'impianto e l'osso alveolare costituiscono dei fattori chiave per il mantenimento dei volumi alveolari.

Tuttavia nelle zone estetiche del mascellare l'inserimento degli impianti post-estrattivi può indurre una disarmonia estetica dovuta

ad una recessione vestibolare del volume tessutale perimplantare²⁻⁴. Per ridurre la perdita volumetrica dei tessuti perimplantari, alcuni studi clinici⁵⁻⁷ hanno riportato l'utilizzo delle cappette di guarigione customizzate avvitate sugli impianti immediatamente inseriti negli alveoli post-estrattivi.

In questo case report viene descritta l'applicazione delle cappette di guarigione customizzate seguendo la procedura CAD/CAM in un flusso di lavoro digitale.

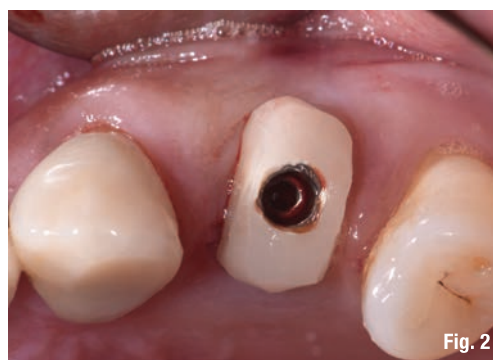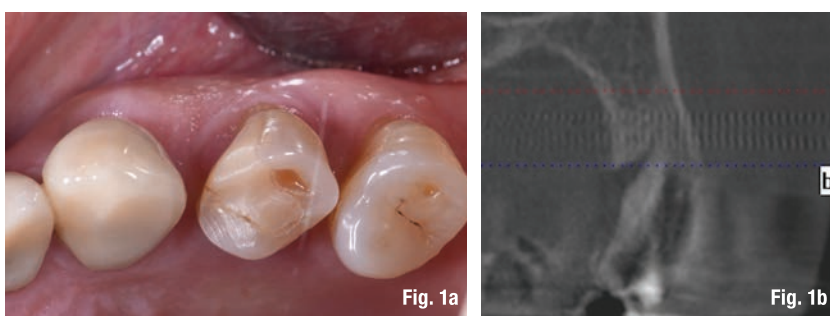
Prima di eseguire l'estrazione si procede con il rilevamento dell'impronta digitale per copiare l'anatomia del profilo d'emergenza del dente. A questo punto si estrae in modo molto conservativo il dente. Si posiziona l'impianto dentale senza inserimento dei biomateriali nel void creato fra la superficie dell'impianto e la parete dell'alveolo. Si avvita una cappetta eseguita con la procedura CAD/CAM copiando l'anatomia del dente estratto (Figg. 1a-2).

Tre mesi dopo, l'inserimento dell'impianto i volumi anatomici dei tessuti perimplantari presentano la stessa forma e dimensione di quella precedente dell'estrazione del dente (Fig. 3).

Dopo il rilevamento dell'impronta digitale si disegnano i margini gengivali del manufatto protesico, prestando attenzione al profilo d'emergenza (Figg. 4a, 4b).

La corona in disilicato di litio viene cementata rispettando i profili anatomici conservati dalla cappetta customizzata (Fig. 5).

A distanza di due anni si possono notare il mantenimento volumetrico delle strutture



Figg. 1a, 1b_A: caso clinico; B: la sezione alla Cone beam.

Fig. 2_Coppetta di guarigione customizzata avvitata sull'impianto appena inserito nell'alveolo post-estrattivo.

tessutali attorno al restauro implant-protesico. La cone beam rivela il mantenimento volumetrico del tessuto osseo periimplantare (Figg. 6a-6c).

Questo case report evidenzia l'importanza della customizzazione delle cappette di guarigione per il mantenimento dei volumi dei tessuti perimplantari. La forma delle cappette di guarigione simili alle radici dei denti estratti avviate sugli impianti post-estrattivi evitano il collasso volumetrico dei tessuti, guidando la guarigione dei tessuti perimplantari con il mantenimento volumetrico dell'alveolo.

Con questa metodica si riduce il numero delle procedure tradizionali eseguite per il trattamento impianto protesico negli im-

pianti post-estrattivi. Si evita la riapertura del lembo gengivale, le varie fasi della ribassatura del provvisorio per il condizionamento gengivale, riducendo i tempi e i costi. Con questa procedura si lavora in modo conservativo, si velocizzano i tempi di esecuzione del flusso di lavoro mantenendo inalterati i parametri morfologici e volumetrici dei tessuti periimplantari. E tutto questo flusso di lavoro è possibile effettuarlo direttamente alla poltrona diminuendo i costi e il tempo per il paziente.

Bibliografia disponibile presso l'editore.

Fig. 3_ Si può notare il trofismo e il volume dei tessuti periimplantari 3 mesi dopo l'inserimento dell'impianto.

Figg. 4a, 4b_ Inserimento del moncone e presa dell'impronta digitale.

Fig. 5_ I volumi dei tessuti perimplantari sono sovrapponibili a quelli registrati prima dell'estrazione dentale.

Figg. 6a-c_ A: caso clinico a due anni dalla finalizzazione impianto-protesica; B,C: le sezioni alla Cone beam mostrano il mantenimento volumetrico dell'osso alveolare.

