

Новости

Стоматолог из Брисбена рассказывает о значимости стоматологического здоровья во время беременности
Dental Tribune International

БРИСБЕН, Австралия: беременность – уникальный, важный и радостный период в жизни женщины, однако она может существенно повлиять на стоматологическое здоровье, причем не только матери, но и ребенка. Исследования демонстрируют связь между плохим состоянием полости рта матери и преждевременными родами или низкой массой тела ребенка при рождении. Стоматолог из Брисбена считает, что поскольку гормональная перестройка во время беременности негативно сказывается на здоровье полости рта, женщин необходимо информировать о том, что их стоматологический статус может повлиять на здоровье долгожданного ребенка.



Сохранение хорошего стоматологического статуса во время беременности важно для здоровья не только матери, но и ребенка. (Фото: HBRH/Shutterstock)

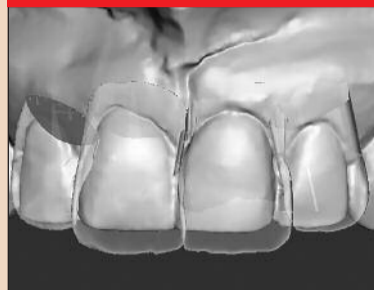Стоматолог-терапевт Ellie Nadian, которая руководит брисбенской клиникой PureDentistry, убеждена, что беременные женщины должны получать информацию, которая поможет им сохранить стоматологическое здоровье. На разных этапах беременности организм женщины подвергается множеству гормональных изменений, способных привести к быстрому ухудшению состояния зубов и десен. Именно поэтому, считает доктор Nadian, каждая женщина перед зачатием должна позаботиться о своем стоматологическом статусе.

Различные связанные с беременностью факторы, например изменение физиологического состояния и гормонального фона, могут вызывать усиление активности бактерий полости рта и представлять опасность для здоровья последней. Японские исследователи, работавшие с беременными, сообщают, что активность бактерий на раннем этапе беременности значительно усиливается. Таким образом, в первом триместре беременности может наблюдаться пролиферация бактерий в полость рта и ее колонизация пародонтальными патогенами. Однако результаты отдельного исследования говорят о том, что надлежащая гигиена полости рта позволяет частично нейтрализовать влияние гормонов на состояние зубов и десен во время беременности.

Согласно американскому руководству по поддержанию здоровья полости рта в ходе беременности и в первые месяцы жизни младенца, профилактическая стоматологическая помощь должна оказываться беременным женщинам как можно раньше. Результаты исследования, проведенного учеными из Гарвардской стоматологической школы в Бостоне, США, говорят о значимости хорошего стоматологического здоровья во время беременности. Обследовав 1 635 беременных женщин, чтобы установить связь между пародонтитом и рождением недоношенных младенцев, исследователи пришли к выводу, что во многих случаях это заболевание является независимым фактором риска преждевременных родов.

От редакции: список литературы можно получить у доктора EllieNadian.

Современные технологии

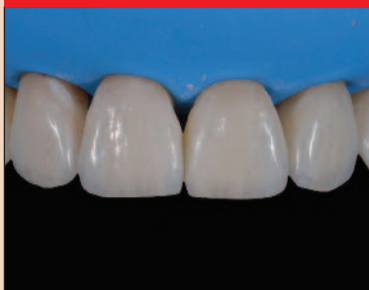

Метод Aesthetic Digital Smile Design: коммуникация с пациентом и компьютерное моделирование с использованием двух- и трехмерных изображений

Коммуникация между стоматологом и пациентом имеет большое значение, особенно при частичной или полной реабилитации эстетически значимой зоны. Сегодня важно не только суметь устранить патологию, но и получить эстетические результаты, соответствующие ожиданиям пациента.

стр. 2

Эстетическая стоматология

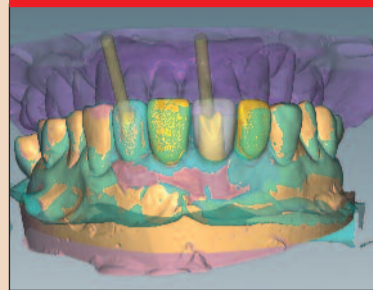


Сравнение цифрового и аналогового процессов изготовления десяти керамических виниров для установки на фронтальных зубах верхней челюсти

В арсенале эстетической и реставрационной стоматологии имеется множество различных материалов и методов лечения, применяемых при восстановлении зубов фронтальной группы. Традиционный метод требует исключительного мастерства и чрезвычайно чувствителен к техническим погрешностям.

стр. 9

Эстетическая стоматология




Немедленная имплантация и функциональная реабилитация эстетически значимой зоны с использованием технологии CAD/CAM

В дополнение к полноценной функциональной реабилитации восстановление эстетики при имплантологическом лечении всегда представляет собой сложную задачу, особенно если речь идет о фронтальной группе зубов.

стр. 14

Современные технологии



Удаление отломков инструментов с помощью лазера Nd:YAG

Лабораторное тестирование лазеров Nd:YAG показало, что они способны успешно удалять фрагменты эндодонтических инструментов из корневых каналов. Удалить отломок можно четырьмя способами, каждый из которых связан с тем или иным температурным воздействием лазера.

стр. 18

Отбеливание зубов по методу TouchWhite

Нгуен Линьлан, Австралия

Введение

Дисколориты зубов – распространенная эстетическая проблема. По сравнению с другими методами, применяемыми для устранения дисколоритов, отбеливание является наиболее консервативной процедурой. Оно происходит за счет проникновения различных кислородосодержащих радикалов, которые образуются при распаде перекиси водорода (H_2O_2), в дентин; содержащиеся в последнем молекулы пигмента меняют цвет в результате реакции окисления [1]. Большинство гелей для отбеливания зубов в клинике содержат перекись водорода, и эти средства часто активируют с помощью тепла или света. Свет сокращает продолжительность процедуры отбеливания за счет повышения температуры геля, в результате чего ускоряется распад кислорода на свободные радикалы и усиливается высвобождение окрашенных молекул [2]. Безопасным и эффективным источником света для активации отбеливающих средств является эрбиевый лазер (Er:YAG) [1–4].

Запатентованный метод отбеливания зубов TouchWhite основан на том факте, что излучение лазера Er:YAG наиболее полно поглощается водой, которая является одним из главных компонентов отбеливающих гелей на водной основе. При этом в составе геля может не быть никаких дополнительных абсорбирующих частиц. Еще важнее, что с учетом такой проблемы, как термическое воздействие на ткани зуба, процедура TouchWhite представляет собой наиболее эффективный и наименее инвазивный метод отбеливания зубов с применением лазера. Луч эрбиевого лазера полностью поглощается гелем и не проникает в твердые ткани или пульпу. Таким образом, вся энергия лазера эффективно используется для повышения температуры геля. Ткани зуба не нагреваются, как это происходит при использовании других лазеров. Также отсутствует риск случайного по-



вреждения твердых тканей или пульпы зуба, поскольку плотность излучения лазера при каждом импульсе заметно ниже порога абляции тканей зуба. Благодаря этому процедура отбеливания может проводиться с минимальной тепловой нагрузкой на зуб, а скорость отбеливания безопасно увеличивается в 5–10 раз [1, 4].

Клинический случай

Пациент в возрасте около 40 лет примерно 15 лет назад перенес спортивную травму, в результате которой возник некроз пульпы левого центрального резца верхней челюсти, что привело к изменению цвета зуба после эндодонтического лечения (рис. 1). Наша цель заключалась в осветлении зуба перед установкой винира. Для решения этой задачи

прибегли к протоколу TouchWhite (с применением лазерной системы LightWalker, Fotona).

Лечение

Удалили композитную реставрацию, установленную на небной поверхности резца. Из каналов удалили гуттаперчу до уровня пришеечного дентина. Для защиты последнего использовали стеклоиономерный цемент. Отбеливание зуба проводили с помощью перекиси водорода (35%) в виде прозрачного геля, который активировали по методу Fotona TouchWhite. Использовали наконечник R16 и лазер на очень низкой мощности, 0,75 Вт, с частотой импульса 10 Гц. Гель ввели в пульпарную камеру и нанесли на вестибулярную поверхность зуба. Лучом лазера попеременно активировали

гель в пульпарной камере и на вестибулярной поверхности резца (3 раза с каждой стороны по 20 с). Затем гель смыли и нанесли заново, повторили цикл активации. После этого цвет зуба стал значительно более светлым (рис. 2). Перед тем, как закончить процедуру, в пульпарную камеру поместили ватный тампон, пропитанный отбеливающим гелем. Гель активировали 3 раза по 20 с с 20-секундными перерывами. Затем установили временную пломбу, оставив тампон в пульпарной камере.

Результат

Через 18 дней отметили полное восстановление исходного цвета зуба (рис. 3). На небной поверхности зуба установили композитную

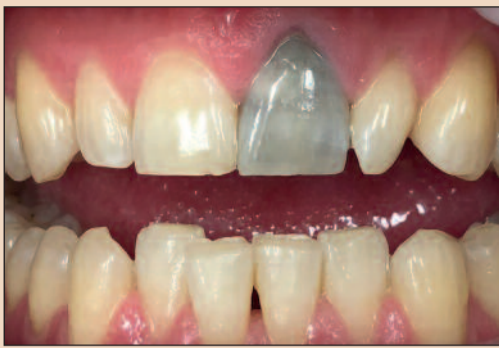

Рис. 1. Клиническая картина до отбеливания.

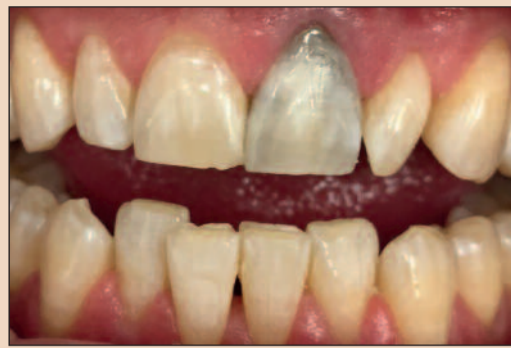

Рис. 2. Клиническая картина в процессе отбеливания.

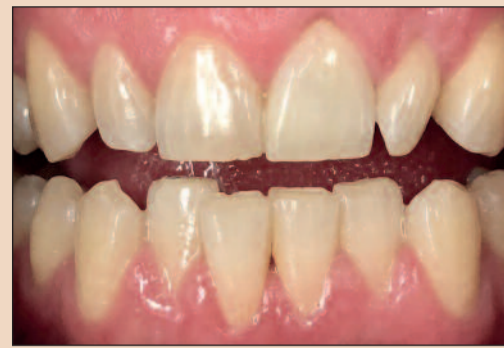

Рис. 3. Клиническая картина через 18 дней [5].

← DT стр. 1

реставрацию; благодаря отбеливанию необходимость в установке керамического винира отпала. Успешный результат был обусловлен несколькими факторами:

1. Использовали отбеливающий гель с высокой концентрацией перекиси водорода и повышенным уровнем pH.

2. Обеспечили оптимальный уровень лазерной энергии.

3. Надлежащим образом удалили композитную реставрацию и гуттаперчу из корневого канала (до уровня пришеечного дентина).

4. Оставили тампон с активированным отбеливающим гелем в пульпарной камере для более продолжительного воздействия [5].

Таким образом, процедура Touch-White с использованием лазера Er:YAG может являться безопасным и эффективным методом отбеливания витальных и девитализированных зубов. DT

Литература

1. Sari T, Usumez A. CASE REPORT: Office Bleaching with Er:YAG Laser. J LA HA 2013 (1): 55-7.
2. Yazici A, Kalender B, Usumez A et al. In vitro comparison of an Er:YAG laser-

activated bleaching system with different light-activated bleaching. Lasers Med Sci 2018.

3. Jovanovic J. TouchWhite™ Er:YAG Laser-Assisted Tooth Whitening. J LA HA 2011; 2011 (1): S14.
4. Gutknecht N, Franzen R, Meister J et al. A Novel Er:YAG Laser-Assisted Tooth Whitening Method. J LA HA 2011; 2011 (1): 1-10.
5. Linblan N. TouchWhiteR Teeth Bleaching. J LA HA; 2017 (1): CB07.

Информация об авторе



Dr Nguyen Linhlan
Kaleen Dental Care and Facial Aesthetics
149 Maribyrnong Ave,
Kaleen ACT 2617, Australia (Австралия)
kaleendentalcare@gmail.com
www.kaleendentalcare.com.au

Метод Aesthetic Digital Smile Design: коммуникация с пациентом и компьютерное моделирование с использованием двух- и трехмерных изображений

Антонелло Демартис, Лука Борро, Валерио Бини, Италия

Введение

Коммуникация между стоматологом и пациентом имеет большое значение, особенно при частичной

или полной реабилитации эстетически значимой зоны (улучшении улыбки). Сегодня важно не только суметь устранить патологию, но и получить эстетические результаты,

соответствующие ожиданиям пациента. Улыбка – это наша визитная карточка и едва ли не первое, на что обращают внимание другие люди при знакомстве с нами. Важно понимать, что улыбка может казаться некрасивой даже при отсутствии патологии, и это порой очень угнетает пациентов. Стоматолог должен знать, каковы желания пациента и его восприятие самого себя, – только в этом случае можно найти к пациенту правильный подход при обсуждении вариантов лечения. Моделирование улыбки предполагает учет всех индивидуальных особенностей пациента, узнать о которых невозможно без эффективного общения с ним. Во многих случаях пациенты не могут сформулировать свои пожелания, и тогда стоматолог должен постараться понять, могут ли быть удовлетворены потребности пациента.

Что необходимо для планирования эстетического лечения? Что нужно, чтобы смоделировать улыбку, гармонирующую с чертами лица пациента? Стоматолог должен собрать анамнез, создать аналоговые или цифровые модели, провести рентгенологическое обследование, сделать фотографии и внутриротные снимки, провести анализ функций и эстетики орофациальной области, изучить состояние полости рта, проанализировать особенности лица в статике и динамике, найти верный психологический подход к пациенту и получить его информированное согласие.

При поиске подхода к пациенту можно полагаться на интуицию, но для достижения необходимых результатов нужны знания и опыт. Поскольку пожелания пациента связаны главным образом с эстетикой, мы должны понимать, что такое эстетичная улыбка. Существует ли универсальная концепция красоты? Мы думаем, что в результате вмешательства стоматолога улыбка не должна терять индивидуальности: следовательно, дизайн улыбки требует знания психологии и умения общаться с пациентом. Лишь с помощью эффективной коммуникации мы можем выявлять и удовлетворять потребности пациентов, чьи предпочтения заметно изменились за последние полвека. Сегодня мы располагаем невиданными ранее возможностями для обсуждения эстетических аспектов лечения –

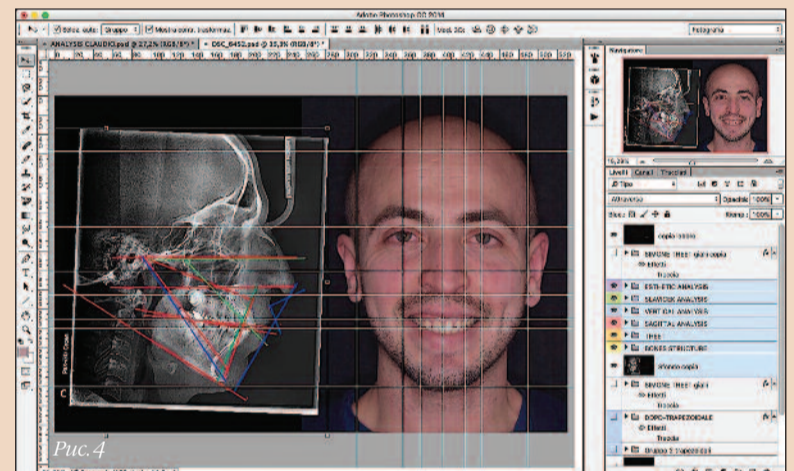


Рис. 4




Рис. 1




Рис. 2



Рис. 3

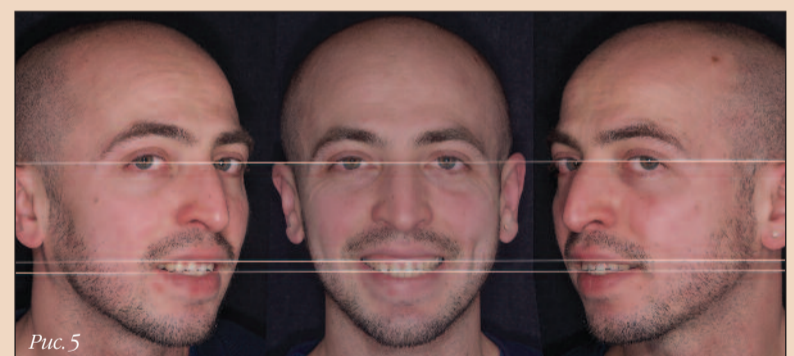

Рис. 5




Рис. 6

цифровыми изображениями, которые можно моментально получить и вывести на экран: они не требуют пояснений и понятны без слов.

Развитие технологий привело к появлению программ и протоколов, заметно облегчающих коммуникацию с пациентами благодаря мгновенной и наглядной демонстрации предполагаемых результатов лечения. Например, цифровой дизайн улыбки (Digital Smile Design по методу Christian Coachman) предполагает использование программ для создания презентаций (Keynote, Apple

или PowerPoint, Microsoft) либо специализированного стоматологического программного обеспечения. Чтобы визуализировать предполагаемые результаты лечения, можно использовать методы редактирования изображений, например, Photoshop Smile Design (доктора Edward McLaren) и Aesthetic Digital Smile Design – ADSD (доктора Valerio Bini). Тщательный анализ и дизайн улыбки являются основополагающими элементами данного метода; они необходимы для планирования лечения. Первый этап подразумева-

ет получение фотографий и видео (для анализа орофациальной области в статике и движении; рис. 1–3). Эти изображения дополняют анамнез и являются неотъемлемой частью осмотра.

Второй этап представляет собой анализ эстетики в соответствии с основными параметрами. Характеристики улыбки и фонетики определяют на основании фото- и видеозаписей, сделанных в то время, когда пациент спит, разговаривает и улыбается, что позволяет лучше отследить, как меняется его лицо, в частности область вокруг рта.

Сегодня цифровые технологии стали повседневной реальностью и прочно вошли в жизнь людей; в свою очередь цифровые рабочие процессы стали доступны для стоматологов всех специальностей.

Метод ADSD

Стоматолог должен объяснить пациенту, как он собирается улучшить его улыбку; следовательно, предполагаемые результаты необходимо продемонстрировать.

Данный метод позволяет стоматологу проанализировать размеры и характеристики зубов, опираясь на самые доступные на сегодняшний день источники информации – фотографии. Цифровой дизайн улыбки на основе двухмерных изображений дает возможность визуализировать новую улыбку и продемонстрировать ее пациенту. Обработка фотографий может осуществляться с помощью разных программ; в настоящее время для ADSD можно использовать хорошо известный графический редактор Adobe Photoshop CC (Adobe Systems).

Определенный набор инструментов позволяет стоматологу легко использовать эту удобную программу для ADSD. Получаемая в результате фотография максимально реалистично отражает предполагаемые результаты лечения, позволяя оценить форму, цвет и расположение зубов в контексте эстетики лица. Загрузив исходные снимки в программу, фронтальные и боковые изображения выравнивают, чтобы создать сетку, охватывающую все основные компоненты орофациального комплекса (цифровое картирование лица по методу ADSD; рис. 4, 5). Полученная информация позволяет создать правдоподобную визуальную модель будущей улыбки пациента. Такое графическое моделирование полезно для понимания целей лечения со стороны ассистентов стоматолога и техников. Оно помогает воспроизвести необходимую морфологию зубов при создании виртуальной модели (рис. 6).

Виртуальное моделирование

Трехмерное моделирование играет в эстетической стоматологии все более важную роль, поскольку позволяет не только оптимизировать рабочий процесс, но и повысить эффективность коммуникации с пациентом. Трехмерное моделирование представляет собой процесс воссоздания реального объекта в виртуальной среде. Эта технология, предназначавшаяся для архитекторов и дизайнеров, впоследствии нашла применение и в других, порой самых неожиданных областях. Стоматологи первыми начали использовать трехмерное моделирование как инструмент, идеально вписывающийся в рабочий процесс. За стоматологией последовали и другие области медицины; сегодня этот метод часто применяется в контексте клинической и исследовательской работы.

Таким образом, дизайн улыбки можно рассматривать как стоматологическую дисциплину, одним из важнейших инструментов которой является трехмерное моделирование, широко используемое в рамках диагностики и планирования лечения. Объемные изображения лишены всех недостатков, присущих

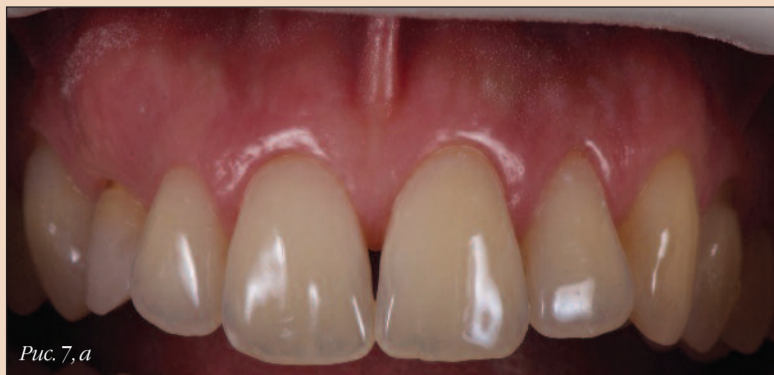

Рис. 7, а

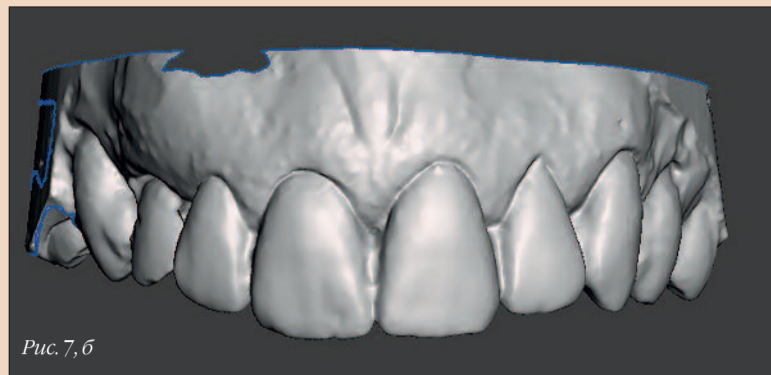


Рис. 7, б

обычным фотографиям. Современные программы для виртуального моделирования позволяют использовать стандартные библиотеки

трехмерных изображений зубов или с помощью внутриворотного сканирования создавать собственные базы данных (рис. 7).

Технология трехмерного моделирования обладает рядом несомненных преимуществ: она позволяет создавать индивидуализированные

ортопедические решения и быстро изготавливать их с помощью самых

→ DT стр. 4

Реклама

45-й Московский
международный
стоматологический
форум и выставка



Дентал Салон

22-25 апреля 2019

Москва, Крокус Экспо
павильон 2, залы 5, 7, 8



На правах рекламы, 6+

www.dental-expo.com

Устроитель:

DENTALEXPO®

Стратегический партнер



Генеральный информационный партнер

Стоматология
СЕГОДНЯ

Генеральный научно-информационный партнер

DENTAL TRIBUNE
The World's Dental Newspaper - Russian Edition

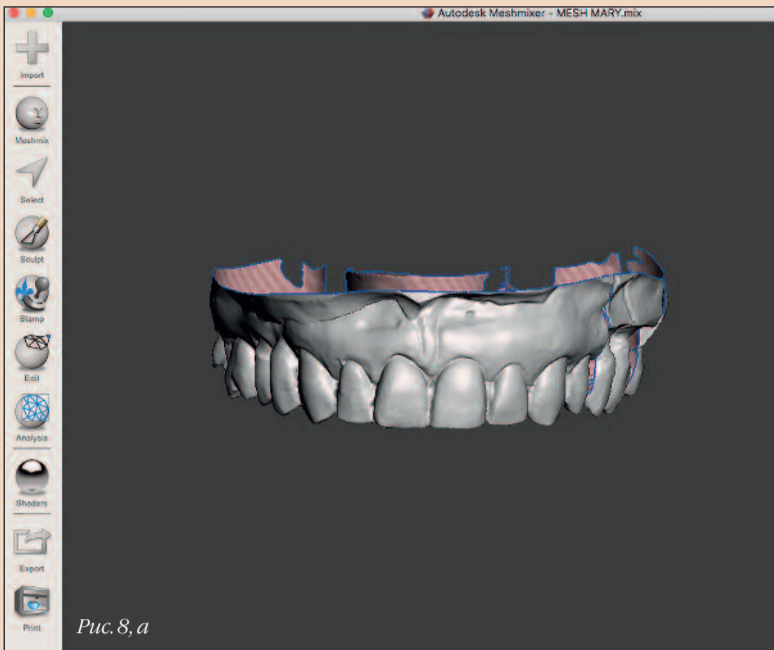


Рис. 8, а

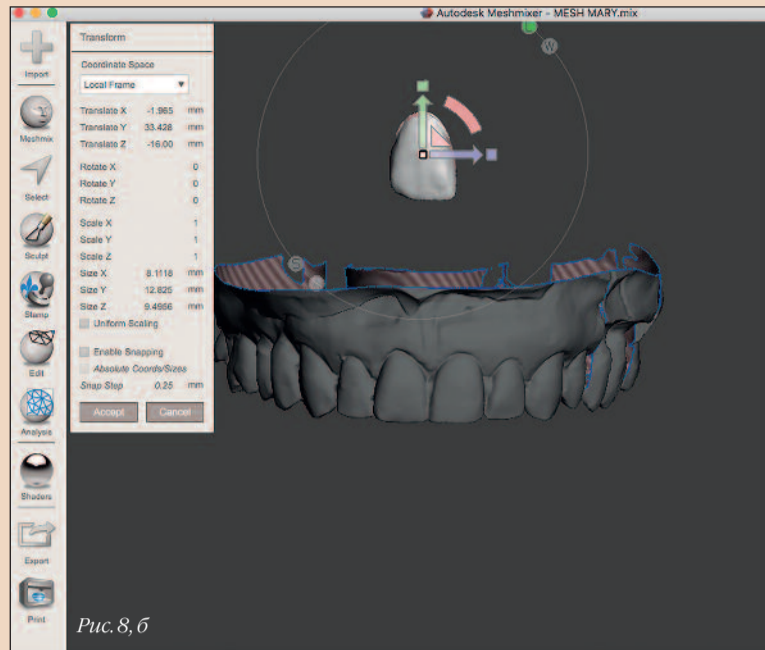


Рис. 8, б

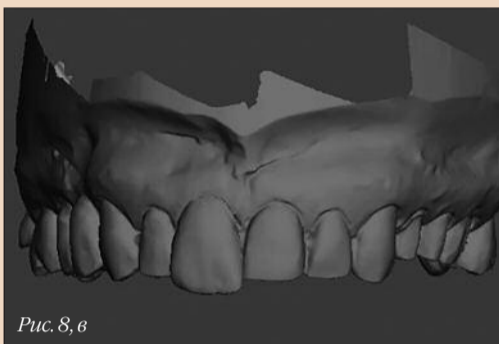


Рис. 8, в

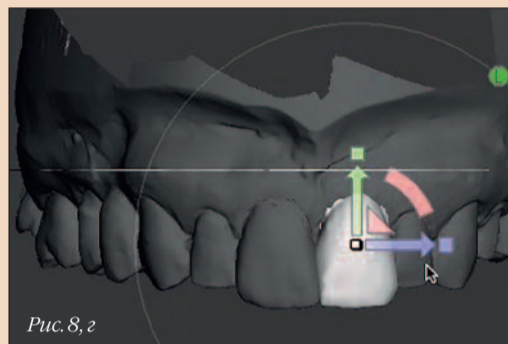


Рис. 8, г

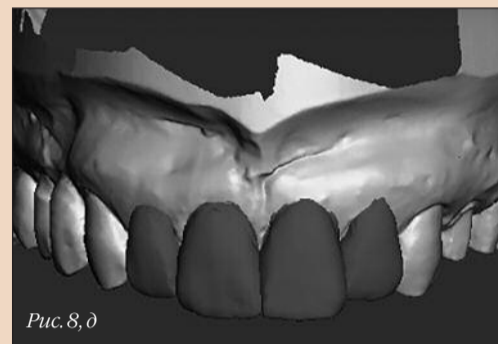


Рис. 8, д

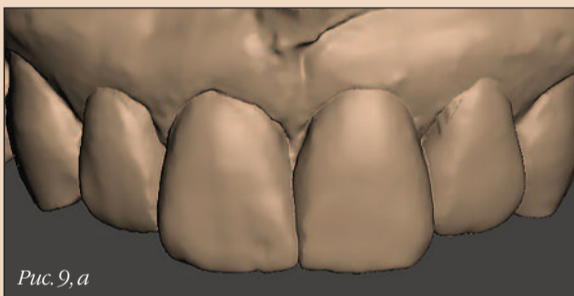

Рис. 9, а



Рис. 9, б

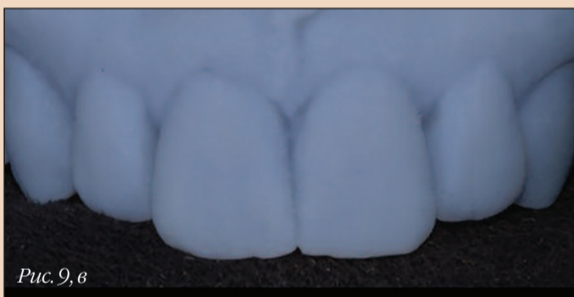

Рис. 9, в

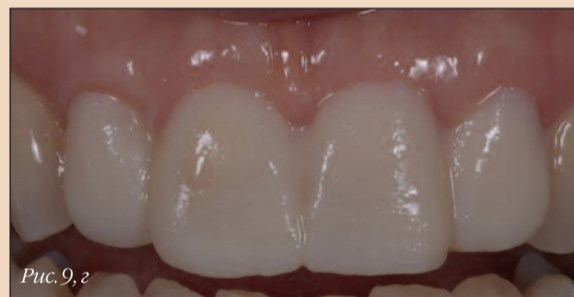

Рис. 9, г

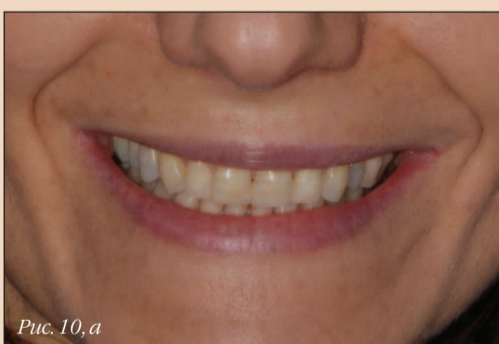

Рис. 10, а

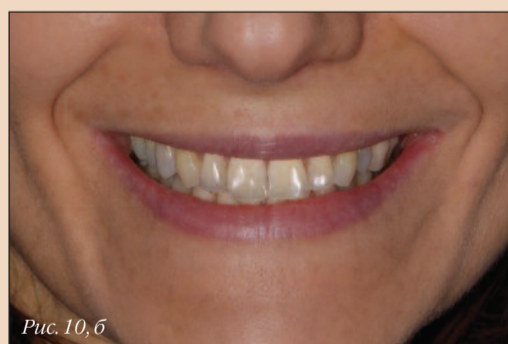

Рис. 10, б

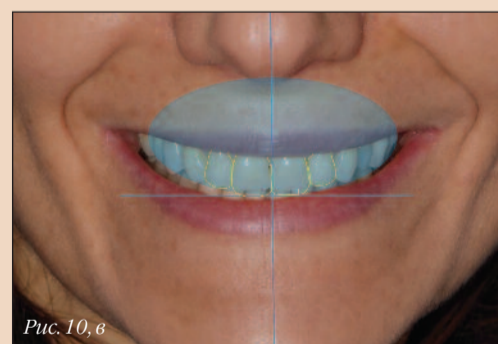


Рис. 10, в

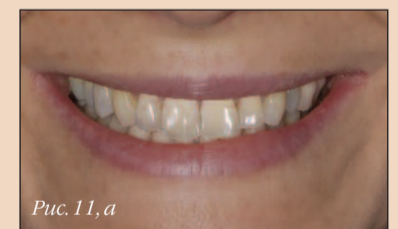

Рис. 11, а

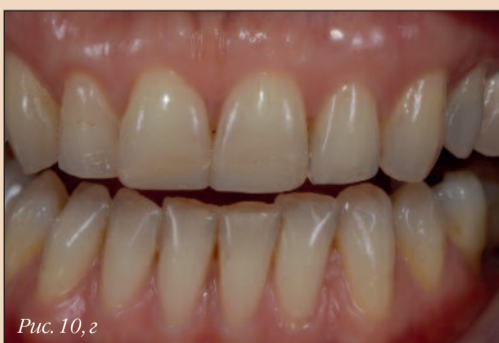

Рис. 10, г

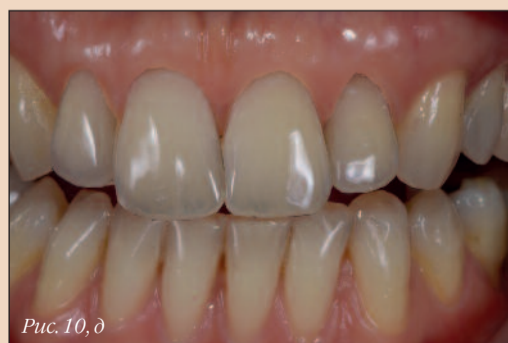

Рис. 10, д

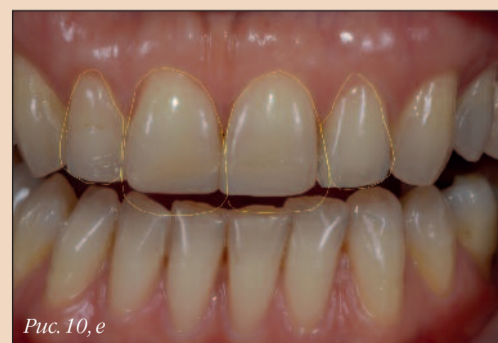

Рис. 10, е

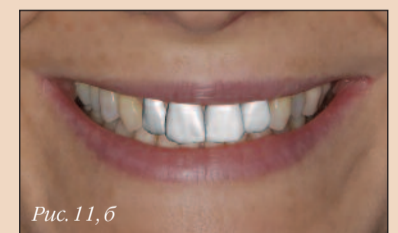

Рис. 11, б

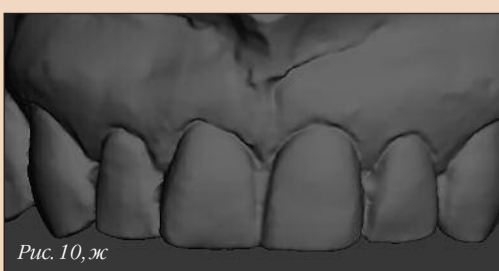


Рис. 10, ж

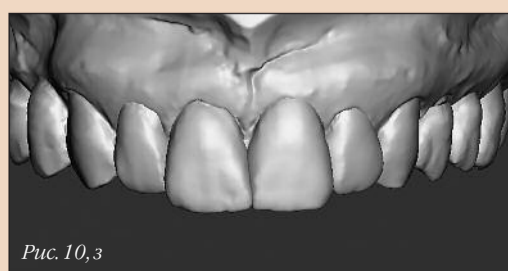


Рис. 10, з

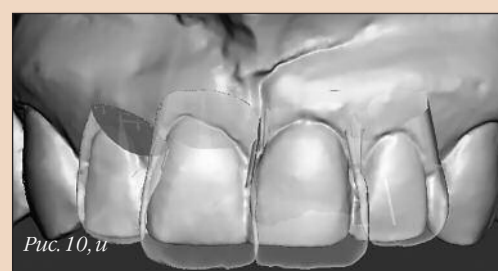

Рис. 10, и

← ДТ стр. 3

разных систем. Существует множество программ для трехмерного моделирования, и одна из них заметно выделяется тем, что обладает определенными полезными функциями, отсутствующими в других программах: совершенно бесплатна и интуитивно понятна пользователю. Она называется Meshmixer и была разработана компанией Autodesk, лидером в области программного обеспечения для трехмерного моделирования. Meshmixer позволяет создавать модели, которые можно поворачивать во все стороны, на 360° и в которые можно вносить бесконечные изменения (рис. 8).

Изготовление трехмерного прототипа

Существенной инновацией стала возможность изготовления с помощью современных 3D-принтеров

прототипов, которые значительно повышают эффективность коммуникации с пациентом. С клинической точки зрения именно в стоматологии трехмерная печать может применяться наиболее успешно и обоснованно. На сегодня существует несколько методов такой печати, однако в стоматологии используются главным образом две из них – стереолитография (SLA) и PolyJet (Stratasy).

Технология SLA основана на использовании фоточувствительного полимера и лазера. Полимер содержит фотоактиваторы, молекулы, которые полимеризуются при контакте со светом, имеющим определенную длину волны. Подтипом SLA является цифровая оптическая обработка – технология, также предполагающая полимеризацию материала, однако при помощи светодиода, а не лазера.

В случае технологии PolyJet капли полимера через сопло попадают в модельный лоток и полимеризуются при помощи рассеянного света с определенной длиной волны. В отличие от SLA для изготовления прототипов по методу PolyJet требуется дорогостоящее оборудование, которое не дает особых преимуществ с точки зрения качества конечного результата. Ввиду этого мы предпочитаем использовать для изготовления трехмерных полимерных моделей принтер SLA: по такой модели создается силиконовый ключ, который затем заполняется акриловой смолой и размещается в полости рта пациента на время, необходимое для полимеризации акрила. В ходе полимеризации излишки материала удаляются; затем силиконовый ключ снимается, и акрил подвергается финишной обработке. Таким образом, пациент получает полное представление о том, как будет выглядеть его улыбка по завершении всех процедур (рис. 9).

Обсуждение

По нашему мнению, модифицированная фотография является идеальным средством визуализации, позволяющим не только продемонстрировать пациенту предполагаемые результаты лечения, но и передать технику важную информацию, необходимую для изготовления трехмерного прототипа, по которому создается акриловая модель для примерки в полости рта. Цель предварительной визуализации конечных результатов лечения заключается в том, чтобы показать пациенту, какими

возможностями располагает стоматолог в конкретном клиническом случае (рис. 10). На сегодня большим недостатком примерочных моделей является отличие их фактуры от фактуры естественных зубов; увидев свое отражение в зеркале, пациент может счесть, что реставрации будут выглядеть неестественно. Пока что визуализация необходимой фактуры возможна только при помощи фотографий (рис. 11).

Вывод

В настоящей статье описывается последовательность цифрового дизайна улыбки с использованием двухмерных изображений и трехмерных моделей, а также недорогой и вос-

производимый способ создания примерочной модели путем изготовления прототипа по цифровой фотографии предполагаемого конечного результата лечения. Преимуществами программы для трехмерного моделирования Meshmixer являются открытость и интуитивная понятность. Кроме того, Meshmixer позволяет легко создавать индивидуальные базы данных в дополнение к имеющимся библиотекам изображений. Такую базу данных можно модифицировать в соответствии с правилами дизайна улыбки, целью которого является создание объемного полимерного прототипа, отличающегося большой точностью деталей. **DT**

От редакции. Впервые статья была опубликована в номере 6 и 7 издания DT France за 2018 г.

Применение лазера для активации ирригационных растворов при эндодонтическом лечении

Грегори М. Курицман, США

Успех эндодонтического лечения напрямую зависит от качества очищения системы корневых каналов. Последняя, помимо основных каналов, включает множество ответвлений, недоступных для эндодонтических файлов (рис. 1). Эндодонтист может очистить основные каналы с помощью ручных или машинных инструментов, но удаление пульпарной ткани и дентинной стружки

из латеральных каналов представляет собой сложную задачу.

Чтобы результаты эндодонтического лечения были успешными, необходимо удалить пульпарную ткань и присутствующие в ней бактерии из всей системы корневых каналов, которую затем следует загерметизировать путем obturation. Поскольку два физических тела не могут занимать одно и то же простран-

ство, obturation материалом невозможно заполнить те участки корневых каналов, на которых присутствует пульпарная ткань. Итак, успех эндодонтического лечения зависит от качества дезинфекции и очищения подлежащей полной obturation системы корневых каналов, и медикаментозная обработка давно считается важным средством достижения этих целей.

Тем не менее традиционные методы ирригации даже с применением раствора гипохлорита натрия (NaOCl) не позволяют полностью удалить бактерии из системы корневых каналов, особенно из апикальных сужений (рис. 2). Исследования показали, что использование эрбиевого лазера (Er:YAG) для активации

→ **DT** стр. 6
Реклама

Информация об авторах



Доктор Антонелло Демартис (Antonello Demartis) работает в частной клинике и является специалистом по эстетической стоматологии.



Лука Борро (Luca Borro) – дипломированный специалист по медицинскому трехмерному моделированию и междисциплинарным инновациям.



Доктор Валерио Бини (Valerio Bini) занимается ортопедической и эстетической стоматологией. Он является автором множества статей для итальянских и международных журналов по цифровой и эстетической стоматологии, а также докладчиком международных конференций по этой тематике. Он разработал Aesthetic Digital Smile Design – метод виртуального анализа эстетики орофациальной области и планирования лечения. Bini является активным членом Общества цифровой стоматологии. Связаться с ним можно по электронной почте: info@studio-bini.com.



Be a part of something extraordinary.

ADA | **fdi**
WORLD DENTAL CONGRESS
SAN FRANCISCO 2019

4–8 September 2019 Moscone Convention Center

3 DAYS OF EXHIBITION
5–7 SEPTEMBER

SCIENTIFIC PROGRAMME
2 HALF DAYS (4, 8 SEPT) & 3 FULL DAYS (5-7 SEPT)

► **MORE THAN 1,300 STANDS**

► **200 WORLDWIDE SPEAKERS**

► **40,000 M² OF EXHIBITION SPACE**

► **MORE THAN 30,000 PARTICIPANTS**

Abstract submission deadline
1 April 2019

Early-bird registration deadline
30 April 2019

www.world-dental-congress.org



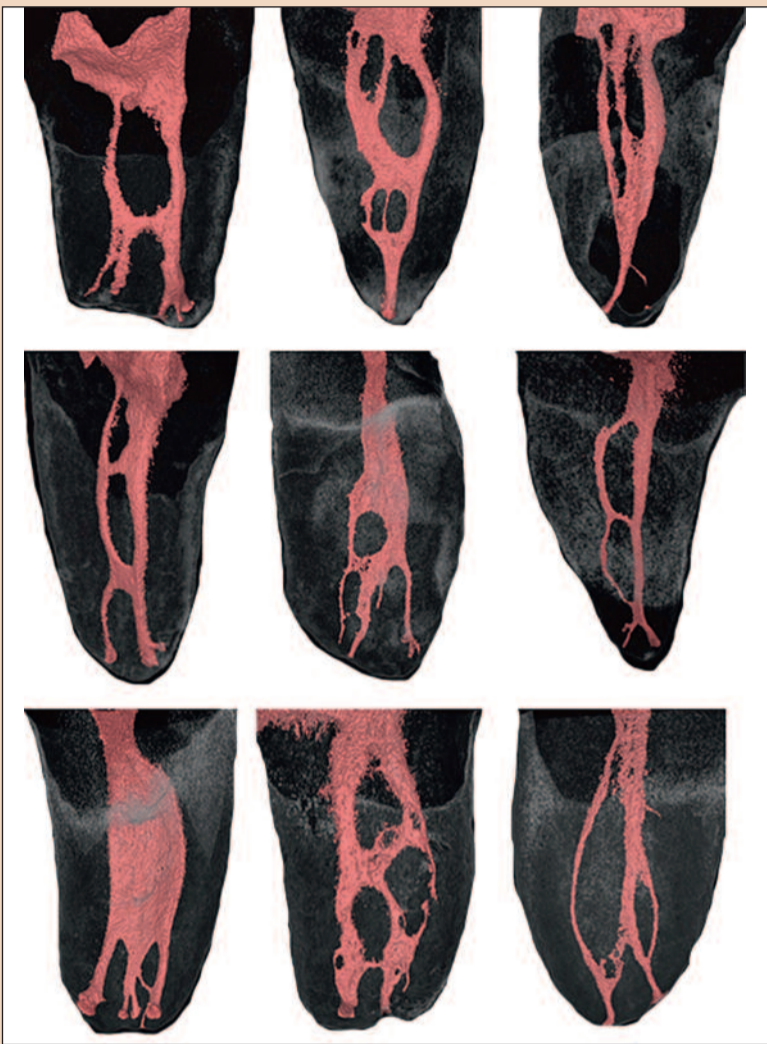


Рис. 1. Система корневых каналов имеет ответвления и сужения, недоступные для эндодонтических инструментов.

← ДП стр. 5

ирригационного раствора не только значительно повышает эффективность последнего (NaOCl и этилендиаминтетраацетат – ЭДТА), но и в целом улучшает дезинфекцию системы корневых каналов, способствуя очищению дополнительных каналов в той степени, которая позволяет надежно obturировать их (рис. 3, 4).

Ирригация – ключ к успеху эндодонтического лечения

Препарирование с помощью эндодонтических файлов необходимо для расширения каналов и их подготовки к obturации, однако инструменты не могут полностью удалять дентинную стружку и пульпарную ткань, колонизированную бактериями. Для этого требуется медикаментозная обработка. На сегодня эффективным ирригантом по-прежнему считается NaOCl, способный растворять ткани и оказывающий антибактериальное действие. Тем не менее NaOCl с трудом проникает в дополнительные каналы, и, соответственно, не полностью уничтожает оставшиеся там бактерии. Более полное растворение тканей для более эффективного удаления пульпы/бактерий и глубокого проникновения раствора в дополнительные каналы позволит качественнее obturировать систему корневых каналов и обеспечить успех эндодонтического лечения.

Важную роль играет и смазанный слой дентина. Он содержит бактерии, которые, будучи оставлены в канале, могут привести к рецидиву инфекционного заболевания. При активации раствора с помощью лазера удаление смазанного слоя дентина из корневого канала было более эффективным, нежели при использовании традиционных методов ирригации [1]. Хорошо известно, что бактерия *Enterococcus faecalis* связана с неудачными результатами эндодонтического лечения; она часто присутствует в полости рта, и ее устранение критически важно для того, чтобы предотвратить повторное инфицирование системы корневых каналов. NaOCl неэффективен в отношении *E. faecalis*, однако при активации раствора NaOCl с помощью лазера можно добиться элиминации этой бактерии из системы корневых каналов [2].

Лазерная активация медикаментозных растворов

Энергия лазера повышает эффективность NaOCl за счет нагревания раствора в канале и его продвижения в направлении апекса. Однако не все виды лазеров оказывают одинаковое воздействие на раствор. Наилучшие результаты достигаются при активации NaOCl с помощью лазера Er:YAG; эффективность NaOCl самого по себе или активированного другими лазерами оказывается ниже [3], тогда как активация эрбиевым лазером обеспечивает максимальный антибактериальный эффект [4]. По сравнению с неодимовым или диодным лазером Er:YAG позволяет лучше удалять смазанный слой и, соответственно, эффективнее устранять бактерии в системе корневых каналов [5]. Наиболее качественное очищение корневых каналов обеспечивается при использовании эрбиевого лазера и чередовании растворов NaOCl и ЭДТА, поскольку они обладают синергетическим воздействием и хорошо дополняют друг друга [6].

Кроме того, лазер Er:YAG (Lite-Touch™, AMD LASERS) создает гидродинамическое давление, которое возникает благодаря расширению и схлопыванию кавитационных пузырьков при активации ирригационного раствора в пульпарной камере [7–9]. Таким образом, наконечник лазера не нужно вводить в каналы: активация раствора в пульпарной камере вполне достаточно для того, чтобы обеспечить необходимый эффект и качественно очистить всю систему корневых каналов. Эрбиевый лазер Lite-Touch™ работает в субабляционном режиме, который позволяет активировать медикаментозный раствор, не вызывая структурных изменений твердых тканей зуба. Это исключает риск образования уступов в канале и перфораций на дне пульпарной камеры, делая использование лазера совершенно безопасным.

При включении лазера Er:YAG и поступлении излучения через сапфировый наконечник в поглощающую жидкость (ирригант) возникает тепловой импульс. Его результатом становится растягивающее усилие, инициирующее кавитацию жидкости перед наконечником, на значительно меньшем расстоянии от него, нежели глубина оптического проникновения излучения. Рас-

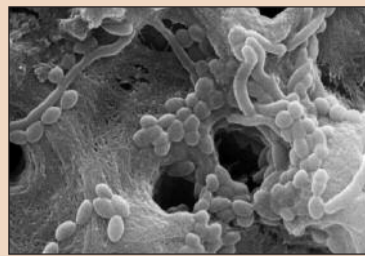


Рис. 2. Снимок, сделанный с помощью сканирующего электронного микроскопа, демонстрирует присутствие в апикальной трети канала бактерий и остатков пульпарной ткани, которые не были удалены с помощью стандартной медикаментозной обработки.




Рис. 3. Снимок, сделанный с помощью сканирующего электронного микроскопа, демонстрирует полное отсутствие бактерий и пульпарной ткани в апикальной трети канала после ирригации по методу LT-IRI™.

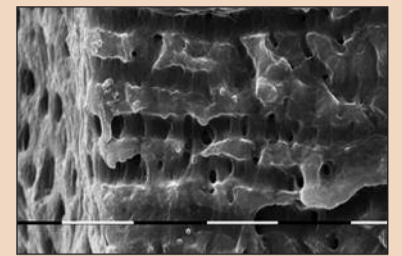


Рис. 4. Микрофотография поперечного среза корневого канала, демонстрирующая полное отсутствие бактерий и пульпарной ткани, а также чистые устья дентинных трубочек в апикальной трети после медикаментозной обработки по методу LT-IRI™ (Все снимки: © Prof. Georgi Tomov, Plovdiv, Bulgaria).

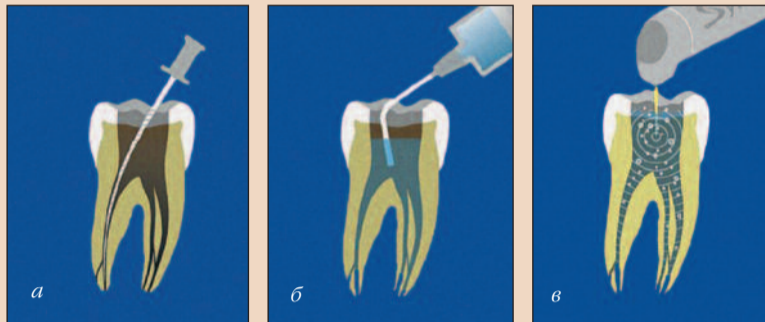


Рис. 5а–в. Протокол фотомеханической ирригации с помощью лазера Lite-Touch (LT-IRI™).

ширение и коллапс пузырьков заставляют жидкость двигаться со скоростью до 12 м/с, перемещаясь в системе корневых каналов. Величины возникающего при этом радиального и продольного давления достаточно для того, чтобы обеспечить глубокое проникновение медикаментозного раствора в каналы и эффективное очищение дентинных трубочек. При такой фотомеханической активации ирриганта происходит и повышение его температуры, что дополнительно увеличивает эффективность очищения стенок каналов и дентинных трубочек, а также улучшает химические характеристики раствора.

Фотомеханическая активация ирригационного раствора с помощью лазера Lite-Touch (LT-IRI)

Эндодонтическое лечение начинается с создания полости доступа при помощи традиционных боров или же путем абляции эмали и дентина с применением эрбиевого лазера Lite-Touch™. Поскольку лазер не может удалить керамику и металл, из которых обычно изготавливаются коронки и мостовидные протезы, а также амальгаму, для обеспечения доступа при наличии таких реставраций, необходимо использовать карбидные и алмазные боры. После обнажения дентина лазер можно задействовать для вскрытия крышки пульпарной камеры (в режиме работы с твердыми тканями). Дополнительным преимуществом лазера является возможность обеззараживания, уничтожения бактерий и удаления пульпарной ткани, что способствует лучшему очищению пульпарной камеры и, соответственно, более легкой локализации устьев каналов (лазер используется в режиме работы с мягкими тканями).

Локализовав устья каналов, с помощью ручных файлов формируют «ковровую дорожку» на рабочую длину. Затем каналы расширяют до необходимого размера по стандарту Международной организации по стандартизации (ISO) с помощью ручных или машинных инструментов (рис. 5, а). Для ирригации канала с применением лазера необходимо расширить его апикальную треть как минимум до размера 25/30 по ISO. Рекомендуется обеспечить конусность канала .04 или .06. В процессе препарирования NaOCl вводят в пульпарную камеру и каналы как для растворения пульпарной ткани, так и в качестве смазки для файлов, что снижает риск поломки инструмента, возникающий при препарировании сухого канала (рис. 5, б).

Для лучшего удаления дентинной стружки осуществляют активацию ирриганта при помощи эрбиевого лазера с наконечником 0.4/17 или 0.6/17 мм. Пройдя канал машинным инструментом, файл извлекают, пульпарную камеру наполняют медикаментозным раствором, погружают наконечник лазера в жидкость и активируют ее в течение 20 с при следующих настройках лазера: 40 мДж, 10 Гц, 0.5 Вт (рис. 5, в). Затем раствор отсасывают из пульпарной камеры, заполняют ее свежим ирригантом и продолжают препарирование. Вводить наконечник лазера непосредственно в каналы нет необходимости: активация раствора в пульпарной камере приводит к его глубокому проникновению в каналы. Можно чередовать раствор NaOCl с ЭДТА 17%. Раствор ЭДТА оказывает хелирующее воздействие, благодаря которому следующий ирригант, NaOCl, может получить лучший доступ к пульпарной ткани, не удаленной файлами в сужениях и боковых каналах.

По завершении препарирования с помощью машинных инструментов пульпарную камеру наполняют свежей порцией NaOCl, вводят наконечник лазера Er:YAG и активируют раствор как минимум 60 с. Это позволяет вывести дентинную стружку и остатки пульпарной ткани из всей системы корневых каналов. Через 1 мин ирригант удаляют и заменяют свежим медикаментозным раствором, который также активируют лазером; обработку продолжают до тех пор, пока в пульпарной камере не перестанут появляться остатки пульпарной ткани и дентинной стружки (которые делают раствор мутным). Прозрачность раствора означает, что система корневых каналов очищена максимально качественно. Остатки ирриганта удаляют, каналы просушивают с помощью бумажных штифтов. После этого систему корневых каналов obturируют, обеспечивая герметизацию и тех ее участков, которые остаются недоступными для препарирования с помощью эндодонтических файлов (рис. 6, 7).

Вывод

Успех эндодонтического лечения обуславливается двумя факторами: качественным очищением системы корневых каналов и ее надлежащей герметизацией. Хотя машинные файлы позволяют препарировать каналы эффективнее, нежели ручные инструменты, ни те, ни другие не способны проникать в сложные по морфологии ответвления и сужения. Ввиду этого качество очищения системы корневых каналов во многом

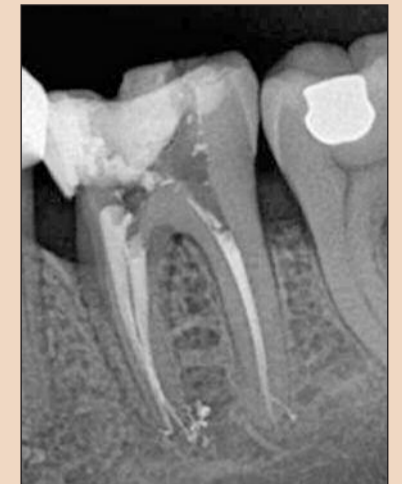

Рис. 6. Сложная анатомия апекса: obturация ответвлений и сужений стала возможна благодаря использованию эрбиевого лазера Lite-Touch (© Dr David Guex, Lyon, France).

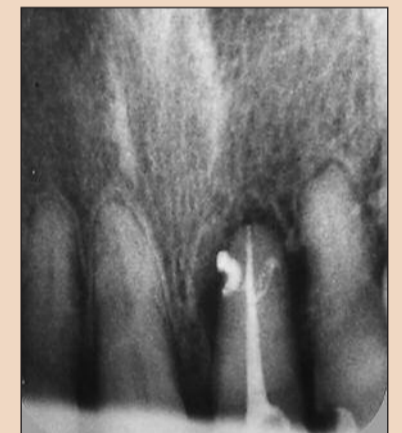

Рис. 7. Сложная анатомия апекса: полная obturация системы корневых каналов стала возможна благодаря использованию эрбиевого лазера Lite-Touch™ (© Prof. Georgi Tomov, Plovdiv, Bulgaria).

зависит от ее медикаментозной обработки, которая обеспечивает удаление остатков пульпарной ткани с недоступных для инструментов участков. При полном очищении системы корневых каналов obturация позволяет загерметизировать каналы, включая и те участки, которые с течением времени могли бы стать источником новых проблем. Активация раствора с помощью лазера дает возможность очистить не только основные, но и дополнительные каналы, чтобы обеспечить более полную obturацию системы корневых каналов. Помимо того, что лазер способствует продвижению раствора вглубь канала, он сам по себе обладает антибактериальным действием. Таким образом, данный метод позволяет практически стерилизовать пространство системы корневых каналов на всю длину последних. ДП

От редакции: список литературы можно получить в издательстве.

Контактная информация

Gregori M. Kurtzman
Implant Cosmetic Dental Center
3801 International Drive 102
Silver Spring, MD 20906, USA (США)
Тел.: +1 301 598-35-00
dr_kurtzman@maryland-implants.com
www.maryland-implants.com

Эффективность обучения детского населения индивидуальной гигиене полости рта

И.К.Луцкая, О.Г.Зиновенко

ГУО «Белорусская медицинская академия последипломного образования», г. Минск

На протяжении многих десятилетий активная санитарно-просветительная работа считалась эффективным методом стоматологической профилактики, однако какого-то выраженного снижения показателей распространенности и интенсивности кариеса не наблюдалось. В связи с этим ученые, организаторы здравоохранения, практические врачи пришли к выводу о необходимости усиления акцента на индивидуальной работе с пациентами, в том числе детского возраста [1–3].

Наиболее массовым и доступным способом воздействия на этиопатогенез кариеса является индивидуальная гигиена полости рта, она служит объектом исследований профилактической стоматологии. В опубликованных работах широко освещаются вопросы использования средств и методов обеспечения качественной чистки зубов, а также эффективности их применения [4–6].

С учетом накопленного опыта профилактической работы, основных рекомендаций Всемирной организации здравоохранения, эпидемиологической ситуации в стране была разработана Программа профилактики основных стоматологических заболеваний среди всех категорий населения Республики Беларусь на период с 2017 по 2020 г. (Приказ №1338 от 23.11.2017 г. Министерства здравоохранения Республики Беларусь). Она включает основные направления превентивных воздействий: контроль зубного налета и гигиены полости рта, рациональное питание и использование фторидов. В соответствии с положениями программы осуществляются мероприятия по предупреждению развития кариеса у детского населения [7, 8].

Цель настоящего исследования – оценка эффективности внедрения массовых профилактических мероприятий у детей дошкольного и младшего школьного возраста.

Материал и методы

В рамках внедрения программы сотрудники кафедры терапевтической стоматологии БелМАПО осуществляют мероприятия по первичной профилактике кариеса у детей дошкольного и младшего школьного возраста.

В исследовании принимают участие 120 дошкольников 5–6 лет и 80 младших школьников 9–10 лет. Дошкольники посещают детские сады (ДС) №230, 239, 206, 232, 167 (г. Минск). Обследование школьников выполняется в средней школе №35 г. Минска (20 детей) и Узденской районной гимназии (60 детей).

Для проведения сравнительного анализа было сформировано по две группы дошкольников и младших школьников: основные и контрольные. Основную группу детей 5–6 лет составили подопечные ДДУ №230, 239, 206, 232, контрольную – ДС №167. В основную группу школьников вошли дети, посещающие Узденскую районную гимназию. В контрольной наблюдались учащиеся средней школы №35 г. Минска.

Оценка стоматологического статуса проводилась с использованием упрощенного индекса Грина–Вермиллиона (OHI-S, Green–Vermillion, 1964) по общепринятой методике.

Критерием разделения детей на группы явилось осуществление контролируемой чистки зубов сотрудниками кафедры.

Таблица 1. Гигиеническое состояние полости рта у детей 5–6 лет		
Показатели		OHI-S ₀
Основная группа	ДС №232	1,91±0,17
	ДС №230	1,65±0,15
	ДС №239	1,70±0,12
	ДС №206	1,84±0,08
Контрольная группа	ДС №167	1,79±0,14



Рис. 1. Учащиеся во время урока «Как сохранить зубы здоровыми».

ВЫСТАВОЧНАЯ КОМПАНИЯ DENTALEXPO®

Календарь выставок 2019 / 2020



Дентал-Экспо
Волгоград
26-28.03.2019



Дентал-Экспо Кыргызстан
Бишкек
9-11.04.2019



Дентал Салон
Москва
22-25.04.2019



Стоматология
Санкт-Петербург
14-16.05.2019



Kazdentexpo
Алматы
29-31.05.2019



Дентал-Экспо
Красноярск
29-31.05.2019



Дентал-Экспо
Казань
5-7.06.2019



Стоматологический
форум Черноземья
Воронеж
10-11.06.2019



Дентал-Экспо
Астана
4-6.09.2019



Дентал-Экспо
Москва
23-26.09.2019



Волга Дентал Саммит
Волгоград
2-4.10.2019



Дентал-Экспо
Уфа
8-10.10.2019



Дентал-Экспо
Санкт-Петербург
29-31.10.2019



Дентал-Экспо
Самара
6-8.11.2019



Современная стоматология
Дентал-Экспо
Ростов-на-Дону
12-14.11.2019



Дентал-Экспо
Нижний Новгород
20-22.11.2019



Дентал-Экспо
Екатеринбург
27-29.11.2019



Дентал-Ревю
Москва
Февраль 2020

Таблица 2. Гигиеническое состояние полости рта у детей 9–10 лет

Показатели	ОНИ-S ₀	
Основная (Узденская районная гимназия)	4 «А»	2,31±0,17
	4 «Б»	2,14±0,19
	4 «В»	1,91±0,15
Контрольная (Средняя школа №35 г. Минска)	4 «А»	1,97±0,17

Таблица 3. Гигиеническое состояние полости рта у детей, посещающих ДДУ г. Минска

Показатели		ОНИ-S ₀	ОНИ-S ₁	ОНИ-S ₅	ОНИ-S ₁₀
Основная группа	ДС №232	1,91±0,17	1,63±0,15	0,93±0,09	0,52±0,05
	ДС №230	1,65±0,15	1,53±0,15	0,73±0,06	0,50±0,05
	ДС №239	1,70±0,12	1,56±0,12	0,70±0,07	0,43±0,04
	ДС №206	1,84±0,08	1,57±0,06	1,08±0,08	0,85±0,08
Контрольная группа	ДС №167	1,79±0,14	1,75±0,13	1,69±0,12	1,55±0,12

Примечание. Здесь и далее в табл. 4: ОНИ-S₀ – исходное значение; ОНИ-S₁ – показатель, полученный спустя 1 мес неконтролируемой чистки зубов; ОНИ-S₅ – показатель через 5 дней контролируемой чистки зубов; ОНИ-S₁₀ – показатель через 10 дней контролируемой чистки зубов.

Таблица 4. Динамика гигиенического состояния полости рта у детей 9–10 лет

Показатели		ОНИ-S ₀	ОНИ-S ₁	ОНИ-S ₅	ОНИ-S ₁₀
Основная группа	4 «А»	2,31±0,17	1,92±0,15	0,93±0,09	0,52±0,05
	4 «Б»	2,14±0,19	1,83±0,08	0,73±0,06	0,51±0,05
	4 «В»	1,91±0,15	1,71±0,12	0,70±0,07	0,54±0,05
Контрольная группа	4 «А»	1,97±0,17	1,79±0,14	1,69±0,12	1,56±0,14



Рис. 2. Обучение детей стандартному методу чистки зубов на моделях.



Рис. 3. Гимназист демонстрирует навыки использования зубной щетки.

нятно объяснялась важность регулярной чистки зубов, применения зубных щеток, паст, флоссов, ополаскивателей для полости рта. Затем всех детей, а в ДДУ и родителей, обучали стандартному методу чистки зубов на моделях (рис. 2, 3). Через 1 мес повторно определяли уровень индивидуальной гигиены полости рта.

Как видно из представленных табл. 3–4, показатели упрощенного индекса Грина–Вермиллиона несколько улучшились, однако уровень гигиенического состояния не достигал ожидаемых хороших результатов.

В процессе общения применяли новые методы обучения навыкам ухода за зубами, в частности роле-



Рис. 4. Обучающая игра «Зубная фея» (а) в ДС (б).



Рис. 5. Индивидуальные уроки гигиены для дошкольников.

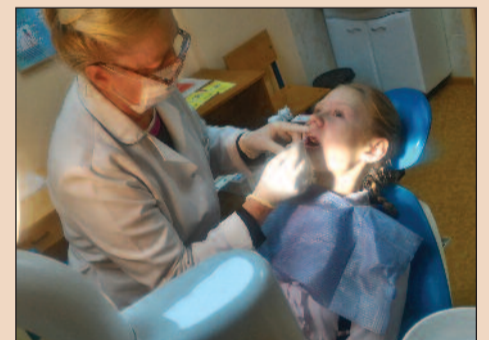

Рис. 6. Контролируемая гигиена полости рта.

или врач-стоматолог (рис. 5, 6). В контрольной группе они чистили зубы самостоятельно.

Оценка гигиены полости рта у детей 5–6 лет в основной группе в ходе контролируемой чистки на 5-й день показала, что состояние значительно улучшилось (ОНИ-S₅ колебался от 1,08±0,08 до 0,70±0,07). Через 10 дней показатели гигиены в основной группе достигали от 0,85±0,08 до 0,43±0,04, что соответствует хорошему значению. В группе «самостоятельной чистки зубов» показатели индекса Грина–Вермиллиона как на 5-й (1,69±0,12), так и на 10-й день (1,55±0,12) соответствовали не более чем удовлетворительной гигиене полости рта.

Оценка гигиены полости рта у детей 9–10 лет в основной группе в ходе контролируемой чистки на 5-й день показала, что состояние значительно улучшилось (ОНИ-S₅ колебался от 0,93±0,09 до 0,70±0,07). Через 10 дней показатели гигиены в основной группе составляли от 0,54±0,05 до 0,51±0,05, что соответствовало хорошему значению. В контрольной группе показатели индекса Грина–Вермиллиона как на 5-й (1,69±0,12), так и на 10-й день (1,56±0,14) соответствовали удовлетворительной гигиене полости рта.

Таким образом, результаты проведенного исследования позволяют сделать следующие выводы:

1. Санитарно-просветительная работа, призванная к регулярному проведению гигиены полости рта, снижению количества и кратности пребывания в полости рта продуктов, содержащих сахара, объяснение значимости для здоровья зубов использования фторидов способствуют незначительному улучшению гигиенического состояния полости рта. Так, показатели упрощенного индекса Грина–Вермиллиона через 1 мес после проведения мотивационной работы в среднем соответ-

Заключение

Для достижения хорошего гигиенического состояния полости рта, формирования мануальных навыков чистки зубов и закрепления стойких результатов необходимо постоянное взаимодействие между родителями, врачом-стоматологом и ребенком в течение длительного периода времени.

Работа сотрудников кафедры с воспитателями в ДДУ, классными руководителями в школе и гимназии позволяет реализовать комплекс гигиенических и профилактических мер по реализации программы профилактики основных стоматологических заболеваний среди детей дошкольного и школьного возраста. [DOI](#)

Литература

1. Гранько С.А., Пименова А.Л., Зиновенко О.Г. Организация профилактики кариеса в дошкольных учреждениях г. Минска. Современная стоматология. 2002; 3: 46–8.
2. Луцкая И.К., Денга О.В., Калбаев А.А. и др. Европейские индикаторы стоматологического здоровья детей школьного возраста. Стоматология детского возраста и профилактика (РФ). 2013; 12 (47): 3–9.
3. Шашмурина В.Р., Каргина А.С., Мишутина О.Л. Профилактика стоматологических заболеваний в условиях школьного стоматологического кабинета. Вестн. Смоленской государственной мед. академии. 2017; 1 (16): 173–82.
4. Луцкая И.К., Терехова Т.Н. Индивидуальная гигиена полости рта у детей. Современная стоматология. 2014; 2: 13–20.
5. Lutskaia I.K., Zinovenko O.G., Glybovskaia T.A., Shevela T.L. The role of personal mouth cavity hygiene of patients who have single defects of dentition restored by intraosseous implants. Zbornik Radova. Abstract book: 6-rd Int. Congress USSI EDI. Novi Sad, 2017; 56–8.
6. Plonka K.A., Pukallus M.L., Holcombe T.F. et al. Randomized controlled trial: a randomized controlled clinical trial comparing a remineralizing paste with an antibacterial gel to prevent early childhood caries. Int J Pediatr Dentistry. 2013; 1 (35): 8–12.

← [DOI](#) стр. 7

Исходное состояние показателей индивидуальной гигиены полости рта представлено в табл. 1, 2.

Из таблиц следует, что исходный уровень гигиены полости рта у детей 5–6 лет (от 1,65±0,15 до 1,91±0,17) и 9–10 лет (от 1,91±0,15 до 2,31±0,17) был неудовлетворительным. Полученные данные свидетельствуют о том, что родители уделяют недостаточное внимание гигиеническому состоянию зубов своих детей.

Результаты и обсуждение

На I этапе исследований проводилась санитарно-просветительная работа с родителями, которые в процессе беседы были ознакомлены со стандартным методом чистки зубов, использованием флоссов. Даны рекомендации по индивидуальному подбору детской зубной пасты и щетки. Детям 5–6 лет была предложена зубная паста с концентрацией фторидов до 900 ppm, 9–10 лет – 1450 ppm. Родителям советовали собственноручно осуществлять ежедневную двукратную чистку зубов ребенку-дошкольнику. Даны объяснения важности снижения избыточного содержания и длитель-

ности пребывания в полости рта продуктов, богатых углеводами, а именно сахарами, а также рекомендации по рациональному питанию. В качестве носителя добавок фторидов предложено применение в пищу фторированной соли. В процессе беседы были получены индивидуальные добровольные согласия родителей на осмотр детей и выполнение гигиенических и профилактических мероприятий.

На II этапе проводились уроки здоровья в детских коллективах «Как сохранить зубы здоровыми», «Метод чистки зубов», «Рациональное питание и здоровые зубы». Кроме занятий с детьми осуществлялись беседы с воспитателями и учителями – классными руководителями, во время которых подчеркивалась необходимость обучения качественной гигиене полости рта в период смены зубов. Нами учитывался тот психологический факт, что именно в этом возрасте для детей немаловажную роль играет авторитет воспитателя и учителя. Последние принимали самое активное участие в проводимых уроках здоровья (рис. 1).

Следующим шагом была повторная беседа с детьми и их родителями, в ходе которой доступно и по-

вые игры. В ДС положительный эффект создавала игра «Зубная фея» (рис. 4).

У отдельных детей дошкольного возраста в основной группе гигиеническое состояние стало удовлетворительным, что несомненно является заслугой добросовестных и исполнительных родителей.

В контрольной группе гигиенические показатели оставались у подавляющего большинства детей неудовлетворительными (1,75±0,13), что обусловлено недостаточным вниманием пап и мам к стоматологическому здоровью детей.

Сведения, приведенные в табл. 4, свидетельствуют, что показатели упрощенного индекса Грина–Вермиллиона у школьников несколько улучшились, однако уровень индивидуальной гигиены полости рта оставался, в основном, неудовлетворительным (ОНИ-S₅).

На заключительном этапе работы в течение 10 дней у детей ежедневно регистрировали гигиеническое состояние полости рта до и после чистки зубов с использованием экспресс-метода оценки эффективности гигиены. Особенностью данного периода заключалась в том, что детям основной группы чистку зубов проводили сотрудники кафедры

стали неудовлетворительной гигиене полости рта.

2. Многократное обучение стандартному методу чистки зубов, индивидуальный подбор средств гигиены, а именно зубных щеток и паст, применение флоссов привели к некоторому снижению показателей индекса гигиены ОНИ-S. В результате у детей двух классов из четырех средние показатели упрощенного индекса Грина–Вермиллиона через 2 мес после начала исследования соответствовали удовлетворительному значению.

3. Контролируемая школьным врачом-стоматологом регулярная чистка зубов явилась достаточно эффективной, что показала оценка упрощенного индекса Грина–Вермиллиона; у всех детей в основной группе гигиена полости рта была удовлетворительной (0,70±0,07; 0,73±0,06; 0,93±0,09).

4. Динамика индекса гигиены у детей 5–6 и 9–10 лет в период контролируемой чистки зубов, проводимой сотрудниками кафедры, показала наиболее значимое улучшение показателей. Согласно данным оценки индекса гигиены ОНИ-S, у всех детей 9–10 лет гигиена полости рта была хорошей (0,51±0,05, 0,52±0,05, 0,54±0,05).

7. Зиновенко О.Г., Гранько С.А., Зиновенко Е.П. Реализация программы профилактики основных стоматологических заболеваний у детей в период смены прикуса. Современная стоматология. 2018; 2: 21–4.
8. Луцкая И.К., Гранько С.А., Зиновенко О.Г. Организация профилактики стоматологических заболеваний в дошкольных учреждениях. Стоматологический журн. 2012; 1: 34–7.

Авторы выражают благодарность доценту С.А.Гранько, врачам-стоматологам Е.П.Зиновенко и И.О.Белованенко за помощь в выполнении профилактической работы и подготовке данной статьи.

Информация об авторах

Луцкая И.К. – д-р мед. наук, проф., зав. каф. терапевтической стоматологии, ГУО «Белорусская медицинская академия последипломного образования», г. Минск
Зиновенко О.Г. – канд. мед. наук, доц. каф. терапевтической стоматологии, ГУО «Белорусская медицинская академия последипломного образования», г. Минск

Сравнение цифрового и аналогового процессов изготовления десяти керамических виниров для установки на фронтальных зубах верхней челюсти

Михалис Диоматарис, Ставрос Пелеканос, Михалис Папастамос, Греция

Введение

В арсенале эстетической и реставрационной стоматологии имеется множество различных материалов и методов лечения, применяемых при восстановлении зубов фронтальной группы. Традиционный метод, подразумевающий получение физических оттисков из полиэфира или поливинилсилоксана, изготовление диагностической и восковой модели, а также создание керамических реставраций методом прессования, требует исключительного мастерства и чрезвычайно чувствителен к техническим погрешностям. Внутроротовое сканирование и получение точного цифрового оттиска являются эффективным альтернативным методом передачи информации о полости рта пациента в лабораторию [1]. Цифровой файл хранится в памяти компьютера и доступен для обработки в любое время в отличие от обычного физического слепка.

Что касается материалов, то их различные современные виды, например, керамика, предназначенная для прессования или фрезерования, обладают повышенной прочностью

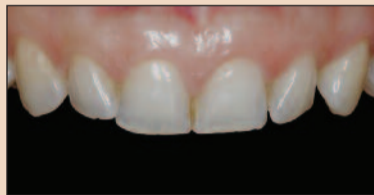

Рис. 1. Исходная клиническая картина: вид фронтальных зубов верхней челюсти до ортодонтического лечения.

и превосходными функциональными характеристиками, однако лишены той эстетики, какой отличается, скажем, полевошпатный фарфор. Вместе с ростом спроса на высокоэстетичные реставрации возникла и потребность в реставрационных материалах, точно имитирующих особенности натуральных зубов пациентов. Полевошпатный фарфор, изначально применявшийся при изготовлении протезов, оказался превосходным материалом для индивидуализированных виниров. В последние годы виниры, изготовленные методом послойного нанесения порошкового/жидкого полевошпатного фарфора, стали пользоваться огромной популярностью: такие чрезвычайно эстетичные ре-

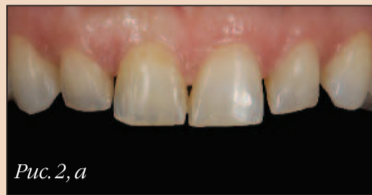

Рис. 2, а. Вид фронтальных зубов верхней челюсти после ортодонтического лечения.

ставки требуют лишь минимального препарирования зубов; благодаря этому сохраняется максимальный объем тканей зуба, а процедура реставрации становится гораздо менее инвазивной, что полностью отвечает интересам и пожеланиям пациентов [2].

Изготовление керамических реставраций традиционным способом – это длительный и трудоемкий процесс, качество результатов кото-

рого зависит от множества факторов; таким образом, технология CAD/CAM может являться хорошей альтернативой как для стоматологов, так и для техников [3]. Кроме того, эта технология позволяет сократить время изготовления высокопрочных керамических реставраций на 90% [1]. Блоки материала, из которых фрезеруют виниры, обладают большей однородностью, и, как показывают исследования, изготовленные по методу CAD/CAM реставрации обычно имеют более высокое качество, нежели ортопедические конструкции, созданные другими способами [4, 5].

Тем не менее воспроизвести оптические и колористические свойства зубов фронтальной группы с помощью монохромных эстетических материалов не всегда возможно: во многих случаях требуется дополнительная характеристика виниров. Чтобы преодолеть этот недостаток керамики, предназначенной для обработки по методу CAD/CAM, были созданы многослойные полихроматические блоки. Из такой керамики можно изготавливать реставрации с плавным изменением насыщенности цвета от пришеечной области к режущему краю: один блок воспроизводит характеристики и эмали, и дентина [6–8]. Целью настоящей статьи является сравнение аналогового и цифрового процессов изготовления десяти керамических виниров для установки на фронтальных зубах верхней челюсти с точки зрения эстетично-

сти результатов, продолжительности процедуры и ее чувствительности к техническим ошибкам, которые могут допустить стоматолог и техник.

Клинический случай

Пациентка 35 лет обратилась в нашу клинику, желая улучшить эстетический вид зубов фронтальной группы (рис. 1). Создали восковую модель и по ней изготовили модель для примерки, чтобы визуализировать предполагаемый конечный результат. Чтобы придать зубам более правильное положение и благодаря этому свести их препарирование к минимуму, пациентке предложили пройти ортодонтическое лечение. Через 1 год приступили к окончательной ортопедической реабилитации (рис. 2).

Материалы и методы

Провели цифровой дизайн улыбки по методу, предложенному Coachman and Calamita [9], и на его основании запланировали удлинение клинических коронок зубов 13, 12, 11 и 21 и установку виниров на зубы 15–25 (рис. 3). Также изготовили традиционную восковую модель (рис. 4), создали цифровые и традиционные модели для примерки, согласовали с пациенткой форму и пропорции зубов. Руководствуясь цифровой примерочной моделью, выполнили удлинение клинических коронок; при этом использовали

→ ДТ стр. 10

Реклама



Рис. 2, б. Фотографии пациентки после ортодонтического лечения.

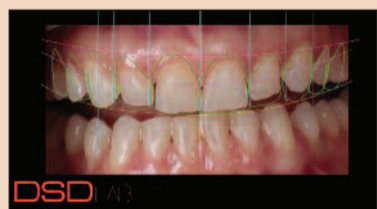

Рис. 3. Цифровой дизайн улыбки: показано удлинение клинических коронок зубов 13, 12, 11 и 21 с последующей установкой виниров на 10 зубов фронтальной группы.

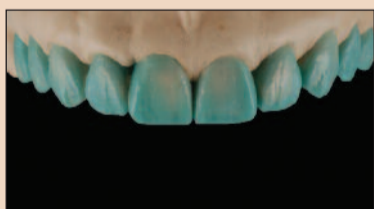

Рис. 4. Восковая модель, демонстрирующая предполагаемые результаты лечения.

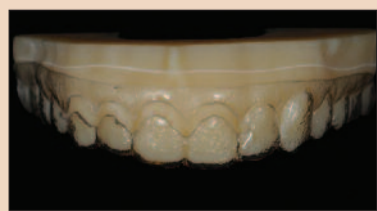

Рис. 5. Созданная методом трехмерной печати модель, отражающая результаты цифрового дизайна улыбки, с надетым на нее шаблоном для удлинения клинических коронок зубов.

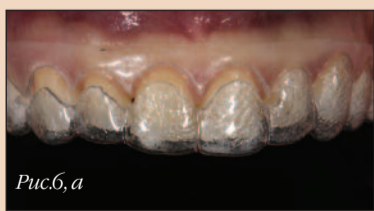

Рис. 6, а, б. Хирургический шаблон в полости рта пациентки.

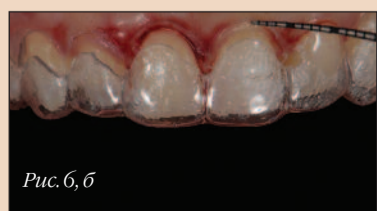

Рис. 6, б

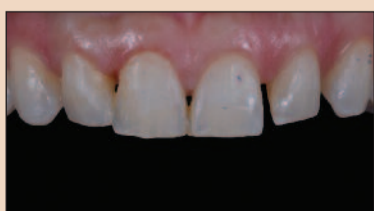

Рис. 7. Состояние тканей через 6 мес после удлинения клинических коронок.



СТОМАТОЛОГИЯ

Санкт-Петербург

22-я Международная выставка
оборудования, инструментов,
материалов и услуг для стоматологии

14-16
мая 2019
Санкт-Петербург
КВЦ «ЭКСПОФОРУМ»

12+

Организаторы:



Международная
Выставочная
Компания

Компания MVK
Офис в Санкт-Петербурге
+7 (812) 380 60 06/00
dentalexpo@mvk.ru

DENTALEXPO®
+7 (499) 707 23 07
region@dental-expo.com

Генеральный
информационный
партнер:



Получите бесплатный
электронный билет на сайте
stomatology-expo.ru,
используя
промокод **st19fy446**