

# DENTAL TRIBUNE

The World's Dental Newspaper - Netherlands Edition

JUNI 2013

WWW.DENTAL-TRIBUNE.NL

JAARGANG 3 | NUMMER 5



## Focus op mondziekten

Interview met prof. dr. Isaac van der Waal

Pagina 5-7



## "Extractie ook in ruimte uiterste redmiddel"

Interview met NASA-tandarts

Pagina 13-14

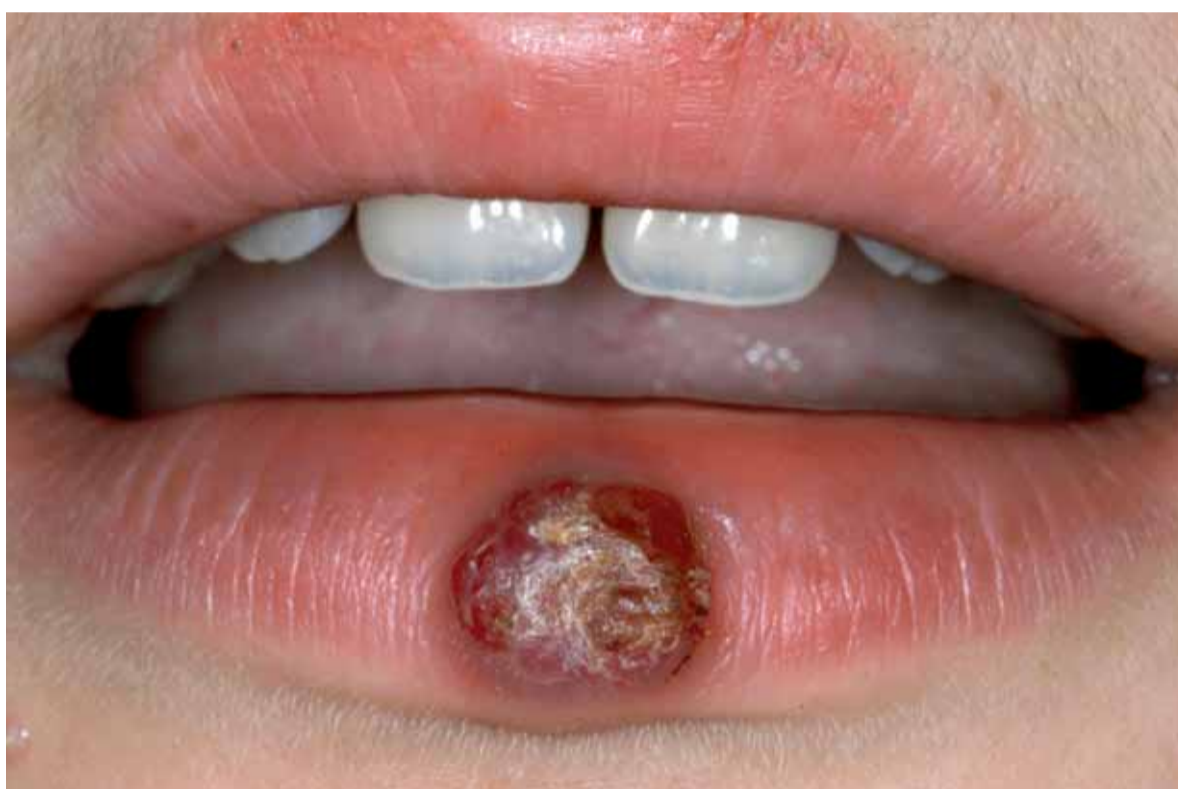

## Quality Practice

Nieuw nascholingsprogramma voor assistenten

Pagina 18

## "Mondkankerpatiënten vragen vaak te laat om hulp"



Granuloma pyogenicum, een excessieve weefselreactie op een weefselbeschadiging. (foto: AccreDidact)

### VAN DE REDACTIE

**UTRECHT** - Tijdens het mondonderzoek komt de mondzorgprofessional een veelheid aan problemen en symptomen tegen. Natuurlijk is daarbij de mees-

te aandacht voor afwijkingen in het gebit, maar ook het signaleren van mondziekten is van belang. Temeer daar het bij diverse mondaandoeningen cruciaal is dat de diagnose tijdig gesteld wordt.

Veel algemeen practici hebben onvoldoende kennis van (bepaalde) mondaandoeningen om deze goed te kunnen diagnosticeren. Dat is begrijpelijk, vertelt prof. dr. Isaac van der Waal in een interview met *Dental Tribune*. "Na-

tuurlijk komen mondziekten in de tandartsopleiding zowel theoretisch als praktisch aan bod, maar ze één of enkele keren zien is niet genoeg om ze in de praktijk altijd te kunnen herkennen," aldus de hoogleraar orale pathologie. Van der Waal vindt het belangrijk dat mondzorgprofessionals hun kennis op dit vlak blijven opfrissen en zij zich bewust zijn van hun verantwoordelijkheid voor de gezondheid van de hele mond. Daarom pleit hij voor de introductie van de benaming 'tand- en mondarts'.

Doorgaans zijn tandartsen erg gefocust op het gebit, constateert Van der Waal. Hierdoor lopen zij het risico andere zaken over het hoofd te zien. "In het standaard periodiek mondonderzoek zou ook gecontroleerd moeten worden op afwijkingen aan het gehemelte, de tong, de mondbodem en de wangslimvlieszen," vindt Van der Waal. Veel tijd hoeft dat niet te kosten: "in één minuut kom je al een heel eind." Op die manier

worden bijvoorbeeld orale geslachtsziekten, die nu regelmatig over het hoofd worden gezien, wellicht minder snel gemist.

De hoogleraar vermoedt dat sommige tandartsen hun patiënt met mogelijke leukoplakie niet nodeloos ongerust willen maken door een verwijzing naar de kaakchirurg. Liever een vroege en achteraf gezien misschien niet noodzakelijke verwijzing, dan een te late verwijzing, stelt hij. Dit is bij mondkeker in het bijzonder het geval. Helaas is deze aandoening bij het grote publiek nauwelijks bekend. "Daarom vragen mondkekerpatiënten vaak te laat om hulp."

In dit nummer vindt u verder een leerzaam fragment uit het door Van der Waal geschreven en recent verschenen programma *Aandoeningen van het mondslijmvlies* bij nascholingsinstituut AccreDidact. Hierin kunt u lezen over de diagnose en behandeling van verschillende typen zwellingen. ■

## Gemengde geluiden over taakherschikking in mondzorg

TEKST: BEN ADRIAANSE

De Nederlandse mondzorg staat de komende decennia voor een flinke opgave. Door de vergrijzing en het dalende aantal patiënten met volledige prothesen zal de zorgvraag steeds verder toenemen, waardoor een tekort aan mondzorgpersoneel dreigt. Niet voor niets hebben de afgelopen tien jaar diverse commissies zich gebogen over het ontwerpen van een toekomstbestendige mondzorg, waarbij een verregaande taakherschikking werd geadviseerd. Hoe is anno 2013 de stand van zaken? Is de taakherschikking zich in hoog tempo aan het voltrekken, of blijft het voornemens? *Dental Tribune* ging op onderzoek uit en sprak met enkele hoofdrolspelers.

Tot een jaar of veertig geleden was de situatie in de Nederlandse mondzorg overzichtelijk. De tandarts stond aan het hoofd van een solopraktijk en had hooguit een assistente in dienst. Om welke behandeling het ook ging, het was de tandarts zelf die aan de stoel stond.

Met de entree van de mondhygiënist veranderde dat beeld, maar niet ingrijpend. De nieuwe beroepsbeoefenaar nam weliswaar enkele taken van de tandarts over, maar stond voor al die taken onder toezicht van de tandarts. Daarmee bleef de volle verantwoordelijkheid voor en regie van de mondzorg bij dezelfde partij liggen.

Sindsdien is de positie van de mondhygiënist geleidelijk versterkt: eerst werkend onder toezicht, toen handelend via een doorverwijzing en uiteindelijk

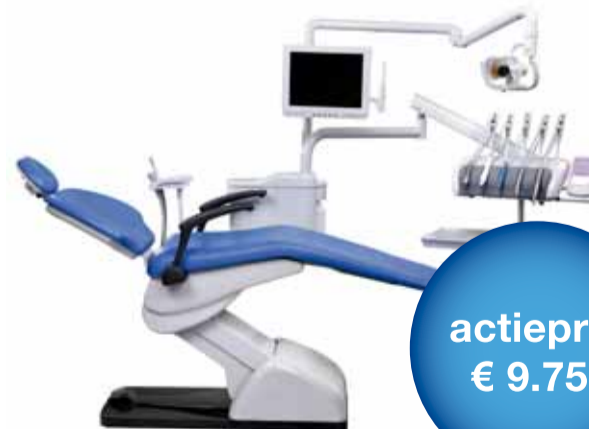rechtstreeks toegankelijk voor de patiënt. Mede door de adviezen van de diverse commissies die zich sinds 2000 over de mondzorg bogen, bleef het daar niet bij: er werd een taakherschikking in gang gezet waarbij de mondhygiënist steeds meer behandelingen overnam van de tandarts, hoewel de laatste formeel opdracht moet geven voor het uitvoeren van 'voorbehouden handelingen'. Bovendien was er ruimte voor nog een nieuwe behandelaar: de preventieassistent (zie kader op pagina 15).

Tegenwoordig voeren veel mondhygiënisten het Periodiek Mondonderzoek (PMO) uit en is het hen - tot weezin van sommige tandartsen - ook toegestaan primaire cariës te boren en restaureren.

> lees verder op pagina 15

straight. dental equipment

aanbieding



actieprijs  
€ 9.750

Zeer complete dental unit inclusief micromotor, scaler, turbineslang met licht en orale camera set. Actie tot 15 juli 2013. Prijs exclusief BTW.

Voor meer informatie en voorwaarden:  
www.straightdental.com of mail info@straightdental.com

dental units | thermodesinfectoren | autoclaven

Korenmolenweg 5, Haaksbergen



## Voorlichting bleeksalons schiet tekort

**HILVERSUM** - Sommige bleekstudio's misleiden consumenten door een fonkelend wit gebit te beloven, terwijl dat niet vaak waargemaakt kan worden. Dat blijkt uit onderzoek van het tv-programma *Kassa*. Verschillende consumenten vertelden in het programma dat ze teleurgesteld zijn omdat hun tanden bij lange na niet zo wit zijn geworden als beloofd of snel weer de oude kleur terug hadden. Ook op internetfora zijn reacties van ontevreden consumenten te vinden. Zo schreef een patiënte op de website *ietsmooier.nl* dat haar tanden na een behandeling van twee maal twintig minuten in eerste instantie mooi wit werden. "Maar thuis zag ik rare vlekken op mijn tanden en de volgende dag hadden ze weer hun oude kleur."

Bleekstudio's gebruikten voorheen bleekmiddelen met waterstofperoxideconcentraties tot wel 35%. Sinds de nieuwe wetgeving die in november 2012 van kracht werd zijn alleen bleekmiddelen met concentraties tot 0,1% waterstofperoxide nog toegestaan. Bleekmiddelen met percentages tussen 0,1% en 6% zijn voorbehouden aan tandartsen of mondhygiënisten onder direct toezicht van een tandarts.

Kassa onderzocht met een verborgen camera verschillende bleekstudio's en constateerde dat de voorlichting aan consumenten onvoldoende is. Er wordt niet altijd verteld met welke stof het gebit wordt gebleekt en welke bijwerkingen die kan hebben. Bij de helft van de studio's was nauwelijks sprake van een intake voor de behandeling.

In de meeste bleekstudio's werd natriumperboraat gebruikt, waarin peroxide vrijkomt en waarvoor dezelfde restricties gelden als voor waterstofperoxide. Uit het onderzoek van Kassa blijkt dat de meeste bleekstudio's

niet vermelden dat natriumperboraat ook waterstofperoxide bevat. Prof. dr. Joost Roeters, hoogleraar Adhesieve Tandheelkunde (ACTA), vertelde in Kassa dat het precieze percentage waterstofperoxide dat uit natriumperboraat voortkomt moeilijk te bepalen, maar vaak hoger is dan de toegestane 6%.

Bleekstudio's zijn sinds de nieuwe regelgeving op zoek gegaan naar alternatieven voor waterstofperoxide. Zo wordt soms de stof natriumbicarbonaat gebruikt. Volgens prof. Roeters

“Natriumbicarbonaat heeft slechts een reinigende werking”

heeft die stof geen blekende, maar slechts een reinigende werking. Langdurig gebruik van natriumbicarbonaat kan voor aantasting van het glazuur zorgen. Als het glazuur dunner wordt, zal er steeds meer tandbeen te zien zijn, waardoor de tandkleur juist donkerder wordt.

In één bezochte studio werd het maximaal toegestane percentage waterstofperoxide overschreden. Ellen Bol, directeur van de Nederlandse Vereniging van Mondhygiënist, vertelde in Kassa dat ze vaker overtredingen tegenkomt. "Ook op Marktplaats worden bleekproducten aangeboden met hoge concentraties waterstofperoxide. Dat melden wij bij de Nederlandse Voedsel- en Warenautoriteit (NVWA)." De NVWA is over het algemeen tevreden over de naleving van de nieuwe regels, aldus woordvoerder Benno Bruggink. "Maar wij raden consumenten aan om naar een professional te gaan voor tandenbleken. Die heeft verstand van de mond." (bron: Kassa) ■

## Loon kaakchirurg flink gekort

**DEN HAAG** - Het honorarium van kaakchirurgen moet verder omhoog. Dat schrijft minister Edith Schippers van Volksgezondheid, Welzijn en Sport in een brief aan de Tweede Kamer. Ze neemt deze beslissing op basis van een kostenonderzoek dat zij liet uitvoeren door de Nederlandse Zorgautoriteit (NZa).

Kaakchirurgen vallen niet onder de afspraken die de minister eerder met medisch specialisten maakte over uitgavenbeheersing, zoals het 'hoofdlijnenakkoord ziekenhuizen' en het 'beheersmodel medisch specialisten'. Daarom besloten de politieke partijen die in het voorjaar van 2012 het

Lenteakkoord sloten vanaf 2014 20 miljoen euro te korten op de honoraria voor kaakchirurgie.

Uit het onderzoek van de NZa blijkt dat deze korting niet voldoende is om het salaris van kaakchirurgen gelijk te trekken met dat van andere medisch specialisten. Daarom wil Schippers bijna twee keer meer korten dan aanvankelijk de bedoeling was. Onder het huidige beheersmodel medisch specialisten bedraagt de gemiddelde honorariumomzet 270.000 euro, terwijl dit per voltijds werkzame kaakchirurg 427.000 euro is. "Het gelijkstellen van de gemiddelde honorariumomzet van kaakchirurgen aan

die van medisch specialisten resulteert in een structurele korting van de honorariumomzet van kaakchirurgen van 38 miljoen euro, in plaats van de eerder ingeboekte 20 miljoen euro," aldus Schippers in haar brief. Er zijn in Nederland momenteel 230 (fte) kaakchirurgen werkzaam. Per kaakchirurg betekent dat een korting van 165.000 euro, schrijft *Medisch Contact*.

Vanwege de beperkte voorbereidingstijd wil Schippers de NZa de ruimte geven de korting in twee stappen in te voeren: in 2014 wordt 20 miljoen gekort op het budgettaire kader voor kaakchirurgen en in 2015 volgt een structurele korting een 38 miljoen. (bronnen: NZa, Medisch Contact) ■

## Vertrokken tandarts beschuldigd van oplichting

TEKST: LAURA VAN DEE

**DEN HAAG** - De Haagse tandarts Peter Thiel liet zijn patiënten in Kijkduin en Alphen aan de Rijn begin mei abrupt in de steek en verdween spoorloos. Inmiddels is zijn bedrijf Thiel BV door de rechtbank Den Haag failliet verklaard. De patiënten kunnen sinds zijn vertrek niet meer worden behandeld en hun dossiers zijn niet in te zien, aldus Omroep West.

Nadat de tandarts met de noorderzon vertrokken was, kregen de Inspectie voor de Gezondheidszorg (IGZ), Zorgbeheer Nederland en de Nederlandse Zorgautoriteit (NZa) veel klachten over Thiel binnen. De NZa, de IGZ, de Fiscale Inlichtingen- en Opsporingsdienst (FIOD) en het Openbaar Ministerie zijn daarop in overleg gegaan om de nieuw binnengekomen meldingen te behandelen.

Thiel was al eerder in opspraak geraakt. De NZa had in 2007 en 2008 meldingen ontvangen over Thiel, die toen als tandarts in Hengelo werkte. De klachten varieerden van verkeerde behandelingen tot onhygiënische behandelkamers en buitensporige declaraties. De klachten zijn destijds gemeld bij de IGZ, de FIOD en het Openbaar Ministe-

rie, maar dat heeft niet geleid tot maatregelen vanwege gebrek aan bewijs. Ook de NMT heeft in 2010 klachten ontvangen over Thiel.

De IGZ heeft Omroep West laten weten de afgelopen jaren diverse inspecties te hebben uitgevoerd bij Apollonia Dentistry. Thiel werd verzocht maatregelen door te voeren op het gebied van kwaliteit van zorg. Toen bleek dat een aantal maatregelen onvoldoende waren, heeft de inspectie haar toezicht begin dit jaar opgeschroefd.

Na de verdwijning van Thiel zijn patiënten en oud-medewerkers op de reactiefora van Omroep West met negatieve verhalen naar buiten gekomen. Zo zegt een patiënte: "Tandarts Thiel heeft vorig jaar geprobeerd mij op te lichten voor 10.000 euro. Gelukkig heb ik nooit betaald. De handelingen op de factuur zijn nooit uitgevoerd." Een andere patiënte schrijft: "Ik kwam voor twee vullingen die vervangen moesten worden. Ongevraagd voerde Peter Thiel allerlei behandelingen uit. Naderhand bevatte de declaratie een hele lijst elementen die gevuld waren terwijl ik nog geen halfuurte binnen was geweest."

Volgens de NMT, die de handeldwijze van tandarts Thiel "bij-

zonder kwalijk" noemt, zijn er voldoende tandartsen in de regio om de patiënten op te vangen. Medewerkers van nabijgelegen tandartspraktijken vertelden aan Omroep West dat de oud-patiënten van Thiel vaak grote gebitsproblemen bleken te hebben. Hierbij viel zelfs het woord "kwakzalver".

Een oud-medewerkster van Apollonia Dentistry heeft aan Omroep West bevestigd dat Thiel behandelingen declareerde die niet uitgevoerd waren en restaureerde zonder dat er sprake was van cariës. "Hij lichtte de patiënten op, al vond hij zelf van niet," aldus de vrouw.

De van oorsprong Duitse Thiel is ernstig ziek en verblijft in het buitenland, vertelde zijn woordvoerder aan Omroep West. Hij zal de praktijk in Nederland niet meer voortzetten. Zijn failliete bedrijf is nu in handen van een curator die een lijst gaat maken van de bezittingen en schulden.

Volgens Zorgbelang Zuid-Holland staat het geval Thiel niet op zichzelf. De patiëntenorganisatie wil dat er meer controle komt op de kwaliteit van tandartsen. Het probleem is volgens Zorgbelang dat zorgverzekeraars de kwaliteit van mondzorg nauwelijks controleren. (bron: Omroep West) ■

### Colofon

Dental Tribune verschijnt tienmaal per jaar en is een uitgave van Albion Press BV, onder licentie van Dental Tribune International

**Hoofdredacteur/uitgever**  
drs. Ben Adriaanse

**Redactie**  
drs. Laura van Dee  
drs. Joann Hebben

**Cartoons**  
drs. Emily van Someren

**Redactieadres**  
Redactie Dental Tribune  
Postbus 545, 3990 GH Houten  
E-mail: [redactie@dental-tribune.nl](mailto:redactie@dental-tribune.nl)  
De Nederlandse editie van Dental Tribune kent een onafhankelijke redactie en richt zich op professionals

in de volle breedte van het tandheelkundige vakgebied.

© 2013 Albion Press BV. Redactioneel materiaal van Dental Tribune International, Duitsland, dat is vertaald en in dit nummer is opgenomen, is auteursrechtelijk beschermd door Dental Tribune International GmbH. Alle rechten voorbehouden. Gepubliceerd met toestemming van Dental Tribune International GmbH, Holbeinstr 29, 04229 Leipzig, Duitsland. Reproductie op welke manier en in welke taal dan ook, gedeeltelijk of volledig, zonder de voorafgaande schriftelijke toestemming van Dental Tribune International GmbH, is uitdrukkelijk verboden. Dental Tribune is een handelsmerk van Dental Tribune International GmbH.

### Aanmelden

De doelgroep van Dental Tribune (bestaande uit tandartsen-algemeenpractici, tandartsen-specialisten, mondhygiënist, orthodontisten, kaakchirurgen, tandtechnici, tandprotheticen en diegenen die werkzaam zijn in de dentale industrie) komt in aanmerking voor een kosteloos abonnement. Behoort u tot de doelgroep en ontvangt u het maandblad nog niet? Meld u dan aan via het inschrijfformulier op [www.albionpress.nl](http://www.albionpress.nl).

### Advertentieverkoop

Harry Velthuis, accountmanager.  
Postbus 545, 3990 GH Houten.  
Telefoon: 06-531 55 262.  
E-mail: [velthuis@dental-tribune.nl](mailto:velthuis@dental-tribune.nl)  
Linda Schriekenberg, medewerker mediaorder. Telefoon: 030-63 55 070.  
Fax: 030-63 55 069.  
E-mail: [adverteren@dental-tribune.nl](mailto:adverteren@dental-tribune.nl)

### Patiënt moet declaratiegedrag tandarts controleren

V12 tweevlaksvulling akkoord...  
...maar V21 is onjuist vanwege ontbreken etsbare onderlaag...  
...en V30 fissuurlak was niet geïndiceerd.



In de praktijk

EV5



## Ouders moeten investeren in mondgezondheid kind

**AMSTERDAM** - Ouders leren om bij hun kinderen goed de tanden te poetsen is effectiever dan cariëspreventie door professioneel ingrijpen. Bovendien is het op de lange termijn waarschijnlijk goedkoper. Dat stelt Erik Vermaire van het Academisch Centrum Tandheelkunde Amsterdam (ACTA) in zijn promotieonderzoek.

Met de zogeheten Non-Operative Caries Treatment and

melijk aanzienlijk hoger," licht Vermaire toe. Hij pleit dan ook voor nader onderzoek - op bredere schaal - naar de invoering van de NOCTP-methode.

### Verantwoordelijke ouders

Toepassing van de NOCTP-methode vraagt om de nodige aanpassingen in het denken van zowel de tandarts en mondhygiënist als van de ouder. Vermaire

keek daarom ook naar de bereidheid van ouders om te investeren in een goede gebitsgezondheid van hun kind. Hoewel die bereidheid er over het algemeen wel was, gaf bijna 12% van de ondervraagde ouders aan nauwelijks geld, tijd en moeite te willen steken in een goede gebitsgezondheid van hun kind.

"Om NOCTP met succes te kunnen toepassen, is het essen-

tieel de mindset van ouders aan te pakken," aldus Vermaire. "De routinematige aanpak die al enkele decennia gevolgd wordt, biedt ouders en mondzorgprofessionals weliswaar een vorm van veiligheid, maar als ouders zich ervan bewust worden dat zij zelf voor een groot deel verantwoordelijk zijn voor de mondgezondheid van hun kind, valt grote winst te behalen."

Vermaire verdedigde zijn proefschrift *Optimizing Oral Health; towards an effective and cost-effective dental* op vrijdag 24 mei aan de Universiteit van Amsterdam (UvA). Promotoren waren dhr. prof. dr. C. van Loveren en dhr. prof. dr. W.B.F. Brouwer (EUR). Co-promotoren zijn dhr. prof. dr. J. Hoogstraten en dhr. dr. J.H.G. Poorterman. (bron: ACTA) ■



Erik Vermaire.

Prevention-methode (NOCTP) ontwikkelt ongeveer één op de zes kinderen in drie jaar tijd een gaatje in het blijvende gebit. De NOCTP-methode blijkt hiermee drie keer effectiever te zijn bij het voorkomen van cariës dan de standaardmethode. De standaardmethode bestaat uit een tweejaarlijkse periodieke controle, vaak vergezeld van een fluoridebehandeling en routinematig preventief sealen. Hierbij krijgt de helft van de kinderen een gaatje. Aangevuld met twee extra fluoridebehandelingen per jaar wordt dit één op de drie.

*„Het is essentieel de mindset van ouders aan te pakken”*

Bij de NOCTP-methode ligt de nadruk op het stimuleren van tandenpoetsen door de ouders en is de tweejaarlijkse periodieke controle vervangen door een individueel bepaalde frequentie aan de hand van risicocriteria. Daarnaast krijgen de kinderen - uitsluitend wanneer het cariësproces niet gestopt kan worden met goed tandenpoetsen - een fluoridebehandeling of sealing.

### Kostenbesparing op lange termijn

Vermaire onderzocht 180 zesjarige kinderen over een periode van drie jaar. De totale gemiddelde kosten voor cariëspreventie per kind in de controlegroep waarbij de standaardmethode werd toegepast, waren 154 euro. Bij de NOCTP-methode waren de aanvullende kosten van het voorkomen van een extra gaatje zo'n 108 euro.

"De NOCTP-methode brengt in eerste instantie hogere kosten met zich mee dan de reguliere behandeling, maar is waarschijnlijk op de lange termijn juist kostenbesparend. De verwachte levenslange kosten die een gevulde kies met zich meebrengt, liggen na-

# Quality Practice

## Tandheelkunde

## De zekerheid van topklinische nascholing

### Programma 2013/2014

#### Tandletsel in de praktijk

Moderator: em. prof. dr. Paul Wesselink

Data: zaterdag 28 september 2013 & zaterdag 12 oktober 2013

#### Modern cariësmanagement in restauratief perspectief

Moderator: dr. Guus van Strijp

Data: zaterdag 30 november 2013 & zaterdag 7 december 2013

#### Veilig werken in de tandheelkunde: Risicomanagement t.b.v. mens, materialen en communicatie

Moderator: prof. dr. Fred Rozema

Data: zaterdag 25 januari 2014 & vrijdag 31 januari 2014

#### Toepassing van richtlijnen: 'To do, or not to do' is not the question

Moderator: dr. Irene Aartman

Data: zaterdag 29 maart 2014 & vrijdag 4 april 2014

#### Ongelijke behandeling; de tandheelkundige zorg van de toekomst? Een thema rondom erfelijkheid

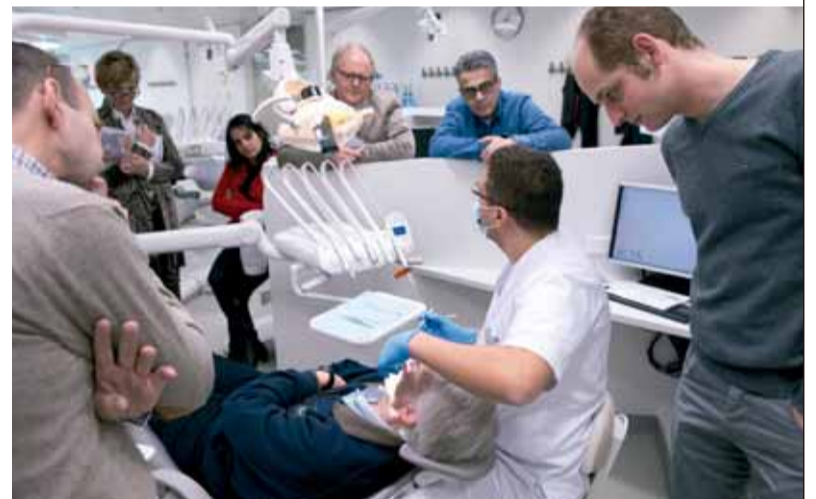Moderator: dr. Corine Visscher

Data: zaterdag 17 mei 2014 & vrijdag 23 mei 2014

#### Up-to-date 2014

Moderator: Joris Muris

Data: zaterdag 21 juni 2014 & zaterdag 28 juni 2014



Word nu lid per 1 september aanstaande en ontvang een compleet nascholingspakket voor € 1.120,-, bestaande uit:

- Keuze van 3 van de 6 themadagen
- 6 nascholingstijdschriften
- 6 kennistoetsen
- 2 webtv-uitzendingen
- Totaal: 35 KRT-punten per jaar

Schrijf u in via [www.qualitypractice.nl](http://www.qualitypractice.nl).

Heeft u nog vragen? Bel dan met Floor van Andel op 020-5980 308 of stuur een e-mail naar [qp@acta.nl](mailto:qp@acta.nl).

Quality Practice is onderdeel van ACTA Dental Education B.V., Gustav Mahlerlaan 3004, 1081 LA Amsterdam. Telefoon: 020-5980 308.



De algemene voorwaarden staan vermeld op [WWW.QUALITYPRACTICE.NL](http://WWW.QUALITYPRACTICE.NL).

[www.qualitypractice.nl](http://www.qualitypractice.nl)

## Verzekeraars in actie tegen declaratiefraude tandartsen

**AMSTERDAM** - Patiënten van sommige tandartspraktijken die opvallend meer declareren dan gemiddeld, kunnen binnenkort een brief tegemoet zien. VGZ gaat patiënten van twee van dergelijke tandartspraktijken aanschrijven. Achmea doet hetzelfde bij tweehonderd patiënten van praktijken die opvallend veel sealings en facebow declareren. Dat hebben de zorgverzekeraars aan *NRC Handelsblad* laten weten. Zowel NMT als ANT uitten scherpe kritiek op deze 'schandpaalmethode'.

De acties maken deel uit van het plan van de twee grootste Nederlandse zorgverzekeraars om in de toekomst systematisch patiënten te benaderen. Zo willen zij declaratiefraude onder tandartsen opsporen én ervoor waarschuwen.

De NMT schrijft op haar website dat er geen bewijs is dat er op grote schaal gefraudeerd zou worden met tandartsrekeningen. Ver-

*“Er is geen bewijs dat op grote schaal gefraudeerd wordt”*

der schrijft de NMT dat de noodzaak van een behandeling een zaak tussen tandarts en patiënt is en niet van de zorgverzekeraar. Als de rekening vragen oproept, moet er overleg plaatsvinden tussen tandarts en zorgverzekeraar of tandarts en patiënt.

Jan Willem Vaartjes, voorzitter van de ANT, schrijft in een ingezonden brief aan *NRC Handelsblad*: “Achter de schermen waren wij al in gesprek met zorgverzekeraar VGZ over de aanpak van frauderende tandartsen. In meerdere gevallen hebben wij als beroepsorganisatie met succes bemiddeld. Als juridisch succes niet behaald kan worden, dan kiest een zorgverzekeraar blijkbaar voor de schandpaalmethode.”

Vaartjes meent dat in het artikel de nuance ontbreekt en dat de genoemde aantallen nog geen promisse van de totale mondzorguitgaven bedragen. Hij waarschuwt voor de macht van de vier grootste zorgverzekeraars in Nederland die meer dan 90% van de zorgmarkt in handen hebben. Volgens hem bieden zij aanvullende tandartsverzekeringen met onduidelijke voorwaarden aan. Ik adviseer nooit te vergeten dat de zorgverzekeraars een dubbel belang hebben bij het laten dalen van de tarieven en het schrappen van codes,” spreekt hij de patiënt aan. Over de groeiende macht van de zorgverzekeraars heeft de ANT-voorzitter een duidelijke mening. “De zorgverzekeraars en de NZa bepalen straks hoe u het beste uw gebit kan laten onderhouden. Dat lijkt me pas echt ongezond.”

De brief van VGZ zal rond 10 juni aan 1100 patiënten van twee praktijken in het zuidwesten van het land gestuurd worden. VGZ heeft eerder contact opgenomen met de twee praktijken, maar die weigerden in gesprek te gaan. Behalve dat in de brief staat dat hun tandarts een bovengemiddeld aantal behandelingen declareert

per verzekerde, wordt ook gewaarschuwd voor de gevolgen voor de patiënt: “Als uw tandarts onnodig hoge kosten bij ons declareert, raakt uw budget voor tandartskosten sneller op en moet u mogelijk meer bijbetalen.” Volgens VGZ gaat het bij de betreffende praktijken, die de top-55 van meeste declarerende praktijken van VGZ aanvoeren, om tot vier keer meer declaraties voor complexe extracties dan gemiddeld en tot acht

keer meer declaraties voor uitgebreide gebitsreinigingen. Bij 11 van de 55 praktijken gaat de verzekeraar een half miljoen euro terugvorderen.

Achmea stuurt een brief aan tweehonderd patiënten van praktijken die bekend staan om het declareren van een bovengemiddeld aantal sealings en facebows. Sommige tandartsen declareren een facebow standaard bij elke simpele kroon, terwijl dit instru-

ment eigenlijk voor ingewikkeld kroon- en brugwerk bedoeld is. Sealen doen sommige tandartsen standaard bij molaren van kinderen, terwijl dit niet nodig is volgens de richtlijn Mondzorg voor jeugdigen. Gemiddeld declareert een tandarts per kind per jaar 13,23 euro voor sealen, blijkt uit onderzoek van Achmea onder 1100 praktijken. 62 tandartspraktijken declareerden bijna het drievoudige en één tandarts de-

clareerde ruim 200 euro per kind per jaar voor sealen. Achmea signaleerde vorig jaar 900.000 euro aan onterechte declaraties en 200.000 euro aan fraude. In het laatste geval werd aantoonbaar opzettelijk te hoog gedeclareerd.

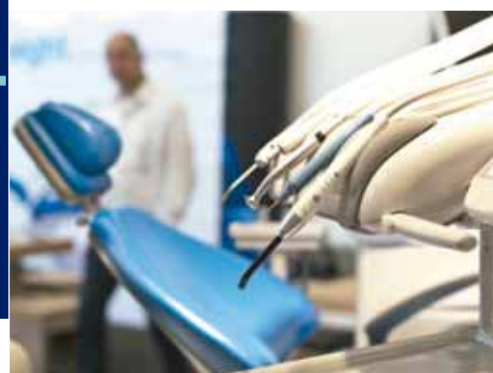De verzekeraars roepen patiënten op hun rekeningen goed te controleren en aan de bel te trekken als ze vermoeden dat er iets niet klopt. (bronnen: Achmea, VGZ, NRC, NMT, ANT) ■



Van donderdag 20 t/m zaterdag 22 maart 2014, is Amsterdam RAI hét zakelijke platform voor aanbieders en afnemers van dentale producten en diensten binnen de mondzorg.

# DENTAL EXPO

## 2014



## VAKBEURS VOOR DE TOTALE MONDZORG



### 20 TOT EN MET 22 MAART 2014 AMSTERDAM RAI

Organisatie Dental Expo:

Protex B.V.

Postbus 61 • 1430 AB Aalsmeer • T: +31(0)297-382 175 • F: +31(0)297-348 019  
E: info@dentalexpo.nl • I: www.dentalexpo.nl



# “Mondkankerpatiënten vragen vaak te laat om hulp”

Interview met prof. dr. Isaïc van der Waal, hoogleraar orale pathologie



TEKST: LAURA VAN DEE

Prof. dr. Isaïc van der Waal beweegt zich als een van de weinigen in Nederland op het kruisgebied van orale pathologie en kaakchirurgie. Hij doet weefselonderzoek op de afdeling pathologie van het VU medisch centrum, maar is ook werkzaam op de afdeling mondziekten, kaak- en aangezichtschirurgie van ACTA en het VU medisch centrum. “Ik vind het leuk dat ik zowel in het laboratorium als met patiënten werk. Maar de omgeving accepteert dat niet altijd: “die wil dat je óf patholoog óf clinicus bent,” aldus Van der Waal. Zijn expertise ligt op het gebied van mondziekten, in het bijzonder afwijkingen van de slijmvliezen, het kaakbot en de speekselklieren. Deze maand verschijnen van hem bij nascholingsinstituut Accredidact de programma's *Aandoeningen van het mondslijmvlies 1* en *2*. *Dental Tribune* sprak met Van der Waal over de rol van de tandarts bij het diagnosticeren van mondziekten.

## Weet de algemeen practicus voldoende van mondziekten om deze te kunnen diagnosticeren?

Ik denk het niet en ten dele vind ik dat wel begrijpelijk. Het is soms ook voor mij moeilijk in te schatten of bijvoorbeeld een witte laesie (leukoplakie) in de mond kwaad kan of niet. Natuurlijk komen mondziekten in de tandartsopleiding zowel theoretisch als praktisch aan bod, maar ze één of enkele keren zien is niet genoeg om ze in de praktijk altijd te kunnen herkennen.

Tandartsen hoeven niet van alle mondziekten de details te kennen. Toch is het belangrijk te blijven leren. En nog belangrijker, dat tandartsen zich bewust zijn van hun verantwoordelijkheid voor de gezondheid van de hele mond, niet alleen die van het ge-

bit. Ik zou dan ook de term ‘tandenmondarts’ willen introduceren ter vervanging van tandarts, zodat duidelijk is waar de tandarts zich mee bezighoudt. Dat is geen te ingewikkelde benaming. Neem bijvoorbeeld ‘keel-, neus- en oorarts’ of ‘maag-darm-leverspecialist’, dat zijn ook bij het grote publiek bekende benamingen.

Doorgaans zijn tandartsen erg

Het is lastig; soms zie je als tandarts of mondhygiënist een witte plek en vraag je je af of hij schadelijk is. Misschien ben je bang een patiënt door een verwijzing naar de kaakchirurg nodeloos ongerust te maken. Maar liever een vroege en achteraf gezien misschien niet noodzakelijke verwijzing, dan een te late verwijzing. Je moet in zo'n situatie in ieder geval je be-

veel fiducia hebben in de kaakchirurg, maar dat die hierover niet altijd veel meer weet dan de tandarts. Ik zou de tandarts en mondhygiënist willen aansporen ook zelf hun kennis over mondziekten op peil te houden.

Ik krijg vaak foto's toegestuurd voor advies, maar ik ben uiteraard terughoudend met het vellen van een oordeel op basis van alleen foto's. Het is belangrijk de patiënt te zien en hem te vragen hoe lang het plekje er al zit, hoe het aanvoelt, et cetera.

## Welke mondziekten worden vaak over het hoofd gezien?

Dat is moeilijk te zeggen. Het is niet zo dat tandartsen niet goed kijken en daardoor specifieke mondziekten vaak missen. Sommige huidaandoeningen komen ook in de mond tot uiting en het is begrijpelijk dat tandartsen die niet altijd herkennen. Het komt niet zo vaak voor, maar soms ontdek ik in de mond plekjes die een uiting zijn van een ziekte elders in het lichaam of van een erfelijke aandoening. Ik kan me goed voorstellen dat die door een tandarts of mondhygiënist niet altijd worden opgemerkt of herkend.

Ook geslachtsziekten zien

daarover te beginnen tegen een patiënt en ging ik even de kamer uit om moed te verzamelen.

Vaak hoor ik dat tandartsen nog nooit een uiting van geslachtsziekten in de mond hebben gezien, maar dat kan niet. Ze zien het te weinig en daarom herkennen ze het niet. Net zoals ze bij een afwijking in de mond van een jongen van 15 niet snel aan mondkanker zullen denken.

De meeste aandoeningen in de mond zijn goedaardig, maar een enkele keer kunnen ze een voorstadium van kanker zijn. Vaak redeneren tandartsen dat als een patiënt geen last heeft van een afwijkend plekje, het zo erg niet zal zijn. Waarom zou je allerlei informatie over mondziekten paraat moeten hebben, als ze meestal niet schadelijk zijn? Maar ik vind dat je als tandarts of mondhygiënist altijd zou moeten willen weten wat zo'n plekje betekent, ongeacht of het goed- of kwaadaardig is.

## Wie zijn risicopatiënten voor het ontwikkelen van mondkanker?

Ouderen, vooral rokers en stevige drinkers, hebben een verhoogde kans om mondkanker te krijgen. Bij hen moeten mondzorgprofessionals extra alert zijn. Moeilijk is wel dat stevige rokers en drinkers niet veel bij de tandarts komen en hun gezondheid verwaarlozen. Daarom bereiken voorlichtingscampagnes hen meestal niet en is het moeilijk om mondkanker in een vroeg stadium te ontdekken. Het is overigens opvallend dat patiënten bij voorlichting over het effect van roken op de mondgezondheid meestal meer onder de indruk zijn van de schade aan het tandvlees en het eventuele verlies van gebitselementen, dan van de - relatief kleine - kans om mondkanker te ontwikkelen.

“Een te vroege of een onterechte verwijzing bestaat niet, wel een te late”

gefocusd op het gebit, waardoor ze het risico lopen andere zaken over het hoofd te zien. Dat heb ik zelf soms ook nog. Laatst bekeek ik een bepaald gebied in de mond van een patiënt, maar wees een meekijkende student me op een wit vlekje dat ik niet opgemerkt had. Tot het standaard periodiek mondonderzoek zou inderdaad ook volledig mondonderzoek moeten behoren, waarin gecontroleerd wordt op afwijkingen van het gehemelte, de tong, de mondbodem en de wangslimvliezen. Dat hoeft niet veel tijd te kosten: in één minuut kom je al een heel eind.

Ik geef zelf regelmatig nascholingscursussen. Soms komen tandartsen meerdere keren naar mijn cursus 'Mondziekten in de praktijk'. Dan zeg ik: “Het is zeker niet duidelijk geweest hè, dat u nog een keer komt.” En ik waarschuw ze dat ik nog steeds dezelfde grappen maak. Ze antwoorden mij dan dat ze het prettig vinden om hun kennis op te frissen en nog eens met de neus op de feiten te worden gedrukt.

## Wat moet een mondzorgprofessional doen als hij een leukoplakie op het mondslijmvlies aantreft?

inding met de patiënt bespreken en er een aantekening of, nog beter, een foto van maken. Ik maak van bijna alles wat ik zie foto's als onderdeel van de patiëntendossiers. Dat maakt het gemakkelijk om bij controles een vergelijking te maken met de eerdere situatie. Ten slotte is het bij een eventuele klacht van een patiënt over de diagnose of de behandeling prettig om alles zo goed mogelijk te hebben vastgelegd.

Ook bij mijn correspondentie doe ik dat, helaas door schade en schande wijs geworden. Ik stuur van vrijwel al mijn brieven aan de tandarts niet alleen een kopie aan de huisarts, maar ook aan de patiënt. Soms richt ik mijn brief zelfs primair aan de patiënt, in voor de leek begrijpelijke taal, met een kopie naar de verwijzer. Zo kan de patiënt, die vaak overdonderd wordt door de informatie die hij tijdens een spreekuur hoort, alles thuis nog eens rustig nalezen.


Als een tandarts twijfelt over een plekje, raad ik hem aan altijd advies te vragen aan collega's of een specialist. Na overleg blijkt het soms verantwoord dat ze het plekje zelf een tijdje in de gaten houden. Het valt mij overigens op dat tandartsen vaak

mondzorgprofessionals soms over het hoofd. Een harige leukoplakie, een uiting van een hiv-infectie, komt niet zo vaak voor, maar zie ik toch een aantal keer per jaar. De laatste tijd zie ik ook vrij vaak mondafwijkingen door orale seks. Vermoedelijk heb ik die in het verleden zelf ook gemist door er domweg niet aan te denken. In het begin vond ik het bij het vermoeden op een dergelijke afwijking moeilijk om

“Ik pleit voor de benaming tand- en mondarts”



# CELTRA™



## THE NEW DNA OF HIGH STRENGTH GLASS CERAMICS

CELTRA is the next generation of high-strength glass ceramics. With this novel fine-grained Zirconia-reinforced Lithium-Silicate (ZLS) CELTRA provides a high flexural strength for reliable restorations with extraordinary aesthetics in a short time of processing.


CELTRA: Strong. Fast. Beautiful.

Voor meer informatie [www.dentsply.eu](http://www.dentsply.eu) of 0229 259 059.

For better dentistry

**DENTSPLY**





> vervolg van pagina 5

### Wat kan de mondzorg-professional de patiënt adviseren om mondkanker te voorkomen?

Hij kan de patiënt erop wijzen niet te veel te drinken en te roken. Tien jaar geleden waren er veel antirookcampagnes, maar de laatste tijd niet meer. Dat is jammer. Tandartsen hebben niet altijd tijd en zin om patiënten erop te wijzen dat hun rookgedrag slecht voor hun gezondheid is. Soms zeggen patiënten: waar bemoei je je mee? Of ze barsten in huilen uit en zeggen dat roken het enige is dat hen nog op de been houdt. Maar bij een paar procent van de rokers kan een opmerking van de tandarts of de mondhygiënist net het laatste zetje zijn om te stoppen. Het valt te proberen.

Mijn ervaring is dat mondhygiënist en preventieassistenten meer tijd besteden aan voorlichting om mondziekten te voorkomen. Dat is misschien ook meer iets voor hen. Zij voelen zich enorm verantwoordelijk voor de mond. Waarschijnlijk krijgen ze dat mee in de opleiding. Bij nascholingscursussen vragen mondhygiënist mij vaak het naadje van de kous.

### Mondkanker is een relatief onbekende ziekte. Zou er een voorlichtingscampagne over moeten komen?

Mondkanker veroorzaakt doorgaans in het beginstadium weinig of geen pijn en is bij het grote publiek nauwelijks bekend. Daarom wordt deze aandoening vaak in een laat stadium ontdekt. De overheid en de kankerverenigingen willen echter geen aparte campagnes voor mondkanker, omdat de voorlichting volgens hen al wordt meegenomen in de campagnes over longkanker. Longkanker komt in Nederland ongeveer bij 10.000 nieuwe patiënten per jaar voor, mondkanker bij ongeveer 700. Wat ik opmerkelijk vind is dat voor baarmoederhalskanker, dat ook bij 700 nieuwe patiënten per jaar voorkomt, in verhouding veel meer aandacht is dan voor mondkanker.

In buitenlandse onderzoeken is weleens gesuggereerd dat mondkanker eerder ontdekt kan worden als mensen zelf hun mond op regelmatige basis onderzoeken. Dat blijkt toch niet zo te zijn. Het is moeilijk om alle plaatsen in je mond goed te bekijken: je hebt geen goed licht en bovendien zie

je van alles waarvan je als leek niet weet wat het is. Dat maakt mensen ongerust, wat een enorme druk op de gezondheidszorg oplevert door allerlei onderzoek dat meestal voor niets wordt gedaan. Dat is de oplossing niet. De tandarts en de mondhygiënist kunnen de mondinspectie het best uitvoeren.

“Mondkanker is geen mannenziekte meer”

### Er verschijnen de laatste tijd veel onderzoeken over mondkanker: groene thee drinken zou ertegen beschermen, snel roken na het opstaan zou het risico verhogen. Waarom staat mondkanker zo in de belangstelling?

Dat begrijp ik ook niet. Je zou deze mate van belangstelling verwachten als een filmster of een bekende politicus eraan lijdt. Vaak wordt gezegd dat de prevalentie van mondkanker de laatste jaren sterk is toegenomen. Volgens de Nederlandse kankerregistratie neemt de prevalentie inderdaad iets toe, maar zeker niet dramatisch. Kanker komt, doordat mensen ouder worden en blijven roken en soms bovenmatig drinken, überhaupt steeds vaker voor. Uit een promotieonderzoek van Manon Weijers bleek dat het aantal vrouwen met mondkanker in de periode 2000-2004 ten opzichte van de prevalentie bij mannen is toegenomen ten opzichte van 1980-1984. Dat komt vrijwel zeker doordat vrouwen nu meer drinken en roken. Vroeger was mondkanker een echte mannenziekte, net als longkanker. Mondkanker komt nog steeds vaker voor bij mannen, maar het verschil is niet meer zo groot.

### De vijfjaarsoverlevingskans van mondkanker is niet veel beter dan veertig jaar geleden. Waarom is er zo weinig progressie geboekt?

We komen steeds meer te weten over mondkanker, maar doorgaans melden mensen zich helaas nog steeds pas als de ziekte al gevorderd is. De vijfjaarsoverlevingskans is 55-60%. De diagnose moet in een eerder stadium gesteld worden. Pas dan worden de overlevingskansen veel beter.

Als je aan de hand van het weefsel van een witte plek kunt voorspellen of er kanker uit zal ontstaan, weet je of de patiënt wel of niet behandeld moet worden. Dat is nog niet gelukt, maar daar zijn we naarstig naar op zoek. Ik vind het een uitdaging uit te pluizen welke mondziekten er kunnen ontstaan uit een leukoplakie.

### Hoe verloopt de samenwerking tussen tandartsen, huisartsen, mondhygiënist en medisch specialisten bij de diagnostisering en behandeling van mondziekten?

Over het algemeen goed, maar voor de patiënt is de taakverdeling tussen huisartsen en tandartsen niet altijd duidelijk. Een huisarts heeft nauwelijks onderwijs over de mond gehad, maar patiënten komen vaak wel bij hem met mondaandoeningen. De huisarts raad ik aan mensen met mondziekten door te verwijzen naar de tandarts of kaakchirurg. Natuurlijk kan het ook geen kwaad als huisartsen zelf meer over mondziekten te weten komen. Ik heb een paar jaar geleden een cursus over mondziekten georganiseerd voor huisartsen en die was erg populair. Maar in één avond kun je natuurlijk niet helemaal bijgespijkerd worden.

### U bent nog aardig fanatiek voor een pensioengerechtigde.

Eigenlijk had ik vijf jaar geleden al moeten stoppen. Ik beschouw het als een voorrecht dat ik nog kan en mag doorwerken. Zo lang ik kan, ga ik door. Ik werk al sinds 1969 bij het VUmc. Ik heb verschillende malen meegemaakt dat iemand net als ik erg geïnteresseerd was in de combinatie orale pathologie en kaakchirurgie. Uiteindelijk zijn die collega's toch een andere richting opgegaan. Wel is er een opvolger benoemd voor het pathologie-deel.

Dat bijna niemand zich op mijn gebied, de combinatie van kliniek en pathologie begeeft, komt ook doordat het wettelijk gezien niet erkend is. Ik heb het vak geleerd door veel tijd op de afdeling Pathologie, door te brengen, ook in het buitenland. Ik dicteer mijn eigen pathologieverslagen en onderteken die. Daarnaast ben ik altijd klinisch werkzaam geweest. Dat wordt over het algemeen geaccepteerd, maar wettelijk gezien kan het nauwelijks meer. Denk daarbij aan de bepalingen voor registratie en herregistratie.

In het UMCG is ruime expertise in Oral Medicine. Dat vakgebied komt in de richting van wat ik in Amsterdam doe, maar dan zonder het specifieke pathologie-deel. Oral medicine-specialisten houden zich bezig met mondziekten, waaronder het opsporen van mondkanker, en kunnen vaak ook biopsie nemen voor weefselonderzoek. In Nederland is onder tandartsen weinig belangstelling voor dit onderdeel van de tandheelkunde, in tegenstelling tot landen als Spanje, Portugal en Italië. In het verleden heb ik tevergeefs geprobeerd een gedifferentieerde opleiding voor tandartsen op dit gebied te creëren. Misschien dat iemand anders het nog eens lukt. ■

# Simply Smarter Symposium

“Tips & Tricks die u direct in uw praktijk kunt toepassen”

13 september 2013,  
Hotel Houten



Dr. P. Peña



“Managing the aesthetic area: From extraction to implant restorations, a challenging journey”



Drs. J.W. Vaartjes



“Tips & Tricks voor voorspelbare Implantologie”



Dr. P. Fairbairn



“The use of alloplastic graft material in Bone regeneration”

Ook interesse, waarom wachten? Registreer online nu!

Implant Direct

Deelnameprijs: €275,- excl. BTW

Reserveer vóór 13 juni en profiteer van €30,- korting

[www.implantdirect.nu/triples2013](http://www.implantdirect.nu/triples2013)



Innovation Quality Service Value

tel: +31 (0) 30 25 998 25 • [info@implantdirect.nu](mailto:info@implantdirect.nu)



# Aandoeningen van het mondslijmvlies

Dit is een fragment uit het binnenkort te verschijnen cahier behorende bij de eLearning *Aandoeningen van het mondslijmvlies, deel I en II* (AccreDidact, 2013; ISBN 978 90 8976 122 4), geschreven door Prof. dr. Isaac van der Waal.

- bijwerking van geneesmiddelen, in het bijzonder ACE-remmers (bloeddrukverlagers);
- gevolg van een allergische reactie, in het bijzonder op voedingsmiddelen zoals vis, schaal- en schelpdieren, noten, eieren, melk en soja;
- gevolg van een C1-esteraseremmerdeficiëntie, die aangeboren of verworven kan zijn.

## 6 ZWELLINGEN

### 6.1 INLEIDING

Aan een zwelling van het mondslijmvlies kunnen talrijke oorzaken ten grondslag liggen. Deze variëren van ontstekingen, bijvoorbeeld in de vorm van een submukeus abces, tot goed- of kwaadaardige gezwellen. De dentogeen veroorzaakte zwellingen herkent de tandarts meestal gemakkelijk. Dat geldt niet voor zwellingen die berusten op afwijkingen in de weke delen of bijvoorbeeld de speekselklieren. Hierna wordt een aantal zwellingen in min of meer willekeurige volgorde besproken.

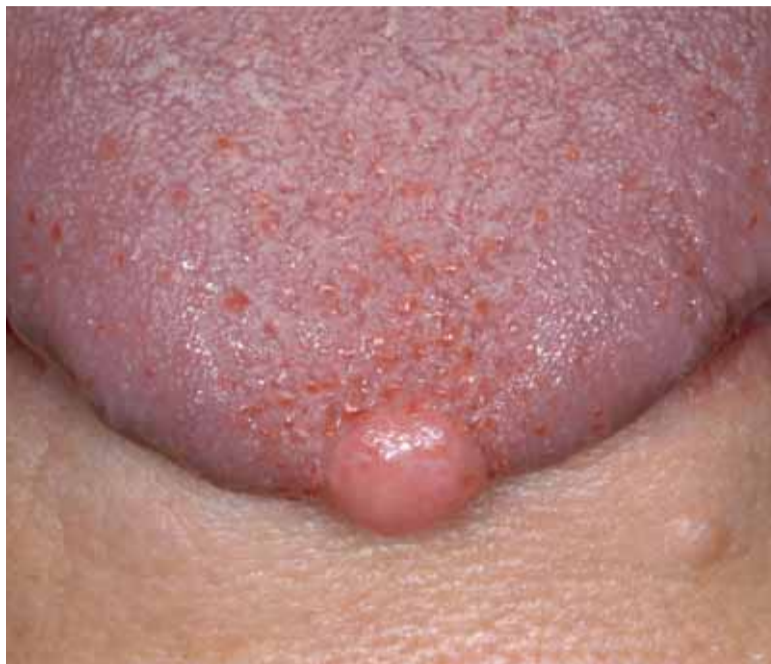### 6.2 ANGIO-OEDEEM

Angio-oedeem is een relatief zeldzaam optredend acuut oedeem. De oedemen ontstaan bij voorkeur in het aangezicht en de slijmvliesen van het maag-darmkanaal en de mond, larynx en farynx door verhoogde vasculaire permeabiliteit en vasodilatatie door vrijkomen van mediators als histamine. Angio-oedeem kan uren tot dagen aanhouden. Luchtwegobstructie als gevolg van oedeem in larynx en farynx kan levensbedreigend zijn. Angio-oedeem kan ontstaan als:

Bij de behandeling staat de zorg voor een vrije luchtweg voorop. Ziekenhuisopname met adequate observatie is dan geïndiceerd, omdat het oedeem in korte tijd snel kan toenemen. Soms is zelfs een spoedtracheotomie geïndiceerd. Veelal wordt met medicamenteuze therapie gestart in de vorm van antihistaminica, prednison en, bij een bedreigde luchtweg, epinefrine. Het is duidelijk, dat de tandarts bij een dergelijk acuut optredend oedeem onmiddellijk medische hulp zal moeten inroepen. De tandarts is doorgaans onvoldoende getraind om in de praktijk zelf al te kunnen starten met de medicamenteuze therapie zoals deze hiervoor is beschreven.

### 6.3 CHEILITIS GRANULOMATOSA

Cheilitis granulomatosa doet zich voor als een geleidelijk ontstane (in tegenstelling tot de plotseling optredende zwelling bij het angio-oedeem) en soms recidiverende, al of niet pijnlijke, diffuse zwelling van de boven- en/of onderlip. De etiologie is onbekend. Meestal kan de diagnose op verantwoorde wijze op alleen klinisch-anamnestiche gronden worden gesteld. Bij twijfel



Afbeelding 43 Fibroom van de tongpunt.

kan een biopsie worden verricht, enerzijds ter uitsluiting van een eventueel andere aandoening en anderzijds ter bevestiging van de diagnose. Dat laatste is het geval, wanneer er bij histopathologisch onderzoek daadwerkelijk granuloomvorming met aanwezigheid van meerkernige reuscellen wordt gezien. Wanneer er alleen ontsteking wordt gezien, sluit dat de diagnose 'cheilitis ranulomatosa' echter niet uit. Bij de behandeling wordt soms gebruikgemaakt van lokale inspuiting met corticosteroiden. De resultaten daarvan zijn over het algemeen teleurstellend. In extreme gevallen wordt wel eens overgegaan tot chirurgische correctie. Ook daarvan zijn de resultaten over het algemeen niet bevredigend. Er is weinig bekend over het natuurlijk beloop op lange termijn. Vermoedelijk treedt bij de meeste patiënten spontane regressie op.

### 6.4 FIBROMEN EN DAAROP GELIJKENDE ZWELLINGEN

Bij tandartsen is het fibroom van het mondslijmvlies welbekend. Meestal gaat het om een solitaire zwelling van het mondslijmvlies of het tandvlees (epulis), berustend op reactieve - meestal traumatisch veroorzaakte - bindweefseltoename. De term 'fibroom' is misleidend, aangezien de uitgang '-oom' op een nieuwvorming, een neoplastisch gezwel, duidt. Wanneer er sprake is van multipole fibroomachtige zwellinkjes, moet worden gedacht aan onder andere multifocale epitheliale hyperplasie, veroorzaakt door een virus en vrijwel altijd weer spontaan verdwijnend, of bijvoorbeeld aan een uiting van het erfelijke Cowdensyndroom. Bij laatstgenoemd syndroom kunnen diverse goed- en kwaadaardige tumoren elders in het lichaam optreden. Soms zijn de mondfibroompjes de eerste uiting van het syndroom, zodat de tandarts hier een grote verantwoordelijkheid draagt. Voorkeurslokalisaties voor een fibroom zijn plaatsen waar gemakkelijk mechanische irritatie optreedt, te weten het wangslimvlies, de onderlip en de

tongpunt. Fibromen kunnen ook voorkomen langs de randen van een slecht passende onder- of bovenprothese (prothesefibroom). Een lokale zwelling van het tandvlees (epulis) interdentaal van één of meer gebitselementen blijkt in de meeste gevallen te berusten op een toename van fibreus weefsel en is dan in feite een variant van een fibroom. De oorzaak is meestal onbekend. Een enkele maal blijkt zwangerschap de oorzaak te zijn (zwangerschapsepulis). Wanneer het een kleine wangerschapsepulis betreft, kan worden afgewacht en mag na de bevalling spontane regressie worden verwacht.

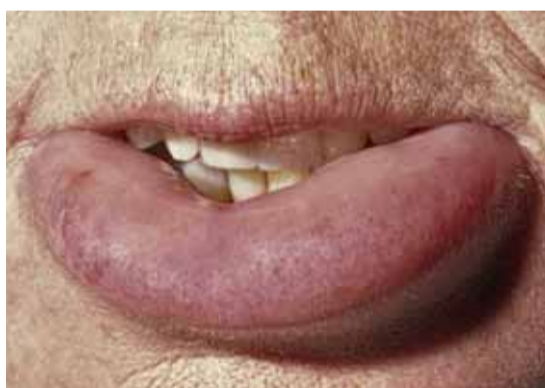De kleur van een fibroom of een epulis lijkt meestal op die van het

omgevende weefsel. De afwijking is doorgaans gesteeld. De consistentie van een fibroom kan variëren van week tot vast-elastisch. De afmeting kan variëren van enkele millimeters tot enkele centimeters. Een fibroom is eigenlijk nooit pijnlijk. In de meeste gevallen is er een duidelijke oorzaak voor het fibroom: het uitgewoonte op het wangslimvlies bijten (bijtfibroom). Na eliminatie van de vermoede oorzakelijke factor mag enige regressie worden verwacht. Vooral bij grotere fibromen, die voor de patiënt hinderlijk zijn, wordt meestal tot excisie overgegaan. Dan kan de klinische diagnose tevens histopathologisch worden geverifieerd. Een enkele maal blijkt bij histopathologisch onderzoek sprake van een tumor van zenuwweefsel (neurofibroom) of vetweefsel (lipoom). Recidief na excisie van een fibroom is ongewoon, indien de oorzaak is weggenomen. Daarentegen doen zich na excisie van een epulis niet zelden recidieven voor, zonder dat dat op grond van het histopathologische onderzoek kan worden verklaard. Dergelijke recidieven lijken niet zonder meer te kunnen worden verklaard door onvoldoende zorgvuldige excisie.

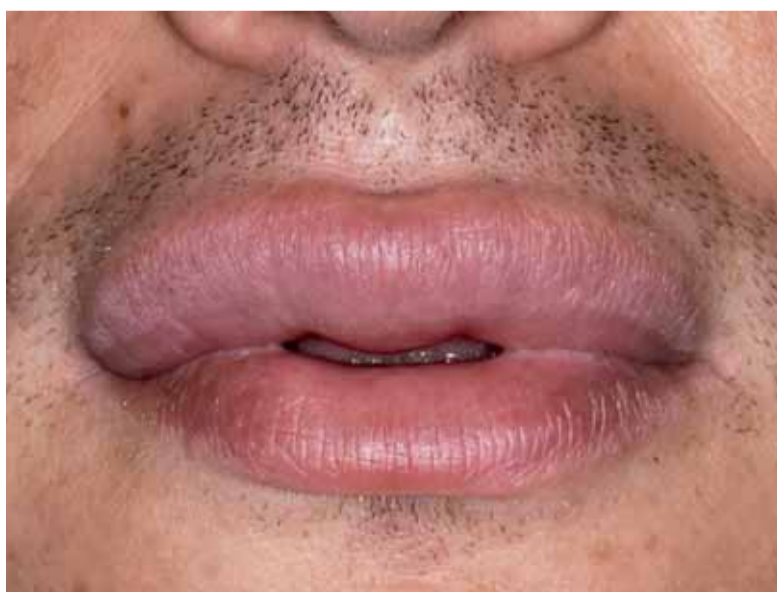### 6.5 GRANULOMA PYOGENICUM

Een granuloma pyogenicum is een excessieve weefselreactie op een weefselbeschadiging.

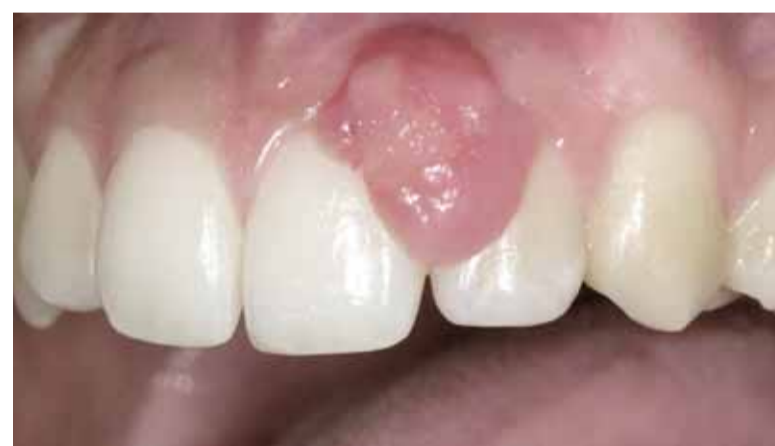De naam van de afwijking stamt nog uit de tijd dat werd gedacht dat een bepaalde pusvormende bacterie de veroorzaker was. Een granuloma pyogenicum komt vooral bij jongvolwassenen voor en kan zich overal in



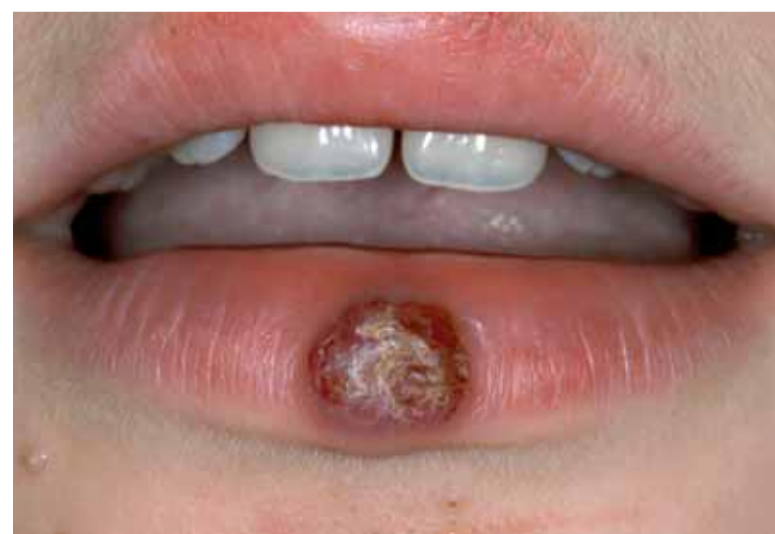Afbeelding 41 Angio-oedeem van de onderlip.



Afbeelding 42 Cheilitis granulomatosa van de bovenlip.

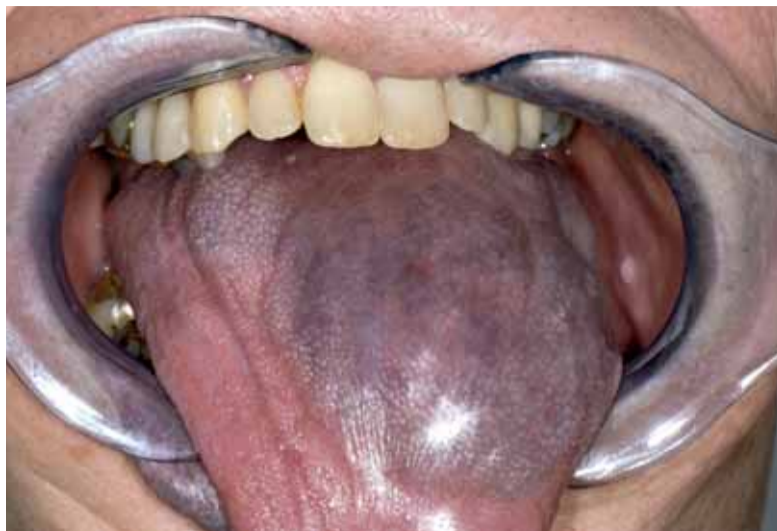

Afbeelding 44 Epulis.

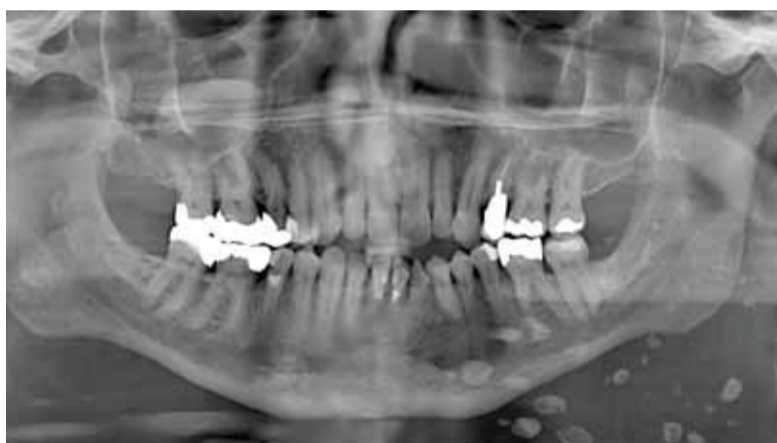

Afbeelding 45 Granuloma pyogenicum.

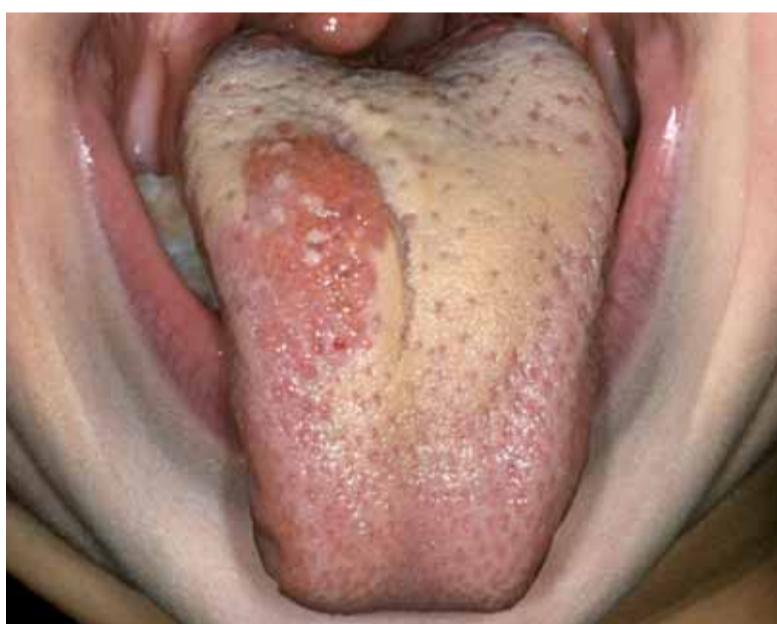



Afbeelding 46 Veneuze malformatie van de tong.



Afbeelding 47 Flebolieten.



Afbeelding 48 Lymfangioom.

de mond en de lippen voordoen. Meestal betreft het een enigszins op een fibroom gelijkende, niet-pijnlijke, gesteelde, rode en week aanvoelende zwelling met een ulcererend oppervlak. In principe wordt altijd tot excisie overgegaan, omdat de diagnose ook dan pas met zekerheid kan worden gesteld op grond van het histopathologische beeld. Dit bestaat uit een weinig kenmerkend ontstekingsbeeld met een sterke vaatproliferatie. Na excisie treedt zelden recidief op.

## 6.6 VASCULAIRE MALFORMATIES EN DAAROP GELIJKENDE AANDOENINGEN

### 6.6.1 Vasculaire malformaties

Vasculaire malformaties van het mondslijmvlies van het (arterio) veneuze type presenteren zich in of rond de mond vrijwel altijd als een blauw of soms rood doorschinerende zwelling. Wanneer sprake is van een arteriële com-

ponent, kunnen de pulsaties bij palpatie goed worden gevoeld en is extra oplettenheid geboden. Bij lang bestaande veneuze vasculaire malformaties kunnen verkalkingen optreden. Deze worden flebolieten (vaatsteentjes) genoemd en zijn soms röntgenologisch zichtbaar. Wanneer de vaatmisvorming vooral lymfevaatjes betreft (lymfangioom) is de blauwe kleur afwezig en gaat het om multiple witgrijze zwellingjes.

Het is op klinische gronden niet altijd mogelijk om onderscheid te maken tussen een vaatmisvorming en een cysteuze zwelling van de weke delen, bijvoorbeeld een mucokèle of een cysteuze speekselkliertumor. Een belangrijk diagnostisch hulpmiddel bij het vermoeden op een vasculaire afwijking is MRI-onderzoek of eventueel angiografie. Het merendeel van de vaatmisvormingen is veelal reeds vrij vroeg na de geboorte aanwezig. Een der-

gelijke malformatie blijft meestal levenslang bestaan en volgt de normale groei van het individu. De behandelingsmogelijkheden zijn beperkt, bijvoorbeeld injectie met scleroserende vloeistoffen, die tot verlittekening leiden; soms wordt gebruikgemaakt van artificiële embolisatie van een arterieel vat. In uitzonderlijke gevallen moet bij een arterio-veneuze malformatie in verband met recidiverende, hardnekkige bloedingen wel eens tot chirurgische verwijdering worden overgegaan.

Daarnaast zijn er de relatief zeldzame en hier niet nader te bespreken echte hemangiomen, die zich vrij snel na de geboorte kunnen manifesteren en gekenmerkt worden door progressieve groei, gevolgd door soms pas vele jaren daarna optredende spontane teruggang.

### 6.6.2 Flebectasieën

Op oudere leeftijd komen op de lippen en in het mondslijmvlies vaak plaatselijke verwijdingen van kleine venen voor, ook wel flebectasieën genoemd. Deze kunnen op het wang- en lipslimvlies voorkomen, maar doen dat vooral op de randen en de onderzijde van de tong. Flebectasieën duiden niet op afwijkingen van het hart, de longen of op hoge bloeddruk. Wanneer een patiënt aandringt op verwijdering, bijvoorbeeld bij lokalisatie op het lippenrood, is daar weinig op tegen en hoeft niet voor recidief te worden gevreesd.

### 6.6.3 Bloedblaar

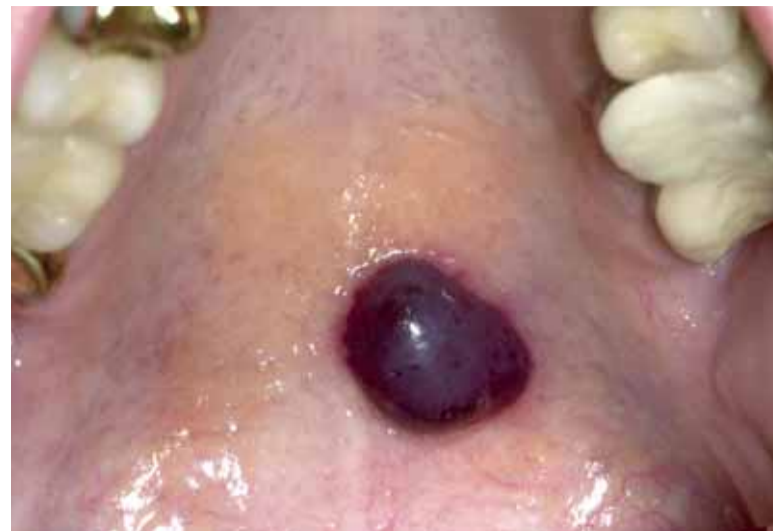Een aparte categorie zwelingen is de bloedblaar. Er is niet bekend hoe vaak bloedblaren in de mond voorkomen. Bloedblaren komen vooral voor bij oudere mensen. Als mogelijke oorzaak wordt gedacht aan traumatische beschadiging van een plaatselijk verzwakte wand van een bloedvatje. Bloedblaren komen vooral voor op de overgang van het harde naar het zachte gehemelte, maar ze kunnen ook voorkomen op het wangslimvlies en de tongranden. Een bloedblaar gaat meestal binnen enkele uren stuk en het ontstane ulcus geneest vervolgens spontaan binnen één tot twee weken. Bij sommige mensen komen bloedblaren met enige regelmaat voor, soms op dezelfde plaats, maar ook wel eens op andere plaatsen in de mond.

Er is helaas geen mogelijkheid om dit te voorkomen.

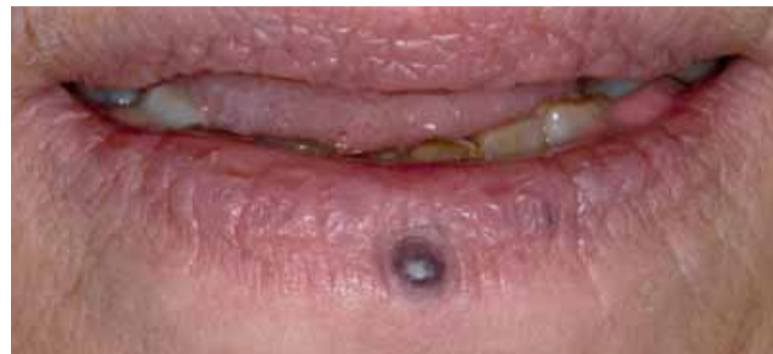### 6.6.4 Kaposi-sarcoom

Het Kaposi-sarcoom komt vrijwel uitsluitend voor bij ernstige immuundeficiënties, in het bijzonder bij patiënten die hiv-positief zijn. De laesies van de huid en het mondslijmvlies zien er in het beginstadium uit als bruinrode vlekken en in een later stadium als knobbeltjes van enkele millimeters tot centimeters groot. Bij een nog niet met de diagnose 'aids' bekende patiënt is een biopsie vereist om de diagnose te kunnen stellen.

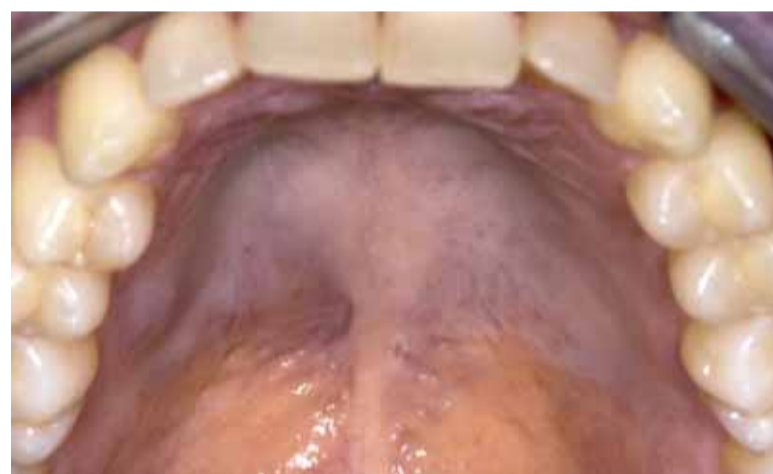Wanneer het om een solitaire laesie gaat, kan deze chirurgisch worden verwijderd. In andere gevallen wordt gebruikgemaakt van bestraling of (intralesionale) chemotherapie. ■



Afbeelding 49 Bloedblaar.



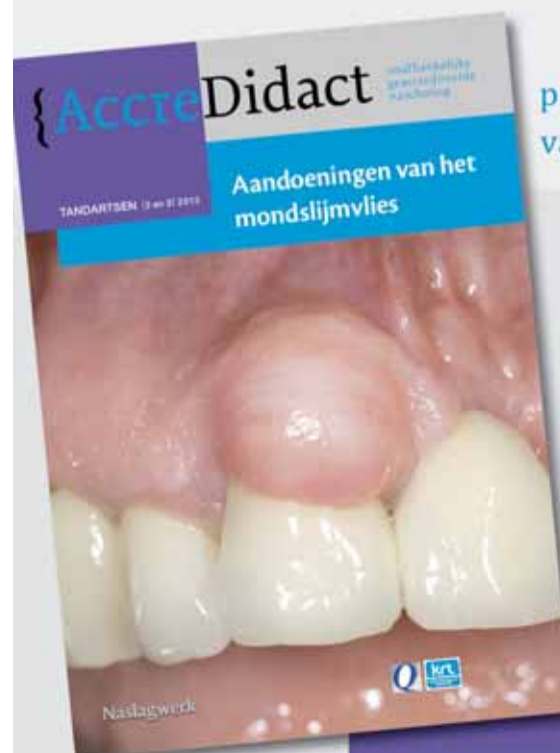Afbeelding 50 Flebectasie.



Afbeelding 51 Kaposi-sarcoom.

AccreDidact

Aandoeningen van het mondslijmvlies  
(twee eLearnings en op zichzelf staand naslagwerk/cahier)



van auteur  
prof. dr. Isaac  
van der Waal

www.accredidact.nl