

DENTAL TRIBUNE

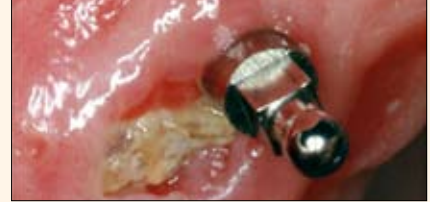The World's Dental Newspaper · Hispanic and Latin American Edition

PUBLICADO EN MIAMI

www.dental-tribune.com

No. 6, 2011, Vol. 8

INVESTIGACION



La osteonecrosis maxilar causada por bisfosfonatos

Página 6

MARKETING



El tratamiento debe encajar en la vida de sus pacientes

Página 10

EMPRESAS & PRODUCTOS



Las innovaciones de Sirona

Página 20

CASO CLINICO



Técnica de collage en la pieza dentaria #21

Página 18

Una avalancha de conocimiento

Nueva York
El mayor congreso y exposición de Estados Unidos, el Greater New York Dental Meeting (GNYDM) convocó una nutrida participación hispanoamericana, entre la que cabe destacar a dirigentes de la odontología latinoamericana y empresas comerciales españolas.



Los presidentes de FOLA, FDI, DTI, ERO y ADA en el Almuerzo para presidentes en Nueva York.

Una cena de gala en el hotel Marriot Marquis de Times Square fue el primer acto oficial de este gran congreso, cuya magnitud se aprecia por el hecho de que en el congreso de 2011 se inscribieron 58,789 personas de 127 países diferentes, incluyendo a 18,311 dentistas y 6,656 visitantes extranjeros, y el número total de expositores ascendió a 8,224. La 87 edición el GNYDM en el Centro de Convenciones Jacob Javits de esta ciudad presentó dos grandes teatros quirúrgicos simultáneos, seminarios de un día y de medio día, talleres prácticos sobre diversos tópicos, ensayos, carteles, y un área para demostraciones en vivo en pacientes, rodeada por una estructura de cristal, además de muchos avances tecnológicos e innumerables conferencias científicas. Además, los organizadores incluyeron tres ferias y congresos paralelos de cuatro días de duración cada uno:

- **Expo de medicina del sueño.** "Somno-Med Sleep and Appliance Expo", un congreso y exposición dedicado a los dispositi-

tivos que sirven para reducir la apnea del sueño y a cómo utilizarlos correctamente, un nuevo campo de tratamiento que abre grandes posibilidades para los dentistas;

- **Botox y rellenos dérmicos.** Conferencias y talleres para aprender a utilizar rellenos de labios como el ácido hialurónico, el procedimiento más de moda de la estética, el cual tiene gran demanda de los pacientes y es muchas veces un complemento ideal al tratamiento odontológico.
- **Expo de Invisalign.** Programa de cuatro días diseñado para todo el equipo de la clínica, desde odontólogos a higienistas, que ofreció las últimas técnicas sobre estos retenedores invisibles.

Las conferencias del congreso científico contaron con amplios programas en inglés, español, portugués e italiano. El programa en español duró cuatro días y en el mismo se presentaron conferencistas de toda América Latina y España.

Cursos de Educación Continua
Además, Dental Tribune presentó durante el GNYDM tres días de conferencias gra-

tuitas de su club de estudios, denominado Dental Tribune Study Club Symposia (DTSC), las cuales se imparten en vivo, se filman y posteriormente se publican en internet.

Todas estas conferencias confieren créditos de educación continua (EC) de la Asociación Dental Americana (ADA-CERP) a los asistentes, tanto si las ve en vivo como online. En esta ocasión el DTSC ofreció un total de 24 horas de cursos de educación continua. Por su parte el portal en español del Club de Estudios de Dental Tribune ofreció una serie de conferencias online de expertos latinoamericanos, grabadas durante el Congreso Mundial de FDI en México.

Entre los conferencistas que participaron en el simposio educativo de Dental Tribune en Nueva York se encontraban líderes de opinión en diversas áreas de la odontología. Por ejemplo, **Howard Glazer** impartió un curso sobre los nuevos gémeros (composites más vidrio), **Marty Jablow** habló sobre cómo incorporar las nuevas tecnologías autoadhesivas a la práctica, **Stanley Malamed** sobre los nuevos anestésicos, **Ron Kaminer** disertó sobre cómo incorporar la implantología mínimamente invasiva en el consultorio, **David Hoexter** sobre los nuevos instrumentos para preservar hueso durante extracciones y **Pedro Lázaro Calvo** sobre decisiones clínicas en implantología estética.

La conferencia del Dr. Lázaro Calvo fue patrocinado por la empresa de implantes española Klockner, que participó por primera vez en la feria de Nueva York. Klockner estuvo presente también en el reciente congreso de la Academia Americana de Implantología (AAID) en Las Vegas, como parte de su estrategia para penetrar en el mercado norteamericano. **DTI**

Recursos

- GNYDM: www.gnydm.com
- DT Study Club: www.dtstudyclubspanish.com
- ADA-CERP: www.ada.org/375.aspx

Los expertos acuden a los Premios Dental Tribune

Nueva York
La Sala para Medios de Dental Tribune International fue el lugar donde se otorgaron por primera vez los premios llamados Dental Tribune Global Awards 2011 en el congreso y exposición Greater New York Dental Meeting.



Wolfgang Van Hall, Adolfo Rodríguez, Torsten Oemus y Alan Miller en la ceremonia de los premios denominados DTI Global Awards.

El presidente de DTI, Torsten Oemus, presentó a los ganadores de la edición de 2011 de los premios los cuales reconocen a personas destacadas en campos diversos campos de la profesión como por ejemplo las innovaciones odontológicas. Oemus destacó la trayectoria del Dr. Adolfo Rodríguez, presidente de la Federación Odontológica Latinoamericana (FOLA), que fue galardonado como «Persona destacada del año»; a Samuel Prophete, presidente de la Asociación Dental de Haití, que recibió el premio a la «Odontología en una zona de crisis»; Alan Miller, fundador de AMD Lasers, que obtuvo el premio a la «Innovación en odontología», y a Wolfgang Van Hall, director de Shofu Europa, que recibió el premio en la categoría de «Trayectoria de toda una vida».

→ **DTI** página 2

WEBINARS
DENTAL TRIBUNE
DT STUDY CLUE

DENTAL TRIBUNE, AMERICA IS AN ADA CERP RECOGNIZED PROVIDER

EL CLUB DE ESTUDIOS DE DENTAL TRIBUNE LE OFRECE AHORA CURSOS DE EDUCACIÓN CONTINUA POR INTERNET

INSCRÍBASE GRATIS EN

WWW.DTSTUDYCLUBSPANISH.COM

DENTAL TRIBUNE
El periódico dental del mundo
www.dental-tribune.com

Publicado por Dental Tribune International

DENTAL TRIBUNE
Hispanic & Latin America Edition

Director General
Javier Martínez de Pisón
j.depison@dental-tribune.com
Miami, Estados Unidos
Tel.: +1-305 635-8951

Directora de Marketing y Ventas
Jan Agostaro
j.agostaro@dental-tribune.com

Diseñador Gráfico Javier Moreno
j.moreno@dental-tribune.com

COLABORACIONES
Los profesionales interesados en colaborar deben contactar al director.

Esta edición bimensual se distribuye gratuitamente a los odontólogos latinoamericanos y a los profesionales hispanos que ejercen en Estados Unidos.

Dental Tribune Hispanic and Latin America Edition es la publicación oficial de la **Federación Odontológica Latinoamericana (FOLA)**. Además, estamos asociados con las siguientes instituciones: **AMIC Dental** (México), **Expodent/CACID** (Argentina), **CODI** (Guatemala), **Greater New York Dental Meeting** (Nueva York), **Hispanic Dental Association** (EEUU), **Federación Dental Internacional (FDI)**, **Federación Odontológica de Centroamérica y Panamá (FOCAP)** y **Salón Dental de Chile**.

Dental Tribune Study Club
El club de estudios online de Dental Tribune, avalado con créditos de la ADA-CERP, le ofrece cursos de educación continua de alta calidad. Inscríbese gratuitamente en www.dtstudyclubspanish.com para recibir avisos y consulte nuestro calendario.

DENTAL TRIBUNE INTERNATIONAL

Group Editor: Daniel Zimmermann
newsroom@dental-tribune.com
+49 341 48 474 107

Editors: Claudia Salwiczek
Yvonne Bachmann
Sabrina Raaff
Hans Motschmann

Copy Editors: Torsten Oemus
Peter Witteczek
Matthias Diessner

President/CEO
Sales & Marketing Peter Witteczek
Director of Finance & Controlling Dan Wunderlich

Marketing & Sales Services
Nadine Parczyk
Vera Baptist

License Inquiries Jörg Warschat
Accounting Manuela Hunger

Business Development Bernhard Moldenhauer
Project Manager Online Alexander Witteczek
Executive Producer Gernot Meyer

Holbeinstr. 29, 04229 Leipzig, Germany
Tel.: +49 341 4 84 74 302 | Fax: +49 341 4 84 74 173
Internet: www.dental-tribune.com
E-mail: info@dental-tribune.com

Oficinas Regionales
ASIA PACIFIC


Dental Tribune Asia Pacific Limited
Room A, 20/F, Harvard Commercial Building,
111 Thomson Road, Wanchai, Hong Kong
Tel.: +852 3113 6177 | Fax: +8523113 6199

THE AMERICAS

Dental Tribune America, LLC
116 West 23rd Street, Ste. 500, New York, N.Y.
10011, USA
Tel.: +1 212 244 7181 | Fax: +1 212 224 7185

La información publicada por Dental Tribune International intenta ser lo más exacta posible. Sin embargo, la editorial no es responsable por las afirmaciones de los fabricantes, nombres de productos, declaraciones de los anunciantes, ni errores tipográficos. Las opiniones expresadas por los colaboradores no reflejan necesariamente las de Dental Tribune International.

©2010 Dental Tribune International.
All rights reserved.



El Dr. Pedro Lázaro (España), durante su conferencia en el Simposio del Club de Estudios de Dental Tribune en Nueva York.

Educación para todos en los cursos de Dental Tribune en Nueva York

Por Javier Martínez de Pisón

Las conferencias del Club de Estudios de Dental Tribune presentaron una amplia variedad de oradores y temas en el Greater New York Dental Meeting.

Un total de seis ponentes de diferentes especialidades dictó cursos cada día en esta conocida serie de conferencias, que son parte del brazo educativo de Dental Tribune International.

Entre ellos estaban el Dr. Gregori Kurtzman, quien habló sobre “Core Buildups, Post & Cores and Understanding Ferrule”; el Dr. Paul Goodman, quien disertó sobre la manera de “Capitalizar sobre la producción oculta de implantes en su práctica”; el Dr. George Freedman y la Dra. Fay Goldstep, que ofrecieron una buena explicación de las ventajas

clínicas de la terapia con los ahorra asequible lasers portátiles, titulada “El láser de diodo: la pieza de mano esencial para tratar el tejido blando”; el Dr. Pedro Lázaro Calvo, que se centró en “Decisiones quirúrgicas estéticas en implantes”; el Dr. Stanley Malamed y el Dr. Mic Falkel, que hablaron sobre “El desahorro de la anestesia local” y el Dr. Enrico DiVito, quien habló sobre “Endodoncia mínimamente invasiva utilizando fotoacústica inducida por fotones (PIPS).

La serie de cuatro días de conferencias del Club de Estudios de Dental

Tribune atrajo a un gran número de odontólogos interesados en aprender sobre estos temas. Las conferencias ofrecieron cada día seis horas de créditos de educación continua de la ADA CERP.

Dr. Pedro Lázaro, un especialista en periodoncia e implantes basado en España, manifestó que lo que es realmente difícil es obtener resultados que sean perfectos desde el punto de vista estético, o lo más perfectos posibles.

“Es como cuando ves a un jugador profesional de tenis y el juego parece muy fácil, pero sabes que hay sólo unos pocos verdaderos campeones de primer nivel como Rafa Nadal o Roger Federer”, comentó el Dr. Lázaro poco después de su conferencia.

“Por supuesto, hay momentos en los que es imposible alcanzar la perfección estética debido a las características del paciente, y en otros casos es una cuestión de elegir la técnica adecuada de tratamiento”, agregó.

Preguntado sobre la importancia del diagnóstico y la planificación, el Dr. Lázaro, dijo que eran dos pasos fundamentales en todos los procedimientos de implantes. “No usar la técnica adecuada puede empeorar los resultados del tratamiento”, explicó.

El profesor añadió que lo que todo el mundo siempre debe hacer es “utilizar técnicas mínimamente invasivas: evitar levantar colgajos siempre se causa menos daño que si se tiene que levantarlos; los procedimientos mínimamente invasivos son la tendencia en medicina y en odontología. Sin embargo, el resultado final debe ser predecible, y ahí es donde hay que decidir qué tipo de procedimiento quirúrgico permite obtener resultados predecibles y cuándo no se puede. En este último caso, tenemos que elegir una técnica que garantice los mejores resultados posibles”.

Los expertos acuden a los Premios Dental Tribune

← página 1

El Dr. Rodríguez agradeció la colaboración de DTI en América Latina, donde ha desarrollado campañas de salud dental y ha sido clave en el desarrollo de las asociaciones profesionales. El Dr. Prophete, quien no pudo estar presente en Nueva York, agradeció el premio en una carta a Dental Tribune, así

como a muchas organizaciones como Henry Schein que ayudaron a Haití en un momento de tal necesidad como el devastador terremoto de 2010.

Pero quizás las palabras más conmovedoras fueron las de Alan Miller, quien dijo que Dental Tribune ayudó a una pequeña empresa del Medio Oeste norteamericano como

la suya, que fabrica láser dentales, a convertirse en un compañía con alcance internacional, no solo mediante la promoción de sus productos en las publicaciones de la editorial sino también con los cursos del Club de Estudios de Dental Tribune, que han permitido a AMD demostrar la eficacia de sus productos en todo el mundo.

EL MUNDO EN SUS MANOS
Las noticias más relevantes de América Latina y del mundo.
Reciba gratis la edición digital de Dental Tribune Latinoamérica.

DENTAL TRIBUNE
The World's Dental Newspaper - Spain and Latin American Editions

¡SUSCRÍBASE YA! CONTACTE A: j.depison@dental-tribune.com

dti

Una gran zona educativa

Por Javier Martínez de Pisón

La nueva Zona Educativa del Greater New York Dental Meeting (GNYDM) combinó dos de las principales atracciones de este gran congreso dental: el Teatro Quirúrgico en Vivo, y los Simposios del Club de Estudios de Dental Tribune.

El Teatro Quirúrgico, donde se realizaron cirugías diariamente que eran proyectadas en tiempo real por grandes pantallas y donde solo había sitio para estar de pie, es sin duda uno de los principales atractivos de esta concurrida feria, donde los doctores Frank Milnar y Michael Miyasaki ofrecieron conferencias ante grandes multitudes.

Por su parte los Simposios del Club de Estudios de Dental Tribune ofrecieron cursos de educación continua a cargo de un elenco de reconocidos conferencistas como los doctores Howard Glazer, Shamsun Kherani, Ron Kaminer, Louis Malcmacher, Brian Novy o George Freedman.

Se trata de conferencias en vivo que se graban y otorgan créditos de educación continua de la Asociación Dental Americana (ADA-CERP) a los asistentes, tanto de forma presencial como si se ven posteriormente online, una vez que Dental Tribune los carga en su portal educativo. Las conferencias en inglés impartidas en el congreso de Nueva York se pueden ver en www.dtstudyclub.com.

Una nutrida representación de líderes de la odontología latinoamericana asistió al Greater New York Dental Meeting.

Por su parte el portal en español del Club de Estudios de Dental Tribune ofreció recientemente una amplia serie de conferencias impartidas por expertos latinoamericanos durante el Congreso Mundial de la Federación Dental Internacional en México, las cuales se pueden ver gratuitamente en www.dtstudyclubspanish.com.

Las conferencias presentadas en Nueva York abarcaron temas como “Lo que los pacientes y los dentistas quieren: odontología fácil y saludable!”, por Fay Goldstep; “¿Por qué observar en dos dimensiones a pacientes tridimensionales? Un enfoque de sentido común sobre las imágenes en 3D en la práctica general”, por Damien Mulvany; “Se acuerda de cuando la ‘e’ era sólo una letra? El uso de servicios electrónicos para mejorar la atención del paciente y aumentar su rentabilidad”, por Larry Emmott, “Láseres de diodo en odontología restauradora”, por

Nueva York


George Freedman y Fay Goldstep; “El poder de la odontología para afectar a nuestros pacientes de forma positiva y significativa”, por Shamshudin Kherani, o “Avances en tecnología autoadhesiva y cómo incorporarlos a su práctica restaurativa”, por Marty Jablow.



El teatro quirúrgico en el Greater New York Dental Meeting.

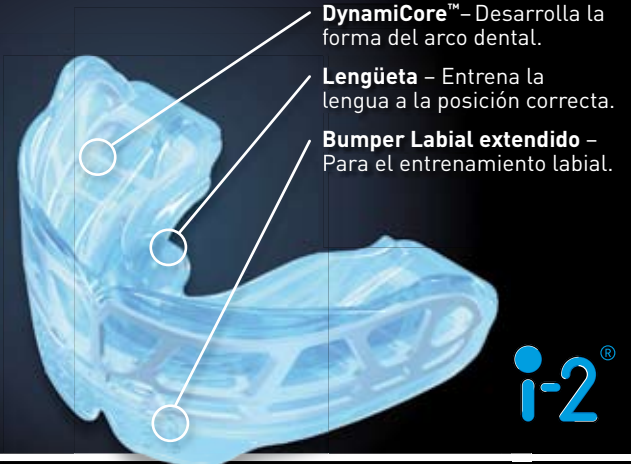
myobrace®

Nosotros hacemos las cosas diferente!



Ortodoncia Miofuncional

La Ortodoncia Miofuncional no habla solo de mover dientes. El primer objetivo es tener bastante espacio para que la lengua se posicione correctamente en el maxilar ayudando al paciente a respirar por su nariz. Esto estimula a un desarrollo natural, tanto mandibular como dental. El MYOBRACE® presenta un DynamiCore™ (esqueleto interno) para asistir al desarrollo maxilar superior y una lengüeta que entrena la lengua a la posición correcta.



DynamiCore™ – Desarrolla la forma del arco dental.

Lengüeta – Entrena la lengua a la posición correcta.

Bumper Labial extendido – Para el entrenamiento labial.

i-2®

Asista a un programa educativo MRC donde usted aprenderá a incorporar eficazmente este sistema en su práctica

Llame Hoy +1 909 587 4940 www.myoresearch.com/courses



MYOFUNCTIONAL RESEARCH CO.
www.myoresearch.com

Grow with us



El Dr. Vicente Ferrer, investigador de la Universidad de Murcia, le explicó al reconocido experto norteamericano Scott Ganz los resultados de su investigación con una nueva superficie de implantes.

Presencia latina

Una nutrida representación de líderes de la odontología latinoamericana asistió al Greater New York Dental Meeting. Entre ellos se encontraba el presidente de la Federación Odontológica Latinoamericana (FOLA), Dr. Adolfo Rodríguez, el presidente de la Asociación Odontológica Argentina, Dr. Ricar-

do Martínez Lalis, el presidente de la Federación Dental Ecuatoriana, Dr. Gorki Espinosa, el presidente de la Asociación Dental Mexicana, Dr. Jaime Edelson, así como reconocidos conferencistas como José Luis Rafel (Rep. Dominicana), Jesús Ochoa (Perú), Carlos Alfonso (Nueva York) o Vicente Ferrer (España). El Dr. Ferrer, investigador y pro-

fesor de la Universidad de Murcia (España), manifestó que él y su equipo han desarrollado una nueva superficie de recubrimiento para implantes que acelera considerablemente la osteointegración. “Con esta nueva superficie hemos podido reducir las áreas necróticas alrededor del implante a una semana de la colocación”, explicó Ferrer. “Creemos que ello facilita la inserción del implante. Es una superficie bioactiva que es osteoinductora y que estimula los osteoblastos para formar material óseo desde la primera semana. Por otro lado, sabemos que este recubrimiento es totalmente reabsorbible, lo cual hemos confirmado por microscopía electrónica”.

El Dr. Ferrer, quien presentó un cartel de investigación sobre su investigación en la que utilizó los implantes de Global Medical Implants

(GMI), afirmó que no hay un sistema de implantes hoy en día que pueda mostrar dicha capacidad os-

teoinductora capaz de provocar osteogénesis en la punta del implante.

Los primeros estudios se realizaron *in vitro*, recientemente se han terminado 8 semanas de pruebas en conejos y este año se realizarán los primeros ensayos en seres humanos.

El Dr. Scott Ganz, un experto norteamericano en prostodoncia, prótesis maxilofacial e implantes y director del Colegio Internacional de Implantología Oral (ICOI), que vio la presentación del Dr. Ferrer, manifestó estar muy impresionado con los resultados de los estudios realizados con los implantes GMI. **DT**

El Dr. Scott Ganz, un experto norteamericano y directivo del ICOI que vio la presentación del Dr. Ferrer, manifestó estar muy impresionado con los resultados de los estudios realizados con los implantes GMI.

Implantología Oral (ICOI), que vio la presentación del Dr. Ferrer, manifestó estar muy impresionado con los resultados de los estudios realizados con los implantes GMI. **DT**

Recursos

• GNYDM: www.gnydm.com

Pronósticos políticos en el Almuerzo de Presidentes

Por Javier Martínez de Pisón

Nueva York

El discurso principal en el tradicional Almuerzo de Presidentes del Greater New York Dental Meeting —en honor de los presidentes de organizaciones dentales y decanos de escuelas de odontología de todo el mundo—, fue pronunciado por el conocido presentador del programa televisivo norteamericano “Good Morning America”, George Stephanopoulos.

Stephanopoulos, que fue un importante asesor en la Administración Clinton, explicó el cambiante, contradictorio y polarizado panorama político del país, declarando que nunca había visto nada similar en toda su vida.

El presentador de ABC explicó, por ejemplo, respaldado por cifras de encuestas políticas, que en un principio el candidato republicano favorito era Donald Trump, quien de repente perdió la ventaja

que sostenía con la aparición de otros candidatos. Stephanopoulos reconoció que Trump decidió hábilmente no postularse a la presidencia después de firmar un contrato de 60 millones de dólares con la cadena ABC, la misma en la que él tiene su programa.

En uno de los aspectos más destacados del evento, Torsten Oemus, presidente de Dental Tribune International, confirió el premio DTI a John Halikias, gerente ge-



Foto: Jan Agostaro

Thomas Medina (Puerto Rico), Sergio Cacciaccane (España), Amarilis Jacobo (USA-Dominicana), Juan Enrique Bazán (Perú) y Ricardo Martínez Lalis (Argentina) en el coctel del GNYDM en Nueva York.

neral del Greater New York Dental Meeting (GNYDM).

Oemus dijo que estar orgulloso de trabajar conjuntamente con el GNYDM, el congreso que presenta la mayor oferta odontológica de EE UU y que evoluciona constantemente para ofrecer a los odontólogos de todo el mundo la mejor educación posible y los productos más innovadores.

El presidente del DTI agregó que los periódicos diarios “Today”,

que se publicaron todos los días de la expo en Nueva York, y las conferencias de alta calidad ofrecidas en los Simposios del Club de Estudios de Dental Tribune son dos ejemplos de cómo ambas organizaciones trabajan para ofrecer lo mejor posible a los asistentes a este evento. **DT**

Recursos

• GNYDM: www.gnydm.com

El presidente del DTI agregó que los periódicos diarios “Today”, que se publicaron todos los días de la expo en Nueva York, y las conferencias del Club de Estudios de Dental Tribune son ejemplo de cómo ambas organizaciones trabajan para ofrecer lo mejor posible a los asistentes a este evento.

Schein honra a la odontología Latinoamericana

La empresa Henry Schein, uno de los mayores distribuidores de productos dentales del mundo, honró a la odontología latinoamericana en el Greater New York Dental Meeting durante un evento llamado Desayuno de Liderazgo FOLA 2011, al que asistió un nutrido grupo de presidentes de asociaciones dentales de América Latina.

Este es el segundo año consecutivo en que Schein organiza un evento para honrar a la odontología hispana y latinoamericana. El evento es parte de Henry Schein Cares, un programa filantrópico de la empresa que ha donado y entregado productos y equipos de salud a zonas azotadas por desastres, como Nueva Orleans después del huracán Katrina o Haití después del terremoto de 2010.

Stanley M. Bergman, presidente y director ejecutivo de Henry Schein, manifestó que la comunidad hispana es una población que crece vertiginosamente en EE UU. Schein está interesado en los cambios demográficos, que proyectan que para 2023 la mayor parte de la población de EE UU tendrá raíces en otros países, la mayoría en de ellos América Latina.

Steve Kess, vicepresidente de relaciones profesionales de Schein, presentó al presidente de la Federación Dental Latinoamericana (FOLA), Dr. Adolfo Rodríguez, quien dijo que la asociación entre Schein y FOLA debe continuar porque beneficia tanto a dentistas como a pacientes.

“La odontología tiene que caminar unida para ser capaz de construir un camino donde todos podamos triunfar”, declaró el Dr. Rodríguez.


El Dr. Rodríguez dijo también que dejará su cargo como presidente de FOLA en 2012, pero que espera haber contribuido a fortalecer la relación entre Schein y la odontología en América Latina.

El senador por el Estado de Nueva York Adolfo Espaillat agregó que las organizaciones que Schein respalda, como la Asociación Dental Dominicana - USA, son muy importantes porque sus miembros trabajan en sus comunidades y proporcionan una atención de calidad a personas que de otra manera no tendrían acceso a la misma.

El presidente de Schein destacó también la colaboración de su empresa con la Asociación Dental Hispana (HDA), una organización dedicada a ayudar a profesionales y estudiantes hispanos en EE UU. La presidente de HDA, Margo Melchor, invitó a asistir a la primera Cumbre Multicultural de Salud Oral, que tendrá lugar en julio de 2012 en Boca Ratón (Florida), organizada conjuntamente con la Asociación Dental Nacional y la Sociedad Americana de Dentistas Indios. Por su parte Aditi Palli, especialista en comercio internacional del Departamento de Comercio de EE UU, declaró que el Greater New York Dental Meeting participa desde hace años en un programa que reúne a empresas extranjeras que quieren exportar a EE UU con compañías norteamericanas. Palli agregó que el crecimiento en este sector ha sido notable.

Entre los asistentes al desayuno de Schein estuvieron el presidente de FDI, Dr. Orlando Monteiro da Silva, el Dr. Adriano Forghieri, presidente de la Asociación de Cirujanos Dentistas de Sao Paulo (Brasil), el Dr. Ricardo Martínez Lalis, presidente de la Asociación Odontológica Argentina, el Dr. Lauro Medrano, miembro de la junta del GNYDM, el Dr. John Halikias, presidente del GNYDM o Jaime Donado, presidente de

la Federación Odontológica Colombiana.

El acto finalizó con la proyección de un video que mostró el trabajo realizado a lo largo de los años por Henry Schein Cares en zonas azotadas por desastres, y la toma de una foto de grupo de las principales figuras de la odontología hispana y latinoamericana. 



El presidente de Henry Schein, Stanley M. Bergman, y Lauro Medrano, directivo del GNYDM y de la Puerto Rican Dental Association USA.

Inspiración y tecnología




gmi

global medical implants sl
ilerimplant group

C/ Còrsega, 270 3-2 - 08008 Barcelona - Tf 93 415 18 22 - fax 93 368 22 54 - info@globalimplants.es
www.ilerimplant.com

La osteonecrosis maxilar por bisfosfonatos

Verdad biológica y realidad clínica

Por Iván Herrera Ustariz*, Kateryn Figueira Lazara, Francys Osorio Marín***

Los bisfosfonatos (BP) son medicamentos utilizados para tratar diferentes patologías como osteoporosis, enfermedad de Paget, mieloma múltiple, osteopetrosis o metástasis ósea.

Estos medicamentos tienen una estructura química parecida a los pirofosfatos naturales, pero se diferencian de estos porque presentan dos átomos de carbono (P-C-P), lo que les otorga una resistencia a la hidrólisis enzimática, adhiriéndose fuertemente a la hidroxiapatita, ejerciendo así su actividad antirresortiva. Se distinguen dos grandes grupos: los bisfosfonatos orales (alendronato, risedronato, ibandronato, zoledronato) y los intravenosos (pamidronato y ácido zoledrónico). La FDA reporta que se recetan 30.000.000 millones de prescripciones promedio al año en Estados Unidos.

En 2005 se comenzó a reportar una entidad clínica denominada Osteonecrosis Maxilar por Bisfosfonatos (ONB), la cual se define como una exposición del tejido óseo necrótico maxilar en un individuo que está recibiendo bisfosfonatos y que no ha sido sometido a radioterapia dirigida a cabeza y cuello.

Hasta el día de hoy no se ha dilucidado exactamente su etiopatogenia. Los BP se concentran en gran porcentaje en los huesos maxilares, interfieren con la activación y diferenciación de células precursoras osteoclasticas en osteoclastos maduros, modificando su adherencia al hueso e induciendo apoptosis (muerte celular programada). La interrupción de este ciclo homeostático por la interrupción de la reabsorción ósea resulta en la acumulación de osteocitos no vitales y en microfracturas de la matriz ósea mineralizada. Asimismo, produce un efecto inhibitorio sobre los queratinocitos y fibroblastos gingivales, que presentan alteraciones en la mucosa oral. Adicionalmente, los BP intravenosos presentan inhibición del factor de crecimiento endotelial vascular. La exposición del tejido óseo puede ocurrir espontáneamente o seguida de un procedimiento quirúrgico (extracción dental, implantes, cirugía periodontal o endodóntica).

Existen factores de riesgo que pueden potenciar la aparición de ONB, entre los que destacan terapias con quimioterapia, corticoides y condiciones como anemia, coagulopatía, diabetes mellitus, higiene bucal deficiente e infecciones orales.

Manifestaciones clínicas

Ruggiero destaca tres estadios, de acuerdo a su severidad:

1. Estadio 1. Exposición de hueso necrótico sin dolor ni infección.
2. Estadio 2. Exposición de hueso necrótico con signos de dolor e infección en la región del hueso expuesto; puede haber o no drenaje purulento.
3. Estadio 3. Exposición de hueso necrótico con signos de dolor e infección en la

región del hueso expuesto, fractura patológica, fistula extraoral.

Prevención

Se debe realizar el examen de telopéptido C-terminal (CTX) en sangre, el cual es un biomarcador de recambio óseo. Si los niveles de CTX son mayores de 300 pg/ml, el paciente tiene un proceso de recambio óseo normal. Basándose en lo

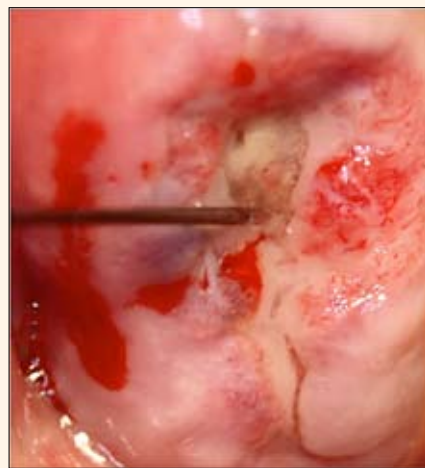


Foto 1. Caso de osteonecrosis espontánea en el maxilar superior en paciente edéntulo.

anterior, Marx establece los valores de riesgo de presentar ONB de acuerdo al valor del examen como se indica a continuación:

1. <100 pg/ml	Alto riesgo
2. 100-150 pg/ml	Riesgo moderado
3. >150 pg/ml	Bajo riesgo

Varios comités y asociaciones científicas han presentado propuestas de protocolos para el manejo en pacientes que están recibiendo bisfosfonatos orales según su estadio:

- En pacientes en terapia de bisfosfonatos orales menores de tres años, y sin factores de riesgo clínico, no está contraindicado realizar procedimientos de cirugía oral.
- En pacientes en terapia de bisfosfonatos orales menores de tres años, con terapia alterna de corticoesteroides, se debe solicitar al médico tratante interrumpir la terapia con bisfosfonatos tres meses previos a la cirugía, la cual se puede reiniciar tres meses después de la misma.
- En pacientes en terapia de bisfosfonatos orales mayores de tres años, con o sin terapia alterna de corticoesteroides, se debe realizar la prueba de CTX en sangre y tratamiento conservador:

enjuagues con clorhexidina al 0,12%, y antibiocioterapia adicional en casos de infección y dolor. Se debe considerar interrumpir la terapia con bisfosfonatos tres meses previos a la cirugía, en base a los valores de CTX en sangre. No se debe reiniciar la terapia hasta que la cicatrización ósea sea completa.

- En pacientes que van iniciar la terapia con BP intravenosos se deben realizar exámenes clínicos y radiografías panorámicas e intraorales para detectar sig-

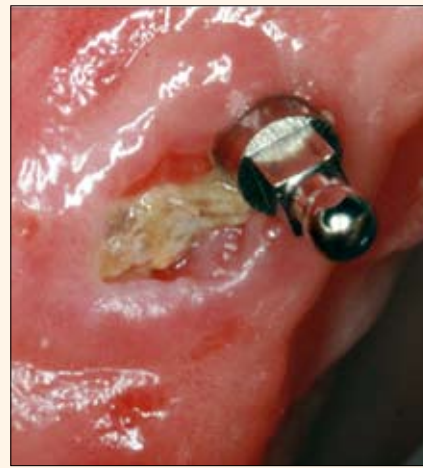

Foto 2. Caso de osteonecrosis postcolocación de mini implante.

nos de infección dental o periodontal. Se debe recomendar mantener una excelente higiene bucal, reportar de inmediato cualquier síntoma y evitar cualquier procedimiento quirúrgico. Las prótesis removibles deben revisarse para que adapten bien y no puedan generar traumatismo en la mucosa oral.

- En pacientes que se encuentren en tratamiento con BP IV, los procedimientos de raspaje y alisado radicular deben realizarse con mucho cuidado para no generar traumatismo que lesione los tejidos blandos. Se recomienda realizar tratamiento endodóntico antes de efectuar exodoncias; asimismo, se deben evitar las cirugías complejas y la colocación de implantes.

El tratamiento para ONB, una vez establecido el diagnóstico, es interconsulta con el cirujano maxilofacial y el médico tratante. Su manejo se realiza de acuerdo a sus estadios.

- Estadio 1. Antisépticos orales, el más recomendado es la clorhexidina. Revisar continuamente y sopesar interrumpir el tratamiento con BP.

- Estadio 2. Antibioticoterapia con amoxicilina más metronidazol o clindamicina, antisépticos, desbridamiento cuidadoso de los tejidos blandos, control del dolor.

- Estadio 3. Antibioticoterapia, antisépticos, control del dolor, desbridamiento y eliminación de la parte afectada.

Conclusiones

La osteonecrosis maxilar por bisfosfo-

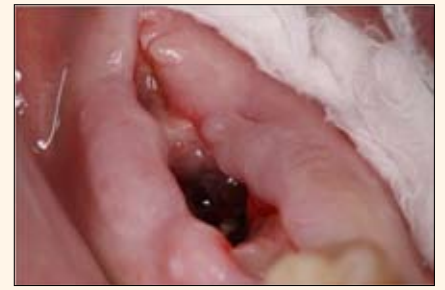

Foto 3. Caso de osteonecrosis que se presentó 10 semanas después de haberse realizado exodoncias.

atos es una realidad clínica. Existen factores de riesgo como la diabetes mellitus y las infecciones orales. Los medicamentos intravenosos tienen mayor porcentaje de incidencia y prevalencia. Se deben realizar tratamientos conservadores electivos. Sin embargo, en la osteonecrosis maxilar por bisfosfonatos, el mayor riesgo es la ignorancia que existe hacia esta patología. DT

Referencias

1. American Dental Association Council on Scientific Affairs. Expert panel recommendations: dental management of patients receiving oral bisphosphonate therapy. J Am Dental Assoc 2006; 137:1144-50.
2. American Association of Oral and Maxillofacial Surgeons. Advisory Task Force on Bisphosphonate-Related Osteonecrosis of the Jaws. American Association of Oral and Maxillofacial Surgeons position paper on bisphosphonate-related osteonecrosis of the jaws. J Oral Maxillofac Surg. 2007;65:369-76.
3. Hewitt C, Camile SF. Bisphosphonate-related osteonecrosis of the jaws: a comprehensive review. J Oral Pathol Med 2007; 36: 319-28.
4. Junquera LM. Diagnóstico, prevención y tratamiento de la osteonecrosis de los maxilares por bisfosfonatos. Recomendaciones de la Sociedad Española de Cirugía Oral y Maxilofacial (SECOM). Cient Dent 2008;5;3:229-237.
5. Marx RE. Pamidronate (Aredia) and zoledronate (Zometa) induced avascular necrosis of the jaws: a growing epidemic. J Oral Maxillofac Surg 2003;61:1115-7.
6. Marx RE, Sawatari Y, Fortin M, Broumand V. Bisphosphonate-induced exposed bone (osteonecrosis/osteopetrosis) of the jaws: risk factors, recognition, prevention, and treatment. J Oral Maxillofac Surg. 2005;63:1567-75.
7. Marx RE, Cillo JE Jr, Ulloa JJ. Oral Bisphosphonate-Induced Osteonecrosis: Risk Factors, Prediction of Risk Using Serum CTX Testing, Prevention, and Treatment. J Oral Maxillofac Surg. 2007;65:2397-410.
8. Ruggiero SL, Mehrotra B, Rosenberg J, Engroff SL. Osteonecrosis of the jaws associated with the use of bisphosphonates: a review of 63 cases. J Oral Maxillofac Surg. 2004;62:527-34.
9. Ruggiero SL, Fantasia J, Carlson E. Bisphosphonate-related osteonecrosis of the jaw: background and guidelines for diagnosis, staging and management. Oral Surg Oral Med Oral Pathol Oral Radiol Endod. 2006;102:433-41.
10. Wang HL, Weber D, McCauley LK. Effect of long-term oral bisphosphonates on implant wound healing: literature review and a case re-port. J Periodontol 2007; 78:373-6.

* El Dr. Herrera es periodoncista en la Universidad Metropolitana y especialista en Farmacia Clínica en la Universidad del Atlántico, ambas en Barranquilla (Colombia). Contacto: Iherrerau64@gmail.com.

** Asistente de investigación del Dr. Herrera graduada en la Universidad Central de Venezuela.

*** Periodoncista, asistente de investigación del Dr. Herrera y docente de pregrado la Universidad del Sinú (Colombia).

IPS e.max[®]

„ESTOY REALMENTE IMPRESIONADO:
¡FUNCIONA!
¡QUÉ MÁS PUEDO DECIR!”

August Bruguera, Técnico Dental, España

Se sorprenderá de la versatilidad del sistema IPS e.max. Gracias a la alta resistencia del disilicato de litio, IPS e.max puede trabajarse utilizando las técnicas de inyección o CAD/CAM: La elección es suya, dependiendo del caso en cuestión y las necesidades del mismo.

all ceramic
all you need

www.ivoclarvivadent.com

Ivoclar Vivadent AG

Bendererstr. 2 | FL-9494 Schaan | Principality of Liechtenstein | Tel.: +423 / 235 35 35 | Fax: +423 / 235 33 60

Ivoclar Vivadent Marketing Ltd.

Calle 134 No. 7-B-83, Of. 520 | Bogotá | Colombia | Tel. +57 1 627 33 99 | Fax +57 1 633 16 63

Ivoclar Vivadent S.A. de C.V.

Av. Insurgentes Sur No. 863 | Piso 14, Col. Napoles | 03810 México, D.F. | México | Tel. +52 (55) 50 62 10 00 | Fax +52 (55) 50 62 10 29

ivoclar
vivadent[®]
passion vision innovation

Colgate-Palmolive y el Club de Estudios de Dental Tribune lanzan una red de educación online en salud oral


Nueva York
Colgate-Palmolive anunció el lanzamiento de la Red Colgate de Salud Oral para la Formación y Desarrollo Profesional (Colgate Oral Health Network for Professional Education and Development), un nuevo recurso en línea dedicado a ayudar a los profesionales de la odontología a mejorar la salud bucal y el bienestar de sus pacientes. En asociación con el Club de Estudios de Dental Tribune, la Red Colgate de Salud Oral ofrece acceso a las últimas noticias y avances en la salud oral.

Desde diciembre del año pasado, los profesionales de la odontología han tenido acceso a los beneficios gratuitos de la Red Colgate de Salud Oral. La misma ofrece recursos educativos en inglés y español, tales como seminarios en línea en vivo y seminarios a pedido, explicó la compañía.

“Colgate es un socio de larga trayectoria de los profesionales de la odontología de todo el mundo”, declaró Barbara Shearer, Directora de Asuntos Científicos de productos Farmacéuticos Orales de Colgate. “El lanzamiento de la Red Colgate de Salud Oral marca una expansión de nuestro compromiso

con la educación en salud bucal, mientras continuamos ayudando a mantener a la profesión actualizada con noticias y las oportunidades que hoy en día ofrece la educación online”.

Los recursos en línea de la Red Colgate de Salud Oral son también una plataforma interactiva para los profesionales dentales de todo el mundo, incorporando múltiples culturas y nuevas perspectivas en la educación, agregó Shearer.

Si desea obtener más información sobre la Red Colgate de Salud Oral, por favor visite: www.colgateoral-healthnetwork.com. 

NOVEDADES RIPANO



MANUAL DE PRÁCTICAS DE OPERATORIA DENTAL Y ENDODONCIA

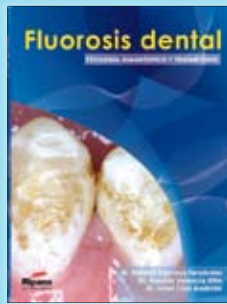
Autores: Dra. Elena Bonilla Represa y Dr. Rafael Llamas Cadaval
 Más de 140 páginas
 Ilustraciones y fotografías a todo color
 Dimensiones: 17 x 24 cm
 Edición 2011

CONTENIDO

- Capítulo 1. Requisitos previos
- Capítulo 2. Anestesia
- Capítulo 3. Material desechable, instrumental rotatorio, de operatoria dental y endodoncia
- Capítulo 4. Posturas de trabajo
- Capítulo 5. Aislamiento del campo operatorio
- Capítulo 6. Restauraciones con amalgama de plata
- Capítulo 7. Obturaciones con resinas compuestas (composites)
- Capítulo 8. Endodoncia
- Capítulo 9. Técnicas de blanqueamiento

PRÓLOGO RESUMIDO

- Este manual se ha distribuido en nueve capítulos:
- Requisitos previos: se abordan temas como el comportamiento del alumno en las prácticas con y sin paciente, sistemas de protección, vestuario, la historia clínica y la realización de radiografías.
 - Anestesia: comprende el conocimiento, aprendizaje y uso del material necesario para la realización de técnicas de anestesia periapical y troncular.
 - Material desechable, instrumental rotatorio, manual y de endodoncia: comprende el material desechable necesario para el desarrollo de las prácticas y el conocimiento, tipos y mantenimiento del instrumental rotatorio y manual, para restauraciones de amalgama de plata y resinas compuestas y de endodoncia.
 - Posturas de trabajo: comprende las posiciones adecuadas de trabajo para evitar futuras patologías osteo-articulares.
 - Aislamiento del campo operatorio: comprende el conocimiento, aprendizaje y uso de los materiales necesarios para el aislamiento absoluto o relativo del campo operatorio.
 - Restauraciones con amalgama de plata: comprende el conocimiento de los diseños cavitarios para la configuración y obturación de cada uno de los tipos de diseños cavitarios de clase I, II, III, V, VI y grandes reconstrucciones con amalgama de plata.
 - Restauraciones con resina compuesta (composite): comprende el conocimiento de los diseños cavitarios para la configuración y obturación de cada uno de los tipos de diseños cavitarios de clase I, II, III, IV, V, VI y grandes reconstrucciones con resina compuesta
 - Endodoncia: comprende el conocimiento, aprendizaje y uso del instrumental necesario para hacer las aperturas de cámaras pulpares de los dientes del sector anterior y posterior; localización, instrumentación y obturación de los conductos radiculares.
 - Blanqueamiento: comprende las técnicas de blanqueamiento de dientes vitales y no vitales o endodonciados.



FLUOROSIS DENTAL. ETIOLOGÍA, DIAGNÓSTICO Y TRATAMIENTO

Autores: Dr. Roberto Espinosa Fernández
 Dr. Roberto Valencia Hitte
 Dr. Israel Ceja Andrade
 Ilustraciones y fotografías a todo color
 Más de 200 páginas
 Tamaño: 21 x 29 cm
 Edición 2011

CONTENIDO

- Capítulo 1.- Perspectiva histórica.
- Capítulo 2.- Prevención en zonas con alto índice de fluorosis.
- Capítulo 3.- Metabolismo, Absorción y excreción en el humano
- Capítulo 4.- Biomineralización y la amelogenesis imperfecta.
- Capítulo 5.- La Biología molecular de las proteínas del esmalte.
- Capítulo 6.- Clasificación de la fluorosis dental.
- Capítulo 7.- Rasgos clínicos de la fluorosis dental.
- Capítulo 8.- Tratamientos mínimamente invasivos de la fluorosis.
- Capítulo 9.- Técnicas de la restauración directa de los dientes afectados por fluorosis.
- Capítulo 10.- Técnicas de la restauración indirecta de los dientes afectados por fluorosis

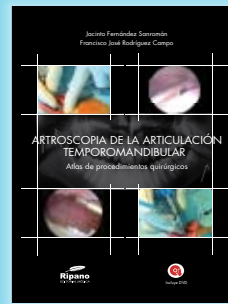
PRÓLOGO RESUMIDO

Paradójicamente, la fluorosis dental (denominación que corresponde al menoscabo en la maduración del esmalte dentario, derivado de la ingesta excesiva de flúor), fue el punto de partida para que Galeno (131201 d.C.) sospechase el inestimable beneficio que potencialmente puede brindar dicho elemento (en cuantía apropiada), como salvaguarda de la dentición frente a la caries, según cita Elwood y col (2008), así como, para que finalmente McKay (1928) y Dean y col (1934) confirmasen tan favorable efecto.

Sin embargo, a menudo la odontología se centra en las bondades del flúor y le sustrae atención al potencial nocivo del citado elemento; circunstancia particularmente riesgosa para la infancia en una época en que además del agua de consumocada vez son más frecuentes los medios para suministrar flúor (dentífricos, colutorios, materiales restauradores, sal, leche y otros). Hecho que ha abierto la posibilidad de un incremento en la prevalencia de la aludida patología (Fomon y col 2000).

En tal contexto, la obra FLUOROSIS DENTAL etiología, diagnóstico y tratamiento de los profesores Roberto Espinosa Fernández, Roberto Valencia Hitte e Israel Ceja Andrade, llena un vacío en este ámbito por demás tan carente de orientación. Lo hacen, además, con singular esmero volcando un cúmulo de conocimientos y experiencias de un modo sistematizado y didáctico, en diez ágiles capítulos, apoyándose en esclarecedoras imágenes clínicas, fotomicrografías al MEB, diagramas y cuadros.

Etc...



ARTROSCOPIA DE LA ARTICULACIÓN TEMPOROMANDIBULAR

Autor: Jacinto Fernández Sanromán
 Edición 2011
 Ilustraciones y fotografías a todo color
 Encuadernación de lujo
 Tamaño: 21,5 x 28,5 cm
 Incluye DVD con casos clínicos

CONTENIDO

- Capítulo 1
- Video 1: Cine RMN de ATM normal. (E. Santos)
- Video 2: Cine RMN de ATM con disco con desplazamiento anterior con reducción. (E. Santos)
- Video 3: Cine RMN de ATM con disco con desplazamiento anterior sin reducción y cambios degenerativos en cóndilo mandibular. (E. Santos)
- Video 4: Cine RMN de ATM con disco fijo ("stuck disc"). (E. Santos)
- Capítulo 4
- Video 5: Exploración funcional, marcas topográficas, instrumental. (F.J. Rodríguez Campo)
- Video 6: Instrumentación del compartimento posterior. (F.J. Rodríguez Campo)
- Capítulo 5
- Video 7: Exploración de la ATM normal. (F.J. Rodríguez Campo)
- Capítulo 6
- Video 8: Principales hallazgos patológicos en la artroscopia de la ATM. (F. Monje Gil)
- Video 9: Perforación del ligamento posterior. (F.J. Rodríguez Campo)
- Video 10: Perforación del ligamento posterior. (F.J. Rodríguez Campo)
- Video 11: Adherencias intraarticulares. (J. Fernández Sanromán)
- Capítulo 8
- Video 12: Miotomía músculo pterigoideo lateral, técnica clásica. (F.J. Rodríguez Campo)
- Video 13: Desplazamiento anterior del disco sin reducción (estadio 4); miotomía con radiofrecuencia y retensado del ligamento posterior. (J. Fernández Sanromán)
- Video 14: Desplazamiento anterior del disco sin reducción (estadio 4), osteoartritis. Miotomía, retensado y electrocoagulación ligamento posterior con radiofrecuencia. (J. Fernández Sanromán)
- Video 15: Técnica de sutura de Israel-McCain. (F.J. Rodríguez Campo)
- Video 16: Técnica de sutura de C. Goizueta. (C. Goizueta)
- Video 17: Miotomía pterigoideo lateral mediante láser Holmium-Yag. (J. Fernández Sanromán)
- Video 18: Tratamiento de sinovitis posterior grado 4 mediante radiofrecuencia y láser Ho-Yag. (J. Fernández Sanromán)
- Video 19: Inyección en espacio inferior de PGRF bajo control artroscópico en caso de osteoartritis del cóndilo mandibular. (J. Fernández Sanromán)
- Capítulo 10
- Video 20: Subluxación recidivante articular. Tratamiento artroscópico mediante retensado capsular con radiofrecuencia. (J. Fernández Sanromán)
- Etc...
- Capítulo 12
- Video 26: Complicaciones en artroscopia de la ATM. (F.J. Rodríguez Campo)

Nuevas alternativas para el sillón A-dec 500

La compañía A-dec presenta una nueva gama de opciones para su popular sillón dental A-dec 500®, las cuales cubren una gran variedad de necesidades.

Una de éstas es el sistema dispensador estilo Radius A-dec 300, que ofrece una integración versátil en un sistema dispensador compacto.

“El sistema dispensador estilo Radius A-dec 300 es ágil y ligero, lo que permite la integración de piezas de mano y equipos auxiliares en un sistema dispensador que es fácil de posicionar”, explica la directora de productos de A-dec, Shayne Krebs.


El sistema dispensador estilo Radius A-dec 300 cuenta con 3 posiciones estándar o un bloque de control opcional de 4 posiciones con capacidad para un máximo de dos accesorios integrados, incluida la cámara intraoral o de fotocurado.

“El flexible diseño del sistema dispensador le permite también la posibilidad de agregar otros dispositivos en el futuro”, continúa Krebs.

Además del sistema dispensador, un montaje doble permite también la opción de montar una lámpara dental estilo Radius o de añadir el monitor al sillón dental A-dec 500.

A-dec, el líder mundial en la fabricación de sillones dentales, sistemas dispensadores y lámparas dentales, ofrece soluciones probadas para mejorar el trabajo y la vida de dentistas y pacientes en todo el mundo.

Los más de 200.000 metros cuadrados del campus de A-dec en Newberg (Oregón) incluyen las instalaciones de fabricación más avanzadas en su clase y el Centro de Educación A-dec, dedicado a la enseñanza y el desarrollo. Las instalaciones de A-dec en el Reino Unido, Australia y China apoyan a una amplia red de distribuidores autorizados en más de 100 países de todo el mundo.

Para obtener más información, contacte con un distribuidor local autorizado de A-dec o visite www.a-dec.com. 



El sistema dispensador estilo Radius A-dec 300 en el sillón A-dec 500.

Use **Whiteness** **Lindas** sonrisas para sus pacientes y **óptimos** resultados para su consultório

Usted merece. 

Haga parte de las más de **8 millones** de sonrisas aclaradas y satisfechas. Conozca la línea completa de productos **FGM**. Para cada necesidad, una solución sobre medida.

