

# DENTAL TRIBUNE

— The World's Dental Newspaper · Hispanic and Latin American Edition —

EDITADO EN MIAMI

www.dental-tribune.com

No. 2 2018 VOL. 15

## «La industria dental es mi pasión»

El presidente de la empresa suiza Curaden revela los factores de su éxito



*Ueli Breitschmid, responsable de Curaden, con la tenista Martina Hingis, que es la imagen de los productos de salud oral de la empresa. Página 14*

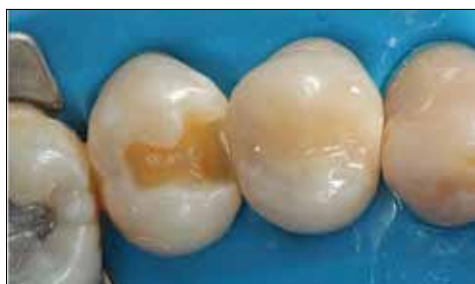### 10 MAESTROS

Melania González sobre el campus inclusivo de ROCA



### 18 CASO CLINICO

Nuevas aplicaciones de los ionómeros de vidrio



### 2 OPINION

Endodoncia vs Implantes, según Enrique Jadad





## DENTAL TRIBUNE

El periódico dental del mundo  
www.dental-tribune.com

Publicado por Dental Tribune International

## DENTAL TRIBUNE

Hispanic & Latin America Edition

**Editor-in-Chief & Business Manager**  
Javier Martínez de Pisón  
j.depison@dental-tribune.com  
Miami, Estados Unidos  
Tel.: +1-305 653-8951

**Graphic Designer**  
Javier Moreno

**COLABORACIONES**  
Los profesionales interesados en colaborar deben contactar al director.

Esta edición mensual se distribuye gratuitamente a los odontólogos latinoamericanos y a los profesionales hispanos que ejercen en Estados Unidos.

### Dental Tribune Study Club

El club de estudios online de Dental Tribune, avalado con créditos de la ADA-CERP, le ofrece cursos de educación continua de alta calidad. Inscríbese gratuitamente en [www.dtstudyclubspanish.com](http://www.dtstudyclubspanish.com) para recibir avisos y consulte nuestro calendario.

## DT International

Licensing by Dental Tribune International

**Group Editor:** Daniel Zimmermann  
[newsroom@dental-tribune.com](mailto:newsroom@dental-tribune.com)  
Tel.: +44 161 223 1830

**Clinical Editor** Magda Wojtkiewicz  
Nathalie Schüller  
Yvonne Bachmann  
**Editors**  
**Editor & Social Media Mgr.** Monique Mehler  
**Managing Editor** Marc Chalupsky  
**Copy Editor** Sabrina Raaff  
Ann-Katrin Paulick

**Publisher/President/CEO** Torsten Oemus  
**Chief Financial Officer** Dan Wunderlich  
**Chief Technology Officer** Serban Veres  
**Business Development Mgr.** Claudia Salwiczek  
**Project Manager Online** Tom Carvalho  
**Jr. Project Manager Online** Hannes Kuschick  
**E-Learning Manager** Lars Hoffmann  
**Education Director** Christiane Ferret  
**Event Serv./Project Mgr.**  
**Tribune CME & Croixture** Sarah Schubert  
**Marketing Services** Nadine Dehmel  
**Sales Services** Nicole André  
**Team Assistant** Julia Maciejek  
**Accounting Services** Anja Maywald  
Karen Hamatschek  
Manuela Hunger

**Media Sales Managers**  
Antje Kahnt (International)  
Barbora Solarova (Eastern Europe)  
Hélène Carpentier (Western Europe)  
Maria Kaiser (North America)  
Matthias Diessner (Key Accounts)  
Melissa Brown (International)  
Peter Witteczek (Asia Pacific)  
Weridiana Mageswki (Latin America)

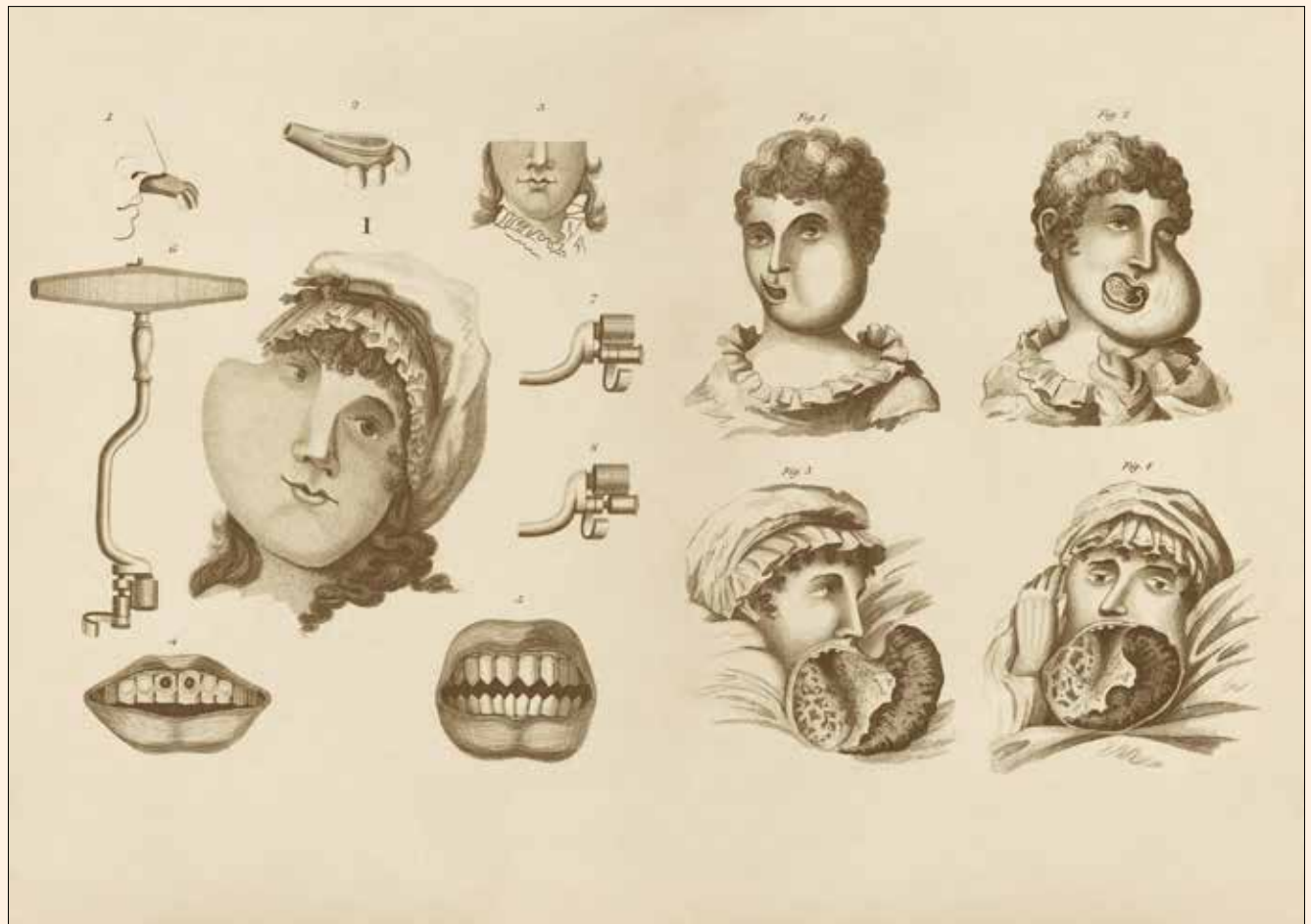
**Executive Producer** Gernot Meyer  
**Advertising Disposition** Marius Mezger

**Dental Tribune International**  
Holbeinstr. 29, 04229 Leipzig, Germany  
Tel.: +49 341 4 84 74 502 | Fax: +49 341 4 84 74 173  
[www.dental-tribune.com](http://www.dental-tribune.com) | [info@dental-tribune.com](mailto:info@dental-tribune.com)

**Dental Tribune Asia Pacific Ltd.**  
Room A, 20/F, Harvard Commercial Building,  
105-111 Thomson Road, Wanchai, Hong Kong  
Tel.: +852 3113 6177 | Fax: +852 3113 6199

**Tribune America, LLC**  
116 West 25rd Street, Ste. 500, New York, N.Y.  
10011, USA  
Tel.: +1 212 244 7181 | Fax: +1 212 224 7185

La información publicada por Dental Tribune International intenta ser lo más exacta posible. Sin embargo, la editorial no es responsable por las afirmaciones de los fabricantes, nombres de productos, declaraciones de los anunciantes, ni errores tipográficos. Las opiniones expresadas por los colaboradores no reflejan necesariamente las de Dental Tribune International.  
©2018 Dental Tribune International.  
All rights reserved.



Colección de dentaduras totales y parciales de la Blythe House de Londres, una de las múltiples ilustraciones que aparece en «The Smile Stealers», interesante libro sobre la evolución de la odontología.

# Endodoncia vs. Implantes

**Por Enrique Jadad Bechara**

Especialista en Rehabilitación Oral, investigador y conferencista con práctica privada en Barranquilla (Colombia) es fundador del Grupo Dignificar la Odontología (FaceBook). Contacto: [ejadad@gmail.com](mailto:ejadad@gmail.com)



**H**ace un tiempo fui a dictar una conferencia a Querétaro, México, donde me encontré con un buen amigo, colega y gran profesional. Durante nuestra conversación me dijo literalmente que él como endodoncista tenía que luchar todos los días contra los implantólogos para demostrarles que una buena endodoncia evita una cirugía, lo que a su vez evita un implante, lo que evita tener algo artificial en la boca.

En ese momento no supe que responderle, tal vez por no generar polémica sobre este tema.

Reconociendo de antemano la calidad y el profesionalismo de nuestros especialistas, se respira dentro

del común ejercicio odontológico un tufillo de marketing salvaje que amenaza dramáticamente a la ética y la integridad de la profesión, convirtiéndola en una especie de ferretería, en un festival del alambre y el tornillo.

Es triste ver avisos publicitarios en los que se ofrece ortodoncia sin cuota inicial, cuotas mensuales de cinco dólares, implantes dentales a 15 dólares mensuales. Esto es difícil de creer y más aún de aceptar. ¿Dónde quedaron esos años de estudio, de sacrificios, tanto propios como de nuestros padres? Hoy día impera primero generar dinero que la salud de los pacientes que acuden a consulta confiando en su dentista.

Suscríbese gratis por 6 meses a la edición digital de

# DENTAL TRIBUNE

[3uveddoubles.net/dental-tribune](http://3uveddoubles.net/dental-tribune)



Cada vez se piensa menos en preservar dientes que pueden ser manejados con endodoncia. Es más lucrativo y fácil extraer e instalar implantes, algo que se volvió el negocio del siglo. En Internet pueden encontrar «implantólogos» que se ufanan de ser record Guinness al colocar más de 40 implantes en un solo paciente, molares con tres implantes, bicúspides con dos implantes. ¡Es una locura!

El facilísimo y el deseo irracional por generar dividendos ha hecho que especialidades como la ortodoncia y la implantología se basen en tristes estrategias comerciales y no en la solución clínica vanguardista de nuestro tiempo a las que recurren los pacientes que esperan la mitigación de sus dolencias en un ambiente humano e íntegro.

Reconocer la preparación y la actitud profesional antes que el éxito comercial es reconocer la índole científica y humana de nuestra profesión. Esto hará que la dignifiquen de nuevo en el ámbito científico antes que, en el comercial, un ámbito en el que la ética impere, donde ese juramento que hicimos un día valga la pena, que hagamos a nuestros pacientes justamente lo que realmente necesitan. Esto es exactamente lo que mi alma mater me enseñó y lo que día a día hago en práctica.

Este mensaje está más dirigido a concientizar que a juzgar. Si algo está sucediendo por culpa del mercantilismo en el que ha caído nuestra amada profesión, es que en la actualidad se están sacrificando muchos dientes que podrían ser conservados, pero el deseo de facturar los lleva a ser reemplazados por implantes.

He remitido muchos casos a endodocistas que han logrado salvar y recuperar molares afectados. Me

**“Es más lucrativo y fácil extraer e instalar implantes, algo que se volvió el negocio del siglo”**

siento tranquilo por haber evitado que esos dientes hubiesen sido desechados y los hubieran cambiado por injertos de hueso, membranas e implantes. Hay que mantener lo natural hasta donde más se pueda. Dejemos que la implantología sea utilizada cuando realmente se requiera, no nos dejemos guiar por lo que dicen las casas, que buscan es mover sus

productos. Algo real y claro es que los necesitamos, pero cuando no tenemos otra opción de tratamiento.

Cuando leo que «hay que respetar la decisión del paciente» pienso en un caso hipotético de en una cita médica donde un especialista me indique que debe hacerme una cirugía cualquiera y yo opine que no, y al final salgo afectado. Esto sería porque no tengo ni idea de medicina y el médico le respondería a mi familia que yo

fui advertido y que se me había planteado una solución con fundamento científico. Quiero expresar con esto que no podemos hacer lo que el paciente quiera, debemos anteponer la ética, el raciocinio y la honestidad: se debe hacer lo correcto y no lo que produzca más dinero.

Varias veces me han llegado pacien-

tes que piden que les haga tal o cual procedimiento, que va en contra de mis principios y valores. Ante esta situación, yo con mucho respeto los invito a abandonar mi consultorio y a buscar manejo en donde otros colegas.

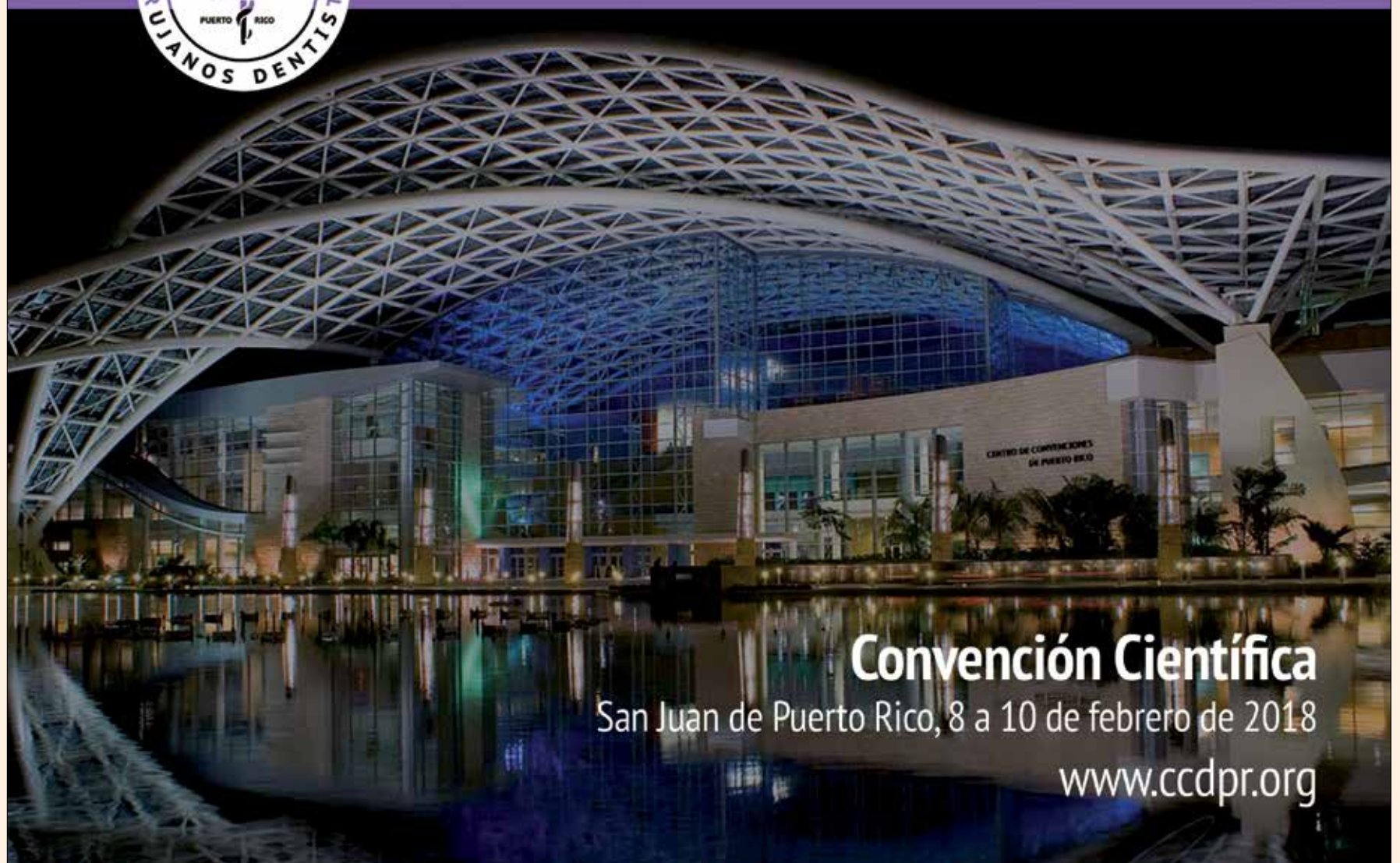Como profesionales tenemos el deber ético de informarle a la comunidad el verdadero concepto de salud oral, los pro y los contra de cada procedimiento, los beneficios y los riesgos, y, más aún, la durabilidad de cada procedimiento. No hay nada mejor que lo natural: los dientes de los pacientes no los debemos sacrificar y reemplazar por implantes solo por generar ingresos.

Los dientes naturales no son comparables con nada que la ciencia nos brinde: conservar antes que extraer. La endodoncia sigue vigente y nos debemos apoyar en ella para brindarle mejores y más duraderas dentaduras a los pacientes.

Los implantes son una solución válida siempre y cuando el paciente los necesite, cuando no hay forma de preservar las piezas dentales o cuando los pacientes sufren por la pérdida de sus dientes, es decir, solo cuando se requieran, no cuando el bolsillo nos diga que ¡necesita gasolina! **DT**



Colegio de Cirujanos Dentistas de Puerto Rico



Convención Científica

San Juan de Puerto Rico, 8 a 10 de febrero de 2018

[www.ccdpr.org](http://www.ccdpr.org)



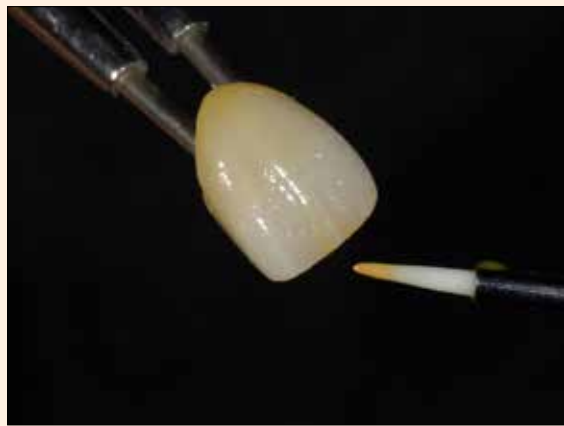


Fig 1. Las manchas se diluyeron con Lite Art Clear Liquid para lograr los matices y los efectos de la caracterización de la dentición natural

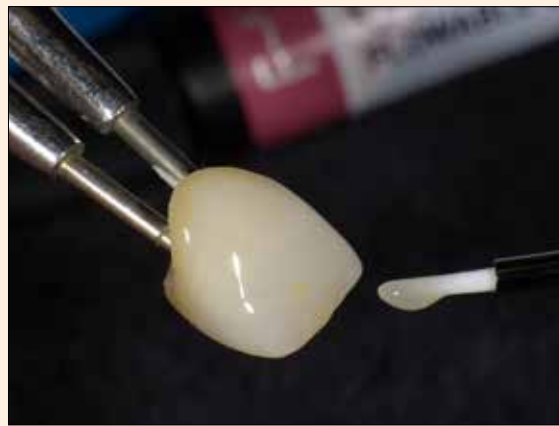

Fig 2. Aplicación de una capa de Ceramage F-59 para mejorar la translucidez, crear profundidad y espacio y proteger la restauración.

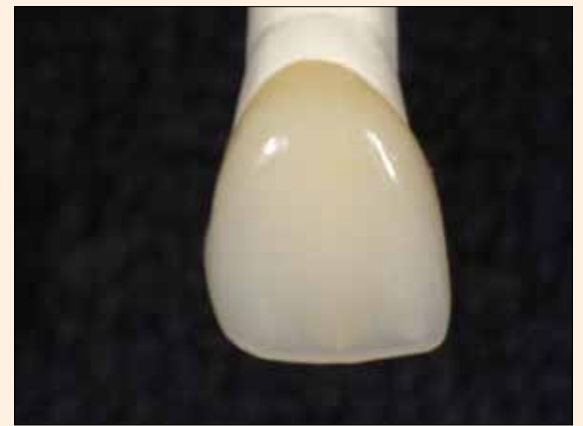

Fig 3. El resultado de este proceso es una restauración transitoria totalmente funcional y visualmente atractiva.

Todas las fotografías se obtuvieron con la cámara dental digital EyeSpecial C-II de Shofu.

FOTOS: Abel Fernández

# Caracterización de una restauración de cerámica híbrida

Por Abel Fernández\*

**L**a planificación de un caso clínico en el laboratorio dental implica una colaboración multifacética entre el clínico y el técnico dental. Este proceso incluye la discusión del plan de tratamiento general, el estudio de las fotografías clínicas y los modelos digitales y de la matriz, la preparación de los encerados diagnósticos y las restauraciones provisionales (maquetas) y el diseño de la función y la estética de la restauración.

La capacidad de proporcionar una temporización a largo plazo para una restauración personalizada de la arcada completa es una fase importante del plan de tratamiento. Este paso brinda tanto al dentista como al paciente la confianza de que la restauración final cumplirá con los requisitos necesarios de funcionalidad y estética. Además, al diseñar un caso de múltiples unidades específicamente para la región anterior, los pacientes preocupados con la calidad y estética de una restauración temporal pueden no aceptar una solución monocromática. Por lo tanto, elegir el material de transición apropiado y un sistema en el que se pueda ajustar el color es una parte importante para que el plan de tratamiento tenga éxito.

## Procedimiento de laboratorio

El material para CAD/CAM de nueva generación HC Block/Disk (Shofu Dental) en tono A2-LT/M (translucidez baja/tamaño medio de bloque) cumple con todos los criterios para una provisionalización efectiva a largo plazo. Compuesto de 61% de silicato de circonio incrustado en una matriz de polímero a alta temperatura/alta presión, el nanorelleno densamente compuesto de HC Block/Disk forma un esqueleto que absorbe de manera uniforme las fuerzas masticatorias y promueve la resistencia a los fenómenos de degradación. La alta resistencia a la flexión de 191 MPa y la dureza Vickers de 66 Hv0.2 hacen de HC Block/Disk un buen candidato para un amplio espectro de indicaciones, como restauraciones provisionales de largo plazo y restauraciones permanentes anteriores/posteriores para inlays/onlays, contorneado completo coronas y casos soportados por implantes.

El HC Block/Disk, que ofrece un tiempo de fresado total de 11 minutos y 30 segundos, con Cerec inLab MC XL (Dentsply Sirona) en condiciones húmedas, mostró una maquinabilidad excelente en términos de tolerancia al daño, desgaste por instrumentos CAD/CAM y tiene la capacidad de ser fresado a un espesor muy bajo.

La evidencia indica también que las restauraciones fabricadas con HC Block/Disk logran un ajuste e integridad marginal ideal.

Siendo un material para restauración de cerámica compuesto, HC Block/Disk es altamente compatible con otros materiales a base de resina, lo que permite a los técnicos dentales personalizarlos altamente específicas con un sistema de tinción como Lite Art (Shofu Dental) y reparar o modificar con un material de restauración directo o indirecto como Ceramage (Shofu Dental).

Después del fresado, se eliminó el perno y los contactos y la oclusión se ajustaron mínimamente utilizando el pulidor Dura-Green (Shofu Dental). Para crear un lienzo adecuado para la caracterización interna con Lite Art y la estratificación final con Ceramage F-59, la unidad se cortó por la parte labial.

Para proporcionar una retención mecánica confiable, primero la superficie de la restauración fresada se preparó mediante arenado con partículas de óxido de aluminio (aproximadamente 50-100 µm), a una presión de 2-3 bar, durante 10 segundos, luego se limpió con un cepillo limpio sin presencia de agua. El proceso de limpieza se puede realizar también con aire comprimido exento de aceite.

Se obtuvo una retención química fuerte y duradera para la tinción sucesiva con el Sistema Adhesivo CeraResin Bond (Shofu Dental). Inicialmente, se aplicó CeraResin Bond 1 para preparar la superficie. Después de 10 segundos se agregó CeraResin Bond 2, se dejó sin tocar durante 10 segundos y posteriormente se fotopolimerizó durante 20 segundos.

La restauración se naturalizó con Lite Art Stain System, que incorpora nuevos monómeros multifuncionales y fotoiniciadores, responsables de emular las propiedades ópticas de la difusión de la luz y la anisotropía de la dentición natural. La composición química patentada de Lite Art es compatible también con una adhesión a prueba de fallas a una variedad de sustratos, como compuestos directos e indirectos, PMMA y otros materiales a base de resina. La alta viscosidad de Lite Art Stains permite una aplicación precisa y previene el desperdicio del producto.

El espectro de color utilizado para la tinción interna de la restauración incluyó:

- Blanco (W), para crear puntos de descalcificación, líneas de fisuras, bandas blancas, para resaltar las crestas marginales y para realzar las puntas de las cúspides
- Caqui (K), para resaltar las áreas cervicales y palatinas, y los surcos de desarrollo
- Cian (C), para resaltar e intensificar las áreas translúcidas
- Naranja (O), para reflejar la característica de los contactos interproximales.

Para lograr los matices y los efectos de la caracterización de la dentición natural, las manchas se diluyeron con Lite Art Clear Liquid (Fig. 1). Se utilizó el dispositivo de fotopolimerización Solidilite V (Shofu Dental) para polimerizar la restauración durante 1 minuto.

Se aplicó una capa del compuesto indi-

recto fluido, Ceramage F-59, con un cepillo pequeño y plano para mejorar la translucidez, crear profundidad y espacio y proteger la restauración de daños (figura 2).

El fotocurado final se llevó a cabo durante 3 minutos con el aparato Solidilite V.

El contorno de la superficie menor que acentúa la morfología y la textura se creó con la piedra de pulir Dura-Green y una fresa de diamante.

Se utilizó CompoMaster (Shofu Dental), un sistema abrasivo de diamante de dos pasos, para terminar y pulir previamente la restauración sin obstaculizar sus complejos detalles anatómicos.

La restauración final se pulió con un cepillo de cerdas y la pasta Dura-Polish (Shofu Dental).

Para obtener un brillo húmedo y brillante, el diente fue súperpulido con un cepillo de fieltro y la pasta Dura-Polish Dia Polishing Paste (Shofu Dental).

La restauración transitoria que se logró era totalmente funcional y visualmente atractiva (Fig. 3).

## Conclusión

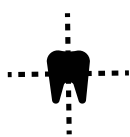
Las restauraciones provisionales son una excelente forma de tratamiento. Sean de corto o largo plazo, esta opción restaurativa ofrece una solución temporal eficiente y económica para muchos pacientes, que incluyen quienes se someten a una terapia periodontal, la población geriátrica, los usuarios de implantes dentales, al igual que como una fase anterior a una restauración estética indirecta.

HC Block/Disk, Ceramage y Lite Art Stains pueden crear en muy poco tiempo una restauración provisional funcional y altamente estética. **DI**

\* Maestro en técnica dental (MDT, CDT) y propietario del Laboratorio Dental Touch Master en San Marcos, California.



# Potente Producción para dar Forma a su Negocio



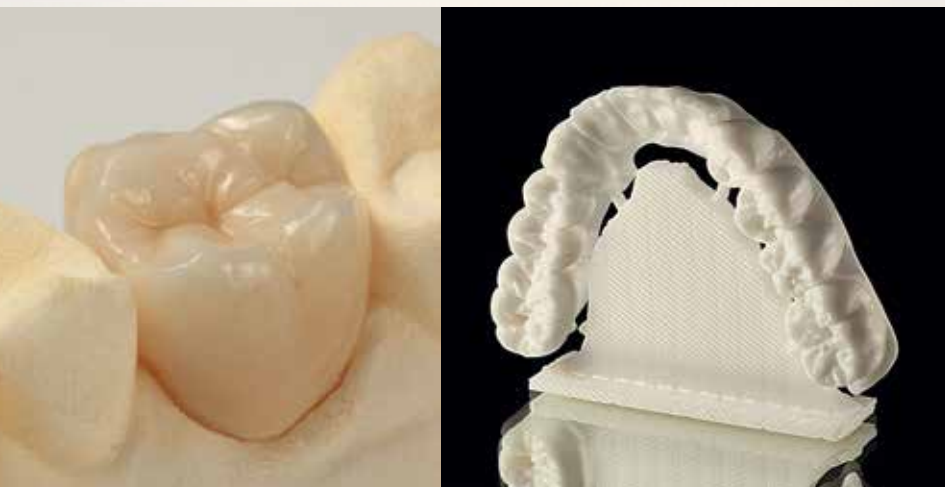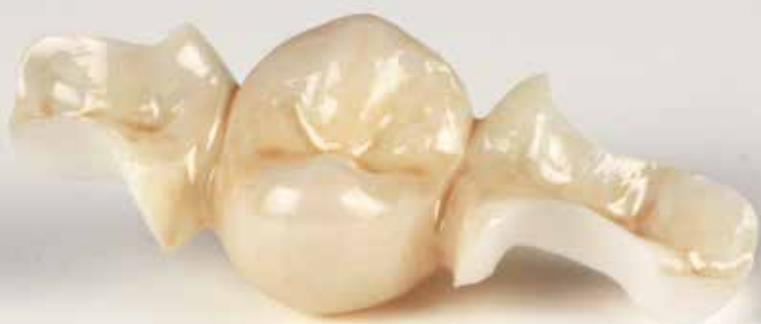**Producción escalable  
de fresado**



**Operación día y noche**



**Arquitectura abierta que se  
adapta a su flujo de trabajo**



**Fresadora DWX-52DC  
con Cambiador Automático de Discos**

**Fresado automático día y noche  
para una mayor producción y más  
ganancias en su laboratorio**

- Cambiador Automático de Discos de Seis Ranuras: cargue hasta seis discos de zirconio, cera, polimetilmetacrilato (PMMA), metal sinterizado de cromocobalto (CrCo) precinterizado y otros materiales
- Cambiador Automático de Herramientas (ATC) con hasta quince fresas que se intercambian de forma automática



**Fresadora Dental en Húmedo  
DWX-4W**

**Lo máximo en tecnología de  
fresado húmedo asequible,  
preciso y confiable**

- Frese de forma precisa cerámicas de vidrio y resinas compuestas: cargue hasta tres bloques tipo clavija simultáneamente
- Cambiador Automático de Herramientas (ATC) de cuatro estaciones que cambia fresas de forma automática



**Fresadora Dental  
DWX-51D**

**Fresado simplificado de alta  
fidelidad con controles a botón  
táctil y funciones automatizadas**

- Fresado simultáneos de cinco ejes de zirconio, cera, poliéter éter cetona (PEEK), yeso y polimetilmetacrilato (PMMA)
- Cambiador Automático de Herramientas (ATC) de diez estaciones que intercambia fresas de forma automática



**Fresadora Dental Compacta  
DWX-4**

**Fresado de cofias coronas y  
puentes desde su escritorio**

- Fresado automático de cuatro ejes de zirconio, cera, nanocompuestos y polimetilmetacrilato (PMMA)
- Su tamaño compacto es ideal para cualquier entorno de laboratorio
- ¡NUEVO! Adaptador de 98mm de material formato universal





Sergio Cuevas, jefe de ventas de Galeos, explica las ventajas diagnósticas de las unidades de imagen Hyperion X5 y Hyperion X9.

## Galeos presenta los tomógrafos Hyperion X5 y X9

**L**a empresa mexicana Galeos se dedica a la distribución de dispositivos de imagen digital, específicamente de los avanzados productos de MyRay de Italia, compañía que fabrica tomógrafos cone beam, ortopatográficos y aparatos de rayos x digitales de última generación.

El Lic. Sergio Cuevas, jefe de ventas de Galeos, explicó a los asistentes a la 68 Expo AMIC Dental las propiedades de una novedad digital como las unidades integrales de imagen Hyperion X5 y Hyperion X9.

«Este es nuestro lanzamiento de este año, que viene en dos versiones. Uno que es panorámico y otro que es panorámico 3D en el mismo disparo», explicó Cuevas refiriéndose a los dos modelos de Hyperion de la reconocida empresa italiana.

«Además, tenemos un ortopatógrafo, pero únicamente para panorámicas, que es ideal para la clínica. Tiene una calidad de imagen excepcional y con el mismo disparo obtienen imágenes 3D y 2D, que son muy útiles para empezar con los tratamientos de los pacientes», explicó.

El director de ventas de Galeos agregó que estos dispositivos vienen con su visor y su software «para que esta información se envíe a los colegas que han pedido el estudio y de inmediato empiecen a trabajar en sus planes terapéuticos».

Cuevas dijo que una de las ventajas que ha hecho popular estos avanzados dispositivos es que Galeos ofrece facilidades de pago increíbles.

Igualmente, explicó que el Hyperion X5 es un dispositivo de importación italiana directa, en el que es imposible que una toma salga movida porque cuenta con un sistema de escaneo automático que corrobora que el paciente esté bien posicionado.



El Hyperion X9 es el 3 en 1 de MyRay: panorámico, cefalométrico y 3D.

En cuanto a las diferencias entre modelos, Cuevas dijo que el modelo clásico es el Hyperion X9, que es un 3 en 1: panorámico, cefalométrico y 3D Cone Beam. «Tiene un panel de control super amigable, y la mejor imagen 3D del mercado: técnicamente está demostrado que tiene ejes de patente exclusivas de la marca que reducen la cantidad de rayos x innecesarios y ofrece además un manejo más amigable».

Por su parte el Hyperion X5 es un modelo de imagen panorámico, cefalométrico y 3D, sin Cone Beam, que ofrece prácticamente la mismas ventajas que el X9 pero es más económico. **DT**

### Recursos

- Video: [www.fb.com/dentaltribunelat/videos/1199463420154468/](http://www.fb.com/dentaltribunelat/videos/1199463420154468/)
- Galeos: [www.galeos.com.mx](http://www.galeos.com.mx)

## 100.000 articuladores Artex Carbon vendidos

**C**on motivo de la venta de 100.000 unidades del articulador Artex Carbon, Amann Girrbach ha fabricado una edición especial muy limitada de su éxito de ventas: el Artex CR para la configuración analógica de la función.

La apariencia discreta pero característica en color negro y plata de este simulador de la oclusión (con una fabricación limitada a 700 unidades) hacen de él una valiosa herramienta de trabajo y una pieza de diseño especial.

El Artex CR, completamente ajustable, ofrece todas las posibilidades para conseguir espacios libres y patrones de movimiento gracias a sus funciones, como la función de movimiento lateral progresivo (desde 0 hasta 1,5 mm por cada lado), la protrusión y retrusión, la inclinación ajustable de la guía condilar (de -20 a + 60°), el ángulo Bennett ajustable (de -5 a +30°), y muchas más. Por eso, es perfecto también para el análisis de modelos y como aparato para el diagnóstico y terapia (p. ej. para férulas).

Probado en todo el mundo, es el fundamento de las prótesis de ajuste preciso y de una correspondencia perfecta entre el dentista y el técnico dental. **DT**



La edición especial del articulador Artex Carbon, de Amann Girrbach.

### Recursos

- Amann Girrbach: [amanngirrbach.com](http://amanngirrbach.com)

## Óxido de circonio con coloración previa y alta translucidez

**Z**olid HT+ Preshades pertenecen a una nueva generación de piezas de óxido de circonio de la casa Amann Girrbach, que son el complemento perfecto de la amplia gama de productos de la empresa.

Estas piezas de óxido de circonio de alta translucidez y monocromas aún tienen unas excelentes características mecánicas con una extraordinaria estética y la eficacia de los materiales precoloreados. Su translucidez es notablemente superior a la de sus predecesoras, al tiempo que dota a las construcciones sólidas de una estética de belleza y vitalidad naturales.

Zolid HT+ Preshades, disponibles en 16 tonos A-D, ofrecen la máxima seguridad cromática y aseguran unos resultados reproducibles. Si se utilizan los maquillajes y las masas de glaseado Ceramill Stain & Glaze también se consiguen todos colores dentales VITA classical con una menor selección de piezas en bruto. De este modo se crean soluciones personalizadas de acuerdo con las exigencias y necesidades del paciente y del laboratorio.

Las piezas en bruto de óxido de cir-



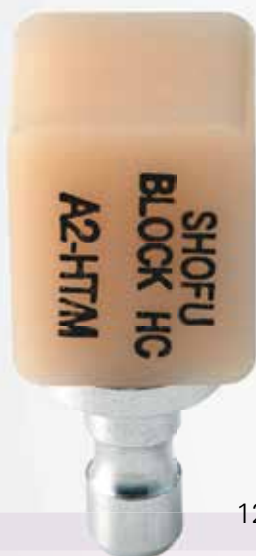conio de la Zolid DNA Generation son parte de un proceso integral de la odontología y la protésica dental. Su «información genética» se define a partir de la suma de todos los parámetros mecánicos, biológicos, de procesamiento y estéticos que integran el proceso de desarrollo, y reflejan la máxima seguridad de los procesos, la eficacia y la estética. Conozca más sobre la Zolid DNA Generation en [www.outofthis.world](http://www.outofthis.world). **DT**

¡Nuevo!

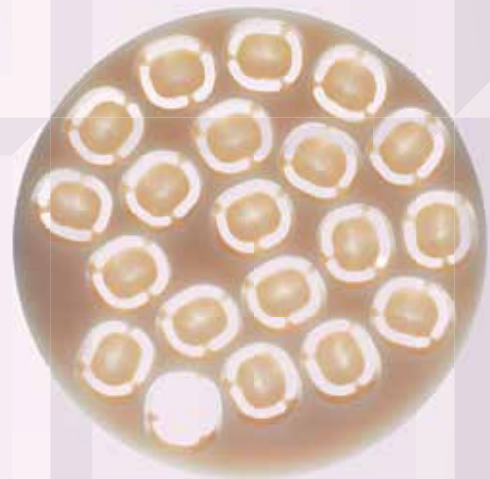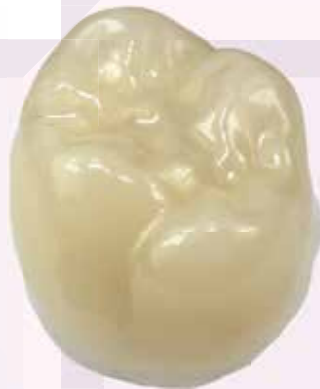# SHOFU BLOCK & DISK



## MATERIAL CERÁMICO PARA RESTAURACIÓN CAD/CAM



12mm x 14mm x 18mm



98mm x 14mm

- Cerámica híbrida con absorción de fuerza
- Gran resistencia al desgaste
- Transmisión de la luz y fluorescencia como la del diente
- Excelente resistencia a las manchas
- Precisión de fresado y rapidez en el sillón
- Pulido fácil y de alto brillo

Los bloques y discos HC de Shofu están hechos de una combinación única de material cerámico híbrido que garantiza una excepcional transmisión de luz natural, así como gran durabilidad y una alta resistencia a la flexión.

Este nuevo material altamente estético para CAD/CAM es apropiado para una amplia gama de indicaciones mínimamente invasivas, como inlays, onlays, carillas cosméticas, coronas completas para dientes anteriores y posteriores y restauraciones implanto-suportadas.

ESCANEE EL  
CÓDIGO QR  
para más  
información



Visite [www.shofu.com](http://www.shofu.com) o llame al +1.760.736.3277

Shofu Dental Corporation | San Marcos, CA





# El valor de su clínica para el paciente



Por Juan B. Sanmartín Jr.

El Dr. Sanmartín Jr., DDS, FICOI, MICOI, es conferencista internacional especializado en cursos sobre Administración del consultorio y Marketing dental. Contacto: jbs2513@hotmail.com

**L**a comunicación verbal y la forma de brindar servicios son más importantes para el paciente que las destrezas clínicas del profesional. Por lo tanto, crear valor, inspirar confianza y ofrecerle un servicio excepcional son los objetivos de quienes quieren triunfar.

En el mundo competitivo de hoy, las clínicas dentales que realizan «las actividades de siempre» tienen todas las de perder.

Hay un nuevo juego en la profesión dental con nuevas reglas. El nuevo juego consiste en crear valores en el paciente. Y en este juego, lo bueno ya no es «lo suficiente bueno».

Históricamente, una clínica podía estar en una de tres posiciones en la comunidad dental. En el 10% superior se encontraban las clínicas muy exitosas, aquellas que tienen excelente rentabilidad y recursos para mantenerse en la cima.

En segunda posición estaban las «clínicas de siempre». La mayoría de las clínicas que trabajan duro están en esta posición en el competitivo mundo dental. En la base de 5 a 10% estaban las clínicas que luchaban constantemente para mantenerse abiertas. Estas clínicas ocupaban esta posición debido a una variedad de razones, como destrezas clínicas pobres, mala administración.

Hoy día, solo hay dos posiciones: la clínica que está ganando y la clínica que está perdiendo. El «negocio de siempre» ya no es un abordaje competitivo. De hecho, lo bueno ya no es suficiente. El «negocio de siempre» está callado, pero muy polarizándose rápidamente hacia el extremo ganador o perdedor del espectro.

En el extremo de la base, unas cuantas de estas clínicas se están convirtiendo en ganadoras. Desafortunadamente, algunas nunca abandonarán su posición actual. Esto cambia el juego y crea oportunidades y amenazas para todos los participantes.

**“El 20% de su éxito depende del servicio clínico, pero el 80% depende de cómo brinda dicho servicio”**

Las clínicas situadas en el 10% superior tienen la oportunidad de moverse aún más arriba y retener su posición como líderes. Con la adecuada asignación de una sólida ganancia, pueden comprar el futuro y quedarse como líderes en entrenamiento y tecnología. La amenaza para estas clínicas es comprender que, en la medida que las reglas cambien, si no les prestan atención, otras clínicas pueden superarlas y empujarlas al papel de «negocio de siempre».

Las clínicas de siempre por su parte tienen que cambiar. Tratar de competir con equipo viejo y destrezas desactualizadas erosiona la base de pacientes y de ganancias. Su base de pacientes es un objetivo principal para la competencia: clínicas que han adquirido nuevas destrezas clínicas, tecnología de punta y un enfoque superior de entrenamiento del personal. La oportunidad para las clínicas de siempre radica en que tienen una práctica estable, con la cual pueden saltar al nuevo juego. Con la correcta inversión

en educación permanente, tecnología y mercadeo, estas clínicas pueden asegurar su futuro.

En la medida que el juego cambia, el 10% inferior tiene más que ganar y casi nada que perder. Si estas clínicas juntan sus recursos para invertir en las nuevas destrezas clínicas, tendrán una excelente oportunidad para reinventarse como una clínica exitosa.

## Crear valor

El nuevo juego se basa en crear valor

para el paciente. Ya no se trata solamente de atraer pacientes o de una mayor presencia de mercadeo, que son solo dos de los atributos de la «Propuesta del Valor» que la clínica debe ofrecer al consumidor.

La fórmula para crear valor es la siguiente: el producto (atención clínica) más el servicio al consumidor son lo que define la percepción para el paciente de la calidad. Explicado en cifras: el 20% del éxito depende del servicio, pero el 80% depende de la forma en que se brinda dicho servicio.

La calidad, relativa al precio, determina la percepción del valor que tiene el paciente. Cuanto más alta sea la percepción de valor del paciente, más lealtad (fidelidad) del consumidor existirá.

La lealtad se define por la intención del paciente de continuar tratamientos (retención) y de referir a otras personas.

No importa que cuán bien usted practique la odontología, ni cuán bien programe sus citas. Los pacientes primero deben decidir que ellos desean el tratamiento. Dicho de otra manera: las personas compran lo que desean mucho antes de adquirir lo que necesitan.

Por lo tanto, su verdadero desafío es este: ayudar a que las personas desean lo que usted cree que necesitan. Y la forma en la que presente sus recomendaciones a sus pacientes es lo que marcará la diferencia entre el éxito y el fracaso. **DT**





CURAPROX 



# MY DAILY RITUAL

A circular graphic featuring a green interstitial brush (CPS prime) on the right. The brush has 'CURAPROX' and 'SWISS' printed on its handle. To the left of the brush is a white cursive signature, likely Martina Hingis's. Above the signature, the words 'GAME CHANGER' are written in a bold, white, sans-serif font. The background of the circle is a gradient from light pink to dark green.

GAME  
CHANGER

*Martina Hingis*

Cepillo interdental  
CPS prime

Martina Hingis

[curaprox.com](http://curaprox.com)