

# DENTAL TRIBUNE

The World's Dental Newspaper · Croatian Edition 

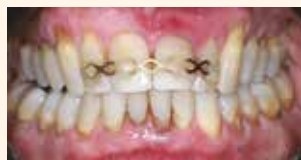Hrvatska, listopad 2020. - godina XIII br. 3

www.dental-tribune.com

## KLINIČKA PRAKSA

### Liječenje traume

Estetska restauracija nakon traume prednjih zubi primjenom "socket shield" tehnike.



stranica 8

## HIGIJENA

### Higijena ruku

Zaštita od infekcije u stomatološkoj ordinaciji započinje od higijene ruku - kako je pravilno provoditi?



stranica 14

## MENADŽMENT

### COVID-19

Koronavirus je zaustavio cijeli svijet - kako u krizi vidjeti novu priliku?



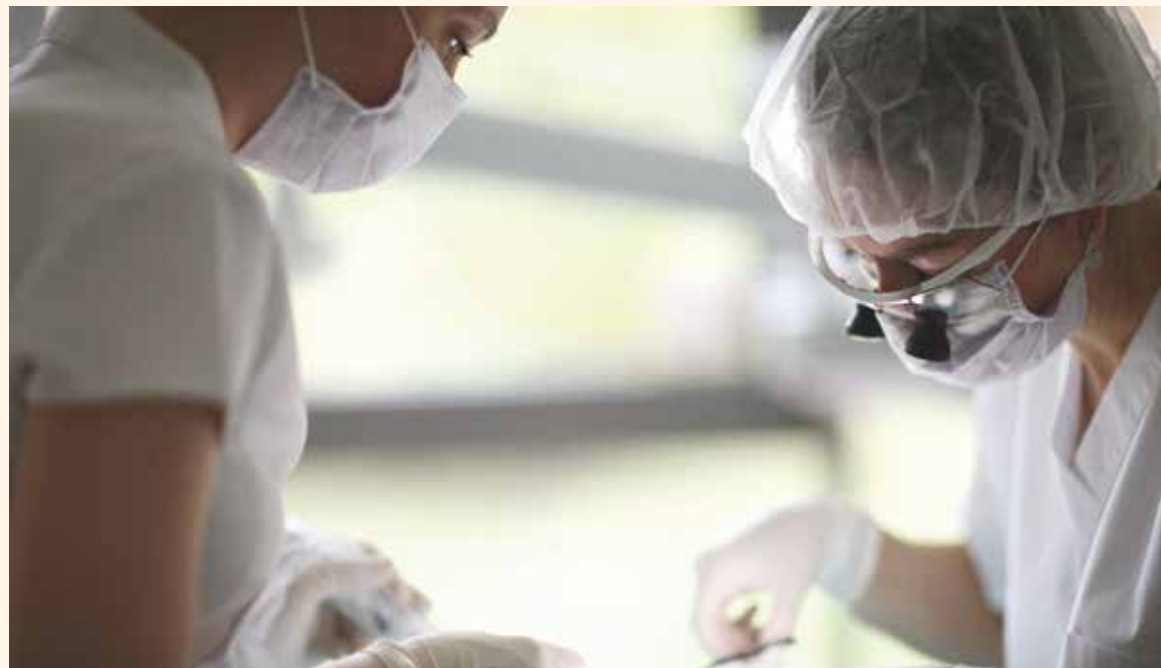stranica 18

# COVID-19: Istraživanje zabilježilo sveprisutni strah i anksioznost kod doktora dentalne medicine širom svijeta

Izvor: Dental Tribune International

**AL-HOFUF, Saudijska Arabija:** Osim što je onemogućio nesmetani pristup zdravstvenoj skrbi, COVID-19 izazvao je i strah i anksioznost među zdravstvenim radnicima širom svijeta. Nakon što je provedeno istraživanje kojim se pokušalo otkriti kako se doktori dentalne medicine u različitim dijelovima svijeta nose sa strahom od zaraze te koje strategije i modifikacije primjenjuju u svojim ordinacijama kako bi se borili protiv SARS-CoV-2, istraživači su naglasili razarajući psihološki učinak koji ova bolest ima na doktore dentalne medicine.

U okviru istraživanja ispitano je ukupno 650 doktora dentalne medicine iz 30 različitih zemalja svijeta putem online upitnika. Većina ispitanih doktora (76 %) radi u bolničkom okruženju, od kojih 74 % u privatnom, a 20 % u državnom sektoru. Rezultati pokazuju da je više od dvije trećine (78 %) doktora dentalne medicine iskusilo anksioznost i stres zbog straha od negativnih učinaka COVID-19. Većina doktora (90 %) svjesna je trenutačnih promjena u protokolima liječenja, ali samo 61 % doktora izjavilo je da su u svojim ordinacijama izmijenili protokole liječenja u skladu s kontrolom infekcije



Fotografija: Anna Jurkovska-Shutterstock

koja je pojačana kao rezultat pojave svjetske pandemije.

„Zanimljivo je to što smo primijetili da, iako dobro potkovani znanjem, doktori dentalne medicine širom svijeta žive u konstantnom strahu od zaraze dok obavljaju rutinske stomatološke zahvate. Ova anksioznost dovela je do promjena u načinu rada u stomatološkim ordinacijama, kao i modifikaciju dežurnih sati te pružanje samo hitne stomatološke skrbi. Neki doktori morali su i zatvoriti svoje ordinacije na neodređeni period

dok situacija ne bude sigurno pod kontrolom“, istaknuo je za Dental Tribune International dr. Muhamed Adeel Ahmed, koautor istraživanja, izvanredni profesor i konzultant na Odjelu restaurativne stomatologije i endodoncije na Sveučilištu King Faisal u Al-Hofufu.

Kada smo ga pitali o mjerama koje je moguće poduzeti kako bi se smanjili anksioznost i stres koji su povezani s ovom bolešću, Ahmed je istaknuo da bi vlada i odgovorne zdravstvene organizacije trebale or-


ganizirati obavezne i kontinuirane medicinske i stomatološke edukacijske seminare, kao i radionice za doktore dentalne medicine, dentalne higijeničare i drugo osoblje kako bi im se pomoglo da razumiju upute u vezi s pružanjem stomatološke skrbi tijekom pandemije SARS-CoV-2.

“Ovo ne samo da će doprinijeti znanju stomatologa nego će također smanjiti razinu anksioznosti te potaknuti pozitivne promjene u stavu prema pružanju stomatološke skrbi pacijentima“, dodao je Ahmed. Pored

toga, Ahmed vjeruje i da bi vlade trebale pružiti financijsku i moralnu podršku svim pružateljima zdravstvene skrbi, uključujući i doktore dentalne medicine, koji su se zarazili obavljajući svoje dužnosti. Ovo bi ohrabrilo i motiviralo doktore dentalne medicine da se bore na prvoj liniji fronte zajedno s liječnicima, dodao je Ahmed. Vlada bi, također, trebala osigurati da doktori dentalne medicine imaju pristup osobnoj zaštitnoj opremi. “Troškovi potrebni za osobnu zaštitnu opremu također bi trebali biti nominalni s pristupačnim cijenama za doktore dentalne medicine“, prokomentirao je.

“U ovom vremenu nesigurnosti i panike, tim iskusnih psihologa i savjetnika trebao bi održati određene psihološke seminare o smanjenju straha kako bi se smanjila razina anksioznosti kod svih pružatelja dentalne skrbi“, dodao je Ahmed.

Naposljedku, pouzdani izvori informacija o virusu i načinu prenošenja također bi trebali pomoći ublažavanju anksioznosti među doktorima dentalne medicine.

Istraživanje pod naslovom “Fear and practice modifications among dentists to combat novel coronavirus disease (COVID-19) outbreak” objavljeno je online u časopisu *International Journal of Environmental Research and Public Health*. 

OGLAS

## DENTAL TRIBUNE

DENTALMEDIAGRUPA

**VODEĆI SVJETSKI STRUČNI STOMATOLOŠKI ČASOPIS**

2

BODA

NEVJEROJATNE POGODNOSTI

4

IZDANJA U GODINI

## DENTAL TRIBUNE

Hrvatsko izdanje



Jednim klikom do pretplate na [WWW.DENTALMEDIA.HR](http://WWW.DENTALMEDIA.HR)





Fotografija: Designed by prostooleh / Freepik

# Tehnike skretanja pažnje kod djece mogu **umanjiti strah** od stomatološke intervencije

Izvor: Dental Tribune International

**BELO HORIZONTE, Brazil:** Strah od stomatologa globalno se smatra jednim od glavnih problema javnog zdravstva zbog negativnog utjecaja na oralno zdravlje i kvalitetu života pojedinca. Prevalencija ove pojave kod djece iznosi od pet do 61 %. Nedavno provedeno istraživanje bavilo se sustavnom procjenom mogu li tehnike skretanja pažnje tijekom stomatološke intervencije smanjiti


strah kod djece i adolescenata.

Izvedeno je dvadeset kontroliranih pokušaja primjene metoda skretanja pažnje s ciljem smanjenja straha od stomatologa i intervencije kod djece i mladih mladih od 18 godina. Od tehnika za skretanje pažnje primijenjene su audio i audio-vizualne tehnike, kamuflaža instrumenata, biofeedback tehnike, dentalni operativni mikroskop i igračke. Od stomatoloških inter-

vencija provedeni su pregled zubi, oralna profilaksa, davanje lokalne anestezije, izrada ispuna, endodontsko liječenje i vađenje.

Kvalitativna analiza pokazala je s vrlo malom pouzdanosću da tehnike skretanja pažnje efektivno smanjuju strah od stomatologa, ovisno o vrsti tehnike skretanja pažnje, instrumenta kojim se određivao stupanj straha i stomatološkoj intervenciji. Autori su zaključili: „Heterogenost metodolo-

gija i rezultata utvrđenih analizom znanstvenih rezultata istraživanja sugerira da je nužno provesti opsežnije i preciznije definirano istraživanje.”

Ovo istraživanje pod naslovom “Use of distraction techniques for the management of anxiety and fear in paediatric dental practice: A systematic review of randomized controlled trials, objavljeno je u časopisu *International Journal of Paediatric Dentistry*, 25. 03. 2019. 

## RIJEČ UREDNICE

Vjerojatno ćete se složiti sa mnom – 2020. vrlo je neobična godina za sve nas. COVID-19, odnosno njegove posljedice, preuzele su potpunu kontrolu nad društvenim i gospodarskim događanjima. Svatko tko je pažljivo promatrao dentalno tržište posljednjih nekoliko godina i desetljeća mogao je primijetiti da se uvijek radilo o inovacijama – o novom dizajnu implantata, digitalizaciji, biomaterijalima... Konstantno se tražilo bolje, više, brže, sve dok cijelu mašineriju odjednom nije zaustavio mali virus.


Dosad nitko od nas nije mogao ni zamisliti koliko dramatične mogu biti posljedice pandemije. Zatvaranjem svega, pa i naših ordinacija, iskusili

smo istinski pad potražnje i da i naše tržište nije otporno na krize. Manjak posla ostavio je posljedice i rupe u proračunu. Nekima veće, nekima manje. Zanimljivo će biti proučavati koje su strukture zaštićenije u kriznim situacijama – veliki ili mali pogoni, nacionalni ili globalni igrači.

Stomatološke ordinacije prednjačile su i prije ovih specifičnih uvjeta u aktivnom provođenju higijenskih mjera i ispunjavanju najstrožih higijenskih zahtjeva kako bi se zajamčila sigurnost pacijenata. Međutim, strah od infekcije i širenje kontroverznih informacija paralizirali su mnoge i izazvali opći strah. Ekonomska neizvjesnost pacijente je učinila opreznijima kada su u pitanju financijski izdaci, što se odrazilo i na naš posao.

Upravo u ovoj situaciji važno je

podizati svijest o tome da zanemarivanje oralnog zdravlja može negativno utjecati na cjelokupno zdravlje. Važno je truditi se vratiti povjerenje pacijenata. Stoga je presudno dati im do znanja da osoblje ordinacije čini sve što je u njihovoj moći kako bi osiguralo udobnost i sigurnost pacijenata.

Neizvjesno je koliko će kriza još trajati. Ali činjenica je da se sve više pacijenata polako vraća i usuduje upustiti i u one zahvate koji nisu apsolutno neophodni. Razina prije pandemije teško će se tako brzo dosegnuti, ali prilagodavanjem novim radnim uvjetima u ovim izazovnim vremenima treba raditi na oporavku tržišta. Svaka kriza može biti i nova prilika, prilika za preispitivanje i nužne promjene – nabolje! 



Urednica  
**Doc. dr. sc. Sladana Milardović, dr. med. dent. spec. stom. protetike**  
Zavod za fiksnu protetiku  
Stomatološki fakultet  
Sveučilišta u Zagrebu  
e-mail: milardovic@sfzg.hr

**DENTAL TRIBUNE**  
The World's Dental Newspaper - Croatian & BiH Edition

INTERNATIONAL/HEADQUARTERS

PUBLISHER AND CHIEF EXECUTIVE OFFICER:  
Torsten R. Oemus

CHIEF CONTENT OFFICER:  
Claudia Duschek

Dental Tribune International GmbH  
Holbeinstr. 29, 04229 Leipzig,  
Germany  
Tel.: +49 341 4847 4302 | Fax: +49 341  
4847 4173  
General requests:  
info@dental-tribune.com  
Sales requests:  
mediasales@dental-tribune.com  
www.dental-tribune.com

Material from Dental Tribune International GmbH that has been reprinted or translated and reprinted in this issue is copyrighted by Dental Tribune International GmbH. Such material must be published with the permission of Dental Tribune International GmbH. *Dental Tribune* is a trademark of Dental Tribune International GmbH.

All rights reserved. © 2020 Dental Tribune International GmbH. Reproduction in any manner in any language, in whole or in part, without the prior written permission of Dental Tribune International GmbH is expressly prohibited.

Dental Tribune International GmbH makes every effort to report clinical information and manufacturers' product news accurately but cannot assume responsibility for the validity of product claims or for typographical errors. The publisher also does not assume responsibility for product names, claims or statements made by advertisers. Opinions expressed by authors are their own and may not reflect those of Dental Tribune International GmbH.

CROATIAN EDITION

VLASNIK LICENCE  
Dental Media Grupa d.o.o.  
Kolodvorska 1A., 10410 Velika Gorica

IZDAVAČ  
Dental Media Grupa d.o.o.  
Tel.: +385 (0) 6251 990,  
www.dentalmedia.hr  
info@dentalmedia.hr

DIREKTOR  
Sanela Drobnjak, dipl.oec.

GLAVNI UREDNIK  
Doc. dr. sc. Sladana Milardović,  
dr. med. dent.

GRAFIKA

PixArt

PRIJEVOD

Dr. sc. Sladana Milardović,  
dr. med. dent.

LEKTOR

Jasmina Škoda, prof. hr. jezika i  
književnosti

MARKETING

Dental Media Grupa d.o.o.

TISAK

Radin print d.o.o.

NAKLADA

4000 primjeraka

Sljedeće izdanje Dental Tribune-a  
izlazi u prosincu 2020. godine

DTI - VLASNIČKA STRUKTURA

TVRKA, NAKLADNIK

Dental Media Grupa d.o.o.

MATIČNI BROJ

02293749, OIB: 82547088036

ODGOVORNA OSOBA NAKLADNIKA

Sanela Drobnjak, dipl.oec.

SIJEDIŠTE NAKLADNIKA

Kolodvorska 1A., 10410 Velika Gorica

TELEFON I TELEFAKS NAKLADNIKA

Tel.: 01/ 6251 990

E-POŠTA I WEB-STRANICA NAKLADNIKA

info@dentalmedia.hr

www.dentalmedia.hr

VLASNIK NAKLADNIKA I POSTOTAK

UDJELA U VLASNIŠTVU

Dental Media Grupa d.o.o., 100%

vlasništvo

NAZIV MEDIJA

Dental Tribune International

VRSTA MEDIJA

tiskani



# Osobna zaštitna oprema kao novo zlato i tko će to platiti?

Autor: Jeremy Booth, Dental Tribune International

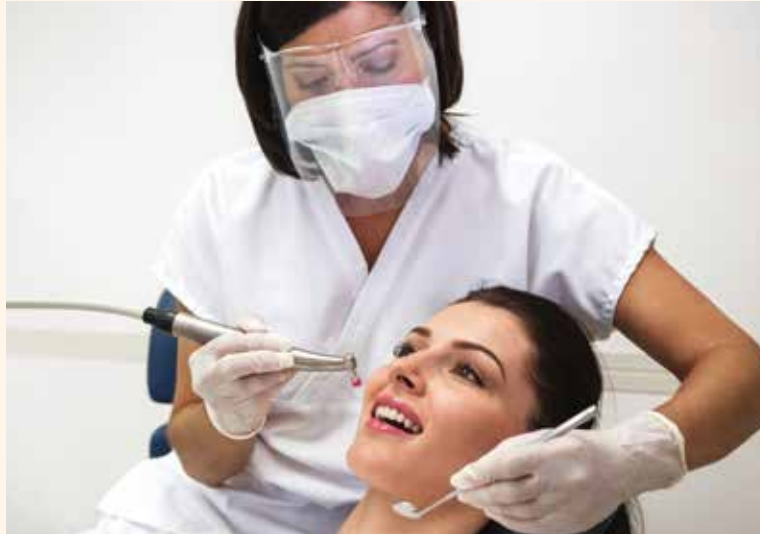**HOLLY RIDGE, SAD:** Nedavna usporedba vrijednosti osobne zaštitne opreme i vrijednosti zlata na tržištu pokrenula su nekoliko zanimljivih pitanja, poput toga da li je pandemija SARS-CoV-2 natjerala ljude da cijene svoje zdravlje više nego što vrednuju rijetke plemenite metale ili statusne simbole. Monetarna vrijednost osobne zaštitne opreme naravno još uvijek nije ni blizu zlata, ali pružanje osnovnih zdravstvenih usluga, poput stomatologije, sada ovisi od mogućnosti nabavke i cijene zaštitne opreme. Mnogi doktori dentalne medicine apsorbiraju te dodatne troškove kako bi zadržali promet i broj pacijenata, ali o čijem trošku?

Potražnja za osobnom zaštitnom opremom eksponencijalno je porasla od ožujka 2020. godine i nastavlja da raste kako je i dalje u porastu broj zaraženih COVID-19 u svijetu. Povećala se naravno i cijena sirovina koje se koriste za izradu zaštitne opreme. U nekim slu-

čajevima, poput proizvodnje zaštitnih odijela, proizvođači prijavljuju poteškoće čak i u nabavci potrebnih sirovina za proizvodnju. Principi tržišne ekonomije nalažu da zbog toga cijene zaštitne opreme mogu ići samo u jednom smjeru u vrijeme pandemije – na više.

U prosijeku, američki stomatolozi troše 11,10 USD više po pacijentu na osobnu zaštitnu opremu nego što su trošili prije pandemije. To je zaključak istraživanja od 25. lipnja ove godine od strane tvrtke Baird Ekuiti Research, koja je stomatologe širom Amerike pitala o njihovim troškovima i nabavkama osobne zaštitne opreme. Najveći dodatni trošak od 26 dolara po pacijentu zabilježilo je 4% ordinacija koje su sudjelovale u istraživanju, a 14% je izjavilo da imaju dodatne troškove između 16 i 20 dolara. Četvrtina dentalnih praksi rekla je da troše između 11 i 15 dolara više po pacijentu, a 36 posto više između 6 i 10 dolara.

Više od polovine (54%) anketiranih



Fotografija: Designed by wavebreakmedia\_micro / Freepik

stomatologa izjavilo je da očekuju da će sami snositi veće troškove osobne zaštitne opreme, a 26% je reklo da će troškove prebaciti na pacijente i povisiti cijenu usluge.

Pa kako će višak dodatnih troškova utjecati na stomatološke ordinacije?

U istraživanju je 52% stomatologa reklo da bi prešli na dobavljače osobne

zaštitne opreme koji imaju niže cijene, a više od polovine (55%) je reklo da će smanjiti nabavku stomatološke opreme; 43% će prijeći na nabavku potrošnog materijala niže cijene, a skoro svaki deseti (9%) je rekao da će veći troškovi zaštitne opreme dovesti do smanjenja plaća zaposlenih. Zapošljavanje nove radne snage u njihovim

klinikama usporilo bi ili zaustavilo 28% vlasnika ordinacija dentalne medicine kao rezultat većih troškova nabavke zaštitne opreme, a 37% je reklo da će odložiti planove za proširenje ili preuređenje svoje ordinacije.

Čak i ako se pacijentima ne budu direktno naplaćivali povećani troškovi za nabavku osobne zaštitne opreme koja je potrebna za stomatološki tretman, to će se na njih odraziti tako što će "plaćati" na druge načine, poput dobivanja oralne njege nižeg kvaliteta zahvaljujući ograničenjima koja dodatni troškovi postavljaju na stomatološke klinike.

## Napomena autora:

Devedeset i jedan stomatolog iz SAD-a učestvovao je u istraživanju Baird; 93% njih su bili stomatolozi opće prakse, a preostalih 7% specijalisti. Od anketiranih 54% je radilo u ordinaciji s jednim doktorom dentalne medicine, a 46% u ordinaciji sa više doktora dentalne medicine. ■

# HelloMask: Prva prozirna kirurška maska kreće u proizvodnju

Izvor: Dental Tribune International

**DÜBENDORF, Švicarska:** Istraživači švicarske savezne laboratorije za znanost i tehnologiju materijala (Empa) i švicarskog Federalnog tehnološkog instituta u Lausanni (EPFL) zajednički su razvili potpuno prozirnu kiruršku masku koja je zamijenjena troslojnom maskom koja se obično nosi od strane medicinskog osoblja. Maska je razvijena prvenstveno s ciljem poboljšanja neverbalne komunikacije između medicinskog osoblja i pacijenata, ali stomatolozi bi je mogli nositi i za zaštitu od prijenosa bakterija i virusa, poput SARS-CoV-2. Očekuje se da će proizvod biti predstavljen početkom 2021. godine.

U posljednjih nekoliko mjeseci ljudi su na mnogim mjestima iskusili koliko je čudno razgovarati s osobom čije je lice djelomično skriveno maskom koja se nosila kako bi zaštitila druge i one koji ih nose od SARS-CoV-2. Iako nošenje maski otežava dešifriranje izraza lica i većini narušava akustiku, posebno za djecu, starije i osobe oštećenog sluha, maske predstavljaju veliku prepreku u komunikaciji. Zahvaljujući tim poteškoćama u kontekstu kirurških maski koje se nose, pružatelji zdravstvenih usluga tim istraživača iz Empe i EssentialTech centra EPFL-a,

posljednje dvije godine radi na potpuno prozirnoj kirurškoj maski. Istraživači su dovršili materijal koji je izrađen od organskih polimera, a nedavno je osnovana i start-up kompanija HMCARE. Nakon završetka prikupljanja sredstava od milijun CHF, tvrtka je spremna prijeći u fazu proizvodnje.

## Transparentnost, otpornost, poroznost

Dr. Klaus Schönberger, direktor EssentialTech Centra, koji se bavi pružanjem moderne tehnologije i humanitarnih mjera zemljama u razvoju, radio je u zapadnoj Africi tijekom epidemije ebole 2015. godine. "Bilo je dirljivo vidjeti da su medicinske sestre, pokriveno od glave do pete zaštitnom

opremom, nosile svoje fotografije na grudima kako bi pacijenti mogli vidjeti njihova lica", rekao je.

Schönbergeru su se obratili dr. Thierry Pelet, sada izvršni direktor HMCARE-a, i dr. Sacha Sidjanski, voditeljica projekata u školi za životne znanosti EPFL-a, s početnim dizajnom prozirne maske. Motiviran svojim iskustvom u Africi, Schönberger nije oklijevao. Pelet i Sidjanski nadahnuli su se idejom Diane Baatard, koja se prije bavila pripovijedanjem teško bolesnoj djeci u ženevskim sveučilišnim bolnicama. Mislila je da je šteta što djeca ne mogu vidjeti njezine izraze lica dok je pričala priče.

"Možete pronaći prototipove maske koje su dijelom prozirne, ali to su

samo normalne maske s tkaninama koje su zamijenjene prozirnom plastikom", rekao je Pelet. No, kako ova plastika nije porozna, ometa udobnost disanja i čini masku vlažnom. Tijekom dvije godine, istraživači Empa i EPFL uspjeli su optimalno kombinirati prozirnost, trajnost i poroznost. Rezultat je bila membrana izrađena od polimera posebno razvijenog za ovu primjenu. "Možemo proizvesti fine elektrospun membrane u veličini pora od oko 100 nm", objasnio je dr. Giuseppino Fortunato iz Laboratorija za biometričke membrane i tekstil u Empi, koji je materijal razvio zajedno s empo postdoktorskim suradnikom dr. Davideom Baranom. Struktura vlakana stvara izuzetno male praznine koje omogućuju prolazak zraka, ali ne i virusne i bakterijske čestice.

Kako bi se zajamčila optimalna zaštita, nove maske, poput kirurških maski koje se trenutno koriste, predviđene su za jednokratnu upotrebu. Pitanje recikliranja ili upotrebe biorazgradivog materijala pokrenuto je na samom početku projekta. "Naše maske izrađene su od 99% derivata biomase i nastaviti ćemo raditi na njima dok ne postanu potpuno ekološki prihvatljive", komentirao je Pelet.

**Proizvodni pogoni u Švicarskoj**  
Polimerna vlakna od kojih je izrađena HelloMask proizvode naizgled prozirnu membranu, ali sa jako malim porama za prolaz patogena.

Materijal se izrađuje elektrospunjom, za proizvodnju električne sile koja se koristi za proizvodnju mat polimernih vlakana, a istraživači su metodu malo prilagodili širokoj proizvodnji. Materijal će se generirati u kalupima iz kojih se mogu izrezati i sastaviti pojedine maske. Dok je istraživački tim u početku planirao izraditi maske u Aziji, sada razmatra zadržavanje proizvodnje u Švicarskoj. S obzirom na povećanu potražnju za konvencionalnim kirurškim maskama zbog pandemije SARS-CoV-2, uskoro bi trebale postojati proizvodne linije, a programeri predviđaju da u tom pogledu neće biti problema. Pelet trenutno pregovara s nekoliko tvrtki i vlasti.

Velika potražnja za zaštitnim maskama zbog pandemije omogućila je HMCARE-u pronalazak investitora. Projekt HelloMask u početku je podržalo desetak neprofitnih organizacija, a kasnije i Švicarska agencija za inovacije. Iako će se maske prvo prodavati medicinskoj zajednici, uključujući i stomatologe, s vremenom će se moći plasirati širokoj javnosti. ■



Prozirna HelloMask olakšava neverbalnu komunikaciju između pacijenata i njegovatelja. (Slika: EPFL)





**Predstavljamo:**

# International Dental Education Center

**Od male obiteljske ordinacije u Požegi do svjetski priznatog edukacijskog centra i dentalne poliklinike.**

Ukoliko ste u posljednjih nekoliko godina proučavali edukacije za doktore dentalne medicine (posebice iz ortodontije), zasigurno ste čuli za International Dental Education Center (IDEC) i njegov entuzijastičan dentalni tim.

Centar je na svojoj adresi u Požegi osnovan 2018. godine, a osmišljen je kao dentalna poliklinika s edukacijskim centrom koji pruža usluge za pacijente iz ortodontije, implantologije i CAD CAM tehnologije, te edukacije za usavršavanje doktora dentalne medicine u obliku predavanja i hands-on vježbi.

U svojih 500 četvornih metara, centar raspolaže velikom dvoranom za predavanje, opremljenim ordinacijama za demonstraciju i hands-on vježbe, profesionalnim foto studiom za edukacije o dentalnoj fotografiji, te moderan prostor za druženje u ugodnoj atmosferi.

IDEC surađuje s renomiranim edukacijskim kućama diljem svijeta, pa su dosad u ovom centru gostovali predavači iz brojnih država Europe i Ame-

rike, a od sljedeće godine uključene su zemlje Azije i Australije.

U širokom spektru edukacija, ističu se seminari iz ortodontije - područja dentalne medicine koje je najmanje zastupljeno u našoj regiji (dvogodišnji program Progressive Orthodontic Seminars i dvodnevni seminari Six Month Smiles sustava za bravice i alignere).

Osim ortodontskih seminara, centar pruža edukacije o dentalnoj fotografiji, Cad Cam sustavu i jednoposjetnoj dentalnoj medicini, o vještinama pravilne komunikacije s pacijentima, organizaciji poslovanja ordinacije i dentalnog tima, te o Botoxu u dentalnoj medicini.

## Kako je sve počelo...

Ideja za edukacijskim centrom nastala je iz činjenice da, prije desetak godina, otkada su osnivači centra dr. Rafaela Vaccaro Žakula i dr. Danko Žakula aktivno krenuli sudjelovati na visokokvalitetnim edukacijama diljem svijeta, u Hrvatskoj nije bilo mnogo mogućnosti za sudjelovanje na individualiziranim edukacijama.

"Moj prvi odlazak na Six Month Smiles seminar u Dublinu 2013. godine toliko me oduševio revolucionarnim načinom predavanja, ispunjenim energijom i motivacijom, uz mnogo kliničkih savjeta koji su zaista primjenjivi u svakodnevnoj praksi. Od tada sam dobila želju da učinim nešto što bi omogućilo takve edukacije doktorima u našoj regiji" – kaže Dr. Rafaela Vaccaro Žakula, voditeljica IDEC centra za edukaciju.

Nakon polaganja svjetski poznatih akademija u Americi i Europi, poduzetni bračni par Žakula dobio je veliku podršku od internacionalnih partnera koji su imali želju proširiti svoje poslovanje na našu regiju, te je tako na jednoj konferenciji na Floridi rođena ideja o svjetskoj suradnji i partnerstvu.

## Ljubav prema dentalnoj medicini i arhitekturi

Uz rad sa pacijentima i usavršavanje u novim tehnologijama u dentalnoj medicini, dr. Danko Žakula mnogo pažnje daje svojoj drugoj strasti – arhitekturi i

uređenju interijera i eksterijera.

"Ideja o podizanju nove, moderne klinike je prisutna u našoj obitelji već dugo godina, te smo osobno sudjelovali u svim odlukama i do najmanjeg detalja. Cilj je bio, kao i u dentalnoj medicini, postići ravnotežu između funkcionalnosti i estetike. Želio sam napraviti prostor u kojemu će se svaki pacijent ili posjetitelj osjećati kao da ne dolazi u tradicionalnu dentalnu ordinaciju, već u jedan opušteni, ugodan i moderan ambijent u kojemu se osjeća posvećenost profesionalnom pristupu i kvalitetnom radu." - Dr. Danko Žakula.


Podrška cijele obitelji uvelike je pridonijela očuvanju dugogodišnje obiteljske tradicije u dentalnoj medicini koja iz godine u godinu prati sve nove trendove i tehnologije.

## Centar koji pobjeđuje sve predrasude

Osim širenja poslovnih mogućnosti u dentalnom svijetu, cilj osnivača edukacijskog centra je podržati lokalni razvoj, dovesti kvalitetne edukatore

u Hrvatsku, te posebno istaknuti vrijednosti Slavonije.

Održavanje seminara na ovoj lokaciji omogućilo je polaznicima i internacionalnim predavačima otkriti ljepote kontinentalne Hrvatske, bogatu gastro ponudu, iskušati najbolja vina iz Zlatne doline, te uživati u prekrasnoj prirodi koja okružuje Požešku dolinu.

Osnivači IDEC centra pravi su primjer kako ljubav prema poslu i naporan rad garantiraju uspjeh na bilo kojoj lokaciji. Vrijedi istaknuti i, uvijek dobro raspoloženi, IDEC edukacijski tim koji svojom energijom i pozitivnošću motivira polaznike seminara da se vrate u svoje ordinacije puni samopouzdanja i želje za usavršavanjem i proširenjem svojih usluga. 

## Kontakt

### International Dental Education Center

Cm Dental d.o.o.  
Bana Jelačića 19, Požega  
ldec.club@gmail.com  
www.idec-dental.com



Centar za

**WORLD - CLASS**

edukacije

**2021.**

**SIX MONTH SMILES  
BRAVICE & ALIGNER**

Dvodnevni hands-on seminar  
LEVEL 1 / LEVEL 2

**PROGRESSIVE  
ORTHODONTIC  
SEMINARS**

DVOGODIŠNJI PROGRAM  
Ortodoncija za doktore  
dentalne medicine  
12 seminara po 4 dana

**THE BIGGER PICTURE**  
DENTALNA FOTOGRAFIJA  
Dvodnevni hands-on seminar

Kontakt: [idec.club@gmail.com](mailto:idec.club@gmail.com)



# Crveno-bijela estetika – okvir savršenog osmijeha

Autori: dr. Jessica Mertens, dr. Yasin Aktas

Kao doktor dentalne medicine brzo dolazite u iskušenje da se usredotočite isključivo na zub. Ali jesu li oblik i boja zuba jedine značajke koje utječu na naš osmijeh? Svaka estetska sanacija započinje s analizom lica. Odnosno, naš pogled ne bi trebao biti usmjeren izravno na zub, nego bi pacijenta trebalo gledati i analizirati izvana prema unutra. Nakon lica pregledaju su usne i na kraju zubi. Ovaj je redosljed važan kako ne bi propustili neke asimetrije zbog kojih cijela restauracija kasnije može izgledati neestetskom.

Za sanaciju zubi s ciljem postizanja optimalne crveno-bijele estetike, autori su razvili koncept u tri koraka koji bi trebalo odraditi korak po korak. Postupak se objašnjava u nastavku.

## 1. Analiza lica

Kada gledamo lice našeg pacijenta, presudne su prvenstveno dvije pomoćne ravnine: najprije, središnja linija i s druge strane bipupilarna linija. Eventualna odstupanja ovih dviju paralela nisu uvijek vidljiva golim okom. Stoga je tijekom pregleda neophodan fotostatus. To je jedini način da se procijeni hoće li položaj budućih prednjih zubi i okluzijska ravnina izgledati estetski. Minimalno odstupanje položaja središnje linije već može imati ozbiljne posljedice za estetiku jer je to prva fiksna točka koja svima odmah upada u oči. Središnja linija lica mora prolaziti kroz glabelu, vrh nosa i između središnjih sjekutića kako bi se stvorila skladna cjelokupna slika. Okluzijska ravnina mora biti paralelna s bipupilarnom linijom kako bi se postigao simetričan i skladan osmijeh<sup>1</sup>.

## 2. Analiza usana

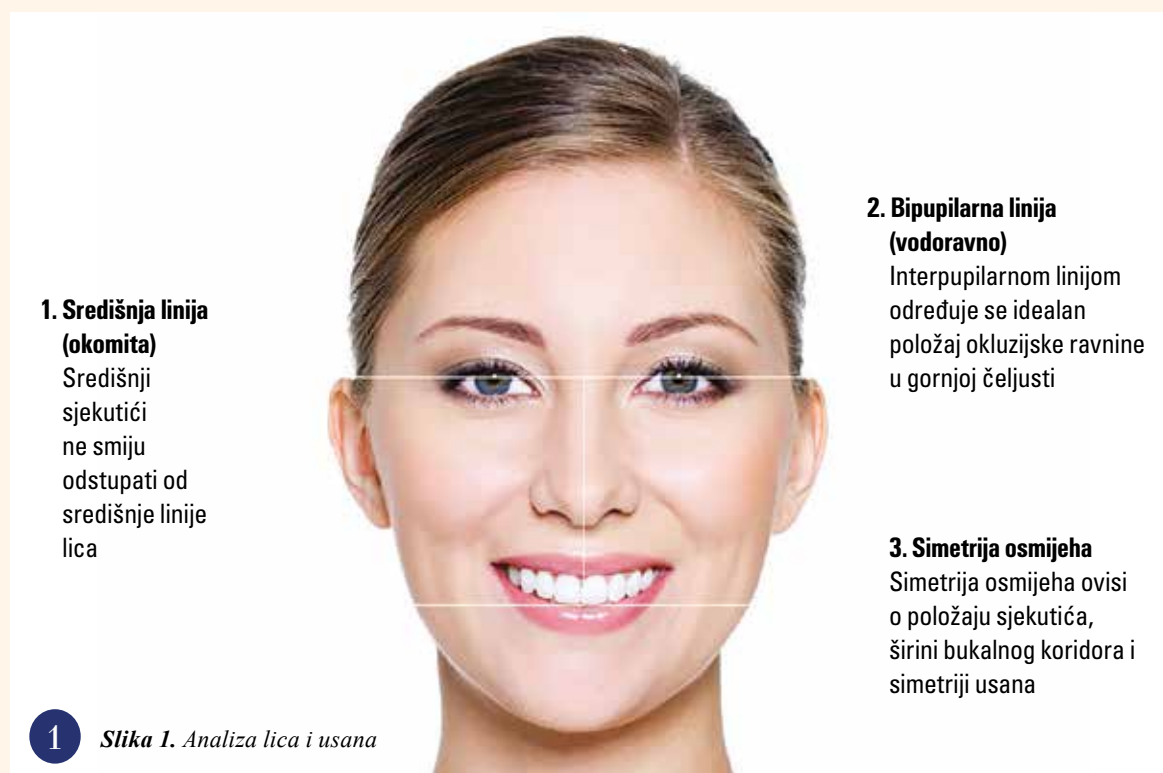U analizi usana postoje dva kriterija koja se moraju uzeti u obzir.

### 2.1 Usne u mirovanju

Općenito je poznato da se vidljivost gornjih prednjih zubi smanjuje za 1 mm svakih deset godina. To znači da je povećana vidljivost značajka mladosti koja se doživljava estetskom. Smjernice kažu da je kod muškaraca u prosjeku vidljivost zubi u mirovanju 1,91 mm, a u žena 3,40 mm. Budući da se ove proporcije doživljavaju lijepima, važno ih je reproducirati<sup>1,2</sup>.

### 2.2 Usne u pokretu (nasmiješene)

Krivulja osmijeha opisuje tijek usne u kretanju koji je obično konveksan. U slučaju skladnog osmijeha, incizalni bridovi gornjih prednjih zubi slijede tijek donje usne, koji je

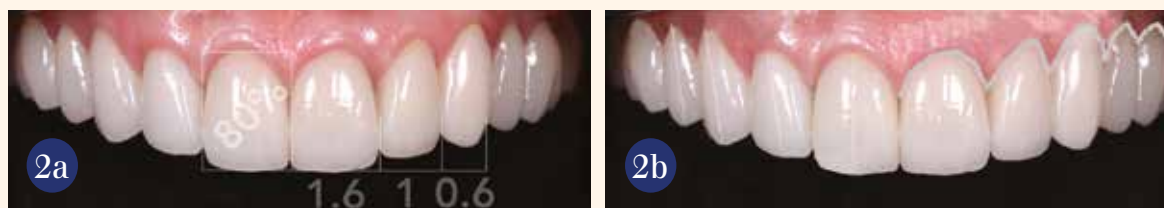

**1. Središnja linija (okomita)**  
Središnji sjekutići ne smiju odstupati od središnje linije lica

**2. Bipupilarna linija (vodoravno)**  
Interpupilarnom linijom određuje se idealan položaj okluzijske ravnine u gornjoj čeljusti

**3. Simetrija osmijeha**  
Simetrija osmijeha ovisi o položaju sjekutića, širini bukalnog koridora i simetriji usana

1 Slika 1. Analiza lica i usana



Slika 2.a i 2.b Analiza zubi

u idealnom slučaju također konveksno zakrivljen. Kod osmijeha formira se zona sjene između bukalnih površina gornjih zubi i kuta usana, takozvani bukalni koridor (Lombardi, 1973)<sup>3</sup>. Njegova veličina uvelike ovisi o veličini maksilarnog zubnog luka, mišićima lica i širini osmijeha. Ako je zubni luk preširok, a bukalni koridor zbog toga premalen, osmijeh izgleda vrlo strogo i neljubazno. Ako je, međutim, zubni luk preuzak, vidljiv je preširok bukalni koridor zbog čega se zubi čine

preмали. Najvažnija stvar kod osmijeha je položaj gornjih prednjih zubi. To ne samo da ima estetski nego i fonetski razlog. Pravilan položaj prednjih zuba s jedne strane podupire donju usnicu koja bi se inače urušila, a s druge strane sudjeluje u tvorbi različitih glasova. Glasovi F i V nastaju uz pomoć gornjih prednjih zubi i donje usne. Samo ako gornji prednji zubi kod izgovora lagano dodiruju prijelaz između vlažnog i suhog dijela donje usne, moguća je savršena fonetika.

## 3. Analiza zubi

Kada smo napokon stigli do dentalne analize, postavlja se pitanje kako zapravo izgleda idealan zub.

### 3.1 Omjer visine i širine

Idealne proporcije su ključne za estetsku rekonstrukciju. Posebno atraktivnima smatra se odnos duljine i širine središnjih sjekutića od 75 do 85 posto<sup>2</sup>. Ako se ne poštuju te vrijednosti, zub djeluje ili prekratak i glomazan ili predugačak i uzak.

### 3.2 Odnos zuba prema zubu

Još prije više od 2000 godina poznati umjetnici pokušali su definirati proporcije koje djeluju posebno estetski. Zlatni rez je najpoznatiji (Euklid, 325. – 270. p.n.e.), a definiran je omjerom 0,6180. Iz toga proizlazi da bi proporcije zuba prema zubu trebale biti 1,6 naprema 1 naprema 0,6 (Slika 2.a i b) za optimalan učinak, pri čemu su manja odstupanja poželjna<sup>3</sup>.

### 3.3 Nagib osi zuba

Nagib osi zubi smanjuje se od središnjih sjekutića prema očnjacima<sup>4</sup>:  
- jedinice su okomite  
- dvojke su okomite prema mezijalnom nagibu  
- trojke imaju mezijalni nagib

### 3.4 Tijek gingive

Neskladan tijek gingive ima izravan utjecaj na izgled zubi jer asimetrija za sobom povlači poremećen omjer visine i širine. Rub gingive slijedi caklinsko-cementnu granicu iz čega proizlazi valovit tijek<sup>5</sup>. Najapikalnija točka ruba gingive idealno bi se trebala nalaziti blago distalno od središta zuba. Tipičan valoviti rub gingive uglavnom je posljedica oblika papila u interdentalnom prostoru. Vrh papile od očnjaka prema središnjim sjekutićima smješten je sve više koronarno<sup>1</sup>.

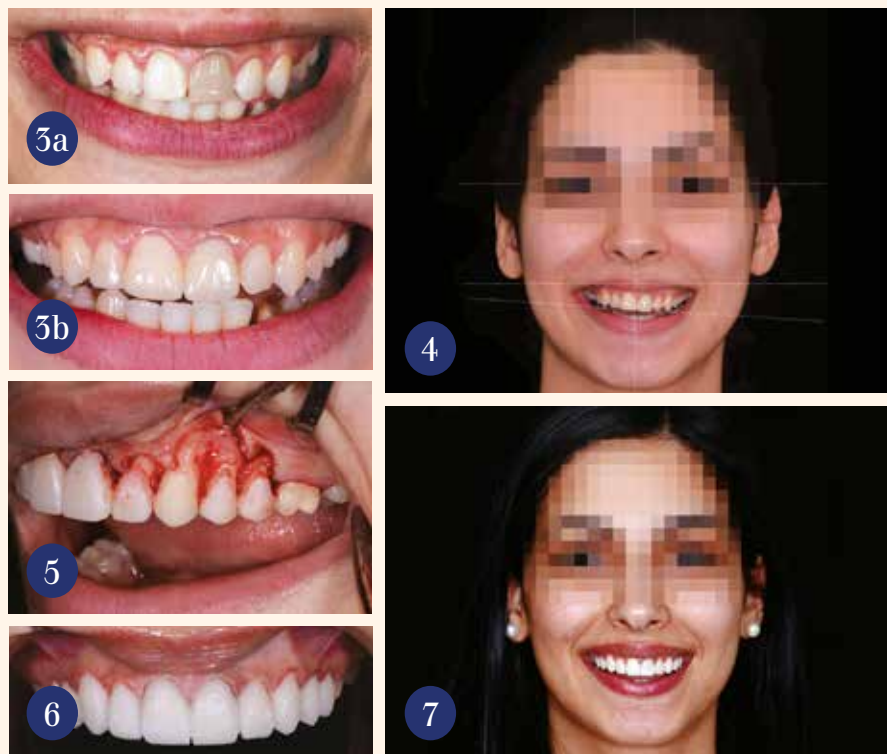
### Prikaz slučaja

Nakon ovog obilja informacija koje bismo trebali imati na umu prije svakog liječenja, svoj kontrolni popis odradit ćemo na posebnom slučaju.

Pacijentica je došla u našu ordinaciju 2015. Glavna pritužba odnosila se na neravne prednje zube. Nakon opširnog savjetovanja objasnili smo pacijentici da njezin problem nisu samo zubi 11 i 21. Nakon toga dugo je nismo vidjeli. U međuvremenu je bila kod kolege koji je udovoljio njezinu zahtjevu da restaurira samo jedan zub. Sada, neposredno prije vjenčanja, pacijentica je napokon željela svoj dugoočekivani savršen osmijeh.

### Početa situacija

Izravnom usporedbom dviju slika ne vidi se nužno estetska optimizacija (Slika 3.a i b). Prilikom analize uočljivo da su zubi 11 i 21 opskrbljeni krunicama koje, međutim, niti imaju skladnu crveno-bijelu estetiku niti odgovarajući omjer visine i širine. Kao rezultat toga, osmijeh naše pacijentice još uvijek još uvijek djeluje neskladno. Kao što je ranije spomenuto, problem nije samo u prednjim zubima. Stoga se moramo zapitati što nedostaje za savršen osmijeh.




Slika 3.a i b Usporedba početne situacije 2015. i 2019.  
Slika 4. Pomoćne ravnine za analizu lica  
Slika 5. Kirurško produljenje kruna  
Slika 6. Prvi privremeni nadomjestak  
Slika 7. Novi privremeni nadomjestak nakon cijeljenja



Uz nekoliko smjernica na ovo se pitanje može brzo odgovoriti i postaje jasno da je potrebna restauracija više od dvaju zubi (Slika 4.). Da bismo stvorili idealan osmijeh, potrebno je minimalno pomaknuti središnju liniju ulijevo, ispraviti horizontalnu asimetriju i proširiti bukalni koridor. Kao najvažniju i posljednju točku treba spomenuti da zbog visoke linije osmijeha (gummy smile) posebnu pozornost treba posvetiti gingivnoj simetriji. Nakon detaljne analize može se započeti planiranje. Kako dalje?

#### Preparacija uključujući kirurško produljenje kruna i gingivektomiju

Moramo shvatiti da zbog vidljivosti gingive kod pacijentice skladan rezultat u velikoj mjeri ovisi o tijeku gingive. To znači da u ovom slučaju treba uskladiti cijelu gingivnu krivulju. Na temelju naših smjernica jasno je da se okluzijska ravnina u drugom kvadrantu mora pomaknuti prema gore, što za nas znači da je u prvom kvadrantu gingivektomija dovoljna za korekciju gingive, međutim, u drugom kvadrantu potrebno je kirurško produljenje kruna (Slika 5.) kako bi se mogla održati biološka širina. Razdoblje cijeljenja kod takve operacije trebalo bi trajati oko osam tjedana kako bi se postigao stabilan rezultat i,

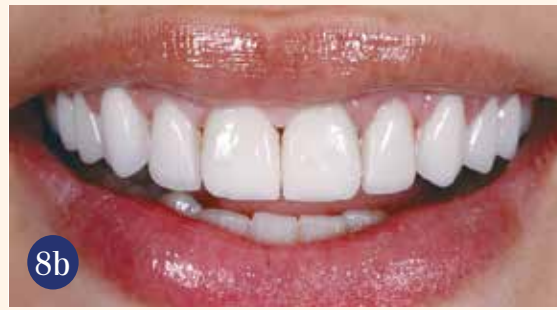

ako je potrebno, izvršiti korekciju. Da bismo poduprli kirurški postupak, u istom posjetu prepariraju se zubi. I ovdje je važno držati se plana. U drugom kvadrantu mora se značajno smanjiti visina, dok je u prvom kvadrantu potrebna samo minimalna preparacija da bi se kompenzirala horizontalna odstupanja. Idealizirani privremeni nadomjestak (Slika 6.) lijepi se na preparirane zube, što ima prednost

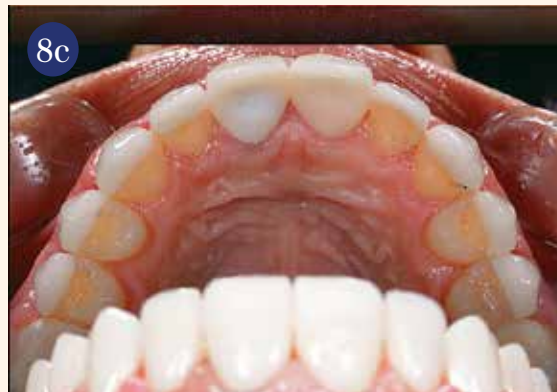da je zajamčena kontrola terapije, a s druge strane pacijentica ordinaciju napušta s puno ljepšim osmijehom dok gingiva cijeli u miru.

#### Privremeni nadomjestak

Nakon cijeljenja (Slika 7.), pacijent ima priliku izraziti prijedloge za optimizaciju. Ljepota je u oku promatrača i kako bi svaki pacijent bio zadovoljan, treba uzeti u obzir



Slika 8.a – c  
Pričvršćivanje dviju krunica i osam ljustaka.



Pacijentica je s obzirom na privremeno rješenje već imala predodžbu kako će se izgledati njezin novi osmijeh, ali dan kada se pričvršćuju restauracije vrlo je poseban za svakog pacijenta. Čim se ukloni privremeni nadomjestak i pričvrste pojedinačne krunice i ljustke, pacijenti shvaćaju da njihov dugoočekivani osmijeh u tom trenutku postaje stvarnost. Ako sada pogledamo osmijeh naše pacijentice, sažeto se može reći da je puno parametara koji utječu na estetiku i ako zanemarimo samo jednu točku, drastično je remetimo. Korekcijom gingive osmijeh dobiva prekrasan okvir koji igra odlučujuću ulogu kao dio ukupne slike. **DT**

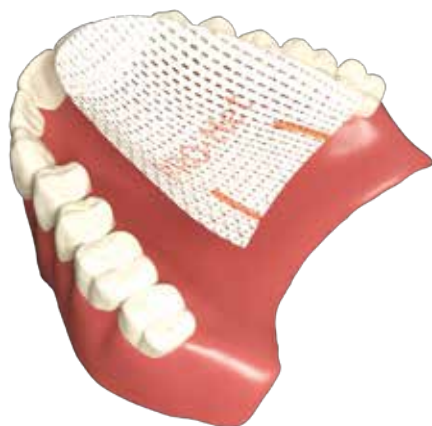Popis stručne literature dostupan u uredništvu.

#### O autoru



**Yasin Aktas**, dr. med. dent.  
**Jessica Mertens**, dr. med. dent.  
Angermunder Straße 53  
47269 Duisburg  
Njemačka  
Tel.: 0203 766717  
info@draktas.de  
www.draktas.de

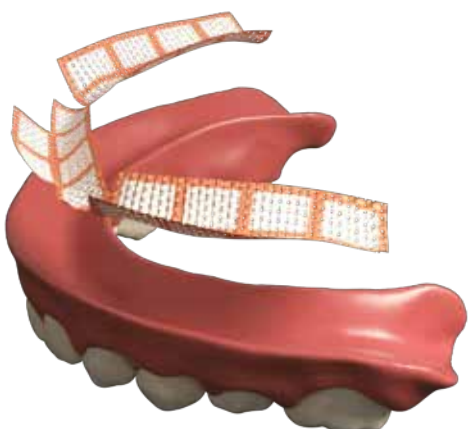
OGLAS



Nastavljamo sa pametnim rješenjima u dentalnoj medicini

# PRO-Net<sup>TM</sup>

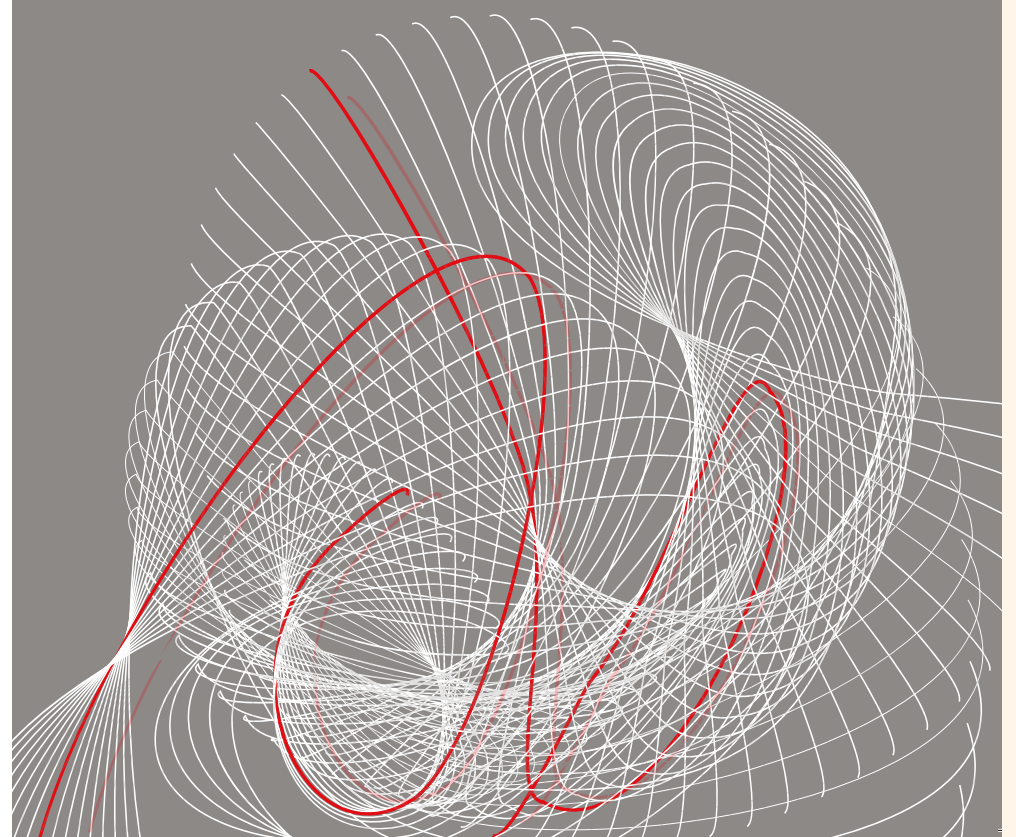
Naručite besplatni uzorak na [info@pronet.com.hr](mailto:info@pronet.com.hr) ili 091 1358 358



[www.pronet.com.hr](http://www.pronet.com.hr)

# PRO-Net<sup>TM</sup>

Ojačalo za primjenu u dentalnoj medicini





# Estetska restauracija nakon traume prednjih zubi

## Primjena "socket shield" tehnike

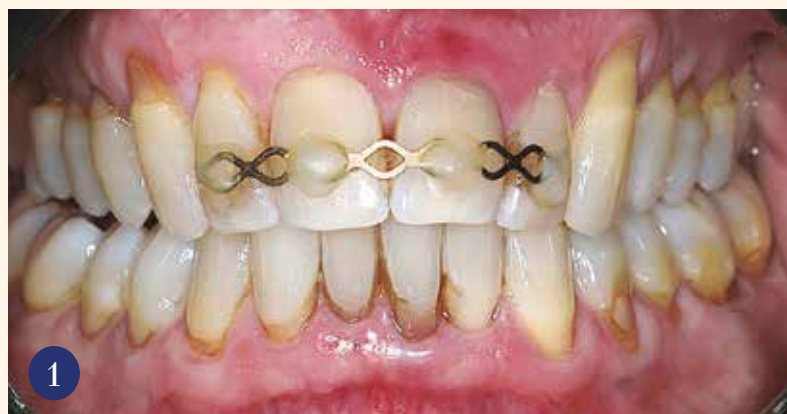Autori: dr. Sabine Höhl, dr. Marcus Striegel

Estetski i funkcijski zadovoljavajuća i brza rehabilitacija nakon traume prednjih zubi predstavlja izazov za većinu doktora dentalne medicine i pacijenata. Ako se zub ne može očuvati konzervativnom terapijom, imedijatna implantacija privremenom opskrbom često je idealno rješenje. U estetskoj zoni gubitak vestibularne koštane lamele, a time i vestibularne razine s promjenama kontura komplikacija je koje se pribijavaju kliničari. **Socket shield** tehnika metoda je primarne prevencije gubitka tkiva koju su 2010. etablirali Hürzeler i sur.<sup>1</sup>

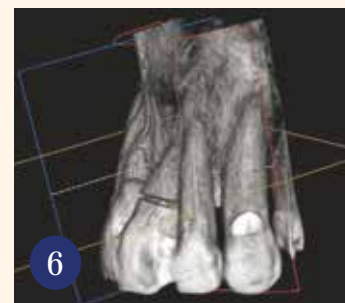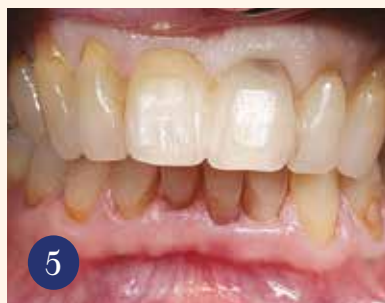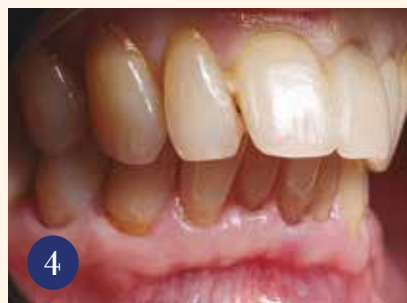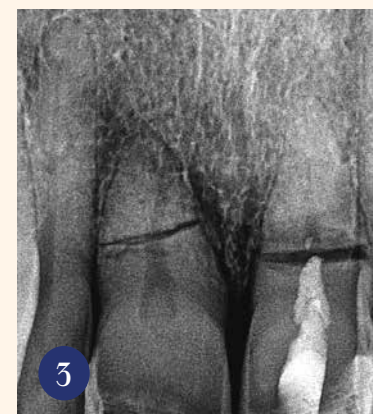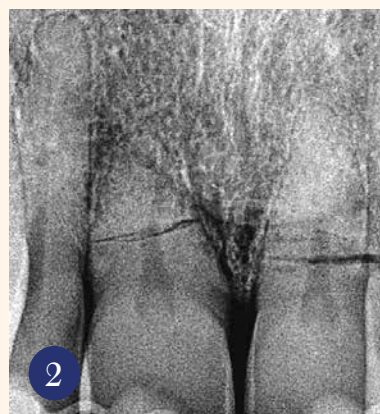
Kod estetske implantoprotetske restauracije skladan profil mekog i tvrdog tkiva u prvom je planu i postiže se što cjelovitijim očuvanjem periimplantatnog tkiva<sup>2,3</sup>. Međutim, u prednjem segmentu kliničar mora očekivati komplikacije nakon implantacije. Tu spadaju npr. recesija mekog tkiva i gubitak vestibularne konture grebena koji su povezani s kompromitiranom estetikom<sup>4,5</sup>. Pogotovo u koronarnom dijelu alveole dolazi do horizontalne i vertikalne promjene dimenzija<sup>6</sup>. Istraživanje Roa i sur. pokazalo je da se u roku od jedne godine od imedijatne implantacije može očekivati gubitak vertikalnog volumena kosti od 0,82 mm. Što se tiče gubitka periimplantatnog mekog tkiva dvanaest mjeseci nakon imedijatne implantacije različiti autori navode gubitak od 0,25 do 0,7 mm, ovisno o kirurškoj tehnici<sup>4,7</sup>.

Tanka bukalna koštana lamela i gubitak parodonta nakon vađenja zuba presudni su etiološki čimbenici u recesiji mekog i tvrdog tkiva<sup>2,8</sup>. Da bi se postigao stabilan i estetski povoljan rezultat imedijatnom implantacijom u prednjem segmentu, razvijene su i opisane različite tehnike: ugradnja implantata u blizini palatinalne alveolarne stijenke u kombinaciji s primjenom nadomjesnog koštanog materijala u praznom prostoru između implantata i bukalne lamele<sup>2,7,9</sup>, transplantati vezivnog tkiva radi usklađivanja kontura mekog tkiva<sup>10</sup> ili augmentacija kosti na vestibularnoj strani ekstrakcijske alveole<sup>1</sup>.

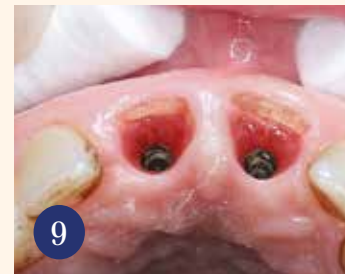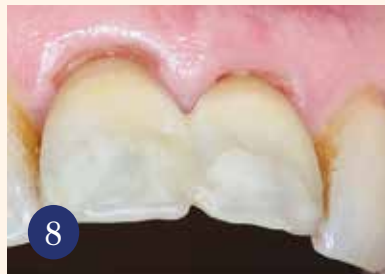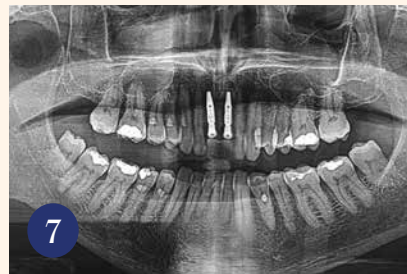**Socket shield** tehnika metoda u kojoj se fragment vestibularnog korijena ostavlja u alveoli kako bi se sačuvala lamina dura<sup>1</sup>. U njoj se nalaze parodontna vlakna. Nakon vađenja zuba ona se gube. Kao rezultat, vađenje zuba inducira resorpciju lamine dure uzrokujući stanjivanje bukalne koštane



Slika 1. Početna situacija: Frontalni prikaz reponiranih i splintiranih zubi 11 i 21; Slika 2. Početna situacija: Pojedinačne snimke zubi 11 i 21 s jasno vidljivim lomom korijena; Slika 3. Stanje nakon punjenja korijenskog kanala do frakture s MTA-om na zubu 21.



Slika 4. Splintiranje s pomoću udlage od PMMA-e palatinalne strane; Slika 5. Stanje nakon tri mjeseca: promjena boje na zubu 21 cervikalno; Slika 6. CBCT prije implantacije: vrlo tanka bukalna koštana lamela i bliski odnos korijena s korteksom.



Slika 7. Postoperativni ortopantomogram: pravilan položaj implantata 11 i 21; Slika 8. Prvi dan postoperativno: vestibularna ljuska jasno je vidljiva; Slika 9. Dvanaest dana postoperativno: stabilne arhitektura sluznice i vestibularna ljuska.

lamelle i na kraju vestibularnog mekog tkiva<sup>12</sup>. Te procese resorpcije i s time povezan estetski nezadovoljavajući rezultat kliničari pokušavaju izbjeći s pomoću **socket shield** tehnike.

### Prikaz slučaja

Pacijent u dobi od 66 godina doživio je traumu s posljedičnom frakturom korijena i palatinalnom dislokacijom

zubi 11 i 21. Zubi su u okviru hitnog zbrinjavanja reponirani i splintirani (Slika 1.). Na pojedinačnoj rendgenskoj snimci zubi 11 i 21 uočava se intraalveolarni poprečni lom (Slika 2.). Prema aktualnim smjernicama takav lom u početku ne zahtijeva endodontsko liječenje ako se može isključiti da fraktura linija preko gingivnog sulcusa, odnosno parodontne pukotine

komunicira s usnom šupljinom.

Budući da se to nije moglo isključiti za zub 21, u narednim posjetima provedeno je endodontsko liječenje s naknadnim punjenjem korijenskog kanala s MTA-om do pukotine (Slika 3.). Budući da je pacijent izrazio želju da se ne narušava estetika, za splintiranje je upotrijebljena palatinalna udloga od PMMA-e (Slika 4.). Nakon tri mjeseca

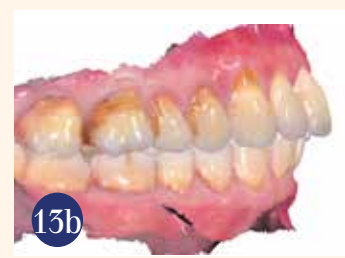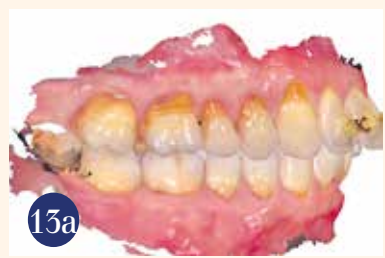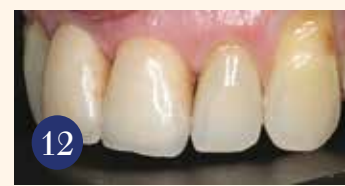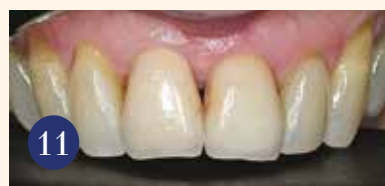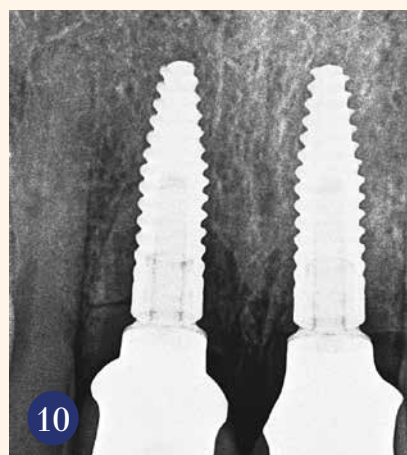
ca uočena je sve veća promjena boje zuba 21 i perzistentna pomičnost II. stupnja (Slika 5.). Nakon detaljnog informiranja o raznim mogućnostima liječenja kliničar i pacijent donijeli su odluku o implantoprotetskoj terapiji. CBCT snimljen tijekom planiranja terapije (Slika 6.), pokazao je blizak odnos prema vestibularnoj koštanoj lameli (položaj korijena I. razreda)<sup>14</sup>. Da bi se stvorio stabilan profil mekog i tvrdog tkiva i pacijentu što prije osigurao dobar estetski rezultat, kliničar se odlučio na imedijatnu implantaciju uz primjenu **socket shield** tehnike.

### Kirurški pristup

U listopadu 2019. provedena je imedijatna implantacija u lokalnoj anesteziji. Najprije su krune zubi 11 i 21 zelenim dijamantnim svrdlom odrezane do razine gingive, a zatim bukalna zubna lamela odvojena od ostatka korijena tako da je bukalno ostao samo tanki fragment zuba (ljuska). Ostatak korijena oprezno je izvađen, a preostali fragment zuba prepariran je tako da bude u obliku slova c oko 2 mm apikalno od željene granice sluznice. Zatim je alveola kiretirana i očišćena.

Nakon pravilne pripreme ležišta ugrađena su dva implantata Straumann BLT SLActive veličine 3,3 x 12 mm. Za augmentaciju kosti između implantata i zubnog fragmenta upotrijebljena je vlastita kost od koštane piljevine nastale tijekom preparacije ležišta. Za povoljan estetski rezultat važno je pridržavati se minimalne udaljenosti od 3 mm između dvaju implantata, odnosno 1,5 mm između implantata i prirodnog zuba. Time se može osigurati da se unatoč fiziološkim procesima resorpcije očuva dovoljno tvrdog tkiva oko implantata za stabiliziranje papile<sup>15</sup>.

Odmah nakon implantacije postavljen je laboratorijski izrađen privre-



Slika 10. Pojedinačna snimka zuba nakon dva mjeseca: vestibularni fragment još uvijek je prepoznatljiv; Slike 11 i 12. Definitivna protetska opskrba zubi 11 i 21: cirkonij-oksidne krune na titanijskim bazama; Slike 13.a i b. Usporedba profila mekog tkiva prije (gore) i poslije (ispod) implantacije s pomoću intraoralnog skena



meni nadomjestak koji je uz pomoć privremenih nadogradnji pričvršćen na implantate 12 i 22. Na postoperativno snimljenom ortopantomogramu uočava se pravilan položaj implantata (Slika 7). Sljedećeg dana nakon implantacije pacijent je došao na kontrolni pregled. Rana je bila bez znakova upale i simptoma. Na Slici 8. vidi se stanje prvog dana postoperativno i vestibularni fragment zuba. Nakon dvanaest dana uspostavila se stabilna arhitektura sluznice s vestibularnom ljuskom (Slika 9).

#### Definitivna opskrba

Dva mjeseca nakon implantacije uzet je otisak. Periimplantatno meko tkivo bilo je bez upale s lijepim izlaznim profilom. Fragment zuba jasno se vidi na pojedinačnoj rendgenskoj snimci, a razina interdentalne kosti i površina implantata ne ukazuju ni na kakve patološke promjene. Implantati su se stabilno oseointegrirali (Slika 10.). Otisak na implantatima uzet je materijalima Impregum (3M ESPE), Permadyne (3M ESPE) i individualnom žlicom za otiske. Kao definitivna opskrba dva mjeseca nakon implantacije izrađene su pojedinačne krunice od potpuno obložene cirkonij-oksidge keramike na titanijskim bazama (Slike 11. i 12.).

#### Rasprava

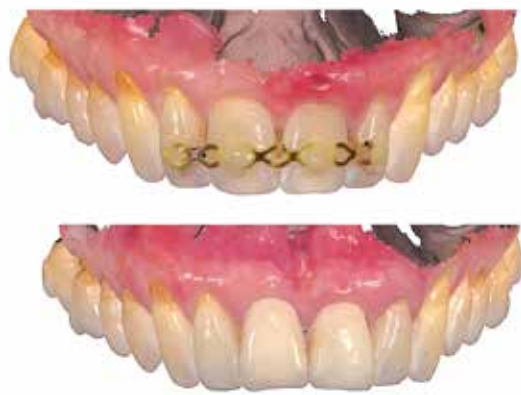Ostavljanje fragmenta vestibularnog korijena kod *socket shield* tehnike nudi prednosti u očuvanju estetski značajne konture vestibularnoga grebena i periimplantatnog tvrdog i mekog tkiva. *Lamina dura* i parodontna vlakna ostaju očuvani<sup>12,18</sup>, smanjuje se rizik od smanjene perfuzije vestibularne kosti nakon vađenja zuba<sup>16</sup>, a položaj implantata može biti gotovo identičan kao prethodni položaj zuba.

U prikazanom slučaju radi ilustracije su prije i poslije implantacije snimljeni intraoralni skenovi s pomoću skenera TRIOS (3Shape) (Slika 13.a i b)<sup>14</sup>. Usporedbom prije i poslije prepoznaje se jedva promijenjen tijekom mekog tkiva, a time je postignut estetski i prirodan krajnji rezultat. Aksijalni nagib prednjih zubi također je usklađen. Predstavljena metoda povećava predvidljivost estetskog ishoda, međutim, krije neke teškoće: kod dugačkog korijena, ograničena duljina rotirajućeg dijamantnog svrdla uzrokuje probleme u preparaciji fragmenta vestibularnog korijena. Roe i sur. to zaobilaze tako da vestibularno u razini vrha korijena fenestracijom prikažu to područje<sup>17</sup>. Budući da je za to potrebno odići mukoperiostalni režanj zbog čega je šav neizbježan, dolazi do stvaranja vestibularnog ožiljka<sup>17</sup>. Procedura ima smisla ako se umjesto toga ne može izvesti preparacija korijenskog fragmenta, a time i *socket shield* tehnika. Općenito bi terapeut trebao postupiti minimalno invazivno.

Klinička i histološka istraživanja s ovom tehnikom pokazuju obećavajuće rezultate i u pogledu izostanka komplikacija i s obzirom na estetski ishod<sup>18,21</sup>. Međutim, još nedostaju istraživanja s


14

**Slika 14.**  
Usporedba  
tijeka gingive  
prije (gore) i  
poslije (dolje)  
implantacije  
s pomoću  
intraoralnog  
skena



visokom razinom evidencije u pogledu dugoročne stabilnosti.

#### Sukob interesa i zahvale

Autori nemaju financijski interes od spomenutih proizvoda u ovom radu. Velika hvala Alexandru Folzu za izradu definitivnih nadomjestaka prikazanih u radu. 

**Napomena: Popis literature dostupan je na upit.**

#### Kontakt



**Dr. Sabine Höhl**  
**Dr. Marcus Striegel**  
Ludwigsplatz 1a  
90403 Nürnberg  
Njemačka  
Tel.: 0911 56836360  
striegel@edelweiss-praxis.de  
www.edelweiss-praxis.de

OGLAS

# NENADMAŠNI ZAJENDO!



## Primarna zaštita X-tra kvalitete

- **Neusporedivo izdržljiv:** Odlično podnosi zvačne sile<sup>1</sup>
- **Neusporedivo jednostavan:**  
Univerzalna boja sa kameleonskim efektom, 4 mm bulk fill
- **Neusporedivo brz:** Polimerizacija u samo 10 sekundi, smanjeno ukupno vrijeme rada u kombinaciji sa futurabond u (univerzalni adheziv u higijenskim singldose pakiranjima)



<sup>1</sup> Tiba A et al., Journal of American Dental Association, 144(10), 1182-1183, 2013.

<sup>2</sup> bazirano na prodajnim statistikama

Više od  
**13 miliona**  
restauracija  
diljem svijeta!<sup>2</sup>

