



ИМПЛАНТОЛОГИЯ

ВЪЗСТАНОВЯВАНЕ НА ЕДИНИЧЕН ЗЪБ В ГОРЕН ФРОНТ С ВОДЕНА ТЪКАННА РЕГЕНЕРАЦИЯ И ИМПЛАНТОЛОГИЧЕН ПОДХОД FILO

Авторът представя клиничен случай на имплантологично лечение по метода FILO. [стр. 6](#)

ОБЩА ДЕНТАЛНА МЕДИЦИНА

УВЕЛИЧАВАНЕ НА КЕРАТИНИЗИРАНАТА ТЪКАН В Ю ВЪПРОСА/ОТГОВОРА

Статията отговаря на често задавани в практиката въпроси относно кератинизираната тъкан около зъби и импланти. [стр. 8](#)

ОБУЧЕНИЕ

LAKE COMO INSTITUTE И ISTITUTO STOMATOLOGICO TOSCANO ЩЕ БЪДАТ ПРЕДСТАВЕНИ В БЪЛГАРИЯ

Dental Tribune стартира партньорство с двата авторитетни италиански института. [стр. 13](#)

АВТОТРАНСПЛАНТАЦИЯ НА ЗЪБИ: ИЗИСКВАНИЯ ЗА ПРЕДВИДИМ УСПЕХ

Статията обобщава биологичните принципи, необходими за успешната автотрансплантация на зъби

Д-р Mitsuhiro Tsukiboshi; Япония

Трансплантацията на зъби буди различни асоциации при различните зъболекари: при едни тя е свързана с песимизъм и трагедия, при други – с надежда и удоволствие. Разликата произтича от различния опит на самите зъболекари или прегубежденията на учители и колеги, с които са обсъждали процедурата. Трагедията и песимизмът биха произлезли от историята на хомогенната зъбна трансплантация¹⁻¹⁰ или автогенна зъбна трансплантация, извършени без солиден фундаментален биологичен принцип¹¹⁻¹⁸. В допълнение популяр-

ността на имплантите напоследък е довела до това, че трансплантацията се пренебрезва като вариант за лечение. Въпреки това, ако се разгледат клиничните и експерименталните изследвания относно трансплантация през последните 30 години, надеждата трябва да замести песимизма по отношение на тази процедура.

БИОЛОГИЧНИ ПРИНЦИПИ

Добре е документирано, че избишките зъби възстановяват оптималната си функция и естетика след повторно присаждане (реплантиране) при идеални

условия (фиг. 1). Благоприятното оздравяване на периодонталния лигамент (PDL/ ПДЛ) е критичен фактор за успеха, независимо дали зъбите са зрели (матурирали) или незрели (нематурирали). Регенериране на пулпата може да се очаква при зъбите с незавършено развитие (зъби в развитие), но не и при зрелите зъби (фиг. 2). Подобни модели на протичане на оздравителния процес могат да се очакват при автотрансплантацията на зъби (фиг. 3). В допълнение костната индукция е интересна допълнителна полза от трансплантацията (фиг. 4). Оздравяването на раните при автотрансплантацията на зъби се обсъжда по-долу

в съответствие с оздравяването на ПДЛ, костната индукция, оздравяването на пулпата и кореновото развитие.

ОЗДРАВИТЕЛЕН ПРОЦЕС ПРИ ПДЛ

Благоприятното оздравяване на ПДЛ зависи от това колко жизнеспособни клетки са запазени по корена¹⁹⁻⁴⁴. Клетките на ПДЛ могат да бъдат увредени механично по време на екстракция или биохимично поради различни екстраорални състояния. Клетките на ПДЛ лесно се увреждат при стресови условия като променливо рН, осмотично налягане, дехидратация

и т.н.⁴⁵⁻⁵⁵. Ако донорните зъби се екстрахират с минимално механично увреждане на ПДЛ и се съхраняват в оптимално състояние екстраорално до края на хирургичната процедура, трябва да се очаква успешно оздравяване на ПДЛ.

Оптималното оздравяване на ПДЛ се наблюдава, когато (избит) зъб веднага се поставя обратно в собствената му алвеола. В тази ситуация се появява реаташман (ново прикрепване) в рамките на 2 седмици между съединителните тъкани (ПДЛ тъкани) на кореновата повърхност и стената на реципиентната алвеола¹⁹⁻²⁷.

▶ [стр. 16](#)



От пациент станете фен:

Заедно успяваме

АБОНАМЕНТ 2019



НАЙ-ИЗГОДНО!

ВАРИАНТ 1



10 бр. хартиен
Dental Tribune

150 лв.

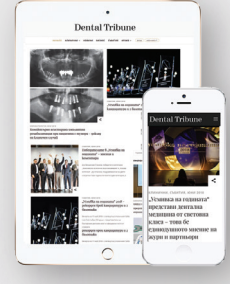ВАРИАНТ 2



10 бр. хартиен
+
10 бр. дигитален
Dental Tribune

170 лв.

ВАРИАНТ 3



10 бр. дигитален
Dental Tribune

150 лв.

- 1. Януари – ENDO TRIBUNE / 2. Февруари – PERIO TRIBUNE / 3. Март – LASER TRIBUNE
- 4. Април – IMPLANT TRIBUNE / 5. Май – SMILE OF THE YEAR / 6. Юни – DIGITAL TRIBUNE
- New! 7. Септември – SCIENCE TRIBUNE / 8. Октомври – PREVENTION TRIBUNE
- 9. Ноември – ORTHO TRIBUNE / 10. Декември – IMPLANT TRIBUNE

Всеки брой на
Dental Tribune е придружен от
специализирано издание.
Вестникът не излиза в месеците юли и август.

За да заявите своя абонамент,
посетете dentaltribune.bg
или позвънете на
0897 958 321.

DENTAL TRIBUNE

| | |
|---|--|
| Publisher/President/ Chief Executive Officer | Torsten R. Oemus |
| Chief Financial Officer | Dan Wunderlich |
| Director of Content | Claudia Duschek |
| Senior Editor | Yvonne Bachmann |
| Clinical Editors | Nathalie Schüller Magda Wojtkiewicz |
| Editor & Social Media Manager | Monique Mehler |
| Editors | Brendan Day Kasper Mussche |
| Junior Editors | Franziska Beier Luke Gribble |
| Copy Editors | Ann-Katrin Paulick Sabrina Raaff |
| Junior Business Development & Marketing Manager | Alyson Buchenau |
| Digital Production Manager | Tom Carvalho |
| Junior Digital Production Manager | Hannes Kuschick |
| Project Manager Online | Chao Tong |
| IT & Development | Serban Veres |
| Graphic Designer | Maria Macedo |
| E-Learning Manager | Lars Hoffmann |
| Product Manager CME | Sarah Schubert |
| Product Manager Surgical Tribune & DDS.WORLD | Joachim Tabler |
| Sales & Production Support | Nicole André Puja Daya Madleen Zoch |
| Accounting | Karen Hamatschek Manuela Hunger |
| Database Management & CRM | Annachiara Sorbo |
| Media Sales Managers | Antje Kahnt (International) Melissa Brown (International) Hélène Carpentier (Western Europe) Matthias Diessner (Key Accounts) Wendiana Mageswki (Latin America) Barbara Solarova (Eastern Europe) Peter Witteczek (Asia Pacific) |
| Executive Producer | Gernot Meyer |
| Advertising Disposition | Marius Mezzger |
| Dental Tribune International GmbH Holbeinstr. 29, 04229 Leipzig, Germany Tel.: +49 341 48 474 302 Fax: +49 341 48 474 173 info@dental-tribune.com www.dental-tribune.com | |

©2018, Dental Tribune International GmbH. All rights reserved. Dental Tribune International makes every effort to report clinical information and manufacturer's product news accurately, but cannot assume responsibility for the validity of product claims, or for typographical errors. The publishers also do not assume responsibility for product names or claims, or statements made by advertisers. Opinions expressed by authors are their own and may not reflect those of Dental Tribune International.

ОФИС БЪЛГАРИЯ
Издава Dental Tribune България ЕООД
София 1421, кв. „Лозенец“, ул. „Крум Попов“ 56-58
office@dental-tribune.net
www.tribunemedia.bg
www.dental-tribune.com

Действителен собственик:
Уляна Винчева
Предоставяната информация
е съгласно чл. 7а, ал. 3 от ЗЗДПДП.

Главен редактор Уляна Винчева
Отговорен редактор Гергана Дългичева
Редактор г-р Павлина Колева
Дизайн и предпечат Ралица Димитрова
Пребог г-р Павлина Колева
г-р Ана Костова
Коректор Галя Христова
Маркетинг и реклама Николена Илиева
тел.: 0897 958 321

Автори в броя
г-р Mitsuhiro Tsukiboshi, Япония
г-р Alvaro Bastida, Испания
г-р Gregoire Chevalier, Франция
г-р Marc Danan, Франция
г-р Anna Maria Yiannikos, Германия/Кипър
Автори в Digital Tribune
г-р Michalis Diomataris, Гърция
г-р Stavros Pelekianos, Гърция
Michalis Papastamos, Гърция
г-р Francesco Mangano, Италия
г-р Andrea Gandolfi, Италия
Giuseppe Luongo, Италия
Silvia Logozzo, Италия
г-р Timo Paberit, Естония

Печат „Снекър“ АД

Българското издание на Dental Tribune е част от групата Dental Tribune International – международно издание на 20 езика, разпространявано в над 55 държави. Съдържанието, преведено и публикувано в този брой от Dental Tribune International, Германия, е с авторското право на Dental Tribune International GmbH. Всички права запазени. Публикувано с разрешението на Dental Tribune International GmbH, Holbeinstr. 29, 04229, Лайпциг, Германия. Възпроизвеждането по какъвто и да било начин и на какъвто и да е език, изцяло или частично, без изрично писмено разрешение на Dental Tribune International GmbH и Dental Tribune България ЕООД, е абсолютно забранено. Dental Tribune е запазена марка на Dental Tribune International GmbH. Редакцията не носи отговорност за съдържанието на публикуваните реклами в броя.



„УСМИВКА НА ГОДИНАТА“ VOL. 12/2019

Какво е нужно да знаете, ако възнамерявате да участвате
във влиятелния конкурс

Дванадесетото издание на „Усмивка на годината“ е на стартовата линия с няколко козметични ъпдейта в регламента си, които имат за цел да оптимизират генталната надпревара, чиято популярност отпадна премина родните граници. В следващите редове ще ви представим (или по-скоро – припомним) всичко, което трябва да знаете за предстоящото 12-о издание на конкурса.

НОВО! ВСИЧКИ КАНДИДАТИ ЩЕ ТРЯБВА ДА ПОДГОТВЯТ КРАТКИ ПРЕЗЕНТАЦИИ НА КЛИНИЧНИТЕ СИ СЛУЧАИ

Най-важната промяна в регламента е задължителното изискване за представяне на всеки клиничен случай в кратка презентация по зададен темплейт от организаторите. Това означава, че на церемонията по награждаването всеки участник/екип ще трябва да има готовността да излезе на сцената (разбира се, в случай че спечели награда), за да изнесе кратка 5-минутна презентация, в която да представи собствената си работа. Целта на тази новост е да даде възможност на победителите за по-пълноценно представяне на клиничните случаи, донесли им награда, като ги постави буквално под прожекторите.

РЕГИСТРАЦИЯ И ПОДАВАНЕ НА ВАШАТА КАНДИДАТУРА

1. Продължава партньорството със световноизвестната платформа за управление на събития и конкурси Weemss.

След успешния старт миналата година на партньорството между „Усмивка на годината“ и иновативната платформа Weemss конкурсът ще продължи да бъде прозрачен и дигитализиран и за своето предстоящо 12-о издание.

Благодарение на изключително интуитивния интерфейс на Weemss потребителите ще имат възможността да оформят и изпратят кандидатурата си само с няколко кликавания. Припомняме, че желаещите да участват в конкурса ще трябва да представят еднократно необходимата лична и професионална информация при регистрация, като и през 2019 г. ще имат право да изпратят по един клиничен случай във всяка от 6-те категории.

2. Вие сте дизайнер на начина, по който са представени вашите клинични случаи.

След успешна регистрация участниците ще имат възможност да подготвят случаите си поетапно, т.е. могат да редактират своята кандидатура неограничен брой пъти в месеците преди крайния срок – 1 март 2019 г. Чрез Weemss кандидатстващите получават по-голям контрол върху съдържанието и оформлението на клиничните си случаи, като сами могат да редактират описанието, да добавят или да премахват снимки в рамките на зададените лимити (големината на изображенията не може да надвишава 2 MB). Единствената намеса от страна на организатора ще бъде, в случай че не е спазено изискването за анонимност на кандидататурите.

Много е важно да вземете под внимание факта, че след всяка нанесена корекция (независимо дали става дума за промяна в текст или добавяне или премахване на снимки) е необходимо да кликнете върху бутона Save. В противен случай промените, които сте направили, няма да бъдат запазени.

Препоръчително е генталните лекари да не изчакват последния момент, за да оформят кандидатурата си.

3. Малка новост в регламента е и изискването зъботехникът да е дал съгласието си за участието на клиничния случай в конкурса.

Целта е да се избегне практиката зъботехникът да не е ясно, че случаят, по който е работил, участва в „Усмивка на годината“.

ЖУРИ

1. FEDERICO FERRARIS е новият член на журито.

По традиция имената, които фигурират в журито на „Усмивка на годината“, се променят ежегодно. За предстоящото издание на конкурса към вече добре познатите г-р Ставрос Пелеканос (Гърция) и г-р Рафи Романо (Израел) се присъединява друг световен авторитет – г-р Федерико Ферарис от Италия.

Тримата големи ще поемат сериозната отговорност за оценяването на всички клинични случаи.

2. Пълна прозрачност на вота.

Както миналата година журиращите отново ще получат индивидуален достъп до съдийския

панел, осигурен чрез Weemss. Никой от тях няма да има възможност да вижда гласуването на своите колеги, нито пък кои са авторите на клиничните случаи. След приключване на вота резултатите се изчисляват автоматично от системата. Както винаги победителите ще бъдат обявени по време на официалната церемония по награждаването, а на следващия ден всички клинични случаи ще бъдат достъпни за аудиторията на официалния сайт на конкурса www.usmivkanagodinata.com.

3. Административна такса журиране.

Еднократната административна такса в конкурса е на стойност 190 евро. С тази сума се покриват хонорарите на журито, както и разходите за

тяхното физическо присъствие в България по време на церемонията. Сумата е дължима при регистрация и дава право на участие с един клиничен случай във всяка категория (всеки гентален лекар може да участва с до 6 различни клинични случая). За студентите участието (съответно в категория „Студентски клиничен случай“) е безплатно.

ПРИЧИНИ ДА СПЕЧЕЛИТЕ

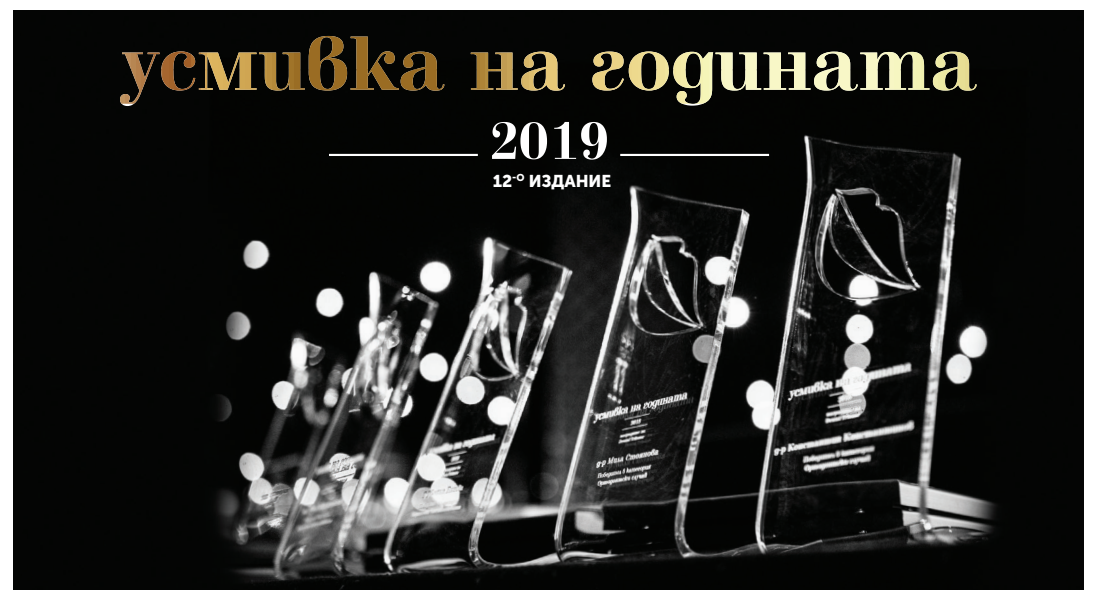Победителите в „Усмивка на годината“ най-добре знаят какви дивиденди носи наградата от конкурса. Преди всичко статуетката от „Усмивка на годината“ укрепва позициите ви сред вашите настоящи пациенти и ви помага да достигнете до нови. Освен това призьт прави вашия гентален бранд изключи-

телно разпознаваем сред колежите ви – не е изненадващо, че хората се възхищават и се доверяват на победителите и предпочитат да работят именно с професионалисти, които са доказано добри в своята сфера. Подобно голямо признание за върхови постижения във вашата професия ви дава осезаемо предимство пред конкуренцията. **DT**

За повече информация посетете официалния сайт на конкурса www.usmivkanagodinata.com.

За WEEMSS:

WEEMSS® е софтуер от нова генерация за управление на събития, конкурси и награди. Сред клиентите им са Google, Bloomberg, Forbes, UN, BNP Paribas, и други.



КРАЕН СРОК ЗА УЧАСТИЕ

1 март 2019

ОФИЦИАЛНА ЦЕРЕМОНИЯ
ПО НАГРАЖДАВАНЕТО

11 април 2019, София

ЖУРИ



г-р Ставрос Пелеканос
Гърция



г-р Федерико Ферарис
Италия



г-р Рафи Романо
Израел

ОРГАНИЗАТОР:
DENTAL TRIBUNE

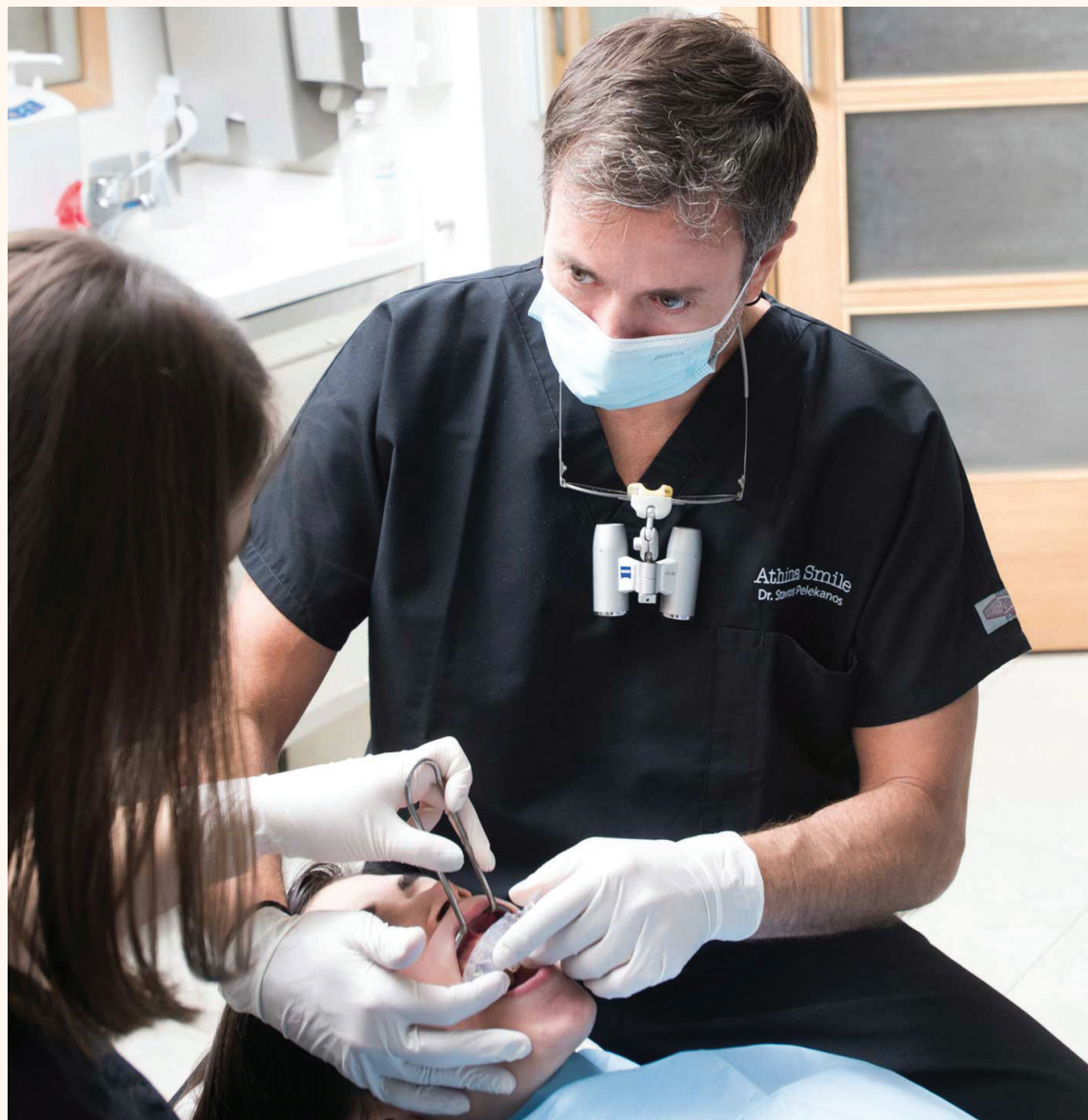ОРГАНИЗАЦИОНЕН ПАРТНЬОР:
weemss

СЪВРЕМЕННИЯТ ИМПЛАНТОЛОГ ТРЯБВА ДА ВЛАДЕЕ И ХИРУРГИЯТА, И ПРОТЕТИКАТА

Интервю с д-р Ставрос Пелеканос

Dental Tribune International имаше удоволствието да се срещне с един от най-влиятелните международни лектори в сферата на протетиката и имплантологията – д-р Ставрос Пелеканос (Гърция), за кратко между две пътувания и да разговаря с него за неговия академичен и професионален живот. Д-р Пелеканос е бивш асистент-професор в Катедрата по протетика на Факултета по дентална медицина на Атинския университет. Като член на преподавателския колектив на Глобалния институт за дентално образование (gIDE) в Лос Анджелис, САЩ, той изнася лекции и практически курсове по имплантология, естетика и възстановителна дентална медицина в цял свят.

Д-р Ставрос Пелеканос е добре познат и на българската дентална аудитория не само като лектор на редица научни събития в страната, но и като член на международното жури в Националния дентален конкурс „Усмивка на годината“, организиран от Dental Tribune Bulgaria. През 2019-а д-р Пелеканос ще журира в конкурса за трета поредна година заедно с д-р Рафи Романо (Израел) и д-р Федерико Ферарис (Италия).



Само от един поглед върху вашата биография ни става ясно, че вие сте глобален възпитаник. Завършили сте образованието си в Германия. Създали сте практиката си през 1995 г. и оттогава сте публикували над 30 статии и сте работили върху няколко учебника. Изглежда, че владеете и двата свята – клиничния и академичния. Как стоят нещата от вашата гледна точка? Как успява вашият дентален екип да поддържа високо качество толкова дълго време?

Теорията и практиката могат да бъдат толкова близки, но същевременно толкова далеч. Времето, което прекарах в Университета във Фрайбург (под ръководството на проф. J.R. Strub), след като се дипломирах, оказа голямо влияние върху начина ми на мислене, що се отнася до академичния аспект на моя живот. Същевременно възможността да работя с превъзходни клиницисти отпрати предизвикателство към моето бъдеще и поради в мен желанието да съчета академичното с клиничното.

Наскоро взех важното и трудно решение да напусна Гърция

университет след 16 години работа там. Всичко е въпрос на това човек да реши кои са правилните хора, с които иска да бъде и с които да работи. В практиката ми в Атина работи екип от висококвалифицирани дентални лекари, асистенти и зъботехници, което ми позволява да комбинирам клиничната практика със задълженията ми като лектор.

Графикът ви е много натоварен – прекарвате доста време извън практиката си. Какви предизвикателства носи това за вашата работа и как успявате да поддържате баланс? Можете ли да си спомните колко паспорта вече сте сменили, защото предходният е бил пълен с печати?

През последните шест години наистина пътувам много, за да изясня лекции. Посещаването на нови места и срещите с различни хора и култури несъмнено е интересно, но поддържането на баланс между работата и личния живот е много трудно. Колкото до паспортите – все още помня последния, който беше толкова пълен с печати

и допълнителни страници, че отказаха да ми го приемат, въпреки че не беше изтекъл!

Всеки има нужда от ментор. Кои е вашият?

Както вече споменах, проф. J.R. Strub във Фрайбург беше първият ми ментор и наистина повлия много върху професионалното ми развитие. Възможността да работя с него и проф. Маркус Хюрцелер (който по онова време беше асоцииран професор в университета) се отрази върху възприетото ми за денталната медицина, особено за комбинирането на протетика и хирургия. Силно вярвам, че добрият хирург трябва да владее протетиката, а добрият протетик – хирургичните процедури. Съвременният имплантолог трябва да е вец и в двете дисциплини.

В момента върху какво се фокусирате професионално?

Като част от академичната общност и лектор по протетика в Атинския университет наистина обичам преподаването. Най-голямата ми страст обаче е лекуването на пациенти и предоставянето на най-добрата грижа за тях. Това е възмож-

но единствено когато човек разполага с екип, който споделя неговата визия, и работно място, което го вдъхновява. За частите моята клиника отговаря и на двете условия. Вярвам, че човек може да стане по-добър учител, ако разбира и владее клиничната реалност.

А какво ви вълнува в научен аспект?

Предвид факта, че през последните 20 години съм поставил и възстановил голям брой импланти, особено в естетичната зона, и знаейки, че могат да възникнат усложнения, главният ми фокус е трансмукозната част от комплекса имплант-абатмънт. Механичната връзка, видът на абатмънта, използваните материали (химичен състав и грапавост на повърхността) и лечебната последователност са някои от нещата, които ме вълнуват и които са описани в глава от учебник, който бе публикуван наскоро (Implant Aesthetics: Keys to Diagnosis and Treatment; Springer, 2017). Електронната версия предлага и достъп до клинични онлайн видеа. Нови лечебни модалности

като употребата на интермедиатни единични абатмънти за единични възстановявания и влиянието на модификацията на повърхността върху меките тъкани са предмет на редица научни изследвания.

Участвате активно в няколко дентални асоциации и групи, които имат различен подход към денталната медицина. Някои от тях са по-неформални, като тази в Ибиса, Испания, докато други са по-официални. Какво е мнението ви като вътрешен човек за тези групи и техните култури? Каква е тяхната роля за вашата работа?

Да, вярно е. Събитието в Ибиса беше организирано чрез Facebook от добри приятели и атмосферата беше доста спокойна. Оказа се много успешно и предизвика интереса на много дентални лекари и компании, които искат то да продължи да се случва редовно.

В същото време членувам в Европейската академия по естетична дентална медицина (EAED), една от най-важните и престижни асоциации в света, в която членуват пионери, лидери и видни клиницисти в сферата. Посещаването и участието в техните срещи (по една отворена и една затворена годишно) е наистина голямо предизвикателство, защото стимулира дискусии на много високо ниво. Тази година срещата се проведе в Соренто, Италия, от 24 до 26 май и д-р Стефано Грасис, президентът на EAED, беше подготвил превъзходна научна програма (озаглавена „Стратегии в планиране на лечението: ефикасност и надеждност“; <http://sorrento.eaed.org>).

Други ваши големи страсти са скиите и кайтсърфът. Какво ви привлича към тези спортове? Кои курорти бихте препоръчали?

Така е. Това е втората ми страст след денталната медицина. Не мога да си представя живота, без да спортувам, като скиите и кайтсърфът са само два от любимите ми спортове. Любимите ми ски курорти са Цермат-Червиния в Европа и Джаксън Хоул в щата Уайоминг, САЩ.

За кайтсърф определено препоръчвам любимия ми гръцки остров Парос, както и Аруба в Карибско море.

Д-р Пелеканос, благодарим ви за този разговор! ДТ

COMPETENCE IN ESTHETICS

Exploring the DIGITAL FUTURE

BELGRADE, November 10, 2018

BELEXPOCENTAR | Španskih boraca 74 | 11070 Belgrade | Serbia

Use the opportunity to learn from the world's best experts in the field of esthetic dentistry, who will present the newest trends and concepts of digital smile design

Lecturers:

Dr. Galip Gurel (Turkey), Assoc. Prof. Stefan Koubi (France), Hilal Kuday (Turkey), Dr. Florin Cofar (Romania), Lóránt Stumpf (Hungary), Domenico Vinci & Dr. Milena Fandiño Rodelo Vinci (Switzerland)

| | | |
|---------------------------------|-------------------|---|
| Registration & fees: | Regular fee | EUR 120 (before 1.10.2018) EUR 150 (after 1.10.2018) |
| | Dental assistants | EUR 80 (before 1.10.2018) EUR 100 (after 1.10.2018) |
| | Students | EUR 65 (before 1.10.2018) EUR 80 (after 1.10.2018) |

Register at ciebelgrade@gmail.com or contact your local authorized Ivoclar Vivadent distributor.

**[SAVE THE
DATE]**

Ivoclar Vivadent GmbH

Tech Gate Vienna | Donau-City-Straße 1 | A-1220 Wien | Tel.: +43 1 263 191 10
Fax: +43 1 263 191 111 | Email: office.wien@ivoclarvivadent.com

ivoclar
vivadent
passion vision innovation

ВЪЗСТАНОВЯВАНЕ НА ЕДИНИЧЕН ЗЪБ В ГОРЕН ФРОНТ С ВОДЕНА ТЪКАННА РЕГЕНЕРАЦИЯ И ИМПЛАНТОЛОГИЧЕН ПОДХОД FILO

Доклад на клиничен случай

Д-р Alvaro Bastida; Испания

КЛЮЧОВИ ДУМИ

Възстановяване на единичен зъб, естетически значима област, тежка атрофия на алвеоларния гребен, водена тъканна регенерация (GTR), едностранов имплант, без ламбо, имедиатно натоварване, имплантология FILO.

ПРЕДИСТОРИЯ

Пациент: 35-годишен мъж. Непушач. Медицинска анамнеза в граници на нормата (WNL)

Първоначален преглед: май 2014 г.

Завършено лечение: декември 2014 г.

КЛИНИЧЕН АНАЛИЗ

Долночелюстни стави: в граници на нормата (WNL).

Екстраорално: в граници на нормата (WNL); ниско разположени линии на устната и усмивката.

Интраорално: Пациентът е с подвижност на страничния резец и вестибуларна активна фистула с знойна ексудация.

Оклузия: Клас I.

Пародонтален статус: в граници на нормата (WNL)

РЕНТГЕНОГРАФСКИ АНАЛИЗ

Периапикалните сегментни рентгенографи и ортопантомографията показват периапикална киста (фиг. 1 и 2).

ПЛАН НА ЛЕЧЕНИЕ

1. Антибиотична терапия с амоксицилин, 750 мг на 8 часа за 1 седмица преди операцията.

2. Екстракция на левия страничен резец.

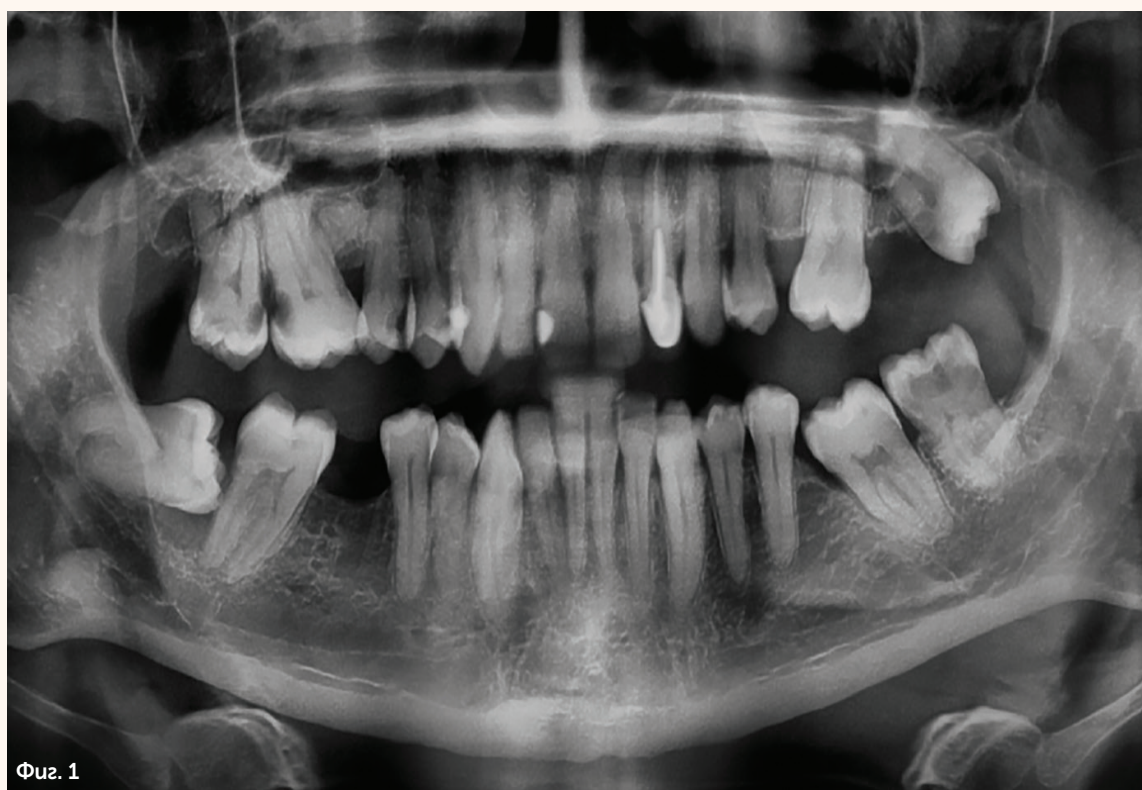
3. Костна водена тъканна регенерация (GTR).

4. След 6 месеца – поставяне на едностранов имплант (ROOT COMPRESSIVE). Временна корона.

5. След 2 месеца – поставяне на окончателна металокерамична корона.

ЕКСТРАХИРАНЕ НА ЗЪБА И КОСТНА ВОДЕНА ТЪКАННА РЕГЕНЕРАЦИЯ

Бе необходимо внимателно да се екстрахира зъбът, с пълно отстраняване на инфектираните кистозни тъкани чрез кюрета на Молт (Molt Curette).



Фиг. 1

Имаше голямо разрушаване на костта. Бе запазена само палатиналната стена на зъбната алвеола (фиг. 3, 4 и 5).

След това бе извършена костна водена тъканна регенерация (GTR) с използване на синтетичен нанокристален хидроксипатитен костозаместващ материал (OSTIM™) и колагенова резорбируема бариерна мембрана.

След шест месеца е получено достатъчно разрастване на кост (фиг. 6, 7 и 8).

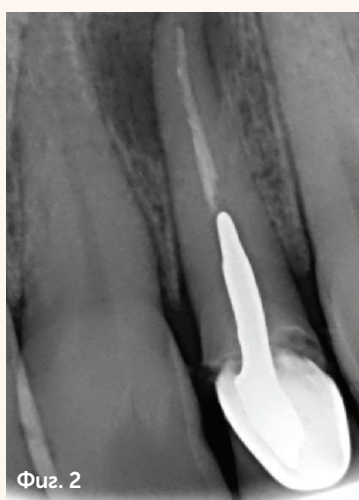
ИМПЛАНТОЛОГИЧЕН ПОДХОД FILO

След костната водена тъканна регенерация (GTR) е възможно да се постави възстановяване върху имплант. Извършва се, като се следват принципите на имплантологичния подход FILO:

- хирургична интервенция без ламбо;
- имедиатно натоварване;
- едностранови импланти.

Този подход позволява кратък срок за лечение, лесен е за изпълнение и със сигурни резултати.

Първият принцип при FILO е хирургията без ламбо. Перистотът осигурява 70% от кръвоснабдяването на костта. Лабораторните изследвания показват, че архитектурата на трабекулите в една куха кост се нарушава само от отпрепарирването на ламбо в пълна дебелина и без извършване на каквато и да е операция върху самата кост. Отпрепарирването на ламбо само по себе си ще застра-



Фиг. 2

ши стабилността на импланта. Избягването на ламбо помага да се запази потокът на хранителните вещества в костта и наличната спонгиозна кост остава постоянна след поставянето на импланта. Освен това няма скалпел или шеф, следователно по-малко хирургично време и по-добър постоперативен период.

Вторият принцип при FILO е имедиатното натоварване. Можем да постигнем съкратено време за лечение и да намалим дискомфорта на пациента чрез имедиатно натоварване на имплантите. Този подход на лечение е проучен и е показал предвидими резултати. Имедиатното натоварване на импланта постига сходни проценти на успех като тези, отчетени при отложения двуетапен подход.

Първичната стабилност на импланта е ключов фактор, който

трябва да се има предвид, преди да се направи опит за имедиатно имплантно натоварване.

Третият принцип при FILO използва едностранови импланти. Има опит от над 50 години, използвайки този вид импланти. Те са твърди фиксатори, без кухи части, малки винтове или връзки като двуконструктивните импланти. Това спестява типичните проблеми: разхлабен или счупен винт, периимплантит от микропроцепи, фрактуриране на стените на импланта...

Тънкият едностранов имплант може да издържи на същото натоварване като по-ши-

рок двуконструктивен имплант.

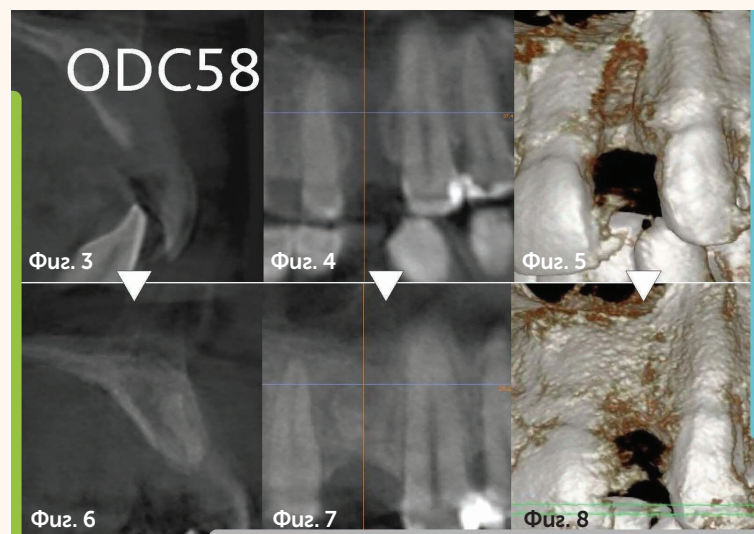
В настоящия случай е поставен имплант ROOT COMPRESSIVE (фирма TRATE AG).

Този едностранов имплант има интересни характеристики, които се вписват много добре в подхода FILO:

- Конусовидна форма с малък апикален диаметър, подходящ за трансгингивално поставяне при хирургия без ламбо и за преминаване покрай анатомични структури като максиларния синус и мандибуларния нерв и platform switching („платформ свичинг“ – разлика в диаметрите на надстройката и платформата на импланта) за подобряване на адаптацията на меките тъкани.

- Компресивна резба, която уплътнява спонгиозната кост, подобрявайки качеството ѝ чрез ефект на кортикализация. С нея също така лесно се постигат висок въртящ момент (торк) и първична стабилност. Това е идеално за имедиатно натоварване.

- Шийка на импланта с полирана повърхност и тесен диаметър, като много добре се понася от меките тъкани дори без прикрепена гингива. Това предпазва от периимплантит и в много случаи спестява гингивални присадки. Тя има и специална функция: може да се огъва от 15° до 20°, за да регулира наклона на ъгъла на надстройката. Така че можем да поставим успоредни надстройки дори и ако възвездането на имплантите не е било успоредно.



ODC58

Фиг. 3

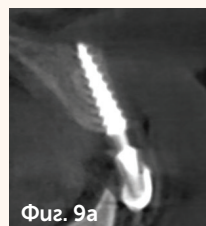Фиг. 4

Фиг. 5

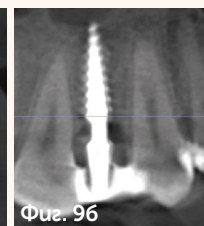
Фиг. 6

Фиг. 7

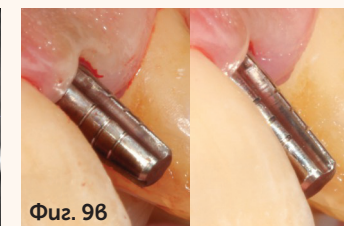Фиг. 8



Фиг. 9a



Фиг. 9б



Фиг. 9с

ИМПЛАНТНА ХИРУРГИЯ**Пилотна фреза**

Остеотомията е трансгингивална, без замба. Необходима е периапикална рентгенография с пилотната фреза, за да се провери правилната посока на въвеждане. Определя се крайната дълбочина на остеотомията от височината на костта плюс дебелината на гингивата в точката на пробиване. В настоящия случай дължината на костта от кортикалната пластинка на гребена до кортикалиса на носния под бе 16 мм, а дебелината на гингивата – 3 мм. Тогава дълбочината на остеотомията бе 19 мм. Когато е възможно, е подходящо да се стигне до противоположния кортикалис с върха на фрезата. По този начин, когато имплантът се въведе, той ще получи двойно задържане: бикортикализация – механично закопване както в двете кортикални пластинки, така и остеоинтеграция в спонгиозната кост.

Компресивна резба

Този инструмент се въвежда ръчно с тресчотка. Той кондензира спонгиозната кост, постигайки ефект на кортикализация в мека кост, като се подобрява нейното качество и се препарира ложата за импланта.

Компресивен имплант

Бе избран диаметър 4.0 мм, дължина – 16.0 мм. Въвежда се ръчно, с тресчотка, докато достигне противоположния кортикалис – в настоящия случай този на носния под. Много е важно да се постигне първична стабилност най-малко от 35 N/cm² въртящ момент на въвеждане.

Посоката на въвеждане на импланта следва оста на костния гребен. Така че надстройката бе леко изградена към вестибуларно. Това бе коригирано непосредствено след поставянето чрез огъване в областта на шийката на импланта до подходящата протетична позиция. Огъването е една лесна, но чувствителна процедура. Това изисква специално обучение.

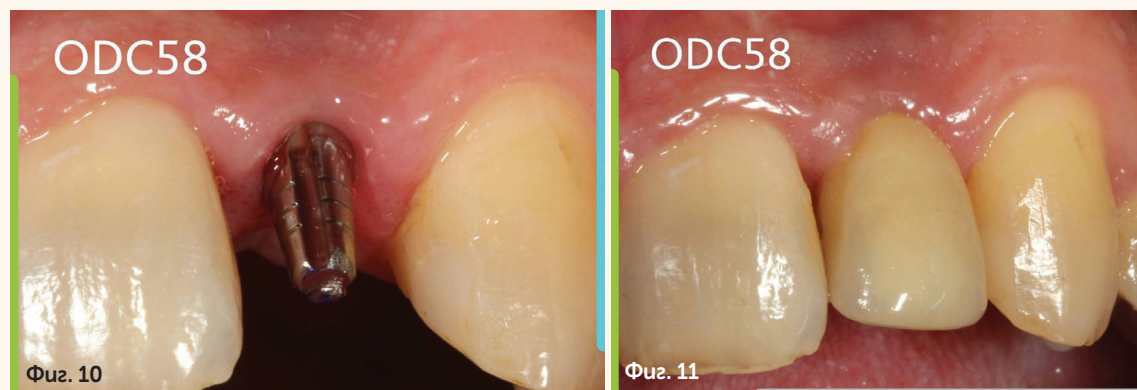
ПРОТЕЗИРАНЕ

Непосредствено след операцията се поставя временна пластмасова корона, която се шинира към съседните зъби с помощта на гласфибровлакно. Временната корона остава в имедиатно натоварване, изключена от функция. Временният нефункционален подход се препоръчва във фронта в горна челюст. След два месеца настъпва оздравяване на твърдите и меките тъкани и можем да предприемем стъпки за изработване на окончателната корона. Отпечатъчното кепе, изгарящото кепе и имплантният аналог, които се доставят с всеки имплант ROOTT COMPRESSIVE, са много подходящи за протетичната фаза. Накрая се поставя окончателна-

та металокерамична корона и се фиксира с композитен цимент (фиг. 10 и 11).

КОМЕНТАР

Импантологичното лечение по метода FILO е съкратено във времето, лесно за приложение и сигурно като резултат при подхода с възстановяване с имплант. Много е подходящо при ситуации с атрофия на костта, като се избягват многократните процедури за костни присадки. Въпреки това обаче има някои случаи, в които е необходимо и подходящо да се свържат принципите при подхода FILO с процедури



Фиг. 10

Фиг. 11

те на водена костна регенерация (GTR). В представения случай бяха постигнати отлични резултати, както функционални, така и естетични. ДТ

За автора:

Д-р Alvaro Bastida управлява частна практика във Виго, Испания. Притежава медицинска и хирургична специалност.

MAKE THE SWITCH

**Starter kit
+5 implants**

**Promo
899€
+ VAT**

ROOTFORM

COMPRESSIVE

COMPRESSIVE M

CFO



Заповядайте на нашия щанд на Sofia Dental Meeting!

TRATE

implants
(South East Europe)

GREECE | BULGARIA | CYPRUS | MALTA

BG +359 89 960 4964
www.implant-tree.com

УВЕЛИЧАВАНЕ НА КЕРАТИНИЗИРАНАТА ТЪКАН

в 10 въпроса и отговора

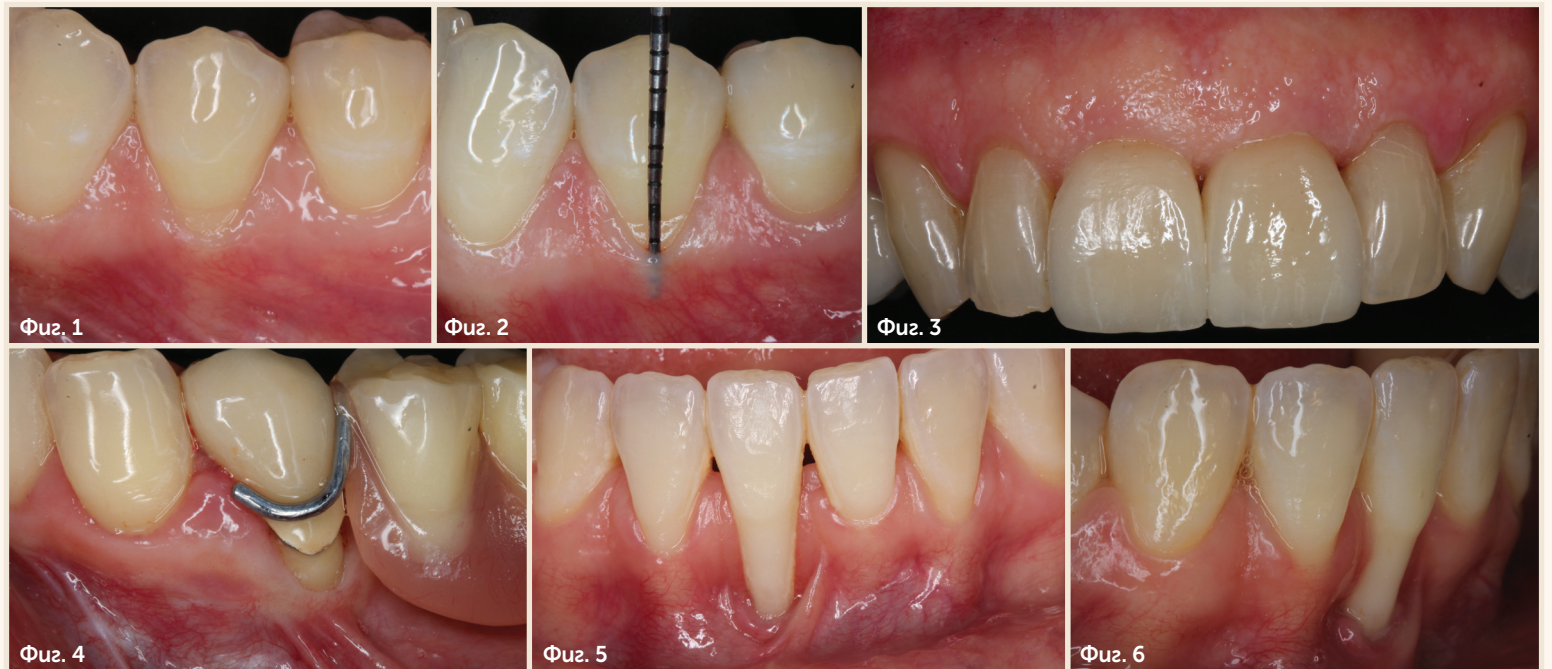Д-р Gregoire Chevallier, г-р Marc Danan и кол.; Франция

Необходимостта от кератинизирана тъкан около зъбите беше обект на дълги дебати в пародонтологията, а в днешно време подхранва задълбочени спорове в имплантологията. Значимостта на наличието на кератинизирана тъкан около имплантите остава спорна, също както индикациите на техниките за увеличаването ѝ. Целта на тази статия е да даде повече яснота относно изложените в литературата гледни точки, посветени на кератинизираната тъкан около зъби и импланти, посредством десет въпроса, които възникват често в практиката.

През 1948 г. Орбан за първи път описва двата типа гингива: аташирана, здраво захваната за подлежащата кост и продължението ѝ в коронарна посока – свободната гингива, която е неаташирана и оформя сулкуса. Тези два типа гингива са кератинизирани и отделени от некератинизираната алвеоларна мукоза чрез мукогингивалната линия. Кератинизацията е качеството на епитела, което допринася за по-голямата резистентност на тъканите.

Съществуват различни методи, за да се определи клинично позицията на мукогингивалната линия. Най-достъпният е визуалното определяне, което понякога е трудно. Функционалният метод се състои в мобилизиране на мукозата, като по този начин тя се разграничава от неподвижната зона чрез очертаващата се мукогингивална линия. Оцветяването с LigoI позволява оцветяване в червено на наличния в алвеоларната мукоза гликоген, който отсъства в кератинизираната тъкан (Bhatia и кол., 2015). Сравнение на различните методи е направено в едно клинично изследване, проведено от Guglielmoni и кол. през 2001 г. Те заключават, че и трите метода за разграничаване на мукогингивалната линия са надеждни, било то преди или след мукогингивална хирургия.

Същевременно се налага се-



мантично уточнение поради често срещаната неточност в научната литература при употребата на термините „кератинизирана гингива“ и „кератинизирана мукоза“, които трябва да бъдат заместени с термина „кератинизирана тъкан“. Всъщност мукозата не е кератинизирана, оттам терминът „кератинизирана мукоза“ е погрешен, а гингивата е задължително кератинизирана, следователно терминът „кератинизирана гингива“ е тавтология. Базирайки се на препоръките на авторите от последния европейски консенсус (Tonetti и Jepsen, 2014), в тази статия ще използваме термина кератинизирана тъкан (КТ).

Поради еволюцията на протоколите за мукогингивална хирургия и съответно на тези за имплантология индикациите за увеличаване на КТ също така претърпяват голямо развитие. Целта на тази статия е да засегне индикациите и да направи обзор на познатите хирургични техники според въздействието им върху КТ.

В КОИ СЛУЧАИ Е НЕОБХОДИМО НАЛИЧИЕТО НА КЕРАТИНИЗИРАНА ТЪКАН?

1. Необходима ли е кератинизирана тъкан за добро пародонтално здраве?
През 1972 г. Lang и Loe публикуваха изследване със заключе-

ние, че 2 мм КТ, от които 1 мм аташирана гингива, са необходими за поддържането на добро пародонтално здраве. На базата на тази статия бяха извършени множество интервенции, целящи увеличаването на кератинизираната тъкан при пациенти, които нямат достатъчно. През 1981 г. Wennström подложи на съмнение тази необходимост и доказа, че в отсъствието на дентална плака и възпаление КТ не е необходима за запазването на добро пародонтално здраве (фиг. 1 и 2). Американският консенсус по пародонтология от 2015 г. потвърждава откритието на Wennström: в отсъствието на бактериална плака КТ не е необходима, за да се запази доброто пародонтално здраве, в противен случай са необходими 2 мм КТ.

2. Необходима ли е кератинизирана тъкан за реализирането на фиксирана протезна конструкция?

В публикация от 2010 г. на Kosuyakı и кол. е направен литературен обзор, пояснявайки връзката между зъби с обвивни коронки и пародонта. Относно фиксираните протезни конструкции принципът да се защита пародонтът не е претърпял промяна в последно време. При липса на КТ задължително изборът на протезната граница трябва да бъде супрагингивален. Съ-

щевременно естетичните изисквания често пъти контраиндицират тези супрагингивални граници. За да получи естетичен резултат, денталният лекар е принуден да избере границите на протезата да са вътресулкусни (фиг. 3). Този избор налага създаването на КТ, ако тя не е предварително налична. Мукогингивалната хирургия е индицирана с цел да се създаде такава КТ с височина от 2 мм (Kim и Neiva, 2015). По същия начин, ако КТ е недостатъчна, има индикации за мукогингивална хирургия, за да се увеличи. И не на последно място, в случаите, когато имаме достатъчно налична КТ, протезните граници трябва да зачитат биологичното пространство. Поради тази причина подвенечните протезни граници трябва да се отхвърлят, защото увреждат пародонталните връзки и водят до деструкция на пародонта.

3. Необходима ли е КТ около зъб, на който се закача кука на сменяема протезна конструкция?

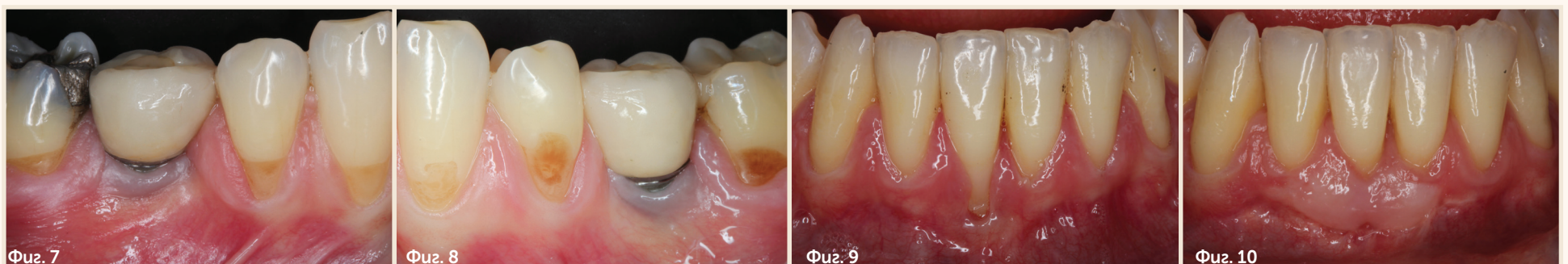Сменяемите протези също така изискват здрав и резистент пародонт. На практика куките упражняват върху зъбите трансверзални сили, които се предават на прилежащия пародонт, и при отсъствие на КТ рискът от поява на пародонтални рецесии е

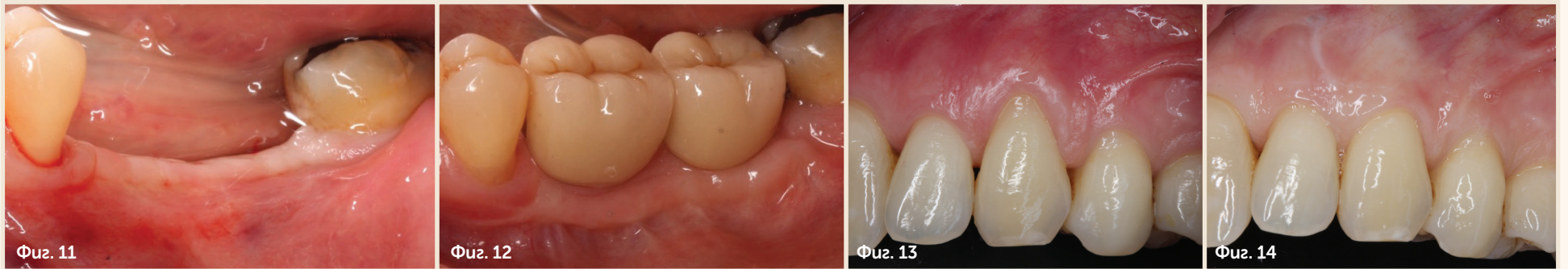многократно увеличен (фиг. 4).

Най-новите препоръки на авторите от последния постигнат консенсус на Американската академия по пародонтология са да се увеличи височината на КТ в случаите, когато тя е под 2 мм (Kim и Neiva, 2015).

4. Необходима ли е КТ за провеждането на ортодонтологично лечение?

Началото на ортодонтологичното лечение трябва да се прекосява от консултация с пародонтолог, за да се провери състоянието на КТ. Липсата на КТ или на аташирана гингива трябва да е обект на мукогингивална хирургия с цел увеличаване, особено ако са предвидени рискови премествания. Следователно височината на КТ е от особено значение за провеждането на ортодонтологично лечение. Дебелината ѝ също е важен критерий. В публикацията от 2015 г. на Kim и Neiva е разгледана връзката между недостатъчната дебелина на КТ и риска от поява на рецесии по време на ортодонтологично лечение (фиг. 5 и 6). Този риск е особено подчертан при движенията за накланяне във вестибуларна посока. Погледнато от друга страна, по време на ортодонтологичното лечение съществуват рисковани зъбни придвижвания и обратно, има такива, които имат тенденция да повлияват положително пародонта. Проведеното





през 2015 г. от Kim и Neiva ретроспективно проучване върху 20 пациенти с пародонтална рецесия на зъб във вестибулопозиция показва, че линзалното преместване на зъба, който е бил извън пародонталния коридор, подобрява рецесията също толкова добре, колкото и епително-съединителното-тъканната присадка. По този начин при загължителното условие за стриктно провеждане на пародонтална поддръжка по време на ортодонтичното лечение линзалното преместване може да подобри ситуацията на пародонта. Обратното, вестибуларното накланяне загълбочава пародонталните рецесии, въпреки че за момента научните изследвания не предоставят достатъчно надеждни доказателства (Raspetini и кол., 2015). Wennström предлага опростено разграничаване на пародонталните рискове, свързани с ортодонтичните премествания. Що се отнася до пародонта, всички придвижвания извън пародонталния коридор са рискови и всички премествания, които остават в рамките на пародонталния коридор, са без риск.

Поради това актуалният консенсус на Американската академия по пародонтология (AAP) препоръчва да се проведе пародонтална консултация преди всяко предвидено ортодонтично лечение, да се увеличи височината на КТ в случаите, когато е по-малка от 2 мм и са предвидени рискови премествания, и във всички случаи да се провежда стриктна пародонтална поддръжка (Kim и Neiva, 2015).

5. Необходима ли е КТ около имплантите?

Този въпрос е обект на ожесточени спорове още с появата на имплантите, а и литературата на тази тема е обширна. В последните 5 години има повече от 20 систематични изследвания, засягащи увеличаването на КТ около имплантите. Най-новото изследване между тях, публикувано през януари 2017 г., обобщава становищата относно дебата (Bassetti RG, Stähli A, Bassetti MA, Sculean A, 2017). Най-старите изследвания не доказват връзката между липсата на КТ и процента на преживяемост на импланта. Впоследствие някои от проучванията доказват връзката между липсата на КТ и маргиналната загуба на кост, както и хроничното възпаление около имплантите (Wagner и кол., 1995). Заключениета на систе-

матичните изследвания са, че липсват достатъчно научни доказателства, свързващи дефектите на КТ и податливостта на периимплантните тъкани (Heitz-Mayfield, 2008). Същевременно проучванията, заключаващи, че един дефект на кератинизираната тъкан води до значително намалено на зъбна плака (Artziu кол., 2006), хронично възпаление, увеличен риск от маргинална загуба на кост, както и висок процент на увеличаване на периимплантните рецесии (Malo и кол., 2013), са все повече (фиг. 7 и 8).

Много факти могат да дадат обяснение за промяната на посоката на мислене. На първо място, процентът на научните доказателства досега беше нисък: съществуват противоречия относно необходимостта от наличие на КТ около имплантите. Същевременно авторите са еднородни, че липсват солидни научни доказателства, за да се отговори на този въпрос. Wennström и кол. в едно систематично изследване от 2012 г. поставят на фокус липсата на изследвания с високо ниво на доказателственост и заключават, че при липса на плака дефектът на КТ не е рисков фактор за стабилността на периимплантните тъкани. В статията си от 2014 г. Thoma и кол. напомнят, че съществуват противоречиви мнения, като същевременно препоръчват да се увеличи КТ с цел да се намалят рисковете в дългосрочен план. Renvert и кол. в метаанализа от 2015 г. заключават, че съществува връзка между мукозити и дефекти на КТ, но научните доказателства са все още оскъдни. Същевременно липсата на достатъчно доказателства намалява прогресивно във времето. Дългосрочните клинични резултати се увеличават. Авторите на новите статии достигат до сходни заключения. Те препоръчват да се запази възможно най-много от съществуващото вече количество периимплантната КТ, даже и да се увеличи, ако съществуват рискови фактори.

В крайна сметка увеличаването на усложненията около имплантите с увеличаване на броя поставени имплантите с годините обяснява интереса към този въпрос. Периимплантните рецесии са голям естетичен и функционален залог, а нарастването на периимплантните увеличава безпокойството ни. В

| Клас | 1 | 2 | 3 | 4 | 5 |
|-----------------------|---------------------|--------------------|---|----------------------|-------------------------------|
| Етиологична дефиниция | Бактериална причина | Екзогенни иритации | Ятрогенни фактори | Екзогенни патологичи | Дефекти на КТ |
| Процент | 78.8% | 5.5% | 8.5% | 2.2% | 4.8% |
| Пример | Плака и зъбен камък | Остатъци от цимент | Имплант, поставен под неправилен наклон | Ендогенни проблеми | Задни участъци на мандибулата |

Таблица 1: Етиологична класификация на периимплантите според Sarmiento: изследване върху 270 импланта

този ред на мисли през 2016 г. Sarmiento и кол. предложила етиологична класификация на периимплантите: в статията им бактериалната причина остава основна в 78.8% от случаите, петият клас, представен от дефекти на КТ, отговаря на 4.8% от причините (таблица 1).

КАК ДА УВЕЛИЧИМ КЕРАТИНИЗИРАНАТА ТЪКАН?

6. Можем ли да създадем кератинизирана тъкан, ако не съществува?

Около някои зъби липсва КТ. Същевременно в някои ситуации, които току-що разгледа-

хме, е желателно да бъде създадена. Това е възможно благодарение на епително-съединителна присадка. Karring и кол. през 1971 г. правят много експерименти върху маймуни с цел да пояснят цикатризацията. Трансплантират присадки от различен произход (кератинизирана или некератинизирана) на раз-

ЕСЕНЕН СЕМИНАР НА БОПОИ

ВОДЕНА КОСТНА РЕГЕНЕРАЦИЯ (GBR) – ПРЕДИ И ПО ВРЕМЕ НА ИМПЛАНТИРАНЕ

25.10.2018
(четвъртък),
София, хотел
Маринела,
зала Куото

Програма:

9.00–9.20 Регистрация
9.30–18.30 Лекция

Предвиждат се 2 кафе паузи по 30 мин. и една обедна почивка от 1 час.

Записването става на e-mail bopoi@abv.bg при платена такса за участие по банков път.

Банкова сметка:
БОПОИ
SG Експрес Банк
BIC TTBBBG22
IBAN BG60TTBB94001521037294


Такси за участие:

До 25 септември –
280 лв.

След 25 септември и на място –
350 лв.

*за всички редовни членове
на БОПОИ таксата е само 80 лв.

За допълнителна
информация:
bopoi@abv.bg
0888 062 077



Лектор:
д-р Пол Маму,
Франция

Д-р Пол Маму се дипломира във факултета по Дентална медицина в Марсилия. Има диплом по пародонтология, както и по хистология и морфогенетика. Доктор на онтологичните науки и бивш университетски преподавател. Бивш председател на Френското общество по пародонтология и орална имплантология; президент на научна група за изследване в областта на пародонтологията и имплантологията, с награда S.O.P. за най-добър лектор. Автор и съавтор на множество книги и над 100 научни публикации. Международен признат лектор. Главен редактор на J.P.I.O. (Френски журнал по пародонтология и имплантология).