

DENTAL TRIBUNE

The World's Dental Newspaper • Slovenian Edition 

SLOVENIJA

FEBRUAR 2018

ŠT. 1 / LETO 9

Solea CO₂ laser

stran 12-14

Dramatično izboljša izkušnjo tako za pacienta kot tudi za zobozdravnika

»Sendvič« tehnika z MTA

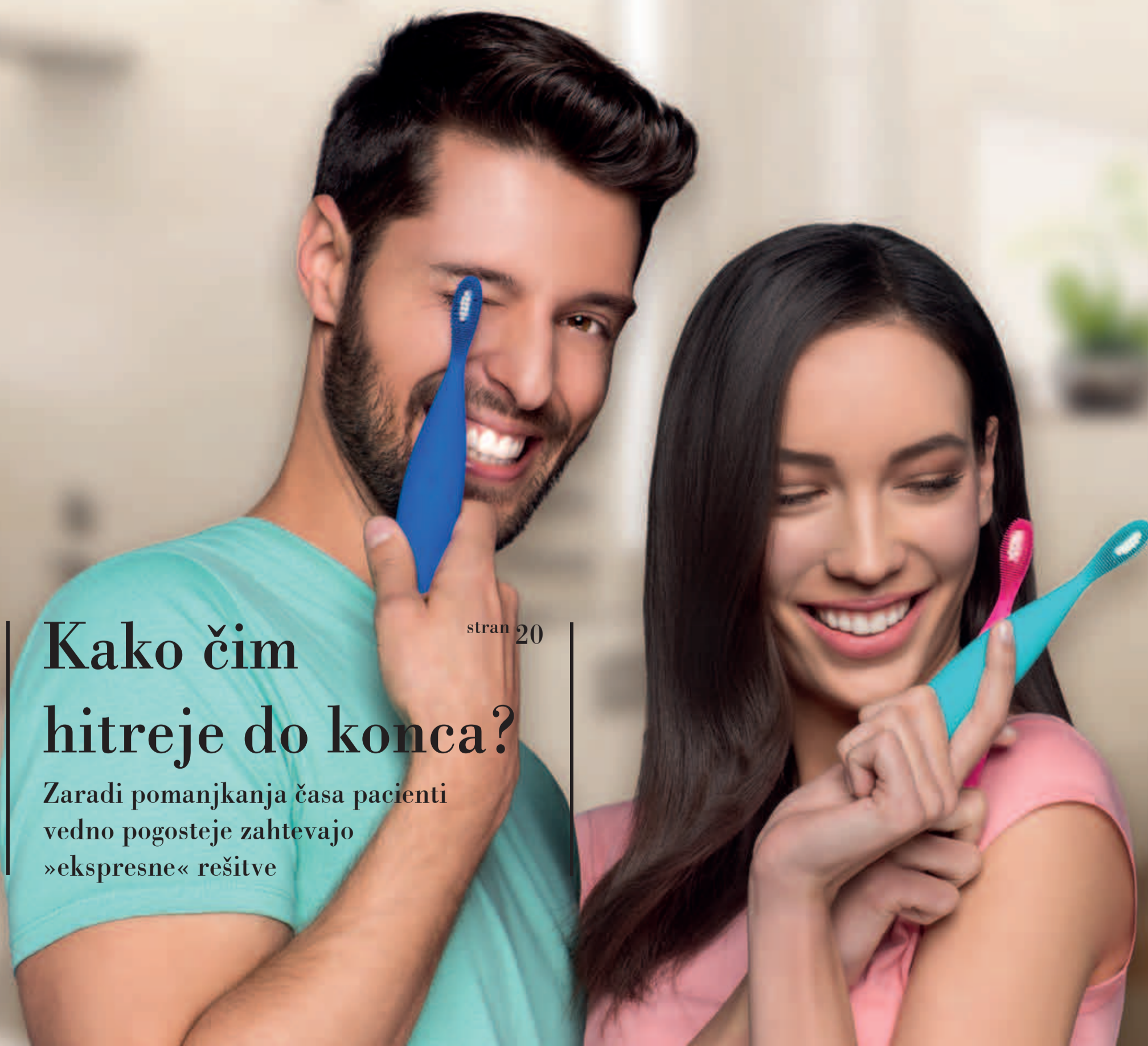stran 18

Dragoceni material rešuje mnogo zapletov, ki so bili še nedavno pogubni za zobe

Kako čim hitreje do konca?

stran 20

Zaradi pomanjkanja časa pacienti vedno pogosteje zahtevajo »ekspresne« rešitve



Univerzalne rešitve adhezijskega cementiranja z G-CEM LinkForce:

Močna adhezija za raznolikost materialov in indikacij

Moderni cementi morajo zadostiti visokim zahtevam zaradi raznovrstnosti indikacij in materialov, ki so danes na voljo, kot na primer dolgotrajna adhezija in prepričljiva estetika. Ravno zaradi tega se je pred nekaj meseci Dr. Joachim Beck-MuBotter med vsemi ostalimi izdelki odločil za uporabo univerzalnega adhezivnega cementa GC G-CEM LinkForce. Prepričala ga je njegova močna moč adhezijske vezave v samostrujučem in svetlobno strjujočem načinu, kot tudi možnosti različnih barvnih odtentov v pastah za preizkušanje (try-in).

Dr. Joachim Beck-MuBotter je po diplomu na Univerzi v Heidelbergu postal tam znanstveni raziskovalec od leta 2003 do 2010 na univerzitetni oralni, dentalni in maksilofacialni kliniki, polikliniki za dentalne proteze. Od leta 2008 je imel mesto višjega svetovalca, od leta 2011 je bil tudi na čelu HeiCuDent Referats für Studium und Lehre (referat za študij in poučevanje) na isti univerzi. Poleg tega je bil šef ambulantne klinike in v upravnem odboru poliklinike za dentalne proteze na univerzitetni oralni, dentalni in maksilofacialni kliniki. Po kratki zaposlitvi pri Dr. Graf dentalni ordinaciji v Weinheimu je ustanovil skupno ordinacijo v letu 2011 za zobozdravstvo: Das Zahnkonzept v Weinheimu. Od leta 2011 je imel univerzitetni poučevalni položaj na kliniki Heidelberg Univerze za vodene kirurške posege in je strokovnjak na področjih konzervativnega in protetičnega zobozdravstva kot tudi implantologije in 3D postopkov. Poleg tega je njegov ugled podprt s številnimi nagradami, vključno s kvalifikacijami ter nazivom specialist protetike (DGPro), certificiran implantolog (DGI) in doktor znanosti v dentalni protetiki in oralni implantologiji.

Univerzalne rešitve adhezijskega cementiranja z G-CEM linkFor-

ce: močna adhezija za raznolikost materialov in indikacij.

Poleg preparacije in kvalitetne nege je cementiranje restavracij eden ključnih dejavnikov, ki odloča o dolgotrajnem uspehu dentalne rehabilitacije. Ker je moderno zobozdravstvo karakterizirano z veliko raznovrstnostjo materialov in uporabo veliko raznolikih tipov restavracij, ni presenetljivo, da proizvajalci vedno iščejo univerzalne rešitve. Zaradi tega sem že nekaj mesecev v svoji ordinaciji, ki je specializirana za restavrativno in implantološko zobozdravstvo, uporabljal G-CEM LinkForce (GC) in druge cemente.

Karakteristike materialov

G-CEM LinkForce je dvojno-strjujoč, adheziven kompozitni cement za dokončno cementiranje vseh tipov keramike, kompozitov in kovinsko osnovanih inlejev, onlejev, prevlek in mostov, kot tudi indirektnih, predhodno narejenih kovinskih in keramičnih zatičkov, steklasto vlaknatih zatičkov, ulitih zatičkov in nadzidkov. Indiciran je tudi za vezavo keramičnih in kompozitnih lusk, okluzijskih onlejev in prevlek ter mostovnih konstrukcij, podprtih na implantatih.

Dokazano velika odpornost na obrabo tega cementa daje dovolj veliko zagotovilo, ko cementiramo CAD/CAM in brezkovinske restavracije, ki je zelo pomembna meni osebno, ker redno uporabljam moderne restavrativne materiale, kot so cirkonij, litijum disilikat in hibridno keramiko.

G-CEM LinkForce je sistem, ki ima tri osnovne elemente: vezavni

bond G-Premio BOND, G-Multi Primer (oba GC) in kompozitni cement, ki se lahko uporablja na samostrujoč način ali s svetlobno polimerizacijo. Poleg učinkovite avtopolimerizacije, ki je še posebej praktična, ko cementiramo opačne restavracije in restavracije z debelimi premazi, mi je všeč tudi optimalna svetlobna polimerizacija kompozitnega cementa, ko na primer cementiram luske. Možnost uporabe adhezivnega bonda z ali brez svetlobne polimerizacije naredi sistem zelo raznovrsten in zanimiv, na primer za cementiranje zatičkov. V tem zadnjem primeru se G-Premio BOND DCA zmeša z G-Premio BOND in tako naredi vezni agens dvojno strjujoč.

Praktične izkušnje

Prednosti, ki jih vidim pri G-CEM LinkForce so izjemno dobra viskoznost cementa v kombinaciji z njegovo dobro stabilnostjo. To je zelo dobra prednost za robove restavracij in za enostavno odstranjevanje viškov po začetni svetlobni polimerizaciji.

Za polno keramične in CAD/CAM restavracije sta stabilnost barve in s tem estetika osnovni predpogoj za dolgotrajen uspeh. Čeprav še nimam kakšnih dolgotrajnih rezultatov s tem cementom, prvi ponovni obiski ne kažejo vidnih sprememb barve. Material prav tako dosega estetske zahteve, ker je na voljo v štirih različnih barvah (translucentni, A2, opačni in beljeni), ki so prav tako na voljo v try-in pastah. Vidim tudi prednosti v materialovi nizki linearni ekspanziji, njegovi dobri radioo-

pačnosti in dejstvu, da ima nizko postoperativno občutljivost ali je celo nima. Naslednje pozitivno dejstvo je, da ima tanko debelino filma (3 µm po navedbah proizvajalca), kar ne vpliva na prileganje restavracij. G-CEM LinkForce uporabljam kot cement za vse indikacije z izjemo začasnega cementiranja. Prav tako se ga izogibam, ko cementiram sublingvalne restavracije in prevleke na nepripravljenih implantatih. V teh primerih uporabim G-CEM LinkAce ali FujiCEM 2 SL (oba GC). Razen teh primerov ponavadi delam z začetno svetlobno polimerizacijo, ko uporabim G-CEM LinkForce, da enostavno in časovno učinkovito odstranim viške cementa. Ko cementiram prevleke in mostove, uporabim material v samostrujučem načinu, ker svetlobna polimerizacija sama ne daje zadosti zanesljivih rezultatov. Različne možnosti uporabe materiala ga delajo praktično uporabnega in preprostega za rokovanje, čeprav mora biti G-CEM LinkForce shranjen v hladilniku.

Klinični primer

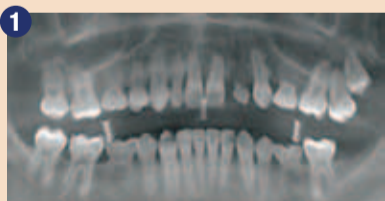Naslednji klinični primer prikazuje uporabo G-CEM LinkForce za cementiranje kompleksnih restavrativnih primerov. 20-letni pacient je prišel v ordinacijo z željo, da si izboljša funkcionalnost in estetski izgled. Anamneza, rentgenski posnetki in klinični pregled je razkril agenezo zob 15, 22, 24, 25, 37, 35 in 45 (kot tudi vseh treh modrostnikov z izjemo 28), zaostale mlečne zobe 55, 62, 65, 75 in 85 ter estetski problem s posteriornim odprtim grizom (slike 1 in 2a-2d). Frontalna diastema se je izkazala za preozko za dva implantata in preširoko za enega. Problemi z žvečenjem hrane zaradi neoptimalne okluzije segajo že v preteklost. Mobilnost zob ni bila diagnosticirana. Takrat, ko je pacient prišel v ordinacijo, je imel že zaključeno ortodontsko terapijo na dentalni kliniki Univerze Heidelberg.

Ko smo pacientu pojasnili različne možnosti terapije, smo se skupaj odločili za ekstrakcijo zoba 62, izdelavo polnokeramičnega mosta iz 21 do 23, da preoblikujemo 23 in 24, člen 22 in 23 (cirkonijevo ogrodje in luske, cara cirkonijev dioksid translucentna in HeraCeram Zirkonia, oba iz

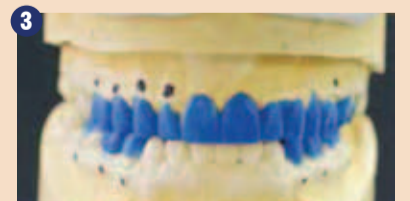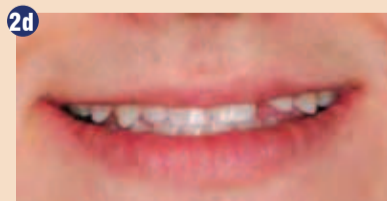
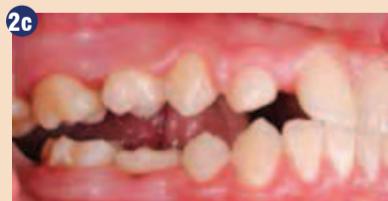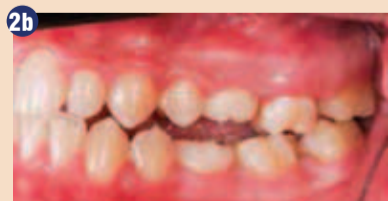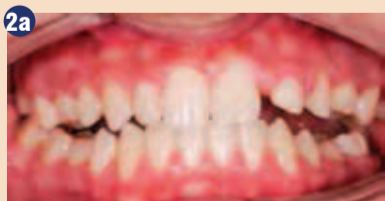Heraeus Kulzer). Ko ni bila več možna nadaljnja ortodontska terapija, so bili načrtovani modificirani okluzalni onleji na zobeh 55, 14, 65, 36, 75, 34, 44, 85 in 46, kot tudi luske na 13, 12 in 11 (vsaka narejena iz litium disilikata IPS e.max press, Ivoclar Vivadent). Na področju 22 nismo predlagali implantata zaradi pomanjkanja prostora. Adhezivnega mostu med 21 in 23 pacient ni želel, prav tako je zavnil tudi direktne kompozitne nadgradnje za stabilizacijo okluzije. Pred začetkom terapije je bila izbrana barva A2. Prvi korak terapije je bila izdelava navoska (wax-up) področja terapije (slika 3) in diskusija s pacientom. Wax-up model je bil nato dupliciran in narejen odliček s tehniko globokega vleka folij, ki se je nato lahko uporabil za izdelavo začasnih restavracij. Nato smo uporabili UDS forte (Sanofi-Aventis) kot anestetik in zobje so bili preparirani. Preparacija mostu je potekala po pravilih prof. Edelhoff-a z uporabo seta svedrov podjetja Komet/Brasseler. Medtem ko mora preparacija zagotoviti zadostno debelino plasti litijum disilikata, je za okluzijske onleje potrebno upoštevati, da je adhezivna vez s sklenino boljša kot z dentinom. Preparacija je bila zato narejena samo na močno strukturiranih področjih, da izkoristimo veliko površino adhezivne površine sklenine. Periferna preparacijska linija je bila postavljena na meji z dlesnjo za luske in opornike mostov ter supragingivalno za okluzalne onleje; s shoulder preparacijo na lingvalni in vestibularni strani (sliki 4a-4b). Pred jemanjem odtisa (tehnika dvojnega mešanja s prilagojeno odtisno žlico in Identium®/ Kettenbach) so bile postavljene retrakcijske nitke v sulkus s tehniko uporabe dveh nitk (Ultradent produkti) in aluminijev klorid gel kot hemostatski agent (ViscoStat Clear, Ultradent).

Začasne restavracije, narejene iz Luxatemp Solar (DMG) in IPS Empress Direct Trans 20 (Ivoclar Vivadent), so bile cementirane z uporabo začasnega cink oksidnega cementa brez eugenola (RelyXTM Temp NE/3M Espe) (slika 5).

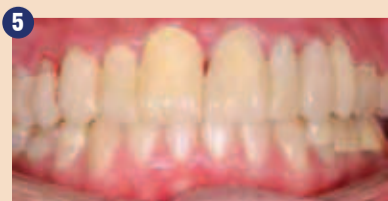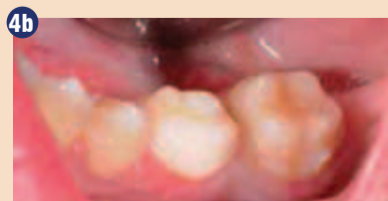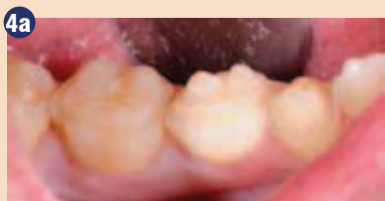Restavracije so bile izdelane v laboratoriju (sliki 6a-6b). Vse restavracije so bile preizkušene intra-oralno z uporabo pripadajočih try-in past. Možne korekcije



Ortopan kaže začetno situacijo: ageneza zob 18, 15, 22, 24, 25, 38, 37, 35, 45 in 48, preostali mlečni zobje 55, 62, 65, 75 in 85.



Slike 2a-2d: Klinična situacija pred terapijo s posteriornim odprtim grizom in anormalno estetiko. Slaba estetika frontalnega maksilarnega področja.



Sliki 4a in 4b: Preparacije okluzalnih onlejev. Univerzalne rešitve adhezijskega cementiranja z G-CEM LinkForce: močna adhezija za raznolikost materialov in indikacij.

Začasne restavracije.

Sliki 6a in 6b: Končane restavracije na modelu.

in adaptacije so bile izvedene na notranjih površinah restavracij z uporabo rumenega diamantnega svedra. Po preverjanju okluzije so bile restavracije pripravljene za adhezijsko cementiranje v isti seji z G-CEM LinkForce translucentna barva. Predtem so bili zobje očiščeni s polirno pasto, ko smo odstraniličasne restavracije. Pacient je zavrnil uporabo gumijaste opne zaradi občutka klavstrofobije in nezadostnega nosnega dihanja, zato smo uporabili samo OpraGate (Ivoclar Vivadent) in Wedjets (slika 8). Pred cementiranjem so bile resta-

vracije speskane, očiščene in osušene. G-Multi Primer je bil nato nanešen na adhezivne površine restavracij in nato osušen. Zobje so bili nato jedkani z uporabo GC Etchant samo 15 sekund, očiščeni z vodo in previdno osušeni. G-Premio BOND, ki je bil nato uporabljen (v tem primeru ni bil prej svetlobno polimeriziran), je bil zmešan z G-Premio BOND DCA, aktivatorjem za dvojno strjevanje v razmerju 1:1. Ta mešanica ima učinek v 20 sekundah po nanosu in jo na koncu osušimo z maksimalnim curkom zraka s trajanjem 5 sekund. V skladu z

navodili nismo uporabili DC aktivatorja pri cementiranju lusk, ampak svetlobno polimerizacijo. G-CEM LinkForce je bil direktno nanešen v restavracije iz automix brizge, nato so bile te cementirane na pripravljene zobe. Na kratko, za 2 sekundi smo osvetlili restavracije s polimerizacijsko lučko, ker to da cementu gumasto konsistenco. Viški cementa so bili nato odstranjeni s sondo, mini kiretami in vatnimi kroglicami. V naši ordinaciji porabimo za to 5-10 sekund, nato sledi končna polimerizacija – 30 sekund na vsaki strani zoba (Bluephase 10;

Ivoclar Vivadent). Restavracije so bili tako cementirane korak za korakom. Po še enem preverjanju okluzije sledi lokalna flouridacija in postavitev datuma za prvi ponovni obisk naslednji dan, nato pacient zadovoljen zapusti ordinacijo (slike 9a-9f).

G-CEM LinkForce je zame idealna rešitev za cementiranje za doseganje visoke moči adhezivne vezave z univerzalnim adhezivom. Njegova raznovrstnost glede tehnike polimerizacije, barv in tipov restavracij je bila dokazana. Kot kažejo klinični primeri, tudi

v kompleksnejših primerih. Začetna svetlobna polimerizacija za enostavno odstranjevanje viškov je ena od prednosti materiala, ki jo imam vsakič, ko uporabljam G-CEM LinkForce za cementiranje. ■

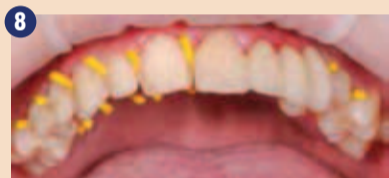Obj.v GCget connected® s privolj.avt.J.Beck-MuBotter



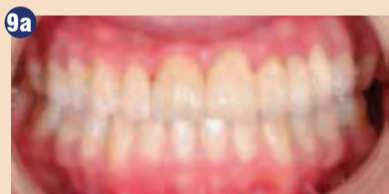Avtor:
Joachim Beck-MuBotter




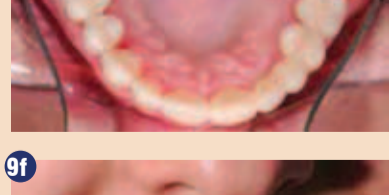

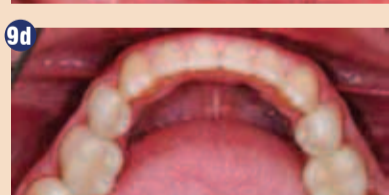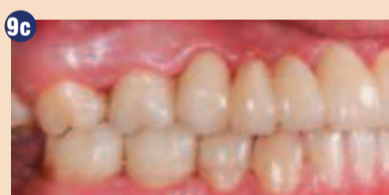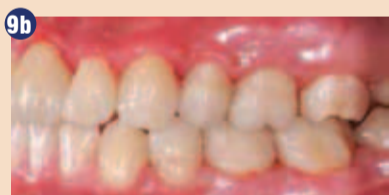
7
Set vsebuje vse, kar je potrebno za cementiranje: G-CEM LinkForce A2, G-CEM LinkForce Translucent, G-Premio BOND, G-Premio BOND DCA, G-Multi Primer, G-CEM LinkForce try-in paste (A2 & Translucent), GC kislina & pripomočki.



8
Intraoralna priprava področja cementiranja: vstavitvev OpraGate in Wedjets.



9a
Slike 9a-9f: Končne slike iz iste seje.



Ustvarjen, da ustreza vsem vašim adhezivnim izzivom. Oblikovan, tako da traja

G-CEM LinkForce™

Dvojno strjujoč
adhezivni kompozitni
cement za **vse** indikacije,
za **vse** materiale

En sistem, trije osnovni elementi:
to je vse, kar potrebujete za močno adhezijo v vseh situacijah

G-Premio BOND
se veže brez
kompromisov na
VSE preparacije

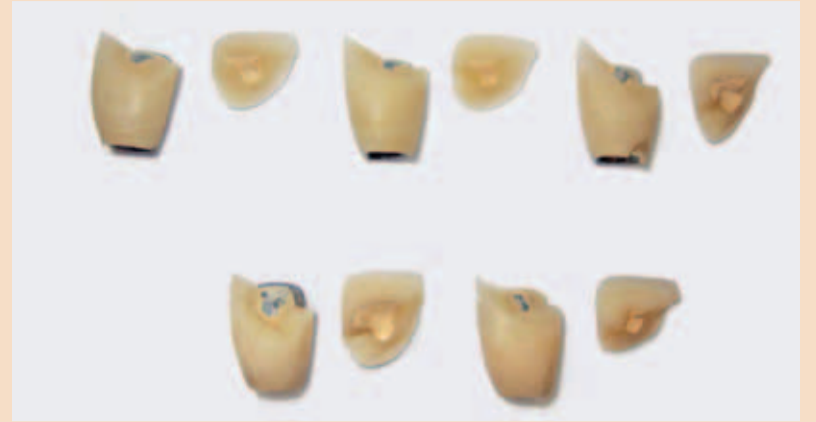G-CEM LinkForce
zagotavlja
močno vez pri
VSEH indikacijah

G-Multi Primer
zagotavlja stabilno
adhezijo na
VSE restavracije

GC EUROPE N.V.
East European Office-Slovenia
Ulica talcev 1a
3310 Žalec
Tel: 03/710-32-70
Faks: 03/710-32-71
slovenia@eoo.gceurope.com
<http://eoo.gceurope.com>

Sistem vezave kot kritični faktor za obstanek faset na nežlahtnih kovinah

S pomočjo tlačno-strižnega testa smo ugotavljali moč vezave treh PMMA lusk in fasetirnega kompozita, na nežlahtno zlitino. Rezultati raziskave so glede na visok delež fasetiranih prevlek (PMMA lusk oz. fasetirnih kompozitov) v protetičnih restavracijah pričakovani tako za zobotehnični laboratorij kot za ordinacijo.



Moderni fasetirni materiali so pri veliko indikacijah postali alternativa fasetiranju s keramiko. Kažejo zelo dobre estetske rezultate, izpolnjujejo visoke fizikalne zahteve (upogibna trdnost, abrazija, absorpcija vode, zabarvanje itn.), so učinkoviti in tudi stroškovno ugodnejši kot fasetiranje s keramiko. Poleg tega je možno zlomljeno faseto tudi enostavno popraviti. Kako pa je s povezavo med faseto in kovinskim ogrodjem?

Hipoteze in cilji raziskave

Trdnost povezave med PMMA faseto, sredstvom za vezavo in kovinskim ogrodjem je osnova za dolgotrajen uspeh protetične restavracije. Načeloma mora povezava med faseto in ogrodjem v ustih zadostiti različnim faktorjem. Termični, kemični in fizikalni vplivi delujejo na protetično restavracijo in jo lahko v določenih okoliščinah tudi oslabijo. Da vzpostavimo trajno in stabilno vez, potrebujemo najprej primeren »bond« za povezavo med PMMA faseto in lepilnim kompozitom, nato pa tudi primeren »primer« za povezavo med lepilnim kompozitom in kovinskim ogrodjem. V spodaj opisani raziskavi smo s pomočjo tlačno-strižnega testa preizkusili jakost povezave pri treh sistemih lepljenja tovarniško že izdelanih faset in pri enem sistemu fasetiranja s kompozitom.

Materiali in metode

Naredili smo 40 solo prevlek iz Co-Cr zlitine Brealloy MK (Bredent, Senden), 10 testov za vsak sistem. Raziskava je potekala na naslednjih sistemih:

Sistem 1 (Bredent, Senden)

- Luska: novo.lign
- Bond (za lusko): visio.link
- Co-Cr zlitina: Brealloy MK
- Primer: (za Co-Cr zlitino): MKZ-Primer
- Opaker: combo.lign Opaquer
- Lepilni kompozit: combo.lign (dvosistemski kompozit)

Sistem 2 (Merz Dental, Lütjenburg)


- Luska: artVeneer
- Bond (za lusko): artConnect
- Co-Cr zlitina: Brealloy MK
- Primer: (za Co-Cr zlitino): artPrime
- Opaker: artOpaque
- Lepilni kompozit: artDentin (PMMA-akrilat)

Sistem 3 (Heraeus Kulzer, Hanau)

- Luska: PalaVeneer
- Bond (za lusko): Palabond
- Co-Cr zlitina: Brealloy MK
- Primer: (za Co-Cr zlitino): Signum metal bond I, II
- Opaker: Signum opaque F
- Lepilni kompozit: PalaVeneer Dentin (PMMA-akrilat)

Sistem 4 (Heraeus Kulzer)

- Fasetirni kompozit: Signum flow
- Co-Cr zlitina: Brealloy MK
- Primer: (za Co-Cr zlitino): Signum metal bond I, II
- Opaker: Signum opaque F



Merjenje dolžine, Luska novo.lign.

Merjenje dolžine, Luska artVeneer.

Merjenje dolžine, Luska PalaVeneer po ročni korekturi dolžine luske.

bond.lign
primer/bonder

 **secure natural beauty**

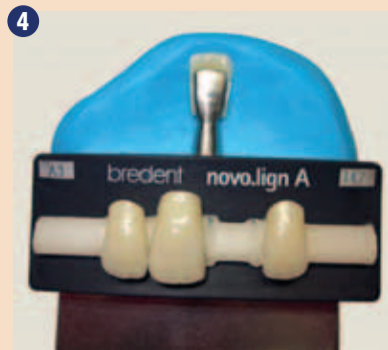bond.lign - the unique bonding system for permanent and reliable bonding of all visio.lign® system components and composites to all standard framework materials, such as NPM, HIPC (PMMA/composite), BioHPP® (PEEK), zirconia, PM and titanium.

Natural beauty | supports the natural aesthetics of the visio.lign® system
Physiology | ensures shock absorption in implant prosthetics
Reliability | unchanged optimal bond strength values

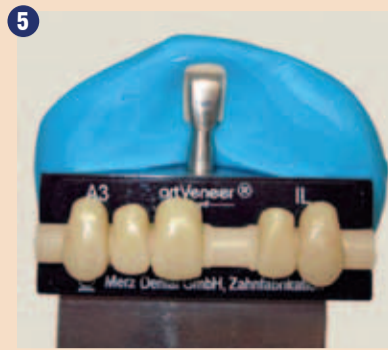bredent group

bredent GmbH & Co. KG | Weissenhorner Str. 2 | 89250 Senden | Germany | T: (+49) 0 73 09 / 8 72-4 40 | F: (+49) 0 73 09 / 8 72-4 44 | www.bredent.com | info@bredent.com

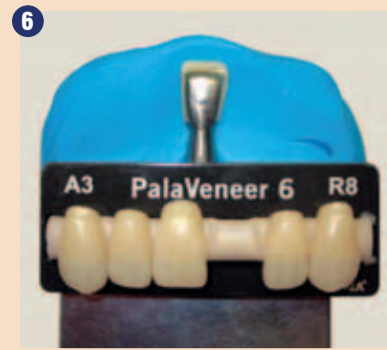Na pripravljeno prevleko smo nanesti 0.5 mm debelo plast voska, ki je služila kot prostor za kasnejši nanos opakra in lepilnega kompozita. Pri postavitvi luske smo pazili, da je bila razdalja na hrbtni strani, od vratnega dela prevleke do incizalnega roba, povsod enaka (slike 1 do 6). Tako zlitina kot luske so bili peskani s korundom (110 µm, 3 bar). Nato smo po navodilih proizvajalcev obdelali kovino z primer-jem, lusko z bon-



Za lepljenje pripravljene, novo.lign luske na nosilcu za testiranje. (Lepljenje po Bredentovem protokolu z combo.lign.)



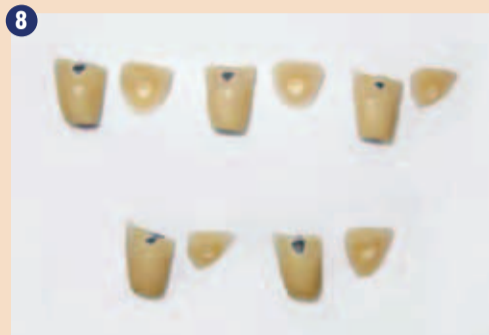
Za lepljenje pripravljene, artVeneer luske na nosilcu za testiranje. (Lepljenje po Merzovem protokolu z artDentin.)



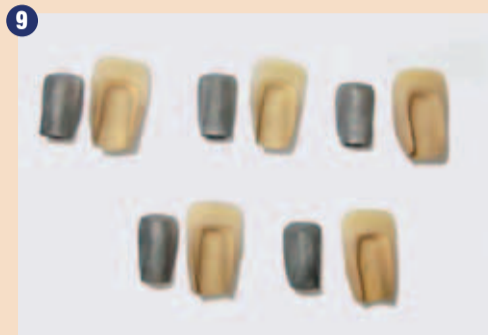Za lepljenje pripravljene, PalaVeneer luske na nosilcu za testiranje. (Lepljenje po Heraeus Kulzerjevem protokolu z PalaVeneer Dentin.)



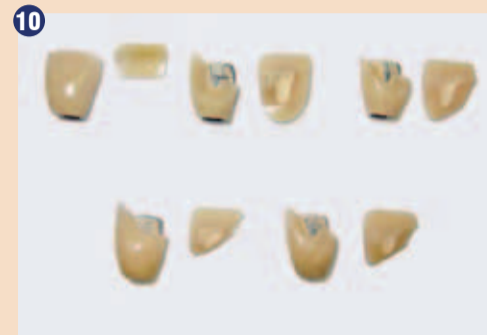Shematski prikaz tlačno-strižnega testa po Vossu.



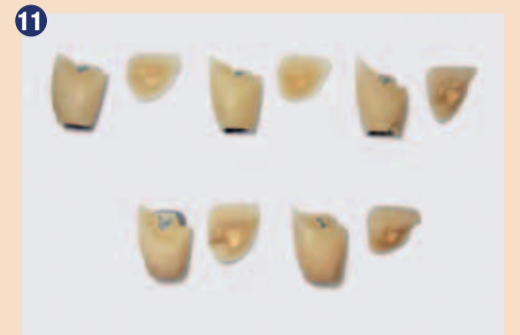
Slike zlomov: novo.lign po umetnem staranju. Kohezijska odpoved materiala luske.



Slike zlomov: artVeneer po umetnem staranju. Adhezijski odstop luske.



Slike zlomov: PalaVeneer po umetnem staranju. Kohezijska odpoved materiala luske v področju incizalnega roba.



Slike zlomov: Signum-faseta po umetnem staranju. Kohezijska odpoved materiala luske v področju incizalnega roba.

dom in ju zlepili z lepilnim kompozitom. Pri četrtem sistemu smo lusko naredili iz fasetirnega kompozita s pomočjo kivetne tehnike. Ta nam zagotavlja, da ima sama faseta, po vzoru že narejenih lusk, določeno debelino in višino.

Polovico fasetiranih kron smo po končanem lepljenju za en dan shranili v destilirani vodi (37°C). Predstavljale so nam izhodiščno vrednost. Preostalih pet prevlek vsake skupine je bilo podvrženih procesu umetnega staranja, v katerem smo jih 25000-krat izmenično potopili v vodo s 5°C in v vodo s 55°C.

Po navodilih proizvajalcev smo zalepljene krone postavili na testni nosilec in izvedli tlačno-strižno testiranje (slika 7). Na podlagi standarda DIN 14801 je bil objekt testiranja postavljen pod kotom 30° glede na bat, ki je izvajal pritisk na incizalni rob. Takšen kot smo izbrali, ker se tudi vsa testiranja povezav med implantatom in abutmentom v frontalnem sektorju prav tako izvajajo pod kotom 30°.

Merjenje sile se je izvajalo s pomočjo univerzalnega testnega aparata Z005 (Zwick Roell, Ulm)

s hitrostjo 1 mm/min. Sila je delovala na incizalni rob, dokler ni prišlo do zloma fasete. Rezultati po opravljenih preizkusih so prikazani v slikah od 8 do 11.

Rezultati

Rezultati raziskave so prikazani v tabeli 1 in na sliki 12. Pri meritvah smo ugotovili, da trije sistemi fasetiranja kažejo kohezijsko odpoved materiala. Ta se kaže z zlomom v področju incizalnega roba luske. Na tem mestu je delovanje sile največje. Pri enem sistemu je od kovinskega ogrodja odstopila celotna luska. Tukaj je odpovedala vez med lusko in ogrodjem.

Zaključek in razprava

Način vezave med ogrodjem in faseto je ključnega pomena za življenjsko dobo protetičnega nadomestka. Pri treh od štirih preučevanih sistemov smo dokazali, da pride do zloma zaradi kohezijske odpovedi materiala (luska oz. fasetirni kompozit). Jakost vezave posamezne fasete na ogrodje je pri optimalnem kondicioniranju

površine materiala tako močna, kot je močan najšibkejši člen v samem sistemu vezave. V našem primeru je to material, iz katerega so narejene luske. Na podlagi

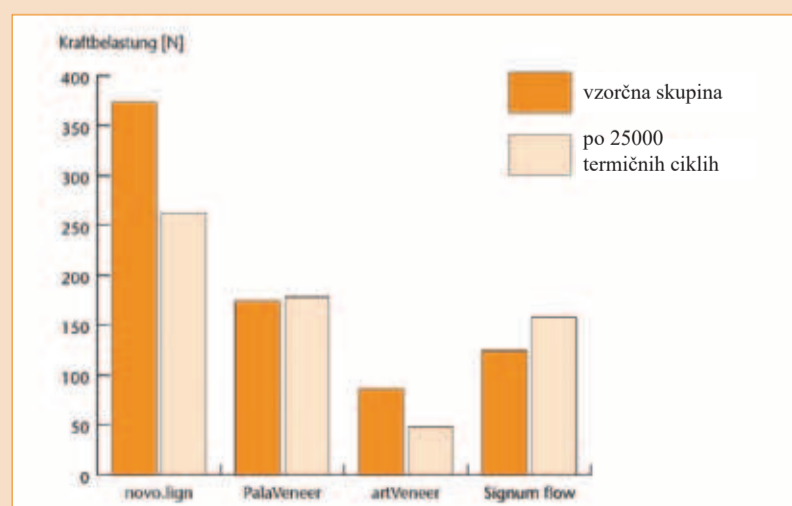
kohezijskih odpovedi materiala pri sistemih, ki so bili umetno starani, lahko z visoko verjetnostjo rečemo, da bodo terapevtski pripomočki iz teh materialov tudi v

kliničnih pogojih služili svojemu namenu. **AVTORJI:**

Roland Göbel, Angelika Rzanny, Harald Küpper

	vzorčna skupina	po 25000 termičnih ciklih
novo.lign	373 ± 37 N	262 ± 39 N
PalaVeneer	174 ± 14 N	178 ± 11 N
artVeneer	86 ± 10 N	48 ± 26 N
Signum flow	124 ± 22 N	158 ± 13 N

Tabela 1: Rezultati tlačno-strižnega testa pri vzorčni skupini in po 25000 termičnih ciklih (povprečna vrednost in standardni odklon).



Rezultati tlačno-strižnega testa pri vzorčni skupini in po 25000 termičnih ciklih.

IMPLANTATNO REŠEVANJE PRIMERA POPOLNE BREZZOBOSTI

Stomatološka fakulteta
Univerza v Beogradu

2. - 3. marec 2018

cena: 450 EUR

breident

Tečaj prinaša mednarodno točkovanje.

Število mest je omejeno.

PREDAVATELJA:



dr. sci. Miodrag Ščepanović
specialist stomatološke protetike



prof. dr. Aleksa Marković

TEORETIČNI DEL

- načrtovanje vgradnje s kirurškega in protetičnega vidika
- dileme pri terapiji brezobnih čeljusti
- koncept vgradnje anguliranih distalnih implantatov
- protetične rešitve pri majhnem številu implantatov - lokatorji, gredi, vijakačni mostovi
- izdelava fiksnih del na večjem številu implantatov
- BioHPP konstrukcije in še mnogo drugega

PRAKTIČNI DEL

- hands on delavnica - vgradnja implantata v model spodnje čeljusti
- načrtovanje
- inštrumentarijum
- odtiskovanje s tehniko odprte in zaprte žlice

OPERACIJA V ŽIVO

- vgradnja implantata v brezobno spodnjo čeljust po fast & fixed metodi
- odtiskovanje
- izdelava imediatnega začasnega mostička

Predavanja bodo potekala v Srbskem in Angleškem jeziku.

Vse dodatne informacije in prijave:

breident d.o.o.

Topniška 29a, Ljubljana

041 595 748 (Saša Rojc)
sasa@breident.si

Oblikovanje nasmeha z digitalnimi orodji

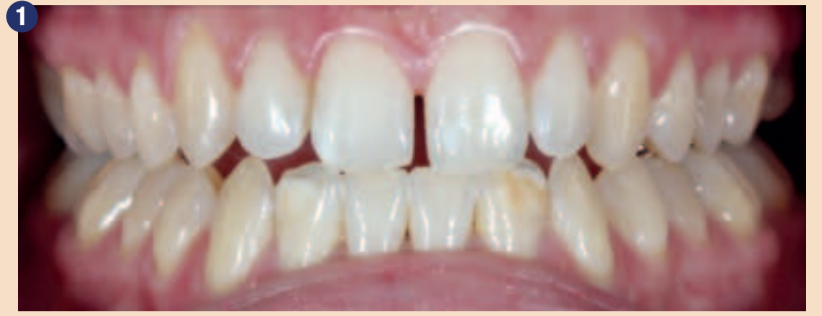Dentalni materiali in klinični postopki so se v zadnjih desetletjih močno spremenili. Bržkone je do največjega napredka v zadnjih dveh desetletjih prišlo na področjih implantologije in adhezivnega zobozdravstva, medtem ko glavno revolucijo v zadnjih letih gotovo predstavlja razvoj digitalnega zobozdravstva. Čeprav so omenjene spremembe olajšale diagnosticiranje in izvajanje določenih postopkov, zobozdravnik ne sme nikoli pozabiti osnov, kot so funkcija in biološki aspekti naše stroke. Hkrati smo bili priča bistvenemu izboljšanju kakovosti keramike in kompozitov, ki nam pomagajo izpolniti estetske zahteve naših pacientov.

Osnovni predpogoj za te indikacije je temeljito razumevanje obraznih in zobnih estetskih parametrov. Zobozdravnik mora razumeti izzive, ki jih predenj postavlja vsak posamezen klinični primer. Sposoben mora biti zasnovati ustrezen načrt tretmaja, ki se zave loteva z multidisciplinarnega zornega kota. Dimenzije zob je treba obravnavati v povezavi z gingivalno estetiko in videzom pacientovega obraza. Nesmiselno je narediti najlepšo prevleko, če

se barva in tekstura ne ujemata s sosednjimi zobmi ali so gingivalni zeniti očitno nesimetrični. Če recimo dodamo nagnjeno okluzalno ploskev ali spremenimo razmerje med srednjo linijo zgornjih zob in srednjo linijo obraza, lahko dobimo frustrirajoče rezultate.

Drugi pomemben vidik je ustrezna analiza nasmeha in fotodokumentacije. Pri fotografiranju so ljudje zlasti sprva nekoliko sramežljivi, sploh če jih ne fotografira poklicni fotograf in se fotografiranje

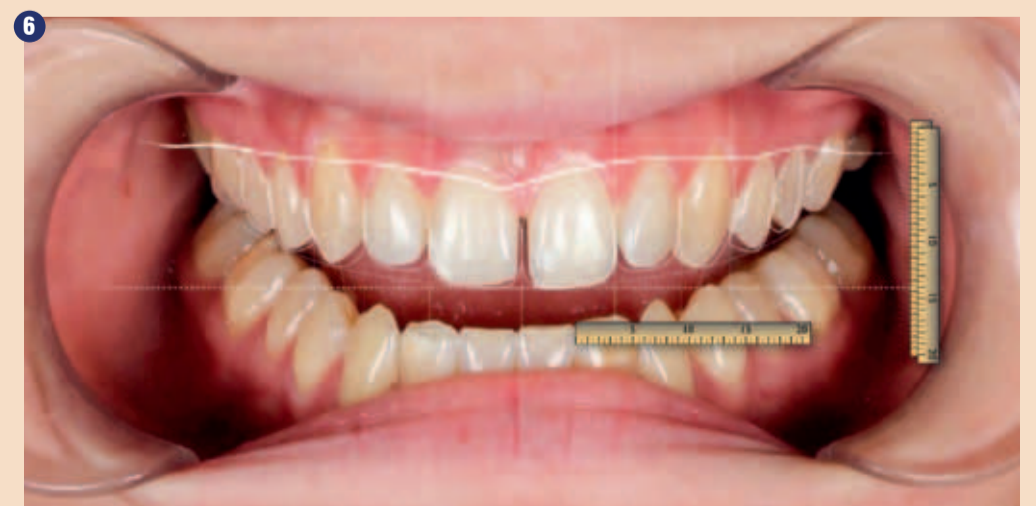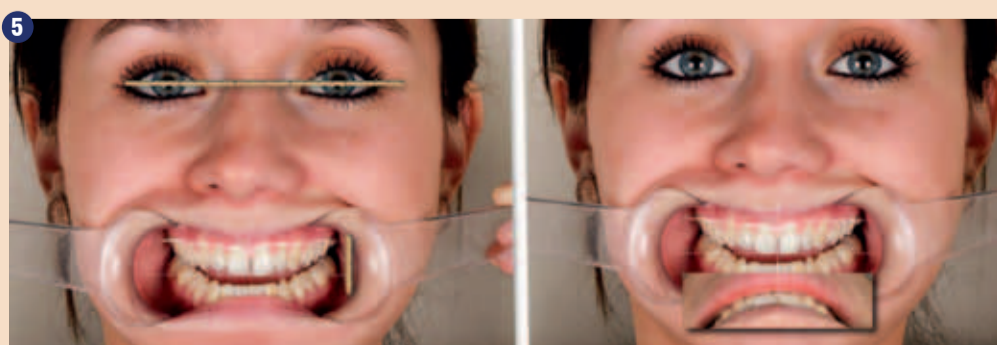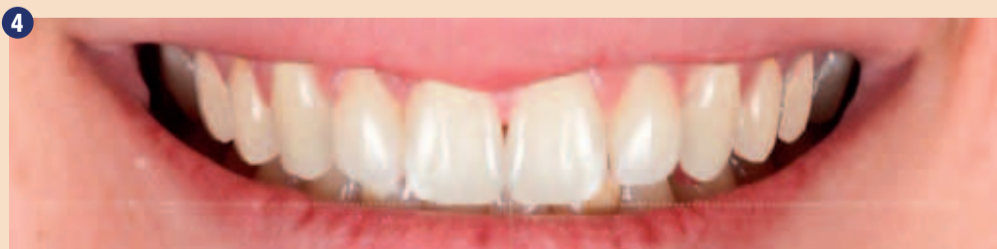

odvija v prostoru, podobnem zobozdravstveni ordinaciji! Slika 1 razkriva intraoralni pogled, kjer lahko pri srednjih sekalcih vidimo očitne diasteme in hipomineralizirane površine, medtem ko je na obeh spodnjih stranskih sekalcih opaziti velike površine z barvnimi madeži, ki jih bo zagotovo treba na nek način sanirati. To je razlog, da bomo morali narediti video-posnetek pogovora s pacientko, na katerem ta govori o običajnih vsakdanjih stvareh, sicer utegne-



mo spregledati nekatere aspekte, ki jih je treba upoštevati pri oblikovanju načrta tretmaja. Pogovor bo sprostil pacientko in če bomo rekli kaj smešnega ali neumnega, se bo morda naravno nasmehnila. Slika 2 prikazuje razlike med socialnim nasmehom, ki ga vidimo na naših tradicionalnih fotografijah, ter spontanim nasmehom, ki ga je mogoče ujeti med dinamičnim snemanjem. V tem konkretnem kliničnem primeru bi načrt tretmaja, izdelan na osnovi fotografije "socialnega nasmeha", izhajal iz napačne vizualizacije spodnjih sekalcev, na katerih je bilo videti neprijetne madeže.

Naslednji korak je bila podrobna analiza pacientke na podlagi perspektive obraza. Koncept digitalnega oblikovanja nasmeha (DSD) diagnosticira estetske probleme s perspektive obraza, pri čemer se opira na poenostavljeno digitalno analizo nekaj fotografij, predlaga možnosti zdravljenja ter omogoča lažjo interakcijo med različnimi strokovnjaki v timu. Prvi korak je načrtovanje vodoravne in navpične linije. Fotografija se centriira, premika in obrača, dokler se bipupilarna linija ne poravna z vodoravno. Zatem se določi srednja linija obraza. Nato se z istimi linijami opremi podobno fotografijo, ki je tudi bila centrirana, vendar se je tokrat posnela med uporabo retraktorjev ustnic (sliki 3 in 4). Iste fotografije se zatem povečajo in analizirajo (slika 5). Nariše se linija zgornjih ustnic in se prenese

na fotografijo, posneto med uporabo retraktorjev ustnic, da se dobi njihov referenčni položaj (slika 6). Potem se izmerijo dimenzije zob in narišejo njihove idealne konture. Ko zobozdravnik ugotovi možnosti in omejitve zdravljenja, lahko oblikuje digitalno diagnostično masko. Ta postopek bistveno skrajša čas, ki ga pacient prebije na stolu, s tem pa poveča pacientovo sprejemanje tretmaja. Zahvaljujoč sodobnim splošnim računalniškim programom, kot sta Powerpoint in Keynote, te učinke zlahka in hitro generira vsakdo, ki je vsaj minimalno računalniško pismen. Pred kratkim se je pojavila nova programska oprema, ki je še dodatno poenostavila postopek, namreč DSD za iPad (www.digitalsmiledesign.com). Postopek temelji na prekrivanju določenih površin zob na prej opisani način. Tradicionalne posredne diagnostične maske so izdelane na podlagi laboratorijsko izdelanega diagnostičnega odtisa v vosku. Najprej se vzame anatomski odtis in oblikuje model. Zatem tehnik povošči zobe po navodilih zobozdravnika. V naslednjem koraku se vzame diagnostični odtis v vosku, odvečni vosek se odreže, v silikonsko vodilo se nanese tekoči material za začasne prevleke (običajno na osnovi bis-akrilnega kompozita), nakar se ga namesti na pacientove zobe. Po nekaj minutah lahko pacient vidi spremembe, zobozdravnik pa lahko oceni predlagano terapijo neposredno v



NOVO

Variolink® Esthetic

Estetski kompozitni cement

“Izjemno preprosta
estetika!”

*Kompozitni cement za izjemno estetiko
in enostaven za uporabo.*

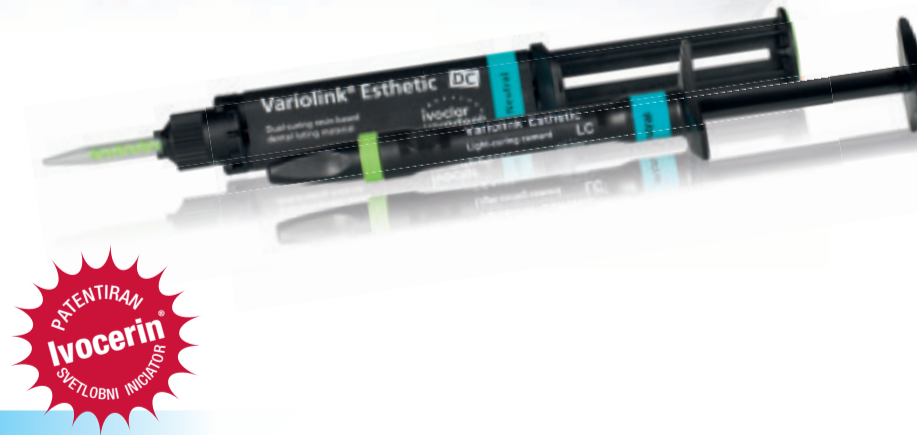- Uravnotežen in enostaven barvni sistem.
- Vrhunska barvna stabilnost zaradi zgradbe brez aminov.
- Enostavno, kontrolirano odstranjevanje presežkov.

Za brezplačen vzorec pokličite: 051 335 971

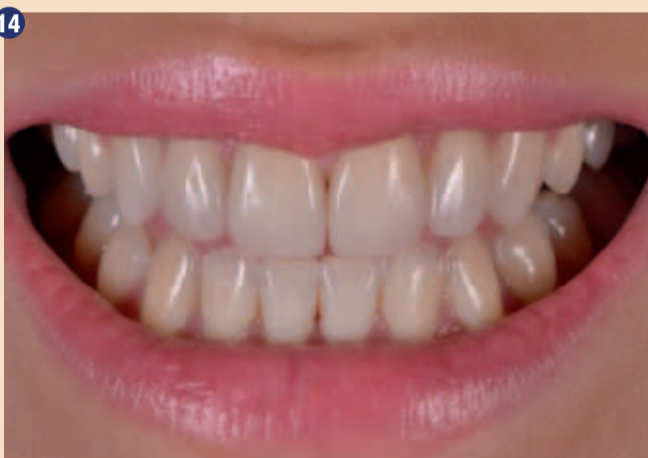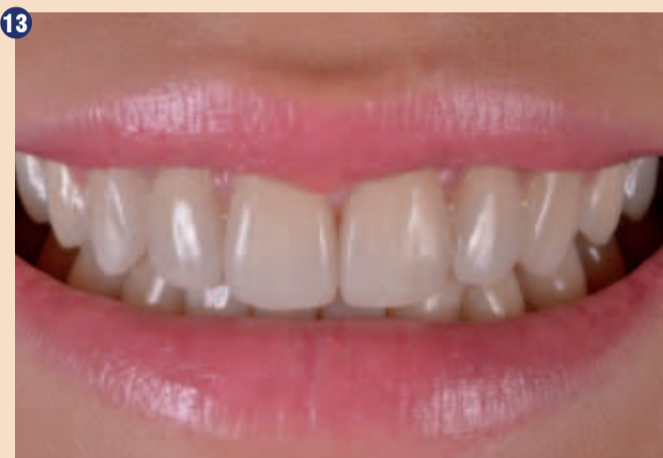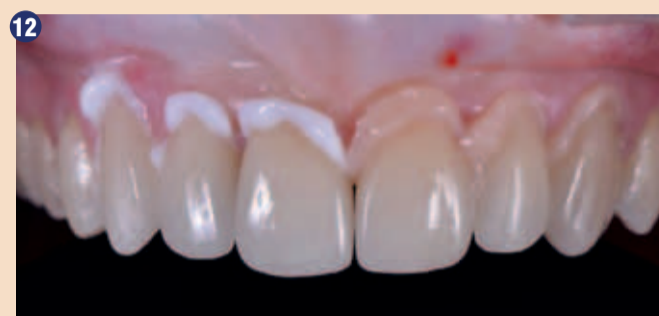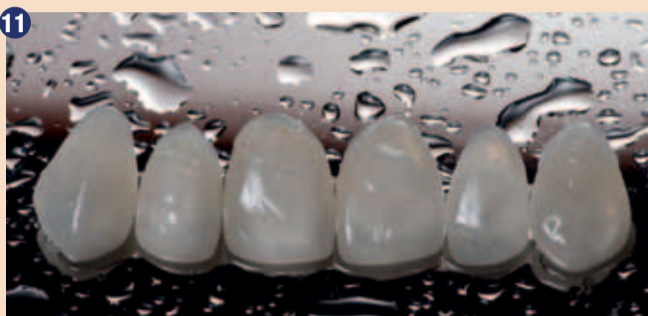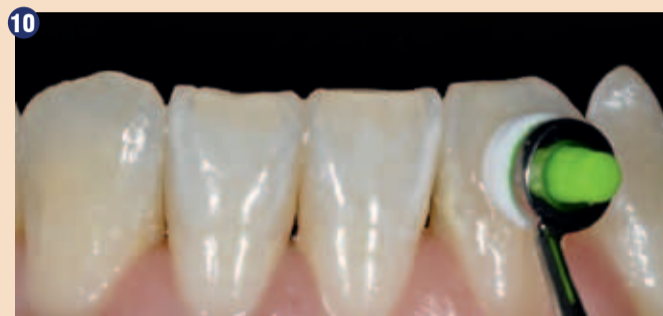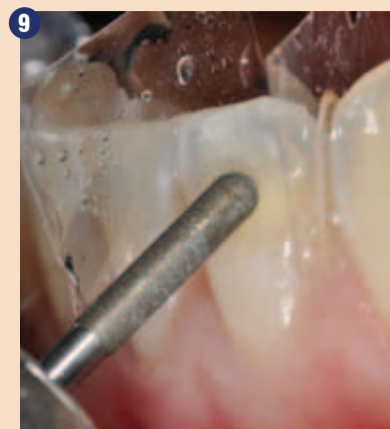
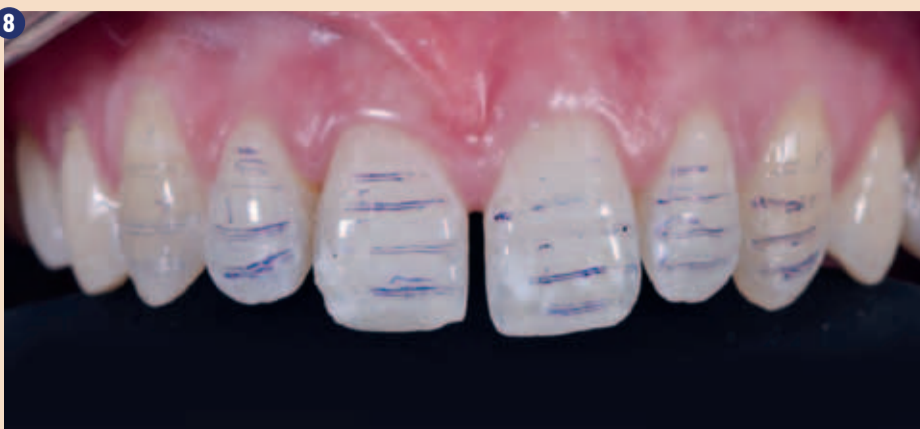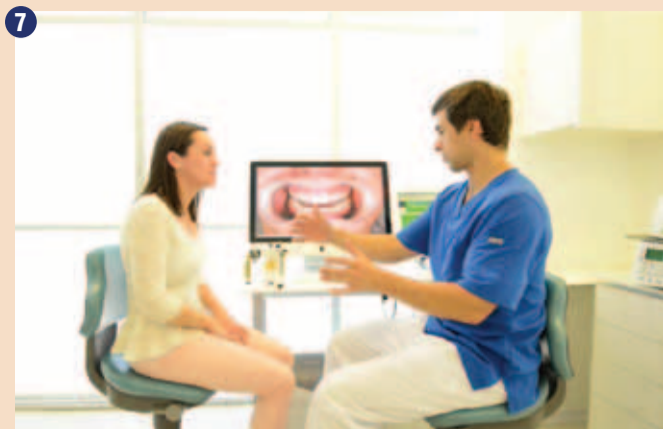www.ivoclarvivadent.com

Ivoclar Vivadent AG

Bendererstr. 2 | 9494 Schaan | Liechtenstein | Tel.: +423 235 35 35 | Faks: +423 235 33 60



ivoclar
vivadent®
passion vision innovation



ustih. Novo stanje se fotografira in analizira. Digitalna diagnostična maska je veliko preprostejša. Po definiranju oblike zob se slednje prekrije s fotografijo, določi se jim tudi tekstura. Rezultati tradicionalnega in digitalnega pristopa so podobni in jih praktično ni mogoče razločiti.

Protokol temelji na fotografijah in video zapisih, posnetih med prvim obiskom ordinacije. Opravi se analiza, po potrebi se o zadevi pogovorijo v strokovnem timu. Po definiranju vseh parametrov se načrt tretmaja na vizualno privlačen način predstavi pacientu (slika 7). Na koncu se pretehta, ali se bo izdelala keramične ali kompozitne pre-

vleke, kar je odvisno od različnih dejavnikov. Naša filozofija podpira minimalno invazivni koncept. Če lahko pacientu zagotovimo isto estetiko, trpežnost in predvidljivost kot s keramiko, izberemo kompozit. V primerih vključenosti velikega števila zob, pojava več diastem ali okluzalnih nepravilnosti, ki bi lahko ogrozile uspešen rezultat, ter kadar so potrebne večje spremembe, pa izberemo keramiko. Ne glede na izbrani pristop je ključno, da zobozdravnik dobro pozna keramični in/ali kompozitni sistem, ki ga uporablja. V tem konkretnem kliničnem primeru je bil uporabljen keramični sistem IPS e.max Press in kompozitni sistem

IPS Empress Direct (Ivoclar Vivadent, Schaan, Liechtenstein), saj ju odlikujejo preprost koncept nanašanja plasti, barve naravnega videza in dolgotrajen sijaj. Usklajenost barv obeh sistemov omogoča njuno preprosto kombiniranje.

Ko pacient sprejme načrt zdravljenja, se začne brušenje, pred katerim se opravi demarkacija zob, da bi se lahko čim bolj konzervativno obrusili (slika 8). Sliki 9 in 10 prikazujeta delček hipomineraliziranih površin spodnjih stranskih sekalcev. Površine so bile očiščene s svedom z rdečo oznako (Komet-Brasseler, Lemgo, Nemčija), jedkane z ortofosforno kislino in premazane z adhezivom Excite F,

sledil je nanos kompozita IPS Empress Direct Dentin A1 in Enamel A1 ob pomoči nove spatule Optra-sculp Pad (Ivoclar Vivadent, Schaan, Liechtenstein).

Po preparaciji so se vzeli še odtisi zgornjih zob. Slika 11 prikazuje 6 prevlek, ki jih je izdelal tehnik za zobno protetiko Victor Romero iz Santiaga v Čilu. Prevleke so bile preizkušene s posebnimi pastami na osnovi glicerina iz pribora za cementiranje Variolink Veneer (Ivoclar Vivadent, Schaan, Liechtenstein). Slika 12 kaže, kako dramatično spremembo svetlosti se lahko doseže s temi cementi. Ta postopek je posebej koristen, kadar se izdelata eno ali dve prevleki in je

treba svetlost rahlo korigirati, da bi se ujemali s sosednjimi zobmi. Prevleka je bila zatem cementirana; končni rezultat je viden na sliki 13, ki prikazuje primerjavo med stanjem pred posegom in digitalno diagnostično masko, ki je podobna končnemu rezultatu. Na sliki 14 je prikazana integracija 6 zgornjih keramičnih prevlek ter dveh neposrednih kompozitnih prevlek na spodnjih stranskih sekalcih na kontrolnem pregledu po 3 mesecih. Dosežen je bil skladen rezultat. Zadovoljna in sproščena pacientka je prikazana na sliki 15. ■

Avtor:
Dr. Eduardo Mahn

DENTAL TRIBUNE

The World's Dental Newspaper • Slovenian Edition

© 2018, Dental Tribune International GmbH

Uredniški material, preveden in tiskan v izdaji časopisa Dental Tribune International, je avtorsko zaščiteno pod podjetjem Dental Tribune International GmbH. Vse pravice so zadržane. Objavljeno z dovoljenjem podjetja Dental Tribune International GmbH, Holbeinstr. 29, 04229 Leipzig, Germany. Reprodukcijski način, v katerikoli jeziku, v celoti ali delno, je brez predhodnega dovoljenja podjetja Dental Tribune International GmbH strogo prepovedana. Dental Tribune je zaščitni znak podjetja Dental Tribune International GmbH.

Dental Tribune si prizadeva natančno predstavljati klinične informacije in novice proizvajalcev. V zvezi s tem Dental Tribune ne prevzema nobene izhajajoče odgovornosti resničnosti navedb ali nastalih tipkarskih napak. Založnik prav tako ne prevzema nobene odgovornosti za vsebino oglasov. V člankih izražena mnenja so lastna mnenja avtorjev in ne predstavljajo mnenja Dental Tribune International.

Dental Tribune International GmbH
Holbeinstr. 29, 04229 Leipzig, Nemčija
tel.: +49 341 48 474 302, faks: +49 341 48 474 173
e-pošta: newsroom@dental-tribune.com

Tribune America, LLC
116 West 23rd Street, Ste. 500, New York, N.Y. 10011, USA
Tel.: +1 212 244 7181 | Fax: +1 212 244 7185

Prevod in lektoriranje: Dental Tribune Slovenija
Grafično oblikovanje in prelom: Simon Šimenc
Tisk: TISK Žnidarič, d.o.o., Kranj
Naklada: 2800 izvodov, (februar 2018)

Glavni urednik skupine: Daniel Zimmermann

Uredniški svet:

dr. Nasser Barghi,
dr. Karl Behr,
dr. George Freedman
dr. Howard Glazer
prof.dr. I.Krejci
dr. Edward Lynch
dr. Ziv Mazor
prof.dr. Georg Meyer
prof.dr. Rudolph Slavicek
dr. Marius Steingamm

ZDA keramika
Nemčija endodontija
Kanada estetika
ZDA kariologija
Švica konzervativa
Irska restavrativa
Izrael implantologija
Nemčija restavrativa
Avstrija funkcionalnost
Nemčija implantologija

ISSN 2232-3511

Strokovni urednik: Magda Wojtkiewicz

Urednica: Nathalie Schüller

Urednik in dir. soc. medijev: Yvonne Bachmann

Izvršni urednik: Monique Mehler

Urednika izdaj: Marc Chalupsky

Ann-Katrin Paulick

Torsten R.Oemus

Dan Wunderlich

Tehnološki vodja: Serban Veres

Direktor razvoja projektov: Claudia Salwiczek-Majonek

Projektjni vodja: Sarah Schubert

Direktor internetnih projektov: Tom Carvalho

Namestnik direktorja: Hannes Kuschick

Direktor dogodkov: Lars Hoffmann

Direktor izobraževanja: Christiane Ferret

Pomočnik skupine: Julia Maciejek

Računovodje: Anja Maywald

Karen Hamatschek

Manuela Hunger

Marketinška služba: Nadine Dehmel

Prodajna služba: Nicole André

Obiščite našo spletno stran: www.dental-tribune.com

info@dental-tribune.com

Lasnik licence za Slovenijo: Bisernica Medicina d.o.o.,

Gmajnice 15, 1000 Ljubljana

Za založbo Bisernica Medicina: Ronald Pintar, direktor

Glavni urednik: Boštjan I. Košak

Vodja produkcije: Zoran Grom

Kontakt slovenskega uredništva: telefon: 031 378 022,

e-pošta: prodaja@dental-tribune.si

Oglasno trženje: Boštjan I. Košak (041 740 864),

Zoran Grom (031 378 022)

Naročnine: prodaja@dental-tribune.si

Mednarodno oglasno trženje: Antje Kahnt

Oglasno trženje za VE: Barbora Solarova

Oglasno trženje za ZE: Hélène Carpentier (Western Europe)

Ključni naročniki: Matthias Diessner

Mednarodno trženje: Melissa Brown

Trženje Azija Pacifik: Peter Wittecyek

Trženje Lat.Amerika: Weridiana Mageswki

Izvršni producent: Gernot Meyer

Oglasne dispozicije: Marius Mezger

SKRBNO
IZBRANO

Z LJUBEZNIJO
DO OTROŠKIH
ZOB



Ali ste vedeli, da imajo otroci dvakrat več brbončic kot odrasli? Zato sta skrbno izbrana zobna pasta in zobna ščetka pomembni pri učenju prvih korakov ščetkanja. Nove zobne paste Jordan so brez agresivnih penil, imajo sadni okus, ki ga otroci obožujejo in nežno ščitijo tanko otroško sklenino.

Jordan*

Otroške zobne paste Jordan lahko kupite v spletni trgovini www.zdrav-nasmeh.com, v drogerijah, lekarnah in specializiranih prodajalnah. Za več informacij pišite na prodaja@flegis.si ali pokličite na 02/460 53 42.