2018 No.4

CI 美容与种植
COSMETIC&IMPLANTS

华人美学牙科学会指定刊物
《世界牙科论坛》之系列刊物

本期封面人物：美学修复大师

Dr.Francesco Mintrone

· 美学功能修复中的数字化工作流程
· 下颌牙列修复

dti] Dental Tribune International

微笑设计

轻松掌握

Planmeca Romexis™ Smile Design 微笑设计软件与 Planmeca FIT® 椅旁 CAD/CAM 系统的结合使用将为您带来完美的微笑设计与制作体验。

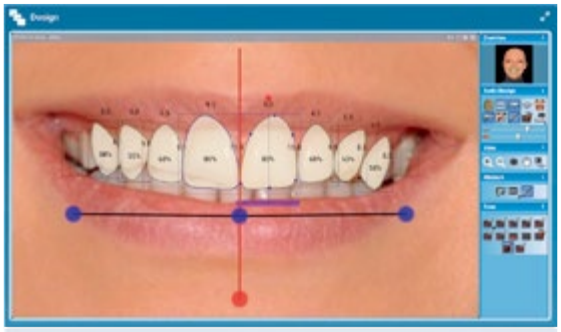

免费下载试用版

www.planmeca.com/online

扫一扫，关注我们

更多信息以及经销商联络方式
请查看官网
www.planmeca.com/cn

PLANMECA 普兰梅卡

普兰梅卡中国（北京）：北京市朝阳区麦子店街 37 号，盛福大厦 2360 室，邮编：100125，电话：4000609005，邮箱：sales@planmeca.com

以 人 为 本

W&H

压电手术的新生力量。

可高温高压灭菌手机。
手机和手机线均可用热清洗机消毒和彻底灭菌。

创新LED环型照明
为手术部位提供无影的理想照明。

Made in AUSTRIA

操作部位的高效冷却。

自动器械识别，防止器械过载。

细齿设计，显著提升切削精度。

专用增强功能，将基本功率提升20%。

BOOST

源自Implantmed制造商—W&H荣幸地宣告全新Piezomed上市。

新型Piezomed拥有超高性能，但对软组织非常温和。
除此之外，它具有自动器械识别功能和LED手机照明。
手机和手机线完全可用热清洗机消毒和灭菌处理。

外科手术从来没有这么快速和安全，
24种创新工作尖适合各种临床应用。

piezomed

请致电W&H中国 021 3209 1768
或访问我们的网站 wh.com/cn

Imprint

Publisher/Chief Executive Officer Torsten R. Oemus
Editor-in-Chief Huang Huan
Managing Editor Yu Daguang
Designer Shen Danyang

Editorial Board
George Freedman, Sascha A.Jovanovic, Michael Cohen, Christian Coachman, Michael Miller, Fay Goldstep, Andre Saadoun, ED Mclaren, Christopher Ho, Mauro Fradeani, Stefan Paul, Wang Haipeng, Tian Mengxiang, Liu Feng, Liu Jicheng, Jiang Shan, Li Ge, Yang Lei, Shi Chunyu, He Tongfeng, Zou Bo, Zhang Zhensheng, Chen Bo, Chen Jihua, Chen Gang, Chen Jun, Paul Lin, Jin Lijian, James Chow, Zhou Yanheng, He Gang, Luo Xiaoping, Du Benhui, Xu Lianlai, Xu Yong, Xu Weining, Guo Hang, Tang Zhihui, Wong Keng Mun, Huang Jinyi, Ching Sik Hong, Zeng Xiangqing T, an Jianguo, Liu Weicai

International Administration
Chief Financial Officer Dan Wunderlich
Director of Content Claudia Duschek
Clinical Editors Nathalie Schüller, Magda Wojtkiewicz
Editors Franziska Beier, Brendan Day, Monique Mehler, Kasper Mussche
Business Development & Marketing Manager Alyson Buchenau
Sales & Production Support Puja Daya, Madleen Zoch
Accounting Karen Hamatschek, Anita Majtenyi, Manuela Wachtel
Media Sales Managers Melissa Brown (International), Hélène Carpentier (Western Europe), Matthias Diessner (Key Accounts), Weridiana Mageswki (Latin America), Barbora Solarova (Eastern Europe), Peter Witteczek (Asia Pacific)
Executive Producer Gernot Meyer
Advertising Disposition Marius Mezger

International headquarters
Dental Tribune International GmbH
Holbeinstr. 29, 04229 Leipzig, Germany
Tel.: +49 341 48 474 302 | Fax: +49 341 48 474 173
info@dental-tribune.com | www.dental-tribune.com

©2018, Dental Tribune International GmbH.
All rights reserved. Dental Tribune International makes every effort to report clinical information and manufacturer's product news accurately, but cannot assume responsibility for the validity of product claims, or for typographical errors. The publishers also do not assume responsibility for product names, claims, or statements made by advertisers. Opinions expressed by authors are their own and may not reflect those of Dental Tribune International.

出版单位：
Dental Tribune Asia Pacific Limited
Room A, 20/F, Harvard Commercial Building,
111 Thomson Road, Wanchai, Hong Kong
Tel: +852 3113 6177 Fax: +852 3113 6199

中国联络处：
地址：北京市朝阳区东四环北路6号二区
阳光上东安徒生花园16号楼1层1单元0101
邮编：100016
电话：86-10-51293736 传真：86-10-51307403
E-mail：info@dtichina.com www.dentistx.com

国际主编：刘洪臣
特邀编委：（按姓氏笔画排序）
George Freedman Sascha A.Jovanovic
Michael Cohen Christian Coachman
Michael Miller Fay Goldstep
Andre Saadoun ED Mclaren
Christopher Ho Mauro Fradeani
Stefan Paul
王海鹏 田孟祥 刘 峰 刘继承 江 山
李 格 杨 磊 时春宇 何桐锋 邹 波
张振生 陈 波 陈吉华 陈 钢 陈 俊
林保莹 金力坚 周国辉 周彦恒 贺 刚
骆小平 都本晖 徐连来 徐 勇 徐维宁
郭 航 唐志辉 黄敬文 黄锦义 程式康
曾祥青 谭建国 刘伟才

中文版出版人：黄 懽
中文版总编：于大光
执行编辑：郭培良
排版设计：沈丹阳

市场及销售总监：胡子剑
电话：86-10-51293736 手机：86-15901565241

CONTENTS

目 录

2018年12月第4期

技术与应用

3 短种植体的临床和影像学表现

Jean-Nicolas Hasson, Jacques Hassid, Dominique Aubazac Paul Zeman

8 两项创新方案用于上颌完全种植重建

Drs Gilbert Tremblay Scott D. Ganz

大师专栏

19 美学功能修复中的数字化工作流程

Francesco Mintronei

病例报告

25 下颌牙列修复

Lyndon Cooper, Dr Ghadeer Thalji, Carly Park, Lee Culp

29 从颗粒转化为泡沫状物

Stefan Schermer

产品资讯

34 前牙的快速、功能美学解决方案

Martin Weber

40 种植体修复再治疗

Philippe Leclercq,Jean-François Martinez MichaelBrüsh

短种植体的临床和影像学表现——2年随访临床研究

作者：【法国】Jean-Nicolas Hasson，Jacques Hassid，Dominique Aubazac；【瑞士】Paul Zeman

本研究的目的是对上、下颌前磨牙和磨牙区的短种植体（6.5 mm）进行临床和影像学评定。入选患者剩余牙槽骨高度至少为6.5 mm，宽度不少于6.0 mm。修复体为单冠或固定长桥，随访时间为2年。

背景

由于拔牙后牙槽骨根尖-牙合向、颊-腭向吸收、上颌窦气化等，导致上颌后牙区可用骨量不足或骨质量不佳，该区域牙列缺失后修复难度大。在诸多影响因素中，上颌后牙区的咬合力较大，这增加了种植失败的风险。Estafanous等人近期对类似的解剖问题进行了回顾。

骨质量

后牙区种植修复往往要更为复杂，例如年轻时恒牙缺失，骨质量较差（Misch分类中的D3和D4类骨），或者是由于炎症刺激导致骨吸收，在原有的解剖结构的限制下，如上颌窦或下牙槽神经，进行种植修复是比较复杂的。特别是在上颌，短种植体（骨内长度<7 mm）的优点就是不必抬高上颌窦窦底高度（上颌窦提升）。

为了增加骨量，出现了几种植入前骨增量技术，这样就可以植入更长、更粗直径的植体。但外科手术问题和潜在失败风险成了临床中的常见问题。植入短种植体有可能避免此类术前治疗。就降低失败率和减少治疗费用来说，这对患者是有利的。

存留率

尽管在早期报道中，短种植体的失败率较高，但近期系统文献回顾也发现，与长种植体比较，短种植体初期成功率较与其相当，因此短种植体可以取代骨增量技术。通过有限元分析也发现，二者的水平和垂直载荷分布情况相似。其它计算方法也表明骨应力与种植体长度基本无关；种植体直径起到了更重要的作用。

最新研究发现，目前使用的短种植体成功率极有可能被很多人接受。Stellingsma等人发现，在萎缩的下颌骨，短种植体存留率为88%~100%。在严重萎缩的上颌骨，短种植体存留率为96%。Esposito等人在一项随机对照分组的研究中，对短、长（引导骨再生）种植体负载3年后的结果进行了比较。研究发现，对于下颌神经管上方有7~8 mm有限牙槽骨的病例，短种植体是垂直向骨增量的可行替代方案。这种治疗方法更快、更经济，而且可以降低失败率。

值得注意的是关于在原有牙槽骨进行种植与上颌窦提升术后种植进行比较的研究。在这项前瞻性研究中，两组共有155名患者植入了393颗种植体，上颌窦提升后种植的成功率低于在原有牙槽骨中直接种植。

关于作者

Jean-Nicolas Hasson

于1981年在南加利福尼亚大学获得牙周病学专业学位。

他在法国米卢斯开设有私人诊所，并任教于法国斯特拉斯堡大学牙科学院。

他的诊所主要致力于牙周病和牙科种植治疗。

联系方式

Jean-Nicolas Hasson

法国，Mulhouse Werkhof 5 rue du，68100

hasson@hrnet.fr

冠-植体之比

一般认为较大的冠-植体比不利于修复。显而易见，使用短种植体必须特别注意这项比例。Birdi等人测定了309颗单冠短种植体的冠-植体比。平均随访时间为21个月，平均冠-植体之比为2，对修复牙是极为不利的。冠-植体比与种植体成功率、近中、远中骨水平之间无统计学关系。

短种植体在后牙区的应用

De Santis等人对后牙区（主要是下颌骨）的短种植体（≤8.5mm）进行了研究，其主要受骨吸收高度影响。随访1~3年后，他们发现植体存留率为98.1%（即107颗植体只有2颗脱落），成功率为96.3%（即107颗植体中只有4颗未达到成功标准）。因此，该研究结果也支持在骨吸收严重的后牙区使用短种植体。关于这一点，需要注意的是，Brånemark等人在早期治疗计划中使用的种植体长度是由经验得出的。

在那个时期，骨内部分的种植体表面经过了机械加工（使其光滑）。目前，种植体骨内部分表面微结构的主要特征可以改善骨整合和增加骨植入接触面积。加上优化的几何形状，现代种植体稳定性是很出色的。反过来，这应该允许使用较短的种植体。短种植体通常定义为长度<10mm，但Hagi等人认为短种植体长度< 7mm。欧洲协会骨整合共识会议将短种植体的长度定为≤8mm。这是切实可行的，因为植体>8mm已经得到长期广泛应用，并没有出现任何与长度相关的特殊问题。

存留率的回顾性研究

最近有学者对短种植体存留率进行了系统分析。发现大多数研究中的累积存留率与长种植体结果相似 （种植体表面机械加工和粗化后的存留率分别为92.5%和98.4%），就此得出结论，使用短种植体是一种可靠的治疗方案。在有限的系统分析和缺乏科学设计的随机对照研究的情况下，这个结论是可以接受的。Telleman等人从文献系统回顾中也得出了相似结论，他们对2611颗局部短种植体修复的存留率进行了研究。

然而，Telleman等人发现种植体存留率（从93.1%增加到98.6%）与种植体长度（从5.0 mm增加到9.5 mm）有关。该学者认为，有充分的证据证明短种植体可以用于部分无牙颌患者，但随着种植体长度的增加，非吸烟者下颌种植体的存留率增加，预后会更好。Morand和Irinakis在早期的文献综述中也得出结论，即使短种植体通常用于牙合力较大的区域（后牙区），但当认真筛选病例时，短种植体的成功率则与长种植体相似。

Annibali等人对短种植体的系统回顾中得出结论，在牙槽嵴萎缩的患者中，短种植体支持修复在短期内似乎是一种成功的治疗选择，但仍建议更多的研究来评价其长期成功率。

临床研究

患者情况

该前瞻性研究的病例包括56名患者（35名女性和21名男性），在三个不同的诊所（JNH，JH和DA）进行种植修复。患者连续进入研究，除了常规评估其是否适合进行种植手术外，没有特定的纳入标准，身体健康情况良好（ASA 1或2），15-17、25-27、35-37或45-47至少有一颗牙齿缺失。种植区垂直骨高度在6.5mm至8.0mm之间，最小宽度为6.0mm，SIMPLANT软件（Materialise Dental）模拟种植进行评估。这种模拟基于锥束计算机断层扫描（CBCT）获得的原始数据。需要特别关注的是要保证距下牙槽神经2mm的安全距离，避免由于影像学误差导致的手术损伤。

此外，患者咬合关系正常（无开牙合），牙弓可以提供足够支持。剔除重度吸烟者（每天吸烟超过5支）、严重磨牙、未治疗的牙周病或菌斑控制不良的患者，或者之前有种植体脱落的患者。种植体植入愈合的牙槽骨中，也就是说，至少在拔牙术后三个月。患者未接受过牙槽嵴增高术治疗。

已经让符合条件的患者了解了所有可供选择的治疗方案。只有同意接受短种植体修复的患者才会被纳入研究。因此，入选患者并没有其它额外风险，该病例不具备研究资格。按照伦理学要求（《赫尔辛基宣言》，2013年10月），告知患者研究细节，在开始治疗前向他们进行解释并签署知情同意书。

手术过程

在局麻下进行标准一期手术。术前1小时，患者预防性使用抗生素（2克阿莫西林，如对青霉素过敏，改为600毫克克林霉素），0.15%洗必泰漱口液漱口1分钟。

根据种植体制造商建议进行种植孔预备。患者病历中

记录骨质量(D1-D4),种植体长度取决于牙槽骨解剖结构。注意种植体粗糙面避免与软组织接触。所使用长度为6.5mm、颈部抛光长度为1.0mm的钛种植体,直径为4.0、4.5、5.0或6.0mm。这些种植体骨内部分表面中等粗糙,有亲水性(ELEMENT 种植体RC INICELL, Thommen 医疗)。

术后要求患者进行标准口腔清洁,包括术后即刻用洗必泰漱口液漱口。每6小时服用1克扑热息痛,持续48小时。术后未使用抗生素或消炎药。一周后拆除缝线。

修复

术后8到12周,种植体负载临时树脂冠。至少在两个月后进行永久修复。因此,部分修复治疗在最后复诊中完成。

种植体稳定性

通过触诊来评价种植体稳定性。这些种植体稳定性良好,检查未发现无松动、牙周袋、探针无出血。

随访

患者在种植体负载2个月后进行随访,每年至少复诊1次。常规随访项目包括加强口腔卫生、刮治及影像学检查(必要时)。

种植体骨水平的影像学评估

通常认为没有必要拍摄常规根尖X光片;因此,为了检查骨整合情况,术后6个月和2年拍X光片。注意使用平行-垂直投照技术;即将传感器支架平行放置,放射球管垂直于种植轴,确保最佳投照。为了评估临床冠-植体比,注意拍摄可显示种植体顶端和牙冠咬合面的X光片。临床检查同时,X光片定量评估骨水平。使用ImageJ(美国国立卫生研究院最新版本),由同一检查者(PZ)完成。用已知种植体高度将图像按比例缩放。

结果

56名患者植入77颗种植体。患者平均年龄为59岁(34~77岁)。1名患者正在接受抗凝治疗,1名患者患有心血管疾病。2例患者以脱蛋白牛骨和自体骨为填充材料进行骨增量。43颗(56%)植体植入上颌骨(15-17, 25-27)和34颗(44%)植体植入下颌骨(35-37, 45-47)。

在77颗种植体中,16颗(21%)直径为4.0 mm,37颗(48%)为4.5 mm,17颗(22%)为5.0 mm,7颗(9%)为6.0 mm。三个实验中心中,有两个中心(DA和JH)使用MONO扭矩棘轮(Thommen 医疗)记录40颗种植体植入扭矩。16颗植体(40%)植入扭矩为20 Ncm,22颗植体(55%)植入扭矩为30 Ncm,2颗植体(5%)植入扭矩为35 Ncm,表明种植区牙槽骨质量良好。这与无种植体脱落的结果是相符的,也就是说,种植体存留率为100%。

影像学评估种植体周围骨高度,确认这些种植体骨水平稳定(图1)。种植体骨水平稳定在0.9±0.5mm(均值±标准差)之间,也就是说这对种植体-基台连接是有利的。种植体颈部有1.0mm是光滑的。因此,该组患者中,骨水平稳定在种植体粗糙界面。

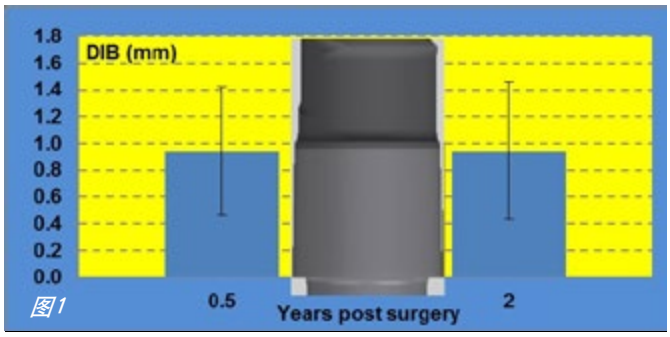

图1: 种植体植入6个月和2年后,短种植体周围(近中及远中)骨水平。种植体肩部被包裹,可见与种植体几何形状相关的骨水平。

研究中一名74岁女性患者,右侧下颌后牙部分缺失。3个月前拔牙,愈合牙槽骨内植入3颗植体。由于离下颌神经管较近,为了避免损伤神经,在第二前磨牙和第一磨牙(45和46)植入短种植体,并覆盖愈合基台。

牙龈移植(非潜入式) 2个月后,移除愈合基台(图2a和b),种植体周围软组织成形良好。根尖X光片未见病理现象(未显示)。开口式托盘。移除愈合基台两周

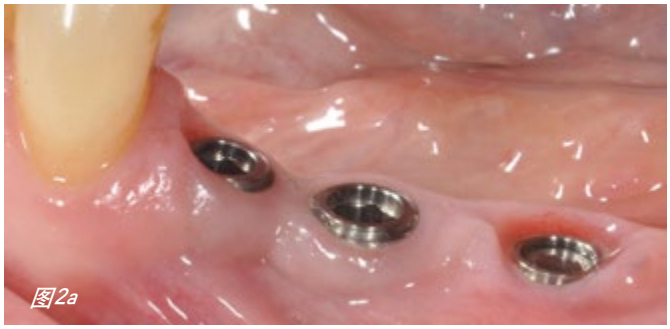

图2a&b: 3颗种植体植入右侧下颌骨的颊侧(a)和咬合面(b)图像。2个月牙龈愈合后移除愈合基台。

后，修复体框架采用螺丝连接，以确保被动贴合；检查咬合，完成永久修复（图3），螺丝内固定。2年后口内照片显示出良好的预期结果（图4）。

图2b

图3

图3： 种植修复前的永久金瓷桥。

图4

图4 ：种植体支持永久固定桥修复2年后颊侧图像。

讨论

近年来，短种植体被证实和长种植体一样，有较高的成功率。这种结果是由于严格控制短种植体适应症，以及广泛使用CBCT（自上世纪末开始使用）明确初始诊断、种植体改良设计以及对种植周围炎危险因素的了解和控制。由于有了更精确的诊断方法，广泛（精确）的手术指南，短种植体的存留率和成功率大大提高。在近期发表的文献中，我们还发现改良的硬组织管理和更精确的软组织诊断（薄龈生物型）管理，这些可能有助于提高种植体的存留率和成功率。

长种植体并没有机械性能优势

有限元分析研究发现，最大应力只作用于种植体的牙冠部分，而很少作用于种植体根尖。根据这项发现，如果只考虑这一方面因素，较长种植体并未表现出任何机械性能的优势。本文中病例研究结果支持这个观点。我们已经证实短种植体的成功率与长种植体的成功率类似。此外，牙冠-种植体比< 2似乎并不是重要因素。

长种植体与短种植体的存留率相似

我们的研究结果支持短种植体治疗单颗缺失牙的可行性。在最近发表的一项关于短种植体作为单个单元、非夹板修复的临床研究中，168例患者被植入了221短种植体（长6.0-9.0mm；直径3.7-5.6 mm），随访27个月。上颌种植体的存留率为88.6%，而下颌种植体的存留率为96.0%。吸烟、糖尿病和骨增量与种植体早期失败率增加无关。研究人员得出结论，在平均37个月的时间里，短种植体支持单冠修复的存留率与长种植体的存留率相当。

微创手术方案

本研究病例显示，所选择的治疗方案具有较好的可预见性（图2-4）。如果没有短种植体，就需要一个损伤更大的手术方案。因此，有效地避免了临床高风险，治疗也更为经济。

种植体周围炎

种植体周围炎的发生仍是一个主要问题。需要考虑以下两个因素：提供最佳菌斑控制方法，这个问题可能是由于植体位置导致，因此难以提供足够的牙周组织支持。这应通过合理的硬组织和软组织管理来解决，确保面部和舌/腭侧有足够的牙槽骨和最佳软组织生物型。

结论

鉴于上述病例，对短种植体的可靠性和可预测性进行了2年观察。多中心研究结果证实了其他学者的研究结论。影像学检查发现少量的种植体颈部骨吸收（< 1mm）。仍然需要进行长期研究，以确定是否有特定的危险因素与短种植体有关。CI

24th Dental South China 2019

International Expo 华南国际口腔展

Dental South China 中国·广州

Top Dental Show in China | 行业盛事博览牙科

2019年3月3-6日

扫一扫，加关注
展会资讯尽掌握

www.dentalsouthchina.com

广州·中国进出口商品交易会展馆C区

主办方：广东国际科技贸易展览公司

参展联系：0086-20-83549150

参观联系：0086-20-83561589

传真：0086-20-83549078

Email：dental@ste.cn

Email：dentalvisit@ste.cn

ufi Approved Event