

DENTAL TRIBUNE

The World's Dental Newspaper • Slovenian Edition 

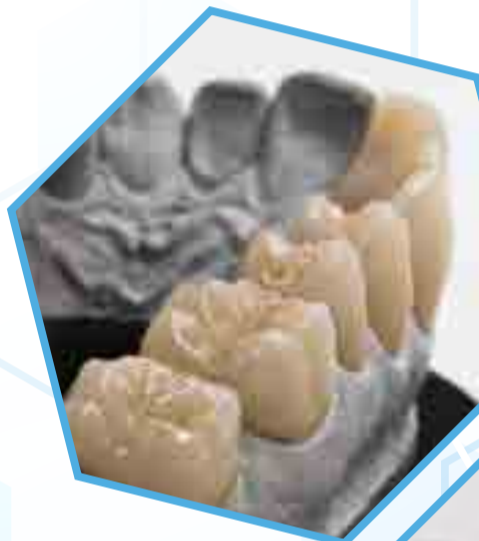SLOVENIJA

DECEMBER 2019

ŠT. 5 / LETO 10

Sistemi za zdravljenje abfrakcij strani 6-7

Kateremu dati prednost?



100.000.000 uporabljenih OptraGatov

stran 15

Čas za ponoven premislek tistih, ki ga še ne uporabljajo

Cirkonijevi Multilayer diski stran 21

Ko vrhunska estetika postane vsakdanji standard

Essentia tekmovanje v akademski popolnosti: zmagovalni primer

Myriam Alonso Fuente, Španija

Doktorica dentalne medicine Myriam Alonso Fuente je diplomirala na Complutense University of Madrid (UCM) v Španiji. Zatem je zaključila triletni podiplomski program protetike na isti univerzi (UCM) in tako pridobila naziv specialistka estetskega in restorativnega zobozdravstva na Evropski univerzi v Madridu (UEM). Prejela je prvo priznanje na Essentia tekmovanju v akademski popolnosti 2016-2017.

GC Europe vsako leto organizira Essentia tekmovanje v akademski popolnosti. Letos so sodelovali dodiplomski in podiplomski študenti dentalne medicine številnih univerz in držav. Zmagovalci državnih tekmovanj so bili povabljeni na kampus GC Europe v Leuvnu v Belgiji, kjer so se potegovali za naziv evropskega prvaka in fantastične nagrade.

Pri vsakem posameznem primeru je neodvisna žirija ocenila originalnost, kompleksnost, kvaliteto in prezentacijo. V članku je predstavljen zmagovalni primer iz leta 2017 Myriam Alonso Fuente iz Španije.

45-letna pacientka je bila napotena na tečaj estetskega in restorativnega zobozdravstva na Evropski univerzi v Madridu. Bila je nezadovoljna z izgledom sprednjih zob in zato želela zamenjavo starih restavracij in zaprtje diastem.

Po končanem kliničnem pregledu smo posneli nekaj fotografij, vzeli odtise za diagnostično modelacijo v vosku in se odločili za gingivektomijo, s katero bi izboljšali lastnosti

zob. Za samo zdravljenje pa smo načrtovali direktne kompozitne luske na zgornjih sekalcih s sistemom kompozitov Essentia.

Pacientka sicer ni imela zdravstvenih težav. Bolečin in prematurnih kontaktov s spodnjimi sekalci ni bilo, zobje so se pozitivno odzivali na vitalitetne teste. Pacientka je imela normalna pričakovanja do izida zdravljenja in je bila zelo kooperativna, a tudi dokaj zahtevna.

Najprej smo naredili analizo estetike:

1. Dentolabialni odnos

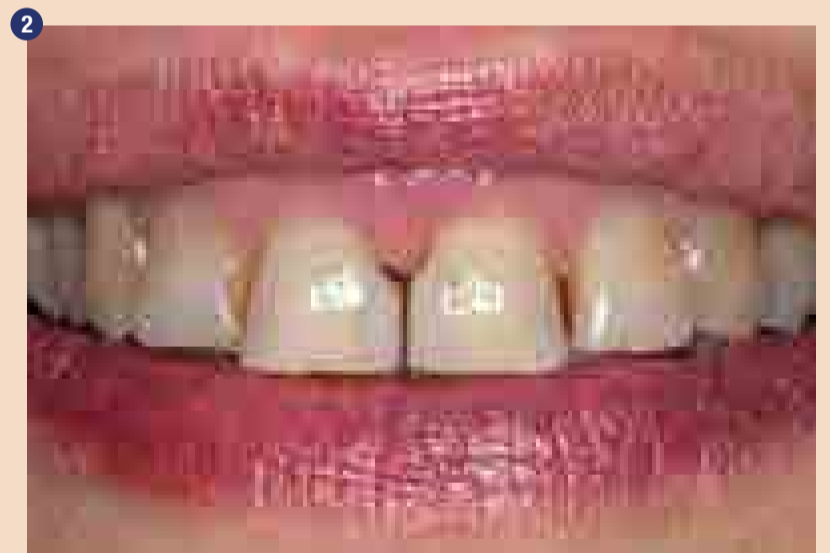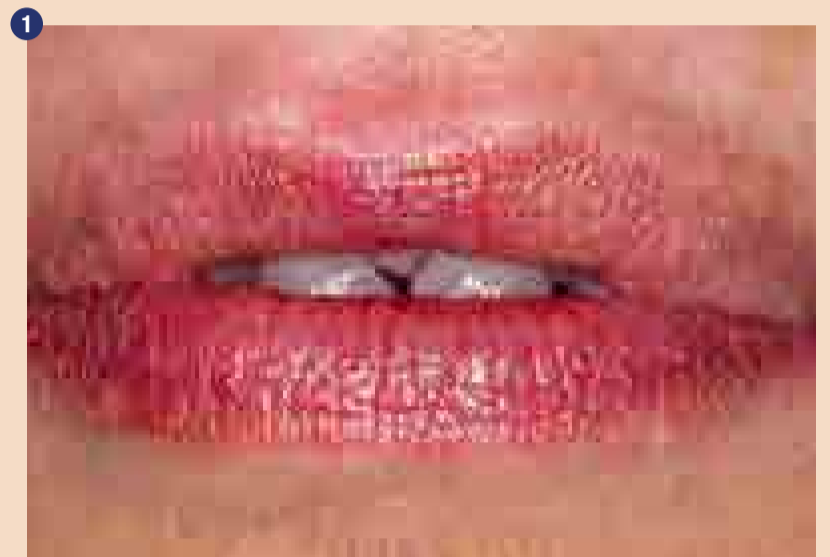Ustnični stik je bil inkompetenten. Cervikalna tretjina zob je bila vidna, razen v primeru vsiljenega stika ustnic (Slika 1). V mirni legi so bili incizalni robovi v stiku s spodnjo ustnico (Slika 2).

Slika 1: Začetno stanje; zaprta usta
Slika 2: Začetno stanje; nasmeh
Imela je gummy smile z linijo nasmeha vzporedno spodnji ustnici. Zoba 16 in 26 sta bila izpostavljena; nasmeh je bil rahlo asimetričen in obrazna simetrala je sovpadala s središčnico zob (Slika 3). Imela je

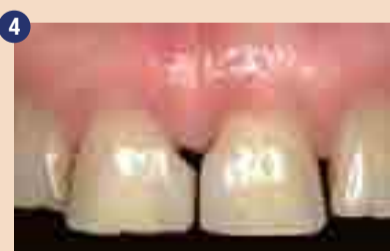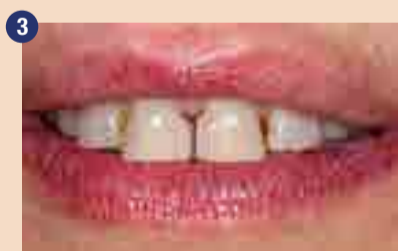ustnice srednje polnosti in okluzalno ravnino vzporedno komisurni liniji.

2. Robovi dlesni, razmerja zob in diagnostična modelacija v vosku

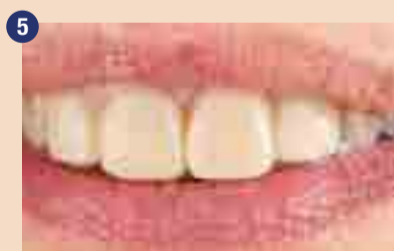Potek roba dlesni in razmerja zob so bila napačna; zobje so bili dokaj široki. To smo želeli izboljšati, da bi dosegli harmoničen nasmeh (Slika 4). Odločili smo se za resekcijo dela dlesni, saj je bil incizalni rob v mirni legi tako ali tako že v stiku s spodnjo ustnico. Če bi torej podaljšali incizalni rob, bi le-ta motil okluzijo. Povzetek diagnostike in možnosti zdravljenja je podan v Tabeli 1. Odločili smo se za kompozitne luske zaradi finančnih razlogov in ker nam je to omogočalo minimalno invaziven pristop. Lahko smo dosegli pravilno anatomsko obliko, pravilne funkcionalne odnose z antagonisti, dobro barvno integracijo s primerno mikro in makro teksturo tako s kompozitom kot s keramiko.



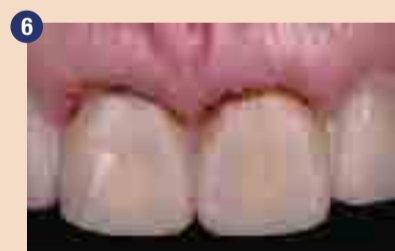Začetno stanje; Usta v mirni legi



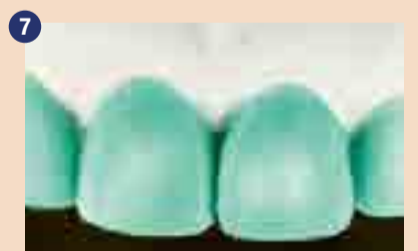Marginalni oris zob



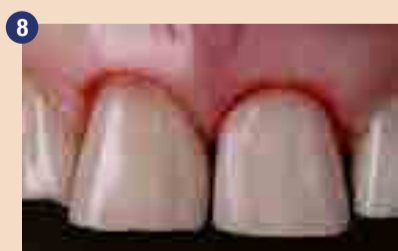Diagnostična modelacija v vosku



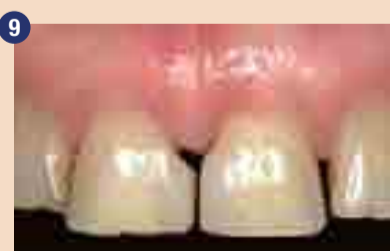Obris diagnostične modelacije v vosku; distalni koti potrebujejo zaokroženje, manjša gingivektomija bi izboljšala razmerja



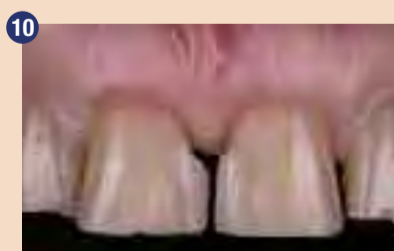Intraoralni mock-up



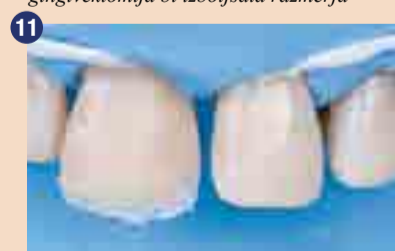Gingivektomija vodena z mock-up



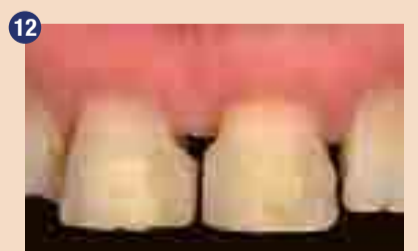Pred celjenjem je bil gingivalno dodan kompozit.



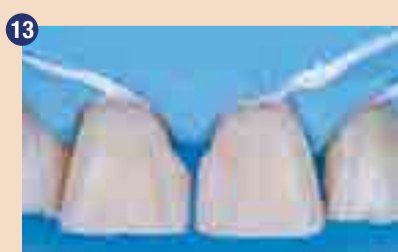Po enomesečnem obdobju celjenja



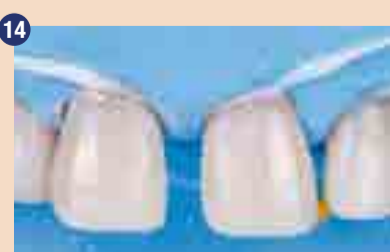Polarizirana slika za izbiro odtenka Essentia po tehniki kompozitnega gumba.



Izolacija z gumijasto opno.



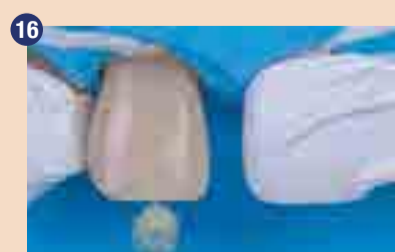Po preparaciji



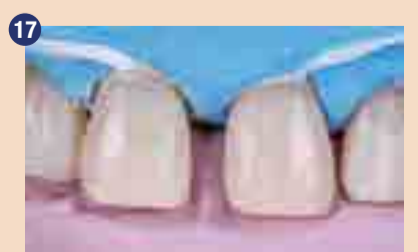Jedkanje s H3PO4



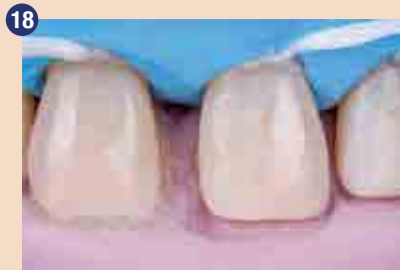Nanos adheziva



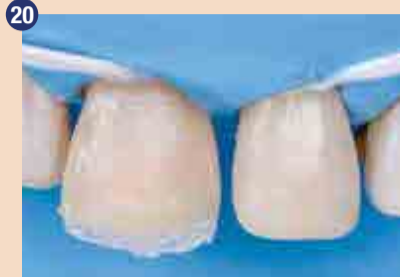Silikonski ključ



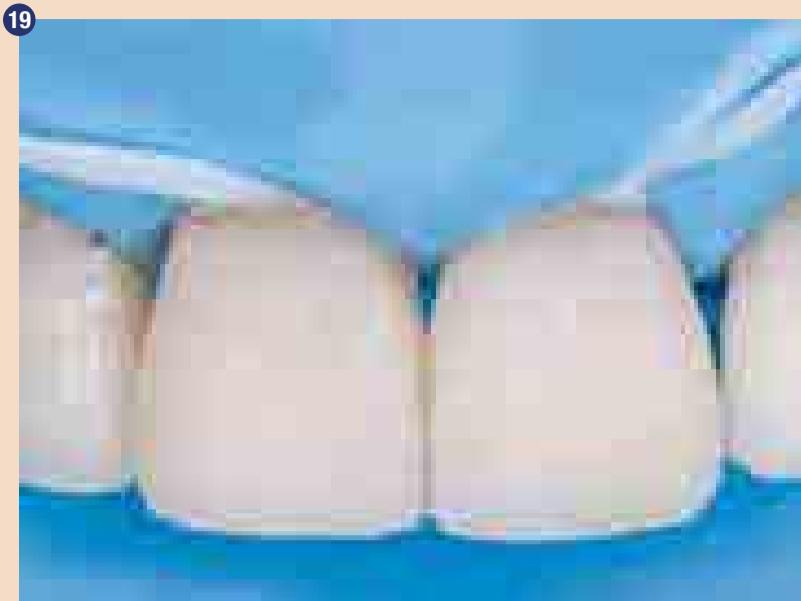Izdelava palatinalne omarice z Essentia LE



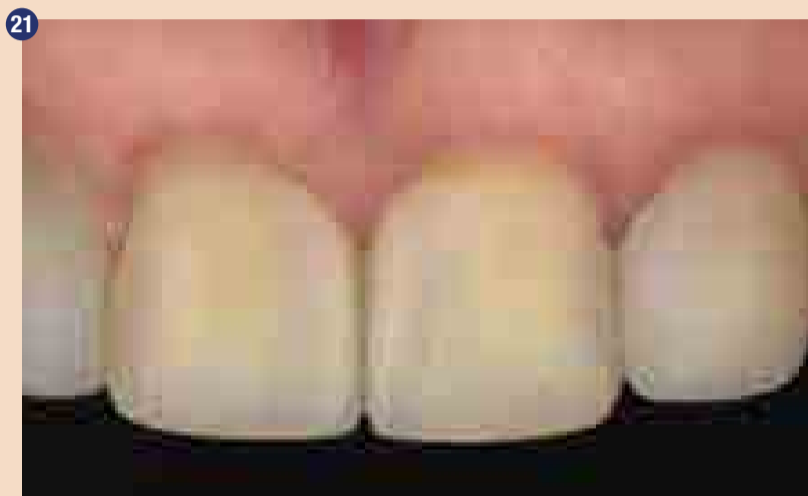Dentinska stratifikacija z Essentia MD in DD



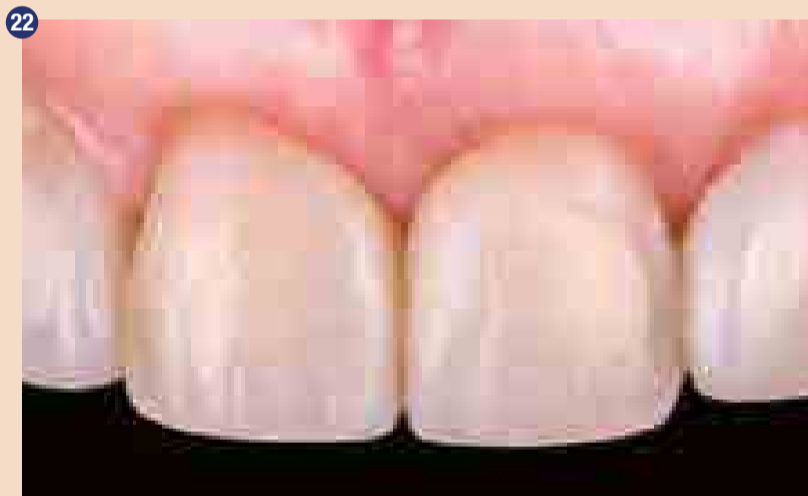Končne restavracije



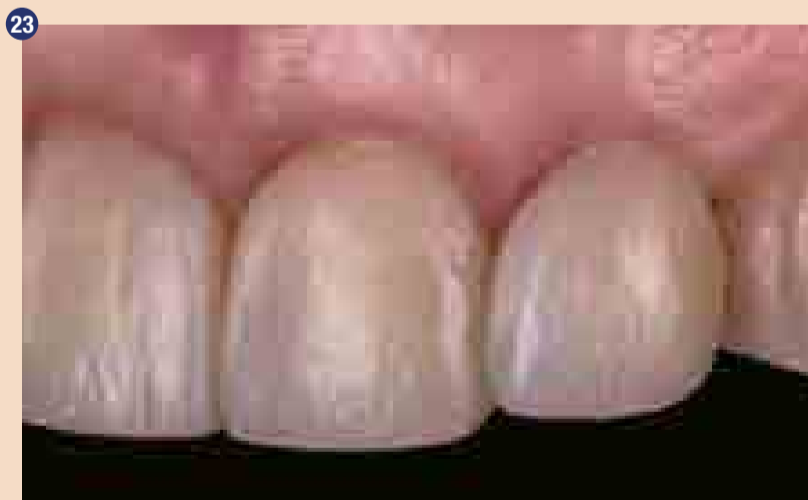Vestibularna sklenina: Essentia LE



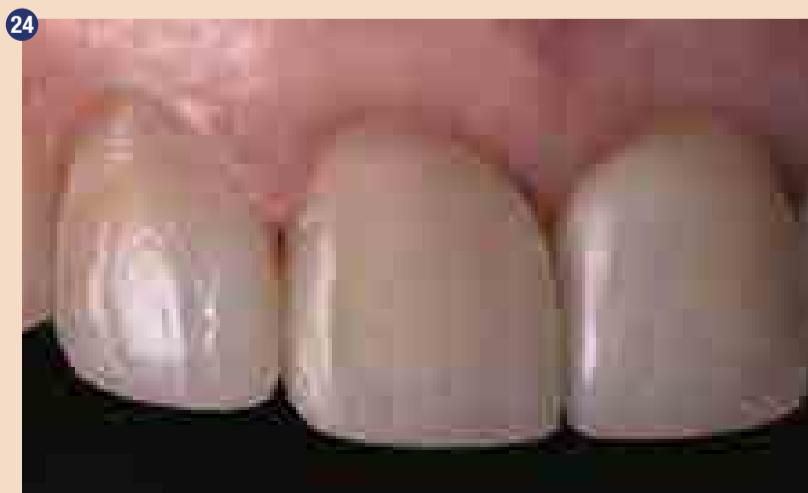Končne restavracije: polarizirana slika



Končne restavracije: frontalni pogled



Končne restavracije: lateralni pogled, studijska bliskavica a) pogled iz leve b) pogled iz desne



24

Tabela 1. Pregled diagnostike in možnosti zdravljenja.

Diagnostični elementi

- Disproporcionalne krone zgornjih sekalcev
- Diasteme med zgornjimi sekalci
- Hiperplazija dlesni
- Asimetričen rob dlesni
- Bukalno premaknjen zob 22
- Mezializirani zobje 11, 21, 12

Možnosti zdravljenja

- Porcelanske luske na zobeh 11, 12, 21, 22
- Kompozitne luske na zobeh 11, 12, 21, 22

Narejena je bila diagnostična modelacija v vosku za oceno želenih sprememb v oblik, nagibov in morfologije zob (Slika 5). Iz diagnostične modelacije v vosku je bilo očitno, da morajo biti distalni robovi zaokroženi in da bi bila za izboljšavo razmerij potrebna gingivektomija (Slika 6). S silikonskim ključem je bilo to preneseno na mock-up v ustih (Slika 7). Glede zaželenih sprememb smo se posvetovali s pacientom. Poleg tega je mock-up tudi vodil gingivektomijo (Slika 8). Na vestibularni strani je bil sondiran kostni greben in žepi so bili globlji od 3mm. En milimeter je bil resecciran za izravnavo tkiva. Vratni obris je bil izdelan iz kompozita za oporo dlesni v času celjenja (Slika 9).

Po enem mesecu se je dlesen dovolj zacelila, da smo lahko nadaljevali z restorativnim zdravljenjem (Slika 10). Izbira odtenka je bila izvedena s 'tehniko gumba' in polariza-

cijsko lučko. Izbrane so bile svetla skleninska (LE), srednja dentinska (MD) in temna dentinska (DD) barva kompozitnega sistema Essentia (Slika 11). Po namestitvi gumijaste opne za absolutno osušitev (Slika 12) smo odstranili stare kompozitne zalivke in zaokrožili distalne kote (Slika 13). Sosednji zobje so bili izolirani s teflonskim trakom in sklenina jedkana s 37% fosforno kislino (Slika 14) pred nanosom adheziva (Slika 15). Z uporabo silikonskega ključa, izdelanega na podlagi diagnostične modelacije v vosku (Slika 16), je bila izdelana palatinalna omarica z Essentia LE (Slika 17).

Nato je bilo zgrajeno telo zoba (Slika 18). Kontaktno točko so bile izdelane z uporabo sekcijskih matric, ki omogočajo dobro proksimalno konturo. Po dentinski stratifikaciji z MD in DD je bila narejena še vestibularna ploskev s plastjo LE (Slika 19-20). Končni rezultat izkazuje vrhunsko ujemanje odtenkov pod različnimi viri svetlobe in nakloni (Slika 21-23). ■

Avtor:

Myriam Alonso Fuente,
Španija

AD

Estetika vrnjena nazaj k osnovam

Essentia™ GC

Odprite vrata k poenostavitvi

Sledite intuiciji

GC EUROPE N.V.
East European Office-Slovenia
Ulica talcev 1a
3310 Žalec
Tel: 03/710-32-70
Faks: 03/710-32-71
info.slovenia@gc.dental
http://eeo.gceurope.com

(vse foto: Myriam Alonso Fuente, Španija)

1. simpozij Zlatarne Celje d.o.o.: Au dentalne zlitine danes in v prihodnosti

Lidija Grobelšek, Zlatarna Celje

Zlatarna Celje d.o.o. je v petek, 8.11.2019, v Radisson Blu Plaza hotelu organizirala simpozij na katerem so predstavili najnovejše raziskave dosežkov in smernic na področju zlatih dentalnih zlitin v vsakdanji stomatološki in protetični praksi.

Predavanja so izvedli vrhunski strokovnjaki – predavatelji s treh univerz:

- Doc. dr. Ana Todorović, Univerza v Beogradu, Stomatološka fakulteta
- Dr. Danica Popović, Univerza v Beogradu, Stomatološka fakulteta
- Izr. prof. dr. Klemen Bohinc, Univerza v Ljubljani, Zdravstvena fakulteta
- Dr. Peter Majerič, Univerza v Mariboru, Fakulteta za strojništvo
- Izr. prof. dr. Rebeka Rudolf, Univerza v Mariboru, Fakulteta za strojništvo.

Zlatarna Celje je začela z delovanjem že davnega leta 1844, ko se je pričela prva obdelava zlata in zlatih zlitin. Danes je lastnik blagovnih znamk Zlatarna Celje, Lencia in Aurodent ter ima lastno proizvodnjo in močno razvito prodajno mrežo na domačih in tujih trgih. Tako Zlatarna Celje že več kot 175 let izdeluje nakit, ki temelji na lastnem dizajnu, visoki kвалiteti priznanih celjskih zlatarskih mojstrov in na sodobni tehnologiji.

V okviru blagovne znamke Aurodent delujeta programa Dental, v katerem Zlatarna Celje že od leta 1930 s pomočjo lastnega razvoja izdeluje dentalne zlitine za potrebe zobne protetike. V Sloveniji in na ožjem področju JV Evrope tako praktično nima pravega konkurenta s področja predelave plemenitih kovin in je eden izmed pomembnejših proizvajalcev plemenitih polizdelkov tudi za druge veje industrije.

V proizvodnem programu Dental se izdelujejo vse vrste plemenitih dentalnih zlitin, kjer imajo vodilno mesto zlato, zlato-platinske in srebro-paladijeve zlitine. Iz teh se v naslednji stopnji, t.j. v zobnem laboratoriju, izdelajo konstrukcije za litje zobnih nadomestkov.

Dentalne zlitine, ki jih proizvaja Zlatarna Celje, vzdržijo tehni-

no, funkcionalno in kemijsko v uskih najmanj sedem let, kar sočasno predstavlja tudi minimalno življenjsko dobo zobnih kron in mostičkov. Vhodne surovine – t.j. zlato, platina in srebro, iz katerih so izdelane dentalne zlitine, so porok za najvišjo stopnjo biokompatibilnosti in neferomagnetnosti. Človeškemu organizmu so tako prijazne in zdravju neškodljive.

Zlatarna Celje ima v svojem razvojnem planu strategijo, s katero želi vstopiti tudi na področje nanotehnologij. Pri tem z razvojem cilja izdelati zlato nanodelce, ki se bodo uporabljali za različne aplikacije.

Povzetki predavanj:

Au dentalne zlitine in predstavitev njihovih funkcionalnih lastnosti

Izr. prof. dr. Rebeka Rudolf, univ. dipl. inž., Univerza v Mariboru, Fakulteta za strojništvo, Zlatarna Celje d.o.o., Slovenija

Zlatarna Celje d.o.o. je pod okriljem blagovne znamke Aurodent dolgoletni proizvajalec različnih plemenitih dentalnih zlitin. Zlato (Au), platina (Pt), srebro (Ag) in paladij (Pd) predstavljajo osnovne izhodne kovine, iz katerih izdelujemo različne plemenite dentalne zlitine, ki dosegajo najvišjo stopnjo medicinskih pripomočkov, prijaznih človeškemu organizmu. Proizvodnja celotnega asortimana plemenitih dentalnih zlitin poteka na osnovi Direktive o medicinskih pripomočkih 93/42 EEC, ki jo bo v kratkem nadomestila uredba (EU) 2017/745. Skladno z navedeno direktivo so plemenite dentalne zlitine razvrščene kot medicinski pripomoček razreda II a – s srednjo stopnjo tveganja za organizem. Usklajenost plemenitih dentalnih zlitin z navedeno direktivo

Zlatarna Celje d.o.o. jamči z deklaracijo CE znaka. Vse plemenite dentalne zlitine so vpisane v Register medicinskih pripomočkov pri Javni agenciji Republike Slovenije za zdravila in medicinske pripomočke (JAZMP): www.jazmp.si.

V okviru razvoja in spremljanja kvalitete Au dentalnih zlitin posebno skrb namenjamo preverjanju ustreznosti plemenitih dentalnih zlitin s področja njihovih funkcionalnih lastnosti, vključujoč mehanske lastnosti, biokompatibilnost in korozijsko obstojnost. Tem kriterijem v osnovi ustrezajo vse skupine proizvodov, ki predstavljajo zlato zlitine za krone in mostičke, zlato paladijeve zlitine za fasetiranje z umetnimi masami, zlato platinske zlitine za krone in mostičke ter dentalne zlitine z nizko vsebnostjo plemenitih kovin.

V predavanju so bila predstavljena izhodišča, ki jih striktno upošteva Zlatarna Celje d.o.o. s kontrolirano proizvodnjo, certificiranimi izdelki s strani pooblaščenih, tako domačih kot tujih institucij ter nenehnimi vlaganji v razvoj, da so zagotovljeni optimalni pogoji za proizvodnjo in dobavo zdravju prijaznih Au dentalnih zlitin.

Dentalne zlitine – medicinski pripomočki na evropskem trgu

dr. Peter Majerič, univ. dipl. inž., Univerza v Mariboru, Fakulteta za strojništvo, Zlatarna Celje d.o.o., Slovenija

Direktiva o medicinskih pripomočkih Evropske unije 93/42 EEC usklajuje zakone glede medicinskih pripomočkov na trgu Evropske unije za doseganje visoke stopnje kvalitete teh izdelkov za varnost pacienta. Na izdelkih za evropski trg, ki ustrezajo direktivi o medicinskih pripomočkih, mora biti nameščena oznaka CE. V letu 2017 je bila izdana nova uredba za medicinske pripomočke (EU) 2017/745, ki prinaša novosti glede zahtev za te izdelke. Prehodno obdobje za uveljavitev zahtev nove uredbe MDR (Medical Device Regulation) je 3 leta, do 26. maja 2020.

Zlatarna Celje d.o.o. proizvaja različne plemenite dentalne zlitine že nekaj desetletij pod programom Aurodent. Glede na uredbo se dentalne zlitine uvrščajo v medicinske pripomočke razreda IIa (srednja stopnja tveganja za pacienta), zaradi česar bomo kot proizvajalec medicinskih



pripomočkov novim zahtevam sledi tudi v Zlatarni Celje. Nove zahteve vključujejo poudarek na kvalifikaciji osebjia proizvajalca pri različnih stopnjah proizvodnje, vzpostavitev digitalnega sistema za edinstveno identifikacijo naprave (unique device identification – UDI), strožji nadzor izdelkov po dajanju na trg in strožje klinične dokaze glede varnosti naprav za paciente. Nova direktiva bo bolje opredelila izdelke za medicinske pripomočke in izboljšala preglednost s standardnimi podatki in tehnološkim napredkom. Prosto dostopna baza podatkov, vzpostavljena v skladu z novo uredbo MDR, bo vsebovala bolj obsežne podatke o samih napravah in podatke o vseh gospodarskih subjektih, povezanih s temi napravami. S pomočjo dodeljenih UDI identifikatorjev bo tako na novo vzpostavljena baza podatkov EUDAMED omogočila pregled in sledljivost nad medicinskimi pripomočki ter zmanjševanje medicinskih napak. Cilj nove uredbe je zvišati varnost pacientov in izboljšati preprečevanje neželenih dogodkov, kot na primer dobro poznane okvare prsnih vsadkov v Franciji pred nekaj leti. Ta je bila tudi posledica neskladnih razlag direktiv v različnih državah. V predavanju so bile prikazane nove smernice za pakiranje in označevanje dentalnih zlitin Aurodent, ki ustrezajo novi uredbi, ter poprodajno spremljanje izdelkov in poročanje o zapletih pri uporabi naših dentalnih zlitin v zobozdravstvu.

Zlato od preteklosti do nano prihodnosti dr. Danica Popović, dr. stom., Univerza v Beogradu, Stomatološka fakulteta, Srbija

Nanodelci so že stoletja prisotni povsod okoli nas, čeprav so se nanomateriali uveljavili šele v zadnjih letih. Njihova uporaba je mogoča na novih področjih in na hitro rastočem trgu. Študija kompozitnih materialov na osnovi polimerov in anorganskih

polnil nanometrskih dimenzij, kot je na primer zlato, se je v zadnjih desetletjih razvila v eno najpomembnejših panog na področju nanoznanosti. Kompoziti so narejeni iz matrice in elementov za utrjevanje. V zadnjem času se kot utrjevalci v kompozitih uporabljajo tudi taki nanomateriali, ki imajo precej drugačne lastnosti kot tisti, ki se pojavljajo v naravi. Te lastnosti so specifične in v nekaterih primerih lahko materialu dajo popolnoma nove funkcije.

Nanomateriali, ki se uporabljajo v zobozdravstvu, lahko tako bistveno izboljšajo mehanske ter funkcijske lastnosti, kakor tudi estetski videz, poleg tega pa lahko imajo protimikrobne in terapevtske učinke. S spreminjanjem dimenzij nanodelcev je mogoče prilagoditi celo fizikalne lastnosti nanomaterialov brez spreminjanja njihove kemijske strukture.

Odtis v protetiki implantatov

doc. dr. Ana Todorović, dr. stom., Univerza v Beogradu, Stomatološka fakulteta, Srbija

V sodobni implantologiji je kakovost odtisa pomemben dejavnik uspešnosti terapije s protetičnimi implantati. Glede na indikacijo je mogoče odtise realizirati z odprto ali zaprto žlico.

Na zobozdravstvenem trgu so prisotni različni sistemi implantatov, ki ponujajo veliko število odtisnih elementov. Odtis v osnovi temelji na uporabi enofazne ali monofazne tehnike na ravni implantata ali abutmenta z uporabo elastomernih odtisnih materialov - polieter in vinil polisiloksan.

Metoda enofaznega odtisa vključuje kombiniranje materialov različnih konsistenc, katerih namen je natančno identificirati predvsem vrat implantata, ki je analog razmejnice pri pripravi v običajni protetiki. Enofazna tehnika odtisa pomeni uporabo materiala iz polieterskega materiala za odtis z enako srednjo konsistenco v žlici in okoli implantatov.

Natančen odtis in preciznost ustvarita podlago za uspešno protetično implantantno terapijo. Nujno je, da tako zobozdravniki kot tehniki posejdujejo celovito razumevanje protetičnih komponent, ki jih je mogoče pridobiti s kliničnimi izkušnjami. Odprte in zaprte tehnike odtisa z žlico imajo svoje prednosti in slabosti, izbira tehnike pa je odvisna od zdravnika in pacientovih želja. Nenatančnosti odtisa se lahko zmanjšajo, tako da, se za vsak primer po-



(obe fotografiji: ZT)

sebej izbere ustrezno tehniko, t.p. da zobozdravnik pritrdi prenos implantata na analog implantata in z uporabo ustreznih akrilnih kontrolnikov določi položaj abutmentov na modelu in v pacientovih ustih.

V zadnjih letih so digitalne tehnologije in optični odtisi vedno bolj zanimivi pri uporabi CAD/CAM sistemov, z izogibanjem izdelave delujočega modela in za izdelavo zobnih nadomestkov na implantatih v kratkem času, z uporabo keramik ali kompozitnih blokov.

Adhezija bakterij na dentalne materiale in površine

izr. prof. dr. Klemen Bohinc,
Univerza v Ljubljani, Zdravstvena fakulteta, Slovenija

Kolonizacija bakterije *Streptococcus mutans* na dentalne površine v ustni votlini je ena od najpomembnejših vzrokov za tvorbo kariesa. V raziskavi bo predstavljena študija adhezije omenjene bakterije na dentalnih površinah iz amalgama, Chromasita, Cr-Co, keramike, kompozita na osnovi smole, Au-Pt zlitine in zob. Za dobro razumevanje adhezije bodo najprej okarakterizirane dentalne površine (hrapavost, hidrofobnost in pretočni potencial). Rezultati raziskav kažejo, da je stopnja bakterijske adhezije na amalgamu in zlatu izjemno nizka. Ostale površine kažejo znatno večjo stopnjo adhezije. Iz omenjene raziskave lahko zaključimo, da lahko izboljšana karakteristika površin (dodatek zlata) znatno zniža bakterijsko adhezijo in posledično znižamo tvorbo sekundarnega kariesa.

Zlat nasmeh – je to retro? Zakaj v zdravstveno zavarovanje vključiti tudi zlate dentalne zlitine?

dr. Danica Popović, dr. stom.,
Univerza v Beogradu, Stomatološka fakulteta, Srbija

V predavanju bo predstavljena analiza stanja na področju zlatih dentalnih zlitin za kovinsko-keramične sisteme skozi desetletja. Rezultati kažejo, da je za ohranjene dlesni in zdravo ustno votlino po desetletnem protetičnem zdravljenju edino zagotovilo uporaba/izbira zlatih dentalnih zlitin v primerjavi z ostalimi baznimi zlitinami. Študije kažejo, da imamo v ustih hitro rastoče bakterije na eni strani, pri čemer nam zlato s protimikrobnim delovanjem na drugi strani omogoča vzpostavitev normalnega ravnotežja in reguliranje ohranitve ustrezne stopnje zdravja v ustni votlini.

Na osnovi tega bo v predavanju postavljena hipoteza z vprašanjem, zakaj vključiti v zdravstveno zavarovanje tudi zlate dentalne zlitine.

Selektivno lasersko sintranje, SLM in dodajalne tehnologije v zobozdravstvu

dr. Peter Majerič, univ. dipl. inž.,
Univerza v Mariboru, Fakulteta za strojništvo, Zlatarna Celje d.o.o., Slovenija

V zadnjih 30 letih se postopki aditivne oziroma dodajalne proizvodnje pogosto uporabljajo za hitro izdelavo prototipov. Te tehnologi-

je se zdaj lahko tudi uporabljajo za izdelavo kovinskih delov. Ta preboj v proizvodni tehnologiji omogoča izdelavo novih, zapletenih oblik in geometrijskih lastnosti, hitrejše izdajanje izdelka na trg ter izboljšave glede ekološkega vpliva in oblikovanja v primerjavi s tradicionalnimi industrijskimi procesi. Pri aditivni proizvodnji se z digitalnimi podatki iz 3D oblikovanja izdelek izdelava z dodajanjem plasti materiala. Kot sopenka za aditivno proizvodnjo se uporablja izraz "3D-tiskanje".

Zobozdravstvo zahteva krone, vsadke, proteze in pripomočke, ki so prilagojeni posamezniku. Pri prehodu na digitalne zobozdravstvene storitve so nekateri zobozdravniki vlagali v rezkalne stroje, ki so sposobni hitro izdelati krone za paciente. Danes to metodo vse bolj nadomeščajo postopki aditivne proizvodnje, saj je prednost teh tehnologij v izdelavi pripomočkov visoke ločljivosti po meri, manjši potrošnji materiala, manj kasnejše obdelave in večji svobodi pri oblikovanju delov.

Za 3D-tiskanje so potrebni podatki o oralnem stanju pacienta, ki jih pridobimo z intraoralnimi skenerji ali s skeni modelov vtiska. Ti podatki se obdelajo za izdelavo digitalnega modela dentalne proteze brez izgube natančnosti, prisotne pri konvencionalnih metodah vtiska. 3D-tiskanje se nato začne z nanašanjem tanke plasti uprašnega materiala na gradbeno ploščad. Zmogljiv laserski žarek nato natančno zlije prah v točkah, ki jih določijo računalniško ustvarjeni podatki o izdelku. Nato se ploščad spušča in nanese drugi sloj prahu. Material se ponovno zlije tako, da se na predhodno določenih točkah veže s spodnjo plastjo. To tehnologijo aditivne proizvodnje, ki temelji na laserskem sintranju, imenujemo selektivno lasersko sintranje oziroma taljenje (SLM – selective laser melting).

Izdelava 3D-tiskanih zobnih kron je bila prej dolgotrajna, saj je bilo CNC rezkanje ključni del postopka. Danes ima 3D-tiskanje kron ločljivost do 10 mikronov, kar omogoča gladke površine z minimalno naknadno obdelavo. S pomočjo selektivnega laserskega sintranja, taljenja s snopom elektronov (EBM) ali neposrednega laserskega taljenja kovin (DMLM) je možno tiskati krone iz kobaltkroma in drugih zlitin. S proizvodnjo 3D-tiskanih protez se tudi zmanjša število obiskov pacienta, potrebnih v daljšem obdobju, ki pogosto traja 18 do 24 mesecev ali več. Zobozdravstvene ambulante z lastnimi 3D-tiskalniki na kraju samem lahko nudijo zobozdravstvene rešitve svojim pacientom v minutah ali urah, ne pa v dneh ali tednih. 3D tiskanje ima tako velik potencial za uveljavljanje celovitih sprememb v zobozdravstvu.

Načela okluzije v protetiki implantatov

doc. dr. Ana Todorović,
dr. stom., Univerza v Beogradu,
Stomatološka fakulteta, Srbija

Okluzija in njena vloga za biološko in mehansko stabilnost implantacijske terapije predstavlja polemiko na tem področju. Kliniki pri terapiji z implantati uporabljajo načela okluzije naravnih zob, čeprav implantati

niso in ne delujejo kot naravni zobje. V zgodnjih fazah implantantne protetike se je izkazalo, da je zelo pomembno dejstvo drugačna povezava med naravnim zobom in alveolarno kostjo ter implantatom. Zobje delujejo v okluziji in so prisotni v ustih že od rojstva, kost, ki jih obdaja, pa se razvije kot odgovor na biomehansko obremenitev, ki so ji izpostavljeni. Z izgubo naravnih zob se izgublja tudi proprioceptivni živčni končiči, ki se nahajajo v periodontalnem ligamentu, kar je treba upoštevati pri načrtovanju terapije z implantati.

V položaju maksimalne interkuspidacije mandibule so prisotni različni vdori naravnih zob in zobnih obnov na implantatih. Zaradi prisotnosti periodontalnega ligamenta se zob bolj giblje pod okluzalno obremenitvijo. Posledica razhajanja v gibanju implantata in naravnega zoba je, da implantat prejme večino okluzalnih sil, kar vpliva na življenjsko dobo implantata, integracijo implantata in ohranitev integritete peri-implantacijske kosti. To težavo lahko odpravimo z načrtovanjem okluzije, tako da imajo zobne obnove na vsadkih tako imenovani "zapozneli" okluzijski stik in to daje naravnemu zobu

sposobnost vdora v periodontalni ligament in srečanje s fiziološko odpornostjo alveolarne kosti.

Okluzija z zaščitenimi implantati (Implant-protected occlusion IPO) je okluzijski koncept, ki se nanaša na okluzijsko ravnino, ki je pogosto edinstvena in posebej zasnovana za zobne vsadke. Primarni cilj IPO je prenos okluzijskega bremena na telo implantata v fizioloških mejah posameznega pacienta.

Zaključek:

Zlato je že od nekdaj priljubljeno za izdelovanje okrasnih izdelkov in nakita, predvsem zaradi svoje estetske dovršenosti in enostavnega oblikovanja. Prva uporaba zlata za zobozdravstvena popravila je zabeležena že v času Feničanov, kateri so zlato žico uporabljali za fiksacijo nadomestnih zob, izdelanih iz zbrušanih ali spiljenih živalskih zob ob naravne zobe, samo tehnologijo pa so nato prevzeli tudi Etruščani in Rimljani.

Čisto zlato (Au) je izredno kovna in mehka kovina, ki nam v svoji čisti obliki ne zagotavlja potrebnih mehanskih lastnosti za potrebe dentalne industrije, zato je potrebno izdelati posebne zlitine, kjer lahko


s spreminjanjem njihove sestave dosežemo širok razpon lastnosti. Na ta način se izboljšajo mehanske lastnosti zlata, kot so trdota, natezna trdnost, raztezek in druge, s čimer se zagotovi izdelava najkvalitetnejših konstrukcij za izdelavo zobnih nadomestkov. Zlato in njegove zlitine z drugimi plemenitimi kovinami (paladij, platina, srebro) se najpogosteje uporabljajo v restavracijskem zobozdravstvu in ortodontiki, v obliki žic, nastavkov, delnih zobnih protez, ploščic, implantantov, itd.. Prednosti zlata in njegovih zlitin se kažejo v njihovi visoki stopnji biokompatibilnosti (imajo dober vpliv na organizem), korozijski obstojnosti, kakor tudi dobri kovnosti in estetskemu videzu.

Dandanes so najpomembnejše zahteve materiala za zobne nadomestke njihova dolgotrajnost in dolga obstojnost, funkcionalnost, dobre mehanske lastnosti, dober estetski videz in biokompatibilnost, zaradi česar optimalen material v dentalni industriji še vedno predstavljajo prav zlato in njegove zlitine. ■

Avtor:

Lidija Grobelšek,
Zlatarna Celje

AD



USTVARITE
POPOLN
NASMEH

AURODENT
ZLATARNA CELJE

MIDOR SE: zlato-paladijeva zlitina za prevleke, manjše mostičke, zatičke in vlite zalivke
MIDOR S: zlato-paladijeva zlitina za prevleke, večje mostičke, zatičke in dvojne prevleke

www.AURODENT.si

Zlatarna Celje d.o.o., Kersnikova 19, 3000 Celje, +386 3 42 67 137, zc.aurodent@zlatarnacelje.si

Direktne restavracije razreda V z adhezivom OptiBond™ eXTRa Universal

KaVoKerr

Dr. Alessandro Vichi je višji predavatelj, ki na Zobozdravstveni akademiji univerze v Portsmouthu v Veliki Britaniji predava o biomaterialih in raziskavah. Diplomiral je na univerzi v Sieni v Italiji, doktoriral pa na ACTA, univerzi v Amsterdamu na Nizozemskem. Je avtor več kot 200 znanstvenih člankov, za sabo pa ima več kot 400 predavanj in seminarjev. Po vsem svetu predava o materialih v zobozdravstvu in restavracijskem ter protetičnem zobozdravstvu. Deluje kot strokovni sodelavec številnih revij. Obenem je član CED-IADR, član uprave več nacionalnih znanstvenih združenj in pridružen član Akademije zobozdravstvenih materialov. V svoji zasebni praksi se v glavnem ukvarja z restavracijskim in protetičnim zobozdravstvom.

Klasifikacije

Nekariozne restavracije razreda V spadajo med najzahtevnejše direktne restavracije, s katerimi se zobozdravniki srečujejo v svoji praksi. Če odmislimo mednarodno klasifikacijo, jim običajno rečemo abfrakcije ali nekariozne cervikalne lezije. O etiologiji teh lezij je potekala dolgoletna razprava. Etiopatologija temelji na opazovanju, da so te lezije običajno povezane s stiskanjem čeljusti ali bruksizmom. Iz tega opazovanja izvira teorija, da je abfrakcija (iz latinske besede »ab« (stran) in »fractio« (ločiti, zlomiti)) posledica relativnega pregiba (fleksure) zoba na cervikalnem področju. Kompresijske sile in napetostni stresi, ki jih porajajo okluzalne obremenitve, povzročajo mikrofrakture v hidroksiapatitu ter utrujenost in deformacijo zobnih struktur 1–4. K temu procesu pripomore tudi tanka struktura sklenine na cervikalni ravni. Čeprav je povezava med okluzalno preobremenitvijo in abfrakcijo splošno sprejeta in v klinični praksi pogosto opazna, vsi avtorji ne soglašajo, da je okluzalna obremenitev edini vzrok tvorstnih lezij.

Nekateri namreč menijo, da obstaja šibka povezava med abfrakcijami in okluzalnimi dejavniki, kot so interferenca v ekscurzivnih premikih, prezgodnji stiki, vrste pomikanja in drsenja centrične okluzije do maksimalne interkuspidacije. Poleg tega vsi pacienti z bruksiz-

mom in/ali stiskanjem čeljusti ne utrpijo abfrakcij in obratno abfrakcije niso pri vseh pacientih povezane z okluzalno preobremenitvijo. Na podlagi tega bi lahko sklepali, da abfrakcije povzročajo patogeni mehanizmi z več dejavniki, vključno s stresom, frikcijo in korozijo 5-9.

Izzivi pri zdravljenju abfrakcij

S histološkega vidika se pri pojavu abfrakcij na živih zobeh aktivira obrambni mehanizem tvorjenja reakcijskega in reparativnega dentina in zapiranje razkritih dentinskih tubulov z mineralnimi depoziti 10.

Tudi zdravljenje abfrakcij z restavracijskimi postopki je že dolgo stvar razprave. Po eni strani, če lezije ne vplivajo na mastikatorno funkcijo in pacient ne poroča o občutljivosti kot posledici reparatornega procesa, bi lahko abfrakcije šteli za del fiziološkega dinamičnega procesa, ki nastopi s staranjem, in zato zdravljenje ni nujno. Po drugi strani se zdravljenje abfrakcij ne da izogniti, če pride do občutljivosti ali/in v primeru estetskih razlogov, posebej če nastopijo pri mladih pacientih.

Izbira med zdravljenjem in nezdravljenjem je torej prilagojena terapevtski strategiji zobozdravnika in potrebam posameznega pacienta namesto vnaprej določenim kriterijem. Običajno se ne

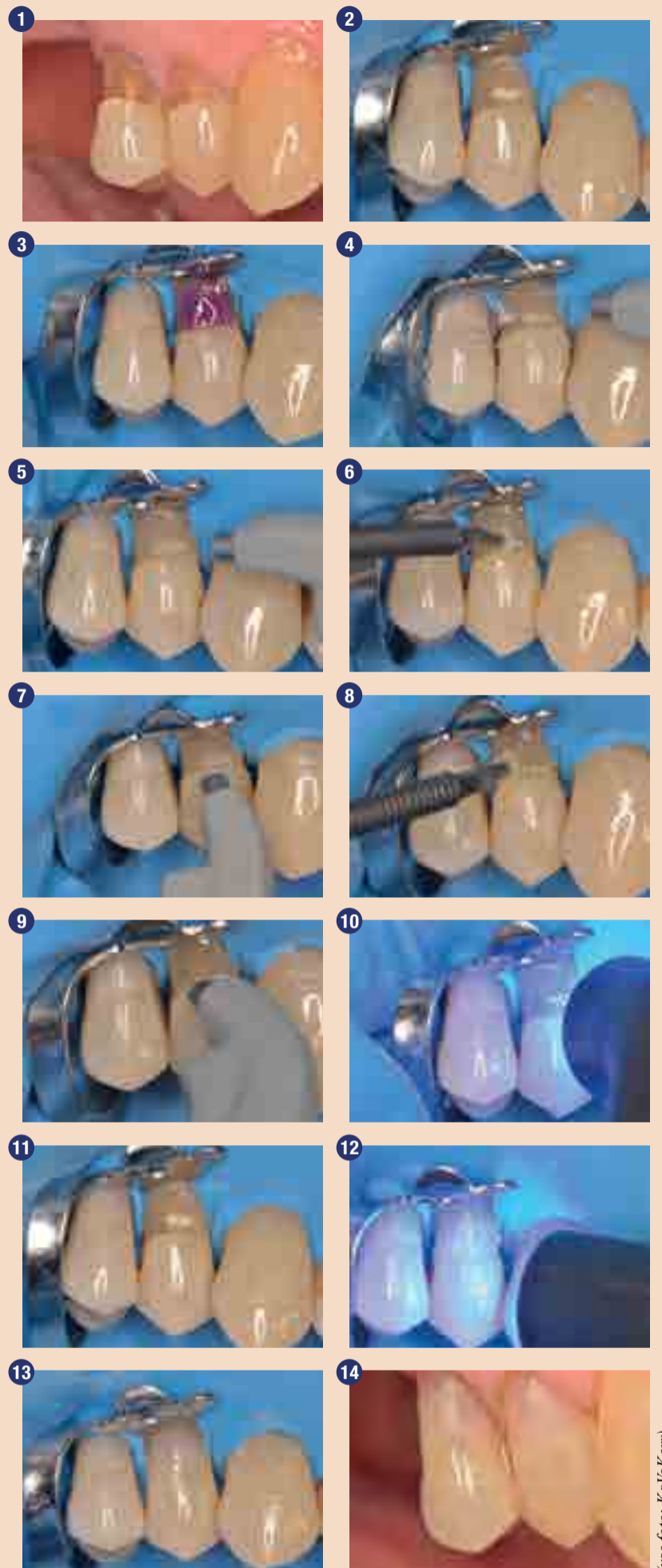
moremo izogniti dejavnikom stresa, obremenitvam in koroziji ter mehansko izboljšati lezije z upoštevanjem histološke, sklerotične zgradbe dentina, zato so nekatere lezije razreda V velik izziv v procesu lepljenja, posebej pri starejših pacientih z naravno zmanjšanimi odprtini tubulov.

»Univerzalni« sistemi za zdravljenje abfrakcij

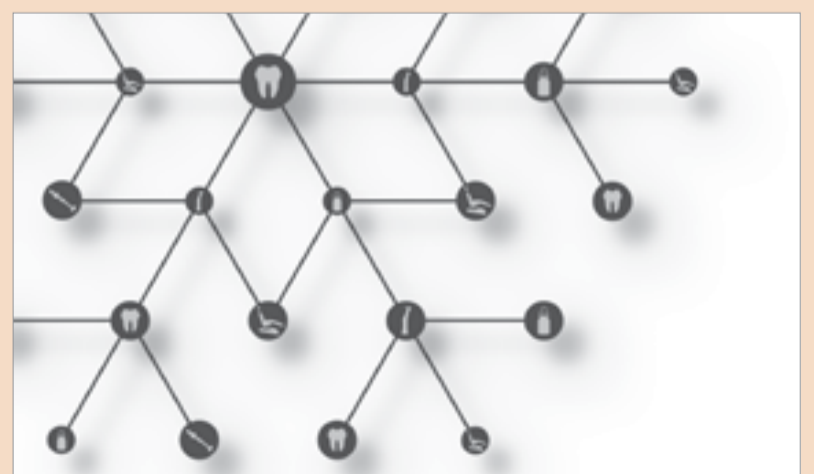Z restavracijskega vidika so adhezivni sistemi, ki so preprosti za uporabo, običajno smatrani za manj učinkovite od sistemov lepljenja v več korakih. Pri zdravljenju abfrakcij tudi ne sodijo v zlati standard. Kljub temu ima zadnja generacija adhezivnih sistemov, preprostih za uporabo, t.i. »univerzalnih« sistemov veliko prednost, saj omogočajo rabo na več načinov, za totalno, selektivno jedkanje in samojedkanje. Univerzalni adheziv je definiran kot adhezivni sistem, »ki ga je mogoče uporabiti za totalno jedkanje, samojedkanje ali selektivno jedkanje, odvisno od specifične klinične situacije in osebnih preferenc zobozdravnika 10.« Pri abfrakcijah jedkanje skleroznega dentina nakazuje uporabo strategije totalnega jedkanja.

Poročilo o primeru

To poročilo o primeru opisuje postopek restavracije zoba 14 s pomočjo OptiBonda eXTRa Universal, zadnje generacije dvokomponentnega,



(vse foto: KaVoKerr)



Želimo vam vesele Božične praznike ter mirno in uspešno leto! Iskrena hvala za vaše celoletno sodelovanje!

Ekipa **KAVO** **Kerr**

december, 2019

eXTRa novo: OptiBond™ eXTRa Universal

V želji po izboljšanjem oralnem zdravju smo že več kot 125 let predani iskanju rešitev za najzahtevnejše potrebe zobozdravstvene skupnosti. Pri adhezijem lepjenju pa ne pristanemo na nič manj kot na odličnost: z več kot 25 leti izkušenj in dolgotrajnimi preverjenimi rezultati vsi naši izdelki predstavljajo mejnike v zobozdravstveni adheziji. Sedaj smo naše tri izvrstne tehnologije GPDM Monomer, Kerr Ternary Solvent System in Smart pH združili v eno samo adhezivno rešitev: novi OptiBond™ eXTRa Universal.

Pet korakov pred drugimi: Največje prednosti OptiBond™ eXTRa Universal

OptiBond™ eXTRa Universal je nekaj posebnega iz več kot enega razloga: kombinacija njegovih petih prednosti postavlja nov mejnik v razvoju veziv – eno samo rešitev, pod okriljem ene znamke, z enim protokolom za vsak postopek. Zato bo OptiBond eXTRa Universal edini bond, ki ga boste potrebovali v svoji ambulanti.



Močan in trajen

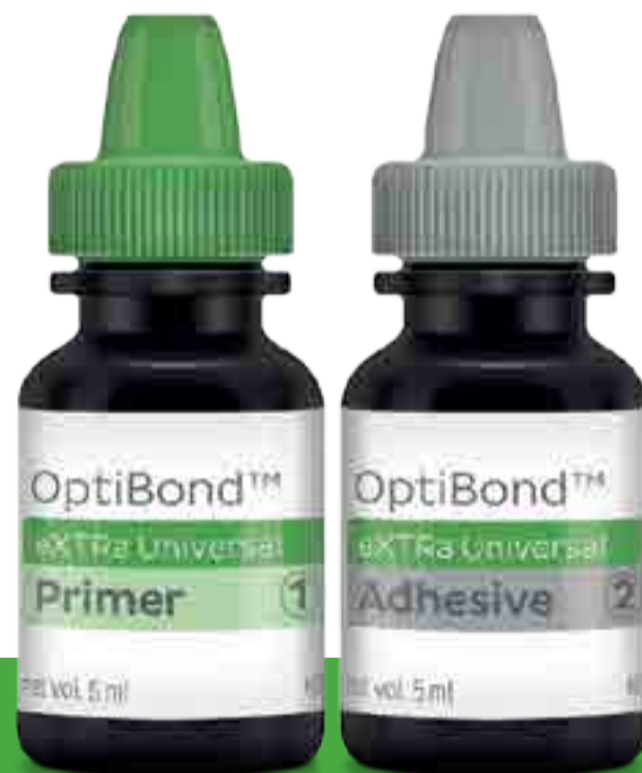OptiBond™ eXTRa Universal zagotavlja delovanje z dvojnim učinkovanjem tako na dentin kot na restavracijski material, kar pomeni učinkovito moč in trajnost veziva v vseh primerih. Rezultat je konstantna kakovost.



Konsistenten in preprost

En sam protokol za vse indikacije: od direktnih do indirektnih v kombinaciji z vsakršnim kompozitom, OptiBond™ eXTRa Universal zagotavlja predvidljive, izjemne rezultate. Edinstveni način strjevanja brez svetlobne polimerizacije v kombinaciji z NX3 za izjemno preprosto in hitro uporabo.

KAVO  Kerr



OptiBond™ eXTRa Universal

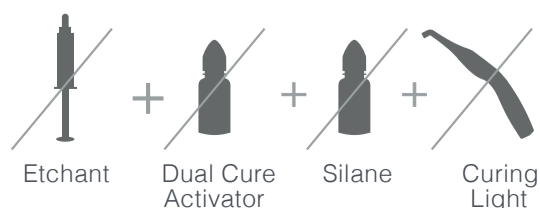
Samo 2 sestavini



+



= Samo 2 sestavini



univerzalnega adhezivnega sistema. Na prvem maksilarnem premolarju (14) je bilo opaziti nekariozno cervikalno lezijo. 73-letni pacient je želel zob restavrirati v glavnem, ker je s ščetkanjem težko vzdrževal čistočo na tem področju (slika 1). Po vbrižganju lokalnega anestetika smo pacienta zdravili z restavracijskim postopkom. Po izbiri pravega odtenka (z upoštevanjem estetskih omejitev pri zdravljenju pacienta te starosti) smo uporabili izolacijo področja s sistemom OptiDam koferdama (Kerr). Po aplikaciji koferdama smo cervikalno lezijo nežno in površinsko obdelali s svedrmi ter vodnim pršcem, da bi izravnali površino in razkrili nekontaminirane spodnje sloje (slika 2). Postopek adhezije na zobu smo izvedli z OptiBondom Universal v načinu totalnega jedkanja. OptiBond eXTRa Universal je dvo-

komponentni univerzalni adhezivni sistem, ki vsebuje 15 % 0,4 μ barijevega stekla, primer in adheziv. Na voljo je tako v posameznem doziranju kot v steklenički in omogoča učinkovito jedkanje zobnih slojev z ali brez dodatnega jedkanja s fosforno kislino. Njegova sestava je primerna za postopke totalnega jedkanja, selektivnega jedkanja sklenine ali samojedkanja, odvisno od preferenc zobozdravnika.

V našem primeru smo na celotno preparirano površino zoba nanесли 37,5 % fosforno kislino v gelu (Gel Etchant – Kerr, slika 3). Po 15 sekundah smo kaviteto dodobra izprali, da bi odstranili vso kislino (slika 4) in jo nato nežno osušili s pusterjem (slika 5). Nanašanje adheziva smo nato izvedli po naslednjem protokolu: - eXTRa Universal Primer smo sti-

snili na ploščico.

- Vanj smo potopili aplikator paličico, ki smo jo dodobra preprijili z raztopino.
- Nato smo s primerjem 20 sekund drgnili sklenino in dentin (slika 6), nato pa še pet sekund zob preprihivali s srednjim zračnim pritiskom (slika 7).
- Nato smo pretresli stekleničko adheziva eXTRa Universal in ga iztisnili na ploščico.
- Z drugo aplikator paličico smo adhezivno raztopino OptiBond eXTRa nanесли na zobne sloje kavitete (slika 8), narahlo mazali 15 sekund in nato še pet sekund preprihivali z zrakom (slika 9).
- OptiBond eXTRa Universal smo nato 10 sekund presvetljevali s polimerizacijsko lučko Demi Ultra (Kerr, slika 10).

Nanašanje kompozita

Sledilo je nanašanje kompozitne smole Harmonize. Harmonize nanohibridni univerzalni kompozit je hibridni material s polnilom (81 % teže) iz drobnih (~5 μ m), okroglih spojenih delcev silikata in cirkonija. Primeren je tako za anteriorne kot za posteriorne restavracije in je na voljo v odtenkih za dentin, sklenino in incizalne zobe. Nanodelci, ki tvorijo mrežo polnila Harmonize, zaradi svoje velikosti in oblike, lepše odbijajo svetlobo in se material lažje zlije z naravno strukturo zoba. Kompozitno smolo smo nanесли v dveh slojih: začetni sloj dentina, nato pa še drugi sloj sklenine v svetlejšem in manj kromatičnem odtenku (slika 11). Vsak sloj restavracije smo 20 sekund presvetljevali s polimerizacijsko lučko Demi Ultra (slika 12) z visokim svetlob-

nim sevanjem (1100-1300 mW/cm²).

Zaključek posega

Po nanosu kompozita smo končno konturiranje kar se da omejili. Najprej smo zob oblikovali s finimi in ultrafinimi diamantnimi svedrmi za kompozit (Kerr), nato pa finiševali in polirali (sliki 13, 14). V tem primeru zdravljenja abfrakcije smo uporabili sistem lepljenja s pristopom totalnega jedkanja, kar lepo prikazuje fleksibilnost OptiBonda eXTRa Universal, ki ga je mogoče uporabiti na različne načine glede na potrebe strokovnjaka. ■

Avtor:
KaVoKerr

Minimalno invazivno širjenje koreninskih kanalov – novi protokol

Avtor: dr. Bogdan Moldoveanu, Romunija

Minimalno invazivno – najnovejši trend v zobozdravstvu – se dandanes smatra za novi standard oskrbe na skoraj vseh področjih zobozdravstvene medicine, še najbolj pa v endodontiji. Navkljub izboljšane oralnemu in zobnemu zdravju je povpraševanje po endodontskem zdravljenju in restavraciji še vedno veliko tudi med posamezniki z relativno celovitim zobovjem, ki so dobro ozaveščeni o skrbi za zobe. Potreba po ustreznem endodontskem zdravljenju ob enem spodbuja inovacije in izboljšave, ki jih v zadnjih letih izvajajo zobozdravniki. Mednje spada, denimo, uporaba rotacijskih nikelj-titanovih (NiTi) pilic pri preparaciji koreninskih kanalov, izboljšava, ki zmanjšuje možnosti za proceduralne napake in skrajša čas kemomehanske preparacije v primerjavi z ročnim širjenjem (2).

Širjenje kanala je odločilna faza zdravljenja koreninskega kanala, saj ni namenjena zgolj odstranjevanju preostalega pulpnega tkiva, mikroorganizmov in dentinskih opilkov, temveč ustvari tudi predpogoje za učinkovito irigacijo in obturacijo (1, 3, 4). Ta opravila bi morali izvesti brez spreminjanja premera in položaja apikalne odprtine ali pretirane oslabitve korenine na katerem koli delu. Vsako leto dobimo kakšen nov inštrument, za katerega trdijo, da je boljši od starejših in ki naj bi prinesel boljše rezultate. Ne glede na komercialne interese pa je pri širjenju koreninskih kanalov z vidika uspešnega endodontskega zdravljenja zelo pomembno v največji možni meri ohraniti izvirno obliko kanala,

medtem ko ga postopno širimo od apikalne do koronarne regije (3).

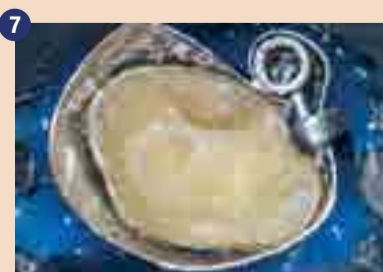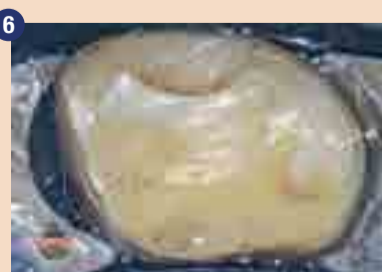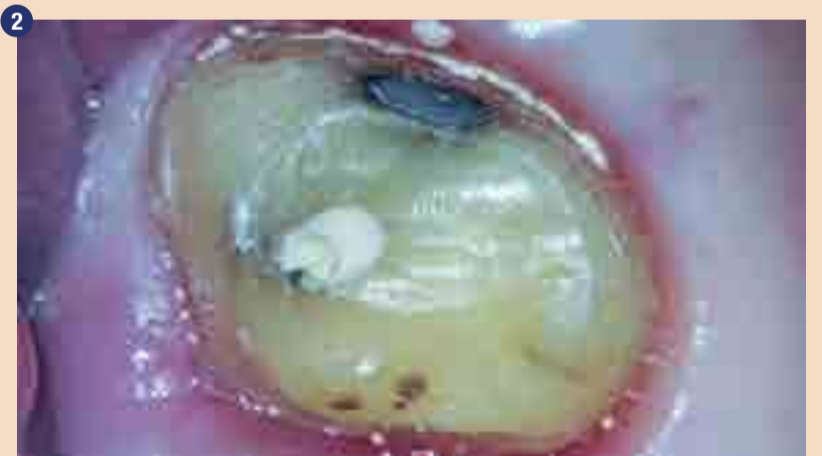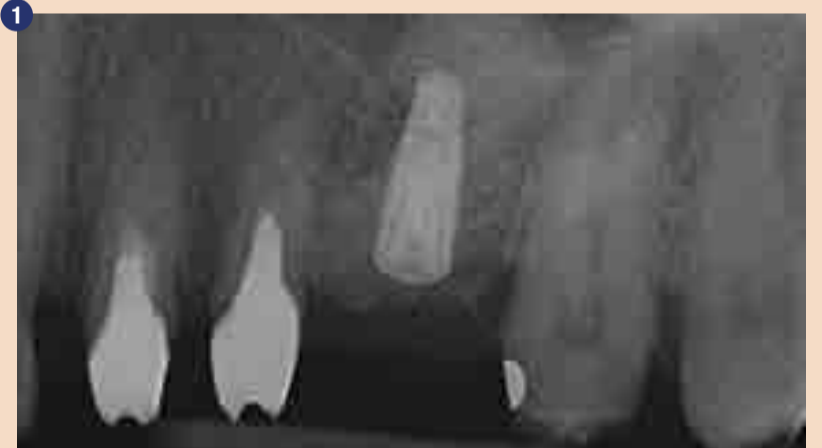Potreba po uspešni endodontiji je botrovala novi generaciji rotacijskih pilic, izdelanih iz toplotno obdelane NiTi zlitine. Različni termomehanski postopki in izboljšave sestave zlitine, uporabljene pri izdelavi NiTi pilic, se osredotočajo na izboljšavo fleksibilnosti teh pilic (5-7). Izboljšana fleksibilnost pilic bi namreč minimalizirala nepravilnosti znotraj kanala, kot so transportacija ali prenos kanala, in ob enem povečala možnosti za uspešno terapijo koreninskega kanala.

Eden od najbolj poznanih instrumentov, ko govorimo o toplotno obdelanih rotacijskih pilicah, je pilica HyFlex CM (COLTENE). Pri telesni temperaturi ima kontrolirano-spominska (Controlled Memory – CM) žička stabilno martenzitno mikrostrukturo zaradi transformacije avstenita v martenzit, saj je izdelana iz toplotno obdelane NiTi zlitine (8). Struktura HyFlex CM zato omogoča veliko odpornost na utrujenost, večjo upogljivost in zmožnost vračanja v prvotno obliko pri segrevanju nad temperaturo transformacije (9).

Nedavno je COLTENE predstavil novo vrsto pilice, 20/05 EDM preparacijsko pilico, prepotrebn dodatek že obstoječemu sistemu širjenja EDM. Instrumenti HyFlex EDM (COLTENE) so izdelani s pomočjo tehnike praznjenja električnega naboja (Electrical Discharge Machining – EDM) in so prve endodontske pilice, izdelane

s to metodo (10). Praznjenje električnega naboja je mogoče uporabiti za izdelavo vseh vrst prevodnih materialov (npr. kovin, zlitin, grafitu in keramike) vseh trdot in z veliko natančnostjo (11). Ta proces izdelave s pomočjo iskralne erozije utruje površino NiTi pilic, zaradi česar so le-te veliko bolj odporne na frakture in mnogo učinkoviteje režejo. Pilice HyFlex EDM NiTi so izdelane s pomočjo tehnologije CM zlitin, podobno kot pilice HyFlex CM NiTi. Konus pilice HyFlex EDM 25 se po dolžini pilice spreminja; v apikalnem premeru je široka 0,25 mm. Celotna dolžina pilice HyFlex EDM 25 ima tri različne prečne prereze: v apikalni tretjini je kvadratna, v srednji tretjini pa skoraj trikotna (12). Druge pilice HyFlex EDM (10/05 in 20/05) imajo enoten konus 0,05 skozi celotno delovno površino.

Namen tega poročila o primeru je predstaviti nov protokol, ki upo-



VSTOPITE V SVET DIGITALNEGA ZOZBODRAVSTVA

PROMOCIJSKA PONUDBA
INTRAORALNEGA SKENERJA:



INTRAORALNI SKENER
Medit i500



1 17.990,00€ + ddv = **21.947,80€**

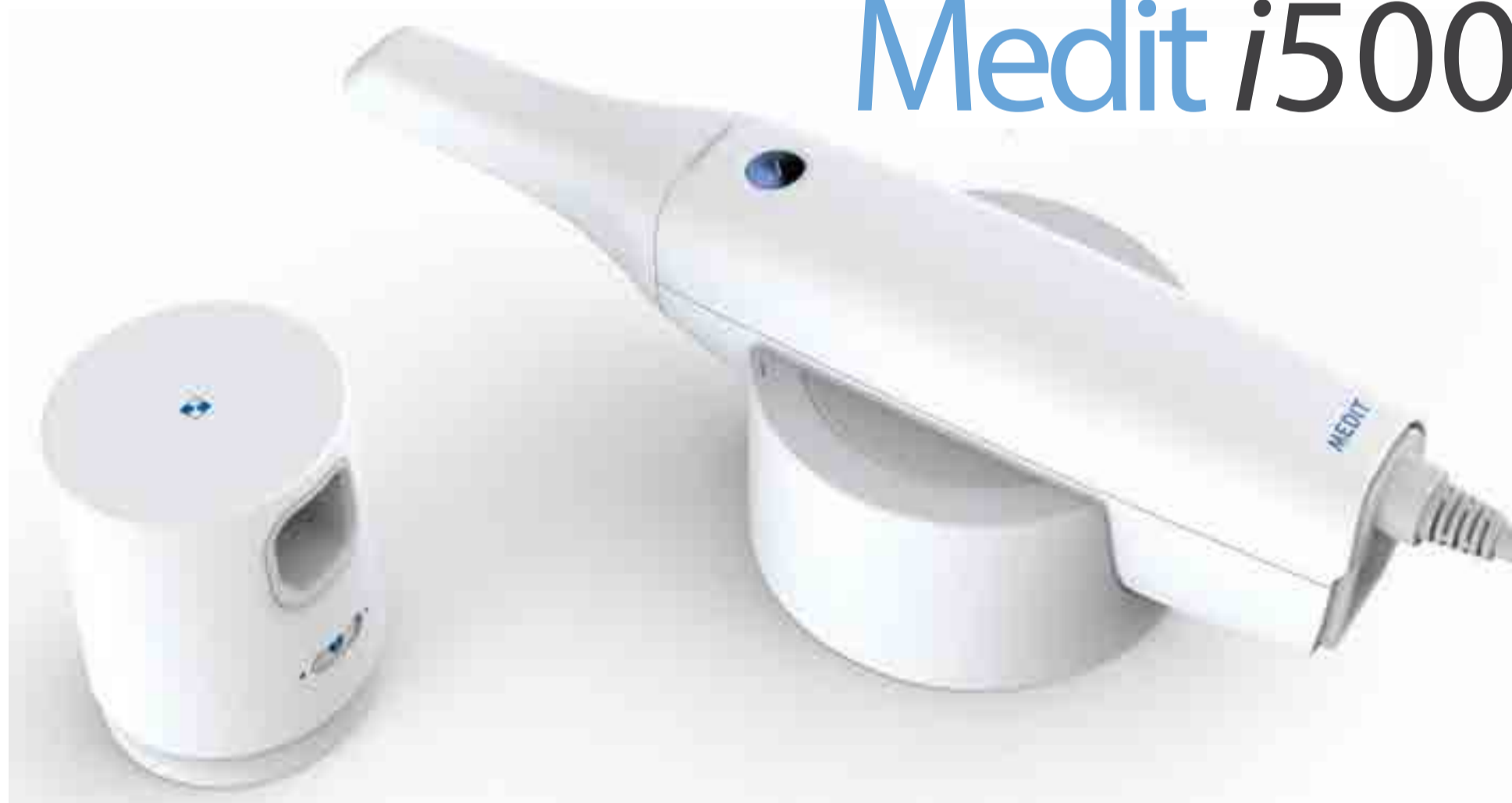

2 16.000€ + ddv = **19.520€**
+ 20 implantatov po lastni izbiri = **22.220€**



3 15.000€ + ddv = **18.300€**
+ 50 implantatov po lastni izbiri = **24.300€**

INTRAORALNI SKENER
Medit i500



bredent^{group}

more than 40 years of dental innovations

DENTAL INNOVATIONS
SINCE 1974

branch office:

bredent d.o.o.

Topniška ulica 29a, SLO-1000 Ljubljana
Tel: +386 (0) 1 43 66 156 Mobi: +386 (0) 41 595 748 Fax: +386 (0) 1 43 66 158
email: sasa@bredent.si

<http://www.bredent.com>