

DENTAL TRIBUNE

The World's Dental Newspaper • Slovenian Edition 

PIŠITE NA: renata.rebuza@kavokerr.com
ZA BREZPLAČEN VZOREC: KOMPOZITA HARMONIZE

SLOVENIJA

FEBRUAR 2020

ŠT. 1 / LETO 11

Biokompatibilnost ^{strani 2-3} dentalnih zlitin

S premišljenim izborom do
zmanjšanja tveganja nastanka alergij

KAVO  Kerr



Harmonize™ Poustvarjamo naravo.

Harmonize™ : napredek pri ^{stran 6} direktnih restavracijah

Pomembno je slediti implementacijskim protokolom

Minimalno invazivna preparacija ^{strani 15-17} kavitet

Laser ne nudi prednosti le zobozdravniku – tudi pacient se med posegom počuti bolje

Reševanje prirojeno manjkajočih stranskih sekalcev z implantati

Ključni dejavniki za doseganje odličnih rezultatov

dr. Miguel A Iglesias Puig, Španija

Dr. Miguel A Iglesias Puig ima privatno prakso s polnim delovnim časom v Zaragozi, Španija. Ima več kot 23 let prakse oralne implantologije in splošnega zobozdravstva ter več kot 8 let kliničnih izkušenj s sistemom implantatov Aadva GC. Študij stomatologije, podiplomsko specializacijo iz implantologije in doktorat je dosegel na Baskovski deželni univerzi (UPV) v Bilbao (Španija). Dr. Iglesias je napisal več kot 40 znanstvenih člankov in 4 poglavja učbenika za stomatologijo. Leta 2001 je prejel letno nagrado Španske družbe za prostodontiko za najboljšo izvorno raziskovalno študijo. Dr. Iglesias sodeluje pri znanstvenem svetu Aragonskega dentalnega združenja in je član uredniškega odbora ter skupine za medsebojni pregled pri več mednarodnih dentalnih publikacijah. Od leta 2010 je tudi zunanji strokovni sodelavec revije International Journal of Oral and Maxillofacial Implants.

Prirojeno manjkajoči zobje so zelo razširjena napaka zobovja, saj prevalenca pri stalnih zobeh znaša 5,5 %, če ne upoštevamo tretjih kočnikov. Maksilarni stranski sekalci so eni od najbolj prizadetih zob zaradi ageneze. Poleg neugodnega videza bolnike z manjkajočimi zobmi v anteriornem delu prizadane tudi malokluzija, periodontalne poškodbe, nezadostna alveolarna rast kosti, zmanjšana sposobnost žvečenja in druge težave.

Trenutno je dobro dokumentiran in predvidljiv način zdravljenja vrnitev manjkajočega zoba v tem predelu z implantatom. Primeri manjkajočih sprednjih zob predstavljajo velik izziv in skrbno je treba oceniti veliko specifičnih vidikov. Bolniki običajno potrebujejo ortodontsko obravnavo, da najprej popravimo malokluzijo, ki je posledica manjkajočega zoba. Nujna je pravilna in zelo natančna diagnoza, da se odločimo, ali je pravilen načrt zdravljenja zapiranje vrzeli in nadomeščanje s podočnikom, ali povečevanje vrzeli, da ustvarimo dovolj širine za vrnitev manjkajočega zoba. Zelo pomembni so tudi biološki vidiki. Običajno je obstoječa kost slabše kakovosti in količinsko pomanjkljiva, kar je oboje treba izboljšati in popraviti v kirurški fazi. Pomembna so tudi vsa vprašanja estetske narave in jih je treba pri vrnitvi manjkajočih zob upoštevati: linija nasmeha, oblika in velikost sosednjih zob, obseg mehkih tkiv, periodontalni biotip, potreba po čakanju na ugodnejši čas, pomen oblikovanja robov za prekrivanje, kirurška tehnika ter estetski materiali - vedno s skupno vizijo bolnikovega zdravja, funkcionalnosti in nasmeha.

Predstavljeni primer združuje vse te vidike, uporabo sistema implantatov Aadva (GC Tech) in valjanega cirkonijevega opornika (GC Tech Milling Centre, Leuven, Belgija), prekrita z začetno keramiko (GC), in osvetljuje pomen pravilne diagnoze, skrbnega in minimalno invazivnega kirurškega pristopa ter pravilne izbire materialov.

Poročilo o primeru

Predstavljen je 29-leten star moški z manjkajočim zgornjim desnim stranskim sekalcem. Ortodonti so sklenili odpreti prostor, da bi nadomestili manjkajoči zob in ko je mezo-distalni ter interokluzalni prostor

zadoščal za vstavitvev (sliki 1-2), je bil bolnik napoten k nam.

Po kliničnem in radiografskem pregledu (CBCT in periapikalno) ter po diagnostični presoji (vključno z odlitki) smo sestavili načrt zdravljenja: vstavljanje implantata ozkega premera z zakasnelim polnjenjem,

začasno obnovo s pomočjo implantata po kirurškem posegu druge stopnje ter estetski implantat dokončne enojne krone z navojno pritrditvijo brez kovin. Pri diagnostiki CBCT se je izkazalo, da je dovolj razpoložljive kosti v koronalnem delu bodočega implantata, z vboklino na srednjem in apikalnem delu bukalno (slika 3).

Bolnik je imel nizko linijo nasmeha in debel periodontalni biotip. Operativni poseg se je začel s krestalnim rezom pomanknjem rahlo palatinalno in segal intrasulkusno do distalnega dela desnega zgornjega sre-

dinskega sekalca ter do mezailnega dela desnega zgornjega podočnika. Pri tem smo se izogibali navpičnim sprostitvenim rezom. Kost smo previdno pripravili s počasnim vrtnjem, prilagojenim kakovosti in količini kosti (50 vrtljajev na minuto) brez izpiranja, dodatno smo kombinirali ročno uporabo osteotomov (slika 4). Skušali smo ohraniti kar največ spongiozne kostnine, jo komprimirati in razširiti bukalni rob dlesni na mezialnem in apikalnem delu.

Z nekoliko nepopolno prepraco smo želeli zagotoviti visoko stabilnost implantata brez kontralateral-

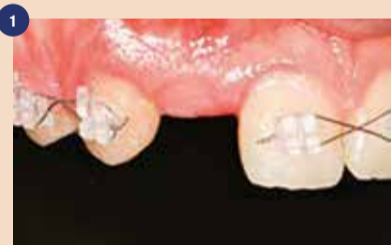nega ugrezanja, vključiti kar največ krestalne kosti in preprečiti poškodbe kortikalne kosti. Ko je bila kost pripravljena in preverjen tridimenzionalni položaj bodočega implantata z indikatorjem smeri ter globine (slika 5), smo vstavili titanov implantat s hrapavo površino 5. stopnje (12 mm-ski, koničast ozek implantat, GC Implant Aadva) (slika 6) v skladu z načrtom zdravljenja s 35 N navora (slika 7). Dosegli smo primeren apikokoronarni položaj (slika 8) in ga potrdili z ročno vstavljamim navornim ključem, pri čemer smo pustili kolikor mogoče širok prostor bukalno (slika 9).

Po šivanju (slika 10) smo na ortodontsko žico pritrdili začasni zob iz akrilne smole. Po končanem celjenju in 3-mesečnem oseointegracijskem času, ki sta minila brez posebnosti (slika 11) smo implantat odkrili z minimalno invazivnim rezom (slika 12), dan pozneje smo na implantat namestili začasen akrilen, z navojem pritrjen zob (Provi Abutment Hexed Narrow, GC Implant Aadva, slika 13).

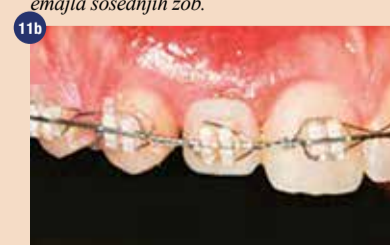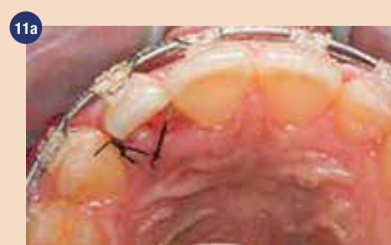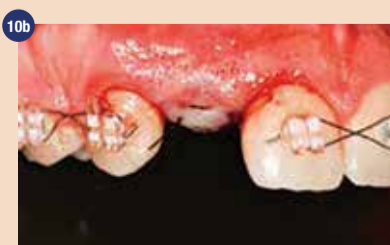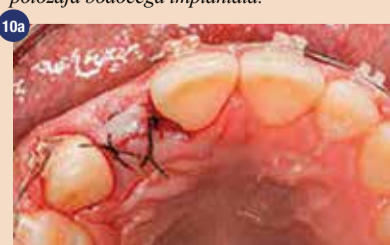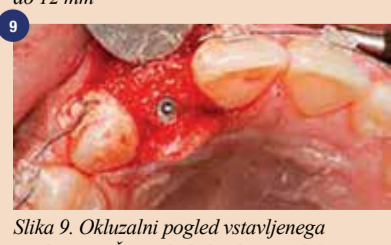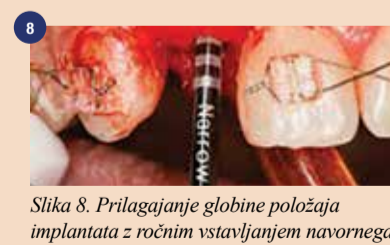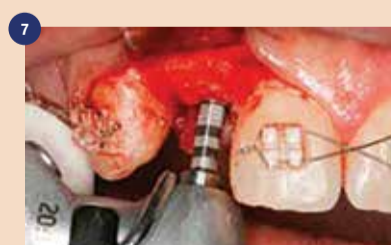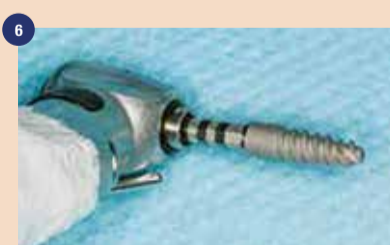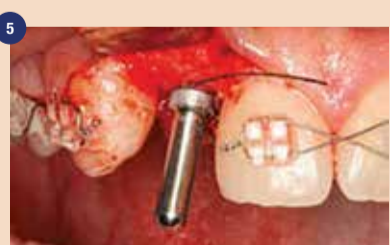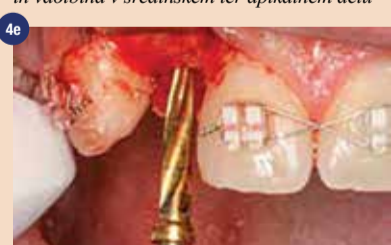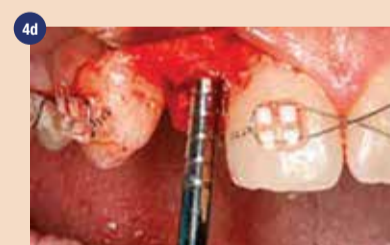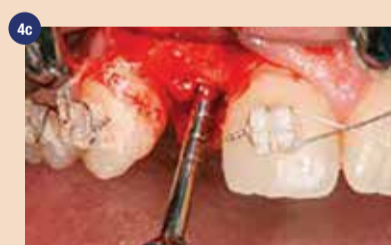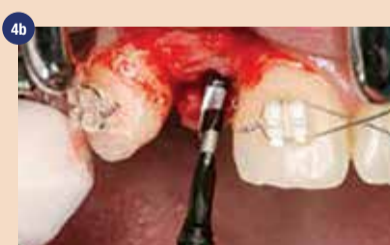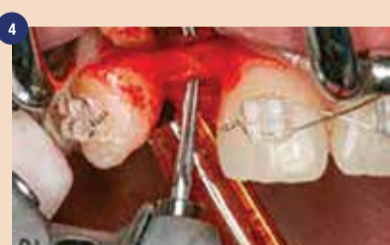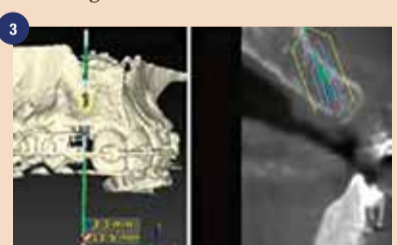
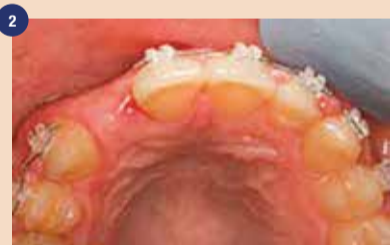Subgingivalni zasilni profil je imel konkavno obliko, da je omogočal prilagajanje mehkih tkiv brez pritiska (slika 14).

Širina začasnega zoba je bila enaka zgornjemu levemu stranskemu sekalcu, mezo-distalni mali preostali prostori so bili zaprti z ortodontskim zdravljenjem (slika 15).

Mehko tkivo se je celilo in prilagajalo začasnemu zobu in 'zvezdice' so bile odstranjene (slika 16). Zobje so



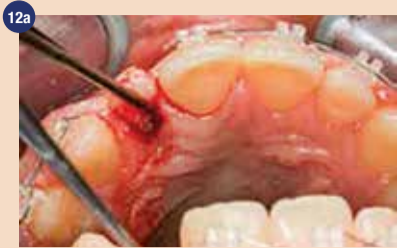Slika 1-2. Predoperativni frontalni in okluzalni pogled. Ageneza desnega zgornjega lateralnega sekalca.



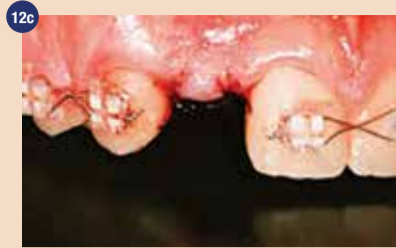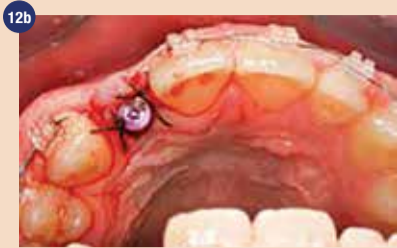Slika 9. Okluzalni pogled vstavljenega implantata. Širina bukalne kosti je 2,5 mm, kar je pomembno za dolgoročno stabilnost obrobni tkiv ob implantatu.

Slika 10. Šivi rane. a) okluzalni pogled; b) bukalni pogled.

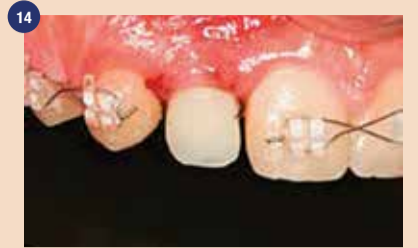Slika 11. Teden dni po posegu. a) okluzalni pogled; b) bukalni pogled.



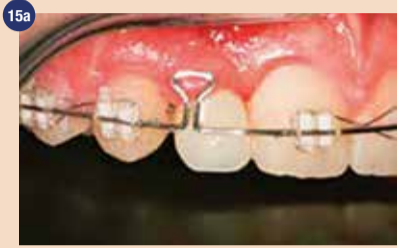Slika 12. Kirurški poseg druge stopnje z minimalno invazivnim pristopom. a) rez; b) okluzalni pogled z zdravljenjem opornika; c) bukalni pogled.



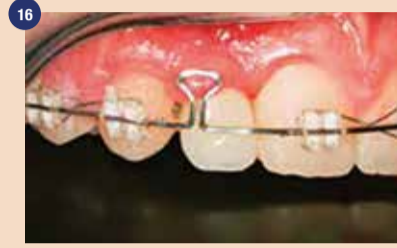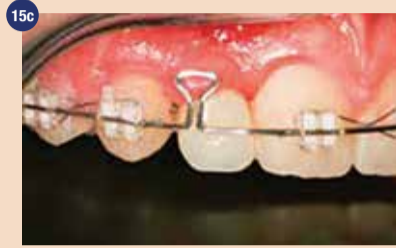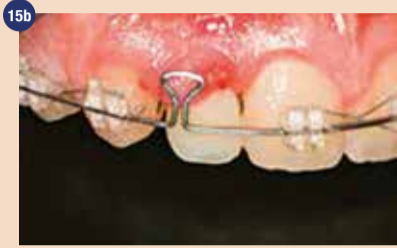Slika 13. Začasna, prívita akrilna krona. Konkavno zasilno oblikovanje profila.



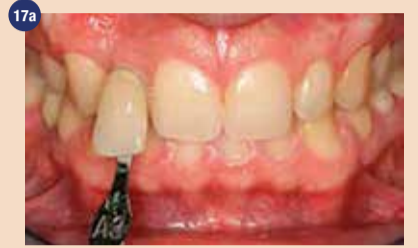Slika 14. Po nameščanju akrilne časne krone.



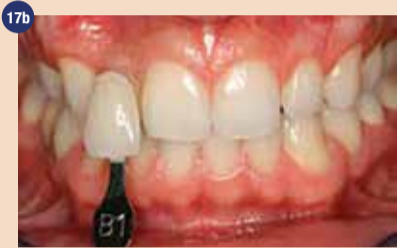Slika 15. Ortodontsko zapiranje prostorov. a) Po 1 tednu; b) Po 2 tednih; c) Po 3 tednih.



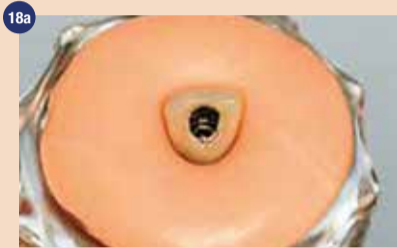Slika 16. Zdravljenje mehkih tkiv 3 mesece po kirurškem posegu druge stopnje



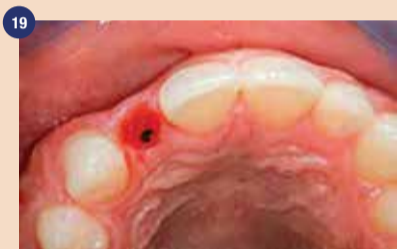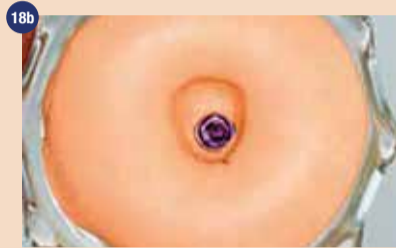Slika 17. Beljenje. a) Predoperativno.



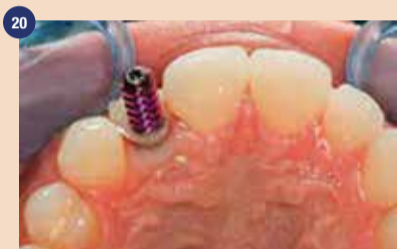Slika 17. Beljenje. b) Postoperativno.



Slika 18 a-d. Priprava individualiziranega odtisa po kopiranju subgingivalnega dela časnega zoba.



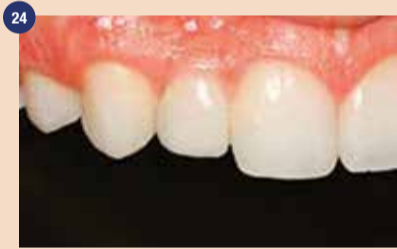Slika 19. Zasilni profil. Okluzalni pogled pred končnim odtisom.



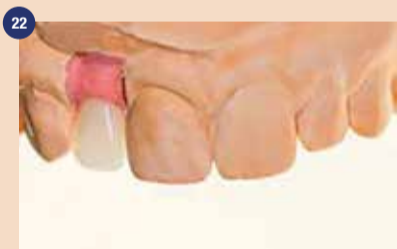Slika 20. Individualizirani odtis na svojem mestu.



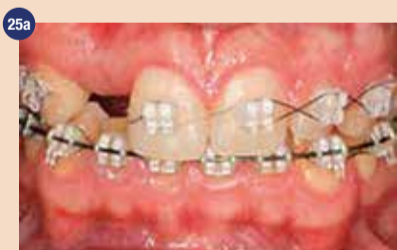Slika 21. Končni pobrani odtis.



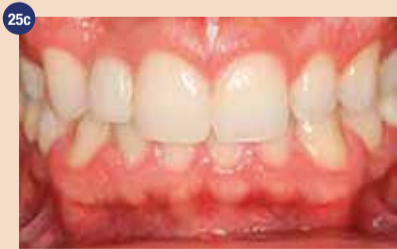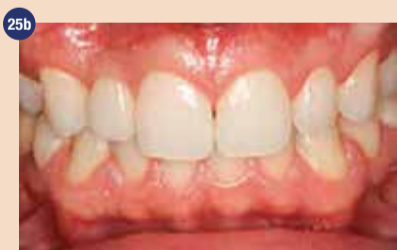Slika 24. Končna obnova, prívita na implantat.



Slike 22-23. Končna prívita obnova v eni enoti: individualen cirkonijev opornik CAD-CAM, prekrit s keramiko in pricementiran na kovinsko osnovo.



Slika 25. Frontalni pogledi v okluziji. a) Predoperativni; b) Postoperativni; c) Kontrolni pogled po treh letih.



bili pobeljeni z belilom v treh tednih (slika 17).

Pripravili smo individualiziran odtis subgingivalnega dela časnega zoba (slika 18), nato smo naredili končni odtis (slike 19 do 21).

Individualni opornik iz cirkonija CAD-CAM (GC Tech Milling Centre) smo prekrili s kreamiko (začetni

cement na kovinski osnovi (Blend-/Aybridabutment, GC Tech), kar zagotavlja obnovo brez kovin, ki se lahko brezhibno vključi v nasmeh (sliki 22 in 23).

Končni nadomestni zob smo privili na implantat (slika 24). Končni zob je bil po estetski plati odlični in je izboljšal integracijo, obliko in odtenek na kontroli čez tri leta (slika 25).

Razprava

Pri nadomeščanju manjkajočih zob z implantati v estetskem območju je bistvena pravilna diagnoza. Skrbna analiza in pravilno usklajevanje ortodontskih, bioloških in estetskih vidikov lahko vodi do uspešnih

končnih rezultatov. V tem primeru nekateri izmed teh vidikov niso bili ugodni, denimo volumen in kakovost kosti. Ker je bila širina kosti zadostna v koronalnem delu implantata, bolnik pa je imel nizko linijo ustnic in debel periodontalni biotip, povečevanje kosti ni bilo potrebno in je za reševanje težave zadoščala uporaba osteotomov in skrbna kirurška tehnika.

V anteriornem predelu je bil nujen minimalno invaziven kirurški pristop z uporabo konzervativnih rezov in kirurških posegov.

Da bi se izognili prekomerni preparaciji in pregrevanju kostnine ter da bi kar najbolj zmanjšali uničujoče spongiozne kosti, smo uporabili počasno zaporedje vrtnanja, infra-pripravo in osteotome. Potrebna je stabilnost implantata, pravilno oblikovanje implantata in minimalna ter natančna manipulacija.

Implantat je bil nameščen, medtem ko je bil bolnik v ortodontski obravnavi, kar je omogočilo pritrditev takojšnjega zasilnega zoba na žico in olajšalo zapiranje prostorov po priklopu časnega implantata. Obvezno je ocenjevanje primera kot celote, saj imajo včasih bolniki z manjkajočimi zobmi tudi druge zobne anomalije pri sosednjih zobeh. V tem primeru ni bilo tako. Vseeno je bila z estetskega vidika prisotna neugodna barva zob, kar smo izboljšali z naknadnim beljenjem zob. Bistvene točke za doseganje odličnosti so uporaba in izbira primernih materialov za obnovo ter izjemno natančno delo laboratorijskih tehnikov. Računalniško podprto oblikovanje in izdelava cirkonijevega opornika s pravilno uporabo keramične prevleke ter skrbno delo omogoča klinikom uspešno in odlično integrirano obnovo zob brez uporabe kovin.

Zahvala

Interdisciplinarno delo v soglasju z ortodonti je vedno v zadovoljstvo. Avtor izreka priznanje ortodontskemu zdravljenju tega bolnika pod vodstvom dr. Terese Lorente, dr. Carmen Lorente in dr. Pedra Loren-

ta (Lorente Ortodoncia, Zaragoza, Španija).

Avtor želi izreči tudi priznanje mojstrstva keramiku Beta Villanueva (Función y Estética Laboratorio Dental, Zaragoza, Španija), s katerim se je vedno lahko pogovarjati in dosegati odlične rezultate dela.

VIRI

1. Polder BJ, et al. A meta-analysis of the prevalence of dental agenesis of permanent teeth. *Comm Dent Oral Epid* 2004; 32: 217-26.
2. Rakhshan V. Congenitally missing teeth (hypodontia): A review of the literature discussing the etiology, prevalence, risk factors, patterns and treatment. *Dent Res J* 2015; 12: 1-13.
3. den Hartog L, et al. Treatment outcome of immediate, early and conventional single-tooth implants

in the aesthetic zone: a systematic review

to survival, bone level, soft-tissue, aesthetics and patient satisfaction. *J Clin Period* 2008; 35: 1073-1086.

4. Zachrisson BU, et al. Congenitally missing maxillary lateral incisors: canine substitution. *Am J Orthod-DentofacOrthoped* 2011; 139: 434-45.

5. Kinzer GA, et al. Managing congenitally missing lateral incisors. Part III: single-tooth implants. *J Esthet Rest Dent* 2005; 17: 202-10.

6. Summers RB. A new concept in maxillary implant surgery: the osteotome technique. *Compendium* 1994; 15: 152-6. ■

Avtorja:

dr. Miguel A Iglesias Puig, Španija
»Obj. V GC get connected¹²
s privolj. avt. dr.M.A.I.Puig«

AD

GC Aadvá Implantatne rešitve



Aadvá™

Aadvá koncept vam nudi širok spekter možnosti za pokritje vseh vaših dnevnih implantatnih primerov.

GC EUROPE N.V.
East European Office - Slovenia
Ulica Talcev 1a
SI - 3310 Zalec
Tel: 03 710 32 70
info.slovenia@gc-dental
www.ece.europe.com

GC

Pregled stanja biokompatibilnosti dentalnih zlitin in vplivov različnih kovinskih ionov na nastanek alergij

dr. Peter Majerič, Fakulteta za strojništvo, Univerza v Mariboru, izr. prof. dr. Rebeka Rudolf, Zlatarna Celje d.o.o.

Kovine in zlitine imajo pomembno vlogo v dentalni medicini. Različne kovine in zlitine se uporabljajo v vseh vidikih zobozdravstva, v neposrednih in posrednih zobnih rekonstrukcijah ter za izdelavo instrumentov, ki se uporabljajo v splošni stomatologiji za obdelavo in manipulacijo zob.

Znano je, da so se zobni nadomestki in proteze iz kovin izdelovali in uporabljali več stoletij. Tako so v 19. stoletju zobno protetične nadomestke oz. zobne votline izdelovali iz nadomestkov s stiskanjem aluminija, amalgama, zlata, svinca, platine in srebra. Leta 1907 so uvedli precizijsko litje, ki je omogočalo bolj prefinjeno izdelavo kron in mostičkov. Z uporabo električnih peči in opreme za litje je razvoj litja dentalnih zlitin hitro napredoval. Dandanes se tako uporabljajo moderne digitalne tehnike izdelave zobnih nadomestkov, a se kljub temu še vedno veliko zobno-protetičnih nadomestkov izdelava z litjem. Po drugi strani je možno analizirati, da so se različne dentalne zlitine skozi desetletja razvijale v odvisnosti od kemijske sestave. Gonilna sila za njihov razvoj so bile tehnološke spremembe zobnih protez, napredek v metalurgiji in tehniki, uvedba poznavanja funkcijske lastnosti biokompatibilnosti ter sprememba gibanja cen plemenitih kovin.

Razvoj tehnike je v sredini 20. stoletja omogočil izdelavo zobnih

nadomestkov iz kovin oziroma dentalnih zlitin, iz katerih izdelava prej ni bila možna, kot na primer iz kobalta ali titana, zaradi zahtevnosti pri izdelavi. Nihanje cen predvsem plemenitih kovin pa je botrovalo razvoju različnih receptur in kombinacij kovin v dentalnih zlitinah z namenom nižanja cene, a z ohranitvijo mehanskih lastnosti, zadostne biokompatibilnosti v kombinaciji z visoko korozijsko odpornostjo.

Klinične študije dentalnih zlitin segajo v zgodnja 60. oziroma 70. leta prejšnjega stoletja in so bile takrat odvisne od vstopa teh zlitin na različna tržišča ter zahtev, ki so regulirala njihovo prodajo. Za te dentalne zlitine lahko na osnovi dolgoletne uporabe dokazujemo njihovo klinično ustreznost s predklinično oceno o biokompatibilnosti, ki vključuje korozijske in citotoksične teste. S temi testi se tako določi poslabšanje mehanskih lastnosti in učinkovitost zobne konstrukcije v ustnem okolju ter sproščanje ionov iz dentalne zlitine, ki lahko direktno dražijo ustno tkivo ob zobnem nadomestku ali

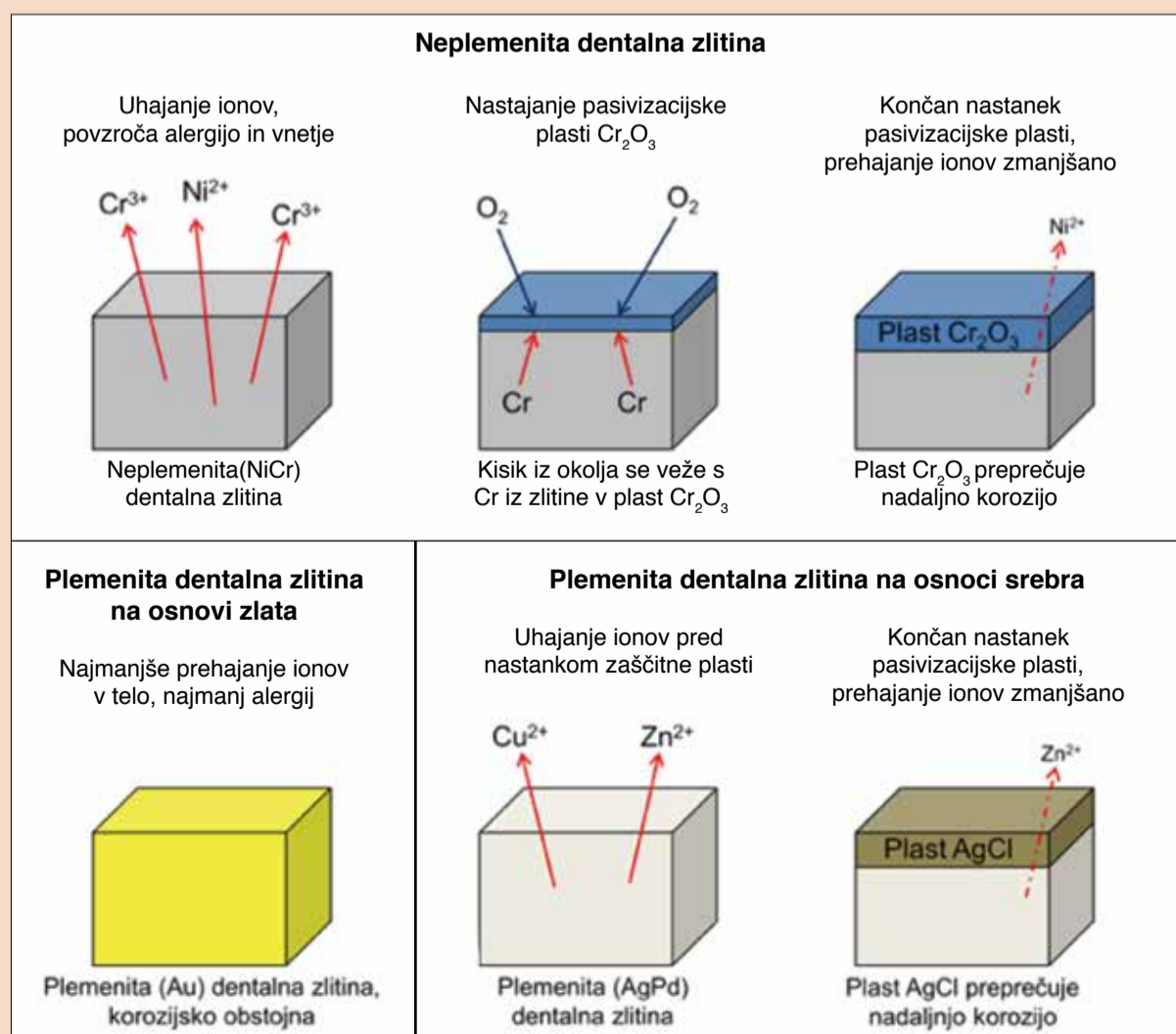
se sproščajo v telo. Potencialna sistemska in lokalna strupenost, alergije in rakotvornost so posledice sproščanja ionov iz dentalne zlitine v ustno votlino med procesom korozije oziroma uporabe v ustih. Dokazov, da bi dentalne zlitine povzročile sistemske strupenost, je sicer izjemno malo.

Osnovni pogoj in najpomembnejša lastnost za uporabo dentalne zlitine je njena korozijska odpornost v ustnem okolju. Dentalna zlitina ne sme vplivati na elektrokemično korozijo v prisotnosti drugih kovin (zlato, amalgami, itd.), oziroma mora na površini imeti zaščitni sloj, ki zmanjšuje elektrokemične razlike potencialov ter sproščanje ionov iz njene površine. Nastanek tega sloja se imenuje pasivacija – poznan sicer kot nastanek pasivacijskega sloja, ki preprečuje nadaljevanje procesa korozije. Pri tem je znana zahteva, da ta pasivacijski (zaščitni) sloj ne sme bistveno spremeniti barve dentalne zlitine.

Po drugi strani lahko pride do situacije, da se elektrokemični korozij-



Dentalna zlitina BIOKER za porcelansko tehniko



ski produkti vežejo na beljakovine in tvorijo albuminate s težkimi kovinami – haptene, ki lahko povzročijo alergijsko lokalno vnetje mehkih tkiv ali celo alergijsko preobčutljivostno reakcijo na gingivi, bukalni sluznici, jeziku, ... Simptomi lokalnega draženja ali alergijskega vnetja so pekoč jezik, suha usta, kovinski okus, pojav aft, itd. v ustih pacienta, ki ima zobni nadomestek.

Iz tega razloga je pomembno preučevanje sproščanja ionov posameznih elementov s površine dentalnih zlitin v predelu ust v slini. Preiskave različnih dentalnih zlitin s pomočjo in vitro testov na celicah so pokazale, da zlato (Au), paladij (Pd), platina (Pt) in indij (In) nimajo citotoksičnega učinka, medtem ko so bili krom (Cr), baker (Cu) in srebro (Ag) strupeni, celo zelo strupeni pa nikelj (Ni), cink (Zn) in kobalt (Co) (1). Tako je bilo zaznati povečano sproščanje kovinskih ionov pri neplemenitih dentalnih zlitinah (Co-Cr ali Ni-dentalne zlitine) in s tem večja možnost za pojav alergij in vnetij pri teh zlitinah. Pri plemenitih dentalnih zlitinah pa je poznano,

da je sproščanje kovinskih ionov močno zmanjšano, kar je značilno za te dentalne zlitine (Bioker, Aurodenti, Dentorji). Pri plemenitih dentalnih zlitinah se običajno pokaže samo sproščanje cinka (Zn) v manjših količinah, ki pa ne povzroča vnetja tkiv okoli zobnega nadomestka. Tako je tkivo okrog zobnega nadomestka iz plemenite dentalne zlitine bistveno bolj zdravega videza še veliko let po rekonstrukciji, v nekaterih primerih tudi do več deset let.

Že zelo dolgo je dobro poznana alergija na nikelj, ki se pojavi ob kožni izpostavljenosti tej kovini. Približno 20% ljudi ima alergično reakcijo (z vnetjem) na nikelj, ki pa se pogosteje pojavlja pri ženskah, verjetno zaradi večje izpostavljenosti tej kovini pri uporabi neplemenitega nakita (kot npr. uhanov oziroma piersingov, itd.). Statistika kaže, da se pojavnost alergije na nikelj pri prebivalstvu zvišuje. Iz tega razloga se po zakonodaji v zadnjih letih zmanjšuje delež niklja v izdelkih, ki so v stiku s kožo oziroma tkivi. Za izdelavo plemenitih dentalnih zlitin se zato uporablja paladij (namesto

niklja). Paladij se za izdelavo dentalnih zlitin zlahka meša z zlatom in preprečuje korozijo srebra v ustni votlini. Prav tako se zaradi podobnih lastnosti, kot jih ima platina, pogosto uporablja tudi kot nadomestni element za platino v dentalnih zlitinah. Do nedavnega je bila nabavna cena paladija nizka, v zadnjem času pa se je zaradi njegove uporabe za potrebe elektronskih komponent poraba paladija zelo povečala, rezultat tega pa je v enormem dvig njegove cene.

V devetdesetih letih prejšnjega stoletja se je med zobozdravniki pojavila polemika o možnih škodljivih bioloških učinkih uporabe paladija v dentalnih zlitinah in o vplivu paladija na funkcionalnost dentalnih zlitin. V ionski obliki in v dovolj visokih koncentracijah ima namreč paladij toksične in alergične učinke na biološke sisteme. Alergija na paladij se skoraj vedno pojavi pri posameznikih, ki so občutljivi tudi na nikelj-incidenca od 93% do 100% pri ljudeh, ki so v splošnem alergični na nikelj. Vendar je pojavnost alergije na Pd sama po sebi razmeroma redka. Kljub temu ni dokumentiranih primerov neželenih bioloških reakcij na paladij v kovinskem stanju. Večina izpostavljenosti prebivalstva na paladij izhaja iz uporabe v dentalnih zlitinah. Kljub možnim škodljivim biološkim učinkom ionov paladija je tveganje za uporabo paladija v dentalnih zlitinah izredno majhno zaradi nizke hitrosti sproščanja paladijevih ionov iz teh dentalnih zlitin. Na splošno velja, da naj ne bi uporabljali paladija v dentalnih zlitinah za zobne nadomestke pri ljudeh, ki so občutljivi na to kovino. Za paciente, ki so občutljivi na kovine generalno, pa se je najbolj smotno izogniti tistim dentalnim zlitinam, ki vsebujejo prehodne kovine, kot so nikelj, krom ali kobalt.

Srebro spada med dragocene kovine na borzi, v ustni votlini pa to kovino ne štejemo med plemenite. Srebro je poznano, da zmanjšuje tališče, izboljšuje viskoznost pri taljenju in pomaga uravnati koeficient toplotne ekspanzije dentalnih zlitin na osnovi zlata in paladija. Zelo hitro absorbira kisik, kar lahko povzroči poroznost med vli-vanjem, zraven tega pa korodira in počrni v prisotnosti žvepla. Študije mehanizma korozije srebro-paladijevih dentalnih zlitin (Auropal S in Auropal SE) so pokazale primerljivo visoko učinkovitost protikorozijskih lastnosti kot pri tistih dentalnih zlitinah z visokim deležem zlata. Dokazano je bilo, da se z večjo vsebnostjo bakra (Cu) v dentalnih zlitinah korozijska odpornost manjša. Na srebro-paladijevih zlitinah nastane pasivizacijski sloj srebrovega klorida - AgCl, ki preprečuje nadaljnjo korozijo dentalne zlitine in predstavlja dobro korozijsko odpornost v ustni votlini. Zaradi tega predstavljajo srebro-paladijeve dentalne zlitine ekonomsko privlačnejšo alternativo dentalnim zlitinam z visokim deležem zlata.

Z napredkom tehnologije in vse večjimi možnostmi izdelave zobnih nadomestkov iz cenejših dentalnih zlitin se je razumljivo povečala uporaba le-teh v zobozdravstvene namene. Pregled dentalnih zlitin pokaže, da zlitine z nizkim deležem plemenitih kovin ali brez plemenitih kovin sproščajo več kovinskih ionov v ustnem okolju v primerjavi z zlitinami z visokim deležem zlata oziroma plemenitih kovin. Seveda so dentalne zlitine iz cenejših kovin primerne za uporabo v ustih kljub bistveno večjemu sproščanju kovinskih ionov v ustih, kar se pokaže kot vnetje pri občutljivih pacientih ali zabarvanje mehkih tkiv ob zobnem nado-

mestku. Čeprav so zadnji trendi usmerjeni v zobne nadomestke brez kovin, ostajajo dentalne zlitine edini klinično preverjen gradnik za izdelavo obsežnih zobnih konstrukcij in za delne proteze v zobozdravstvu.

S ciljem čim manjšega biološkega tveganja morajo stomatologi priporočati pacientom dentalne zlitine z najnižjim možnim sproščanjem ionov (odsotnost korozije). Ta cilj je mogoče doseči z uporabo visoko plemenitih ali plemenitih dentalnih zlitin z enofaznimi mikrostrukturami. Vendar tudi tu obstajajo izjeme, zato je treba paziti na pravilno izbiro dentalne zlitine za vsak primer pacienta posebej. Zaradi tega je na trgu prisotnih več dentalnih zlitin, ki so primerne za posamezne paciente z različnimi alergijami, glede na njihove prehranske navade ali druge specifične razmere v ustni votlini in tkivih. Pri tem je potrebno upoštevati priporočila proizvajalcev dentalnih zlitin, da se prepreči kakršna koli negotovost in s tem doseže visoka kvaliteta zobno-protetične konstrukcije z visoko stopnjo bio-

kompatibilnosti.

Po posvetu s stomatologom ali zobnim tehnikom lahko pacient sam kupi količino in vrsto dentalne zlitine, iz katere bo pripravljena protetična konstrukcija, ki bo vgrajena v usta. Zainteresirani pacienti dentalne zlitine, katerih proizvajalec je Zlatarna Celje d.o.o., lahko kupijo preko spleta na www.aurodent.si, na tel.št. 03/42-67-137 ali preko elektronske pošte zc.aurodent@zlatarnacelje.si.

Ob vgraditvi protetične konstrukcije v usta se pacientu vrne višek dentalne zlitine, ki je bil uporabljen za dolivne kanale, ki so bili potrebni za zagotavljanje procesa ulivanja protetičnega nadomestka. Očiščene dolivne kanale lahko pacient prinese v odkup v prodajalne Zlatarne Celje ali v odkupovalnico v Ljubljano na Resljevi ulici 20. Ob tem je potrebno omeniti, da Zlatarna Celje d.o.o. prav tako odkupuje stare krone in mostičke iz plemenitih dentalnih zlitin, ki so bili pacientu predhodno odstranjeni iz ust pred vgraditvijo novega protetičnega nadomestka. Aktu-

alni cenik odkupa dentalnih zlitin Zlatarne Celje d.o.o. se nahaja na http://www.odkup-zlata.si/daily_prices.asp?lang=si&k=Zlitina.

Referenca

1: W. Elshahawy and I. Watanabe, "Biocompatibility of dental alloys used in dental fixed prosthodontics," Tanta Dental Journal, vol. 11, no. 2, pp. 150-159, Aug. 2014, doi: 10.1016/j.tdj.2014.07.005

Avtorja:

dr. Peter Majerič,
Fakulteta za strojništvo,
Univerza v Mariboru,
izr. prof. dr. Rebeka Rudolf,
Zlatarna Celje d.o.o.



USTVARITE
POPOLN
NASMEH

Vabilo na 2. mednarodni simpozij organizator: Zlatarna Celje

Predstavitev najnovejših raziskovalnih dosežkov in smernic na področju Au zlitin v vsakdanji stomatološki praksi s predavanji.

Kje: Radisson Blu Plaza Hotel, Ljubljana

Kdaj: petek, 20. 11. 2020

Simpozij je brezplačen!

Dogodek organizira Zlatarna Celje d.o.o. Simpozij je namenjen stomatologom, diplomiranim laboratorijskim zobnim protetikom oziroma zobnim tehnikom in raziskovalcem s področja ved o materialih.

AURODENT
ZLATARNA CELJE

Zlatarna Celje d.o.o., Kersnikova 19, 3000 Celje, +386 3 42 67 137, zc.aurodent@zlatarnacelje.si



Dentalna zlitina AUROPAL SE za fasetiranje z umetnimi masami

Trije klinični primeri, ki prikazujejo uporabo kompozita naslednje generacije: Harmonize™

Dr. Thierry Caire, specialist dentalne kirurgije. Dr. Thierry je diplomant pariške univerze Descartes. Ima podiplomski certifikat iz biomaterialov in parodontologije ter univerzitetno diplomu iz implantologije. Je član skupine Mimesis Group kot strokovnjak za estetsko zobozdravstvo. V Lambescu (Provansa, Francija) vodi zasebno prakso. Dr. Caire je avtor publikacij in člankov o natančnosti pri fiksnih mostičkih, dentalnega dama v adhezivnem zobozdravstvu in dentalne fotografije.

Še do nedavnega so kompoziti veljali za kratkoročno restavracijsko rešitev ali začasni ukrep pred uporabo trpežnejšega materiala, običajno keramike. Direktne restavracije so bile rešitev druge izbire, pogosto zaradi finančnih pomislekov. Kompozitom je sloves narasel zaradi široke uporabe pri indirektnih restavracijah, čeprav študije niso pokazale pomembnejših razlik v življenjski dobi med obema vrstama uporabe. Že več let po zgledu italijanske in švicarske šole opazujemo fantastičen napredek pri direktnih restavracijah z uporabo kompozita v kombinaciji s strogimi protokoli implementacije; za to je v veliki meri zaslužna sistematična raba vodoodpornih dentalnih damov. Najnovejši preskok je zmožnost rutinskega doseganja popolne estetske integracije brez uporabe zapletenih in časovno potratnih stratifikacijskih tehnik. Do integracije pride zaradi ujemanja svetlobe v kompozitu z zobno strukturo, natančnostjo izbranih odtenkov in zmožnostjo ustvarjanja »zrcalnega« odseva na keramiki. V tem članku predstavljamo naše prve primere uporabe kompozitov najnovejše generacije po standardnem protokolu, ki ga uporabljamo v naši ambulanti. Ta izdelek proizvaja podjetje Kerr. Gre za univerzalni nanohibrid iz silikona in cirkona, ki omogoča izjemno, 81-odstotno obremenitev.

Restavracija razreda IV na centralnem sekalcu

Izbrali smo enokomponentni adhezivni sistem total-etch (OptiBond™ Solo Plus, Kerr). Incizalni rob in lingvalno površino smo izdelali s skleninskim kompozitom barve A1. Uporabili smo silikonski kalup, izdelan na podlagi voščene modela (slika 4). Pri poustvarjanju mamelonov smo uporabili dentinski kompozit A1 in ohranili debelino 0,5 mm za končni sloj sklenine (sliki 5 in 6). Nato smo nanесли skleninski odtenek A1 (slika 7). Slika 8 prikazuje rezultat po oblikovanju najprej z grobim diskom, nato z medium diskom, di-

amaninim rdečim svedom in opravljenim poliranjem z rjavo gumico. Palatinalni pogled prikazuje dobro optično integracijo kompozita (slika 9). Prosti rob smo izdelali po zgledu obrabe zoba # 11. Zaradi dodatka zelo tankega sloja kompozita se je pojavilo tveganje krušenja. V tem primeru je bila razlika v dolžini med lateralnimi in centralnimi zobmi skladna in zaradi simulacije obrabe na zobu #21 je bila restavracija videti bolj naravno. Končno poliranje smo izvedli s ščetko, prevlečeno s silicijevim karbidom, pod močnim vodnim pršcem (slika 10). Pri naravni svetlobi je restavracija presenetljivo dobro posnemala

okolno strukturo, čeprav je bila stratifikacija omejena na en skleninski in en dentinski sloj, tako da je bila fazo poliranja zelo kratka. Potrebovali nismo niti diamantne paste niti glosa (sliki 11 in 12).

Restavracija razreda II na vršičku drugega molarja

Distolingvalni vršiček zoba #47 je bil odlomljen, prišlo je do okluzalne izgube restavracije. Toplotni test vitalnosti zobne pulpe je bil normalen. Injicirali smo intraosalno anestezijo (slika 1).

Namestili smo koferdam. Zaradi supragingivalne narave frakture smo se odločili zob restavrirati z direktno kompozitno smolo, pri čemer smo zmanjšali okluzalno višino vršička in kot vršička, da bi se izognili pritiskom antagonističnega vršička pri nefunkcionalnih gibih (slika 2).

Robove preparacije smo poravnali in pod sponko namestili sekcijsko matrico, ki jo je sponka držala pričvrščeno ob zobu (slika 3). Nanesli smo primer OptiBond™ XTR primer in adheziv (Kerr) ter rob dna kavitete prekrili s tankim slojem tekočega kompozita, ki smo ga polimerizirali (slika 4).

Distolingvalno steno smo zaprli s slojem skleninskega kompozita odtenka A2, po katerem smo nanесли še sloj dentinskega A3 in ga polimerizirali. Na koncu smo tanek sloj skleninskega kompozita A2 oblikovali s pomočjo instrumenta P. K. Thomas št. 3 (sliki 5 in 6).

Matrico smo odstranili in oblikovali ter predpolirali robove zoba z rjavim plamenčkom ter čašico pod vodnim pršcem (slika 7).

Uravnali smo okluzijo in zob pod vodnim pršcem polirali s krtačko, prevlečeno s silicijevim karbidom. Restavracija se odlično sklada z okoliško strukturo z zgolj enim odtenkom skleninskega in enim odtenkom dentinskega kompozita (sliki 8 in 9).

Restavracija razreda II na drugem premolarju

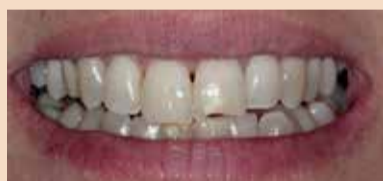Na pregled je prišel urgentni pacient s pulpalno občutljivostjo na zobu # 35. Postavili smo diagnozo reverzibilnega pulpitisa. Na tem srečanju

smo opravili le restavracijo zoba # 35 (slika 1).

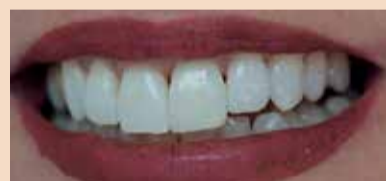Injicirali smo intraosalno anestezijo in namestili koferdam (slika 2). Velika kaviteta je kazala na nepodprto sklenino na vestibularni in lingvalni površini (slika 3).

Namestili smo sekcijsko matrico in jo pričvrstili s pomočjo sponke (slika 4). Nato smo nanесли sistem OptiBond XTR primer/adheziv, ga polimerizirali in na margine ter dno kavitete nanесли tekočo kompozitno smolo (slika 5).

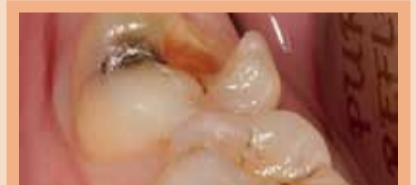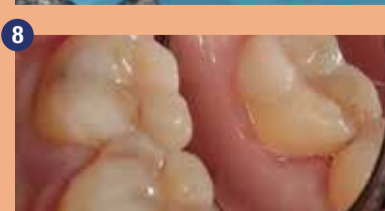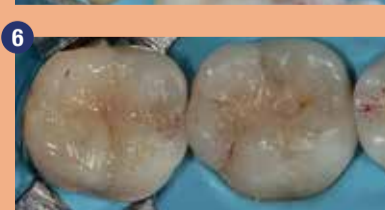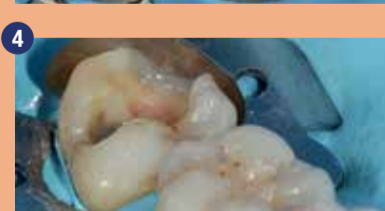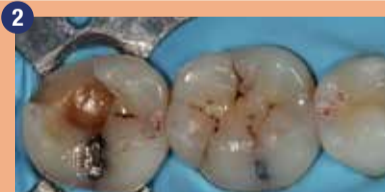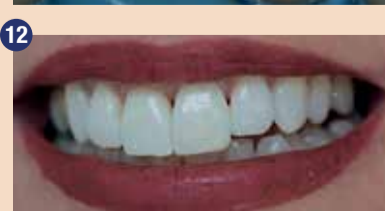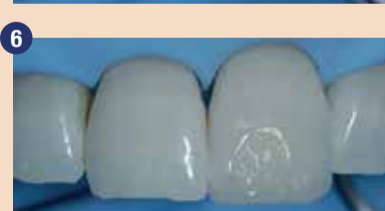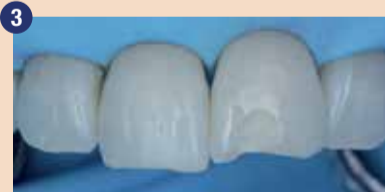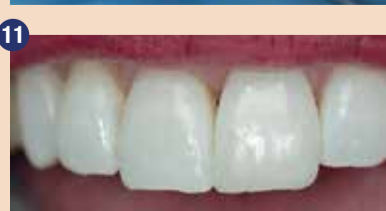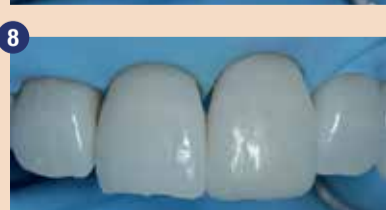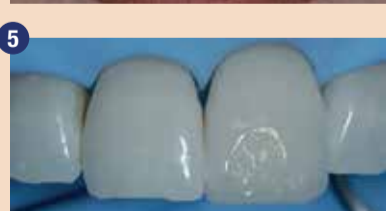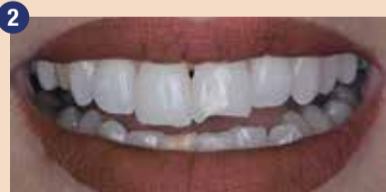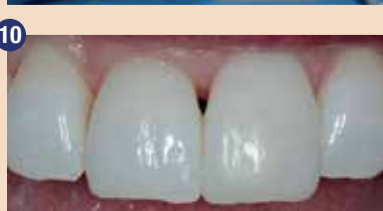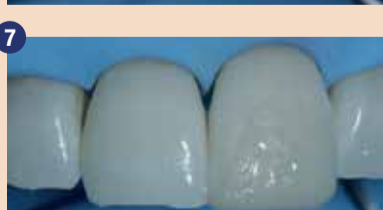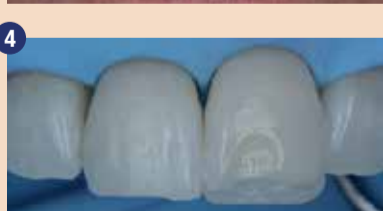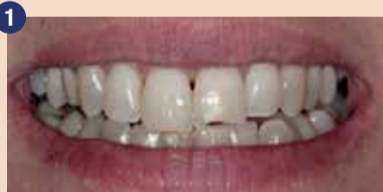Zapiranje odprtine zaradi zmanjšanja učinkov krčenja ob polimerizaciji (slika 6).



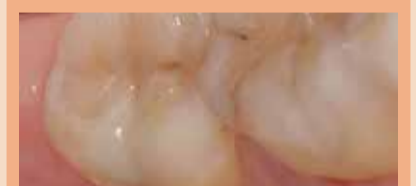Prej



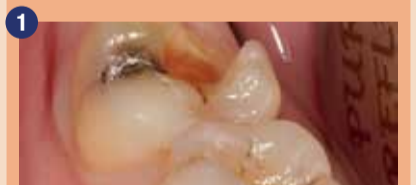Potem



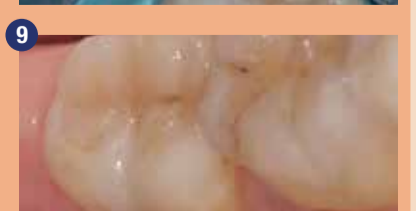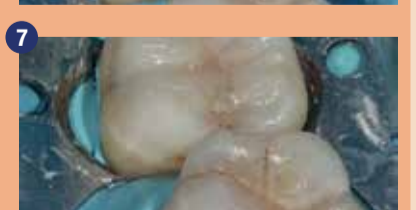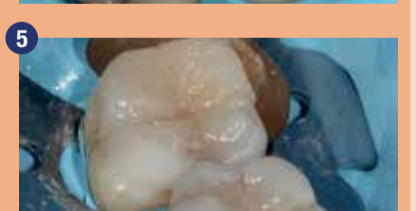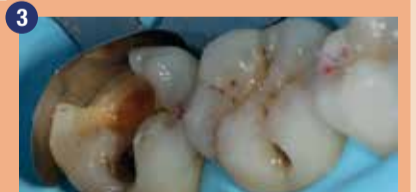Prej



Potem



1

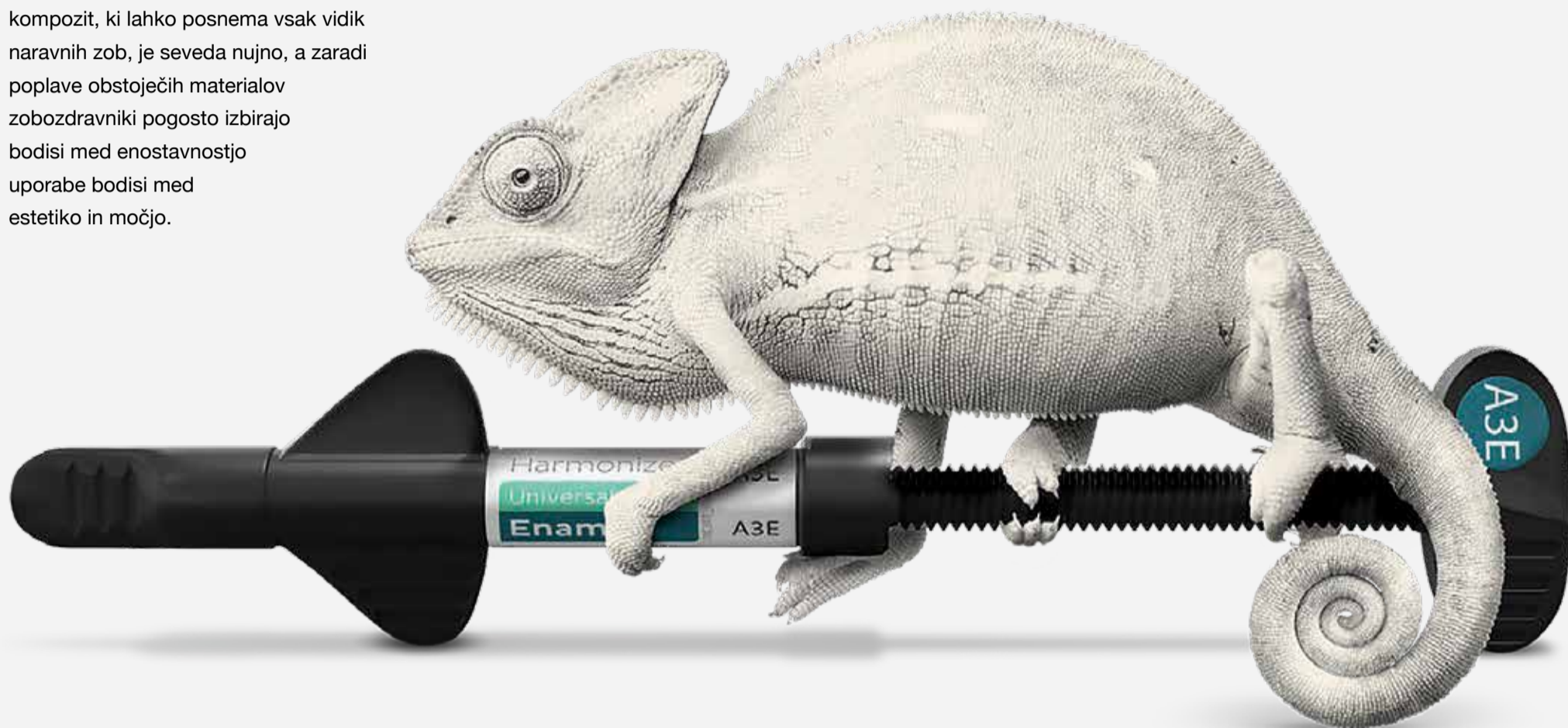


Harmonize™

Univerzalni kompozit naslednje generacije za doseganje realističnih rezultatov na preprost način

V restorativnem zobozdravstvu estetsko pomeni nezaznavno. Uspešno zobozdravstveno delo je v popolni harmoniji z vsemi okoliškimi zobmi in s prostim očesom je nemogoče zaznati, kateri so naravni in katere je izdelala roka samega zobozdravnika. Najti pravi kompozit, ki lahko posnema vsak vidik naravnih zob, je seveda nujno, a zaradi poplave obstoječih materialov zobozdravniki pogosto izbirajo bodisi med enostavnostjo uporabe bodisi med estetiko in močjo.

KAVO  Kerr



Zasnovan za to, da vam stoji ob strani

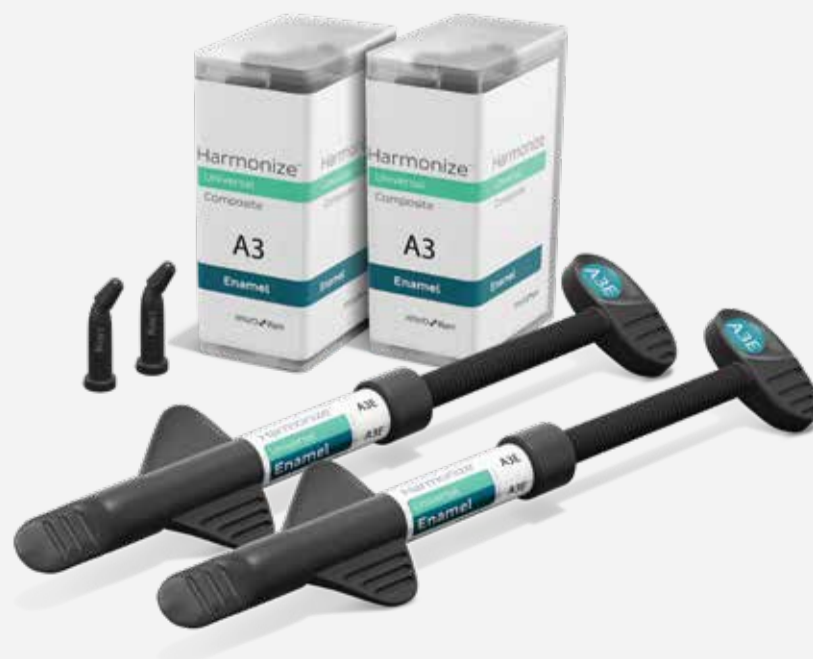Pri izdelavi novega nanohibridnega univerzalnega kompozita smo se pri Kerr-u oprli na bogato zgodovino poznavanja materialov in Harmonize zasnovali z ekskluzivno Tehnologijo prilagodljivega odziva (ART - Adaptive Response Technology). Njegova inovativna formula omogoča doseganje povsem naravnega estetskega videza. Enaka tehnologija dopušča tudi nadvse lahkotno rokovanje in končno moč, ki je primerljiva z močjo naravnih zob.

- Prilagodljiv in realističen odsev za lepše zlivanje s sosednjimi zobmi in povečanim kameleonskim učinkom.
- Odličen dolgotrajni sijaj in dobri rezultati pri poliranju.
- Dinamična viskoznost na vsakem koraku, ki daje popoln nadzor med nameščanjem, oblikovanjem in dolbenjem.
- Minimizirana lepljivost in brez deformacij.
- Večja učinkovitost presvetljevanja za doseganje dolgotrajne obstojnosti.

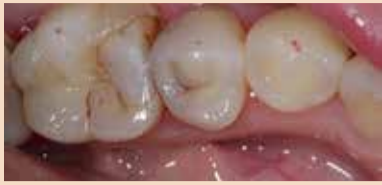Pestra paleta izkušenj

Harmonize so preizkusili že številni strokovnjaki po vsem svetu, ki radi pohvalijo njegove lastnosti. Knjižica s kliničnimi primeri vsebuje številne njihove izkušnje, ki prikazujejo mnogostranskost izdelka in uspešno doseganje izjemno estetskih rezultatov tako pri anteriornih kot pri posteriornih restavracijah. Zbirko zaokrožuje študija in-vitro, ki ponuja znanstvene dokaze, na katerih temelji ta inovativni univerzalni kompozit.

Če bi radi izvedeli več o tehnologiji tega inovativnega izdelka, si knjižico s kliničnimi primeri in drugimi informacijami oglejte na naši spletni strani www.kerrdental.com/try-harmonize.



Za vsa vprašanja o KaVoKerr izdelkih pišite na: renata.rabuza@kavokerr.com ali pokličite 040 797 745.



Prej

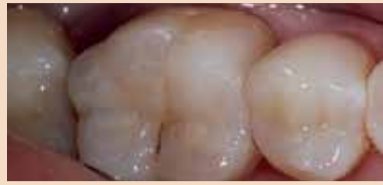Vestibularne in lingvalne površine smo prekrili s tankima slojema skleninskega kompozita A2 (slika 7). Dentinski kompozit A3 smo nanegli v dveh slojih. Že takoj smo lahko opazili barvno natančnost teh standardnih odtenkov (slika 8). Tanek sloj skleninskega A2 smo še oblikovali (slika 9).

Restavracijo smo zgladili z rjavim plamenčkom pod vodnim prščem. Preveč ukrivljeno distalno steno smo predvidevali popraviti med restavracijo zoba # 36 (slika 10).

Na površini sklenine ni prišlo do nobenih, niti najtanjših fisur. Integracija z enim dentinskim in enim skleninskim odtenkom je bila zelo dobra. Končno poliranje smo hitro dosegli s krtačko, prevlečeno s silicijevim karbidom, pod vodnim prščem (sliki 11 in 12).

Mesec kasneje smo restavrirali še zob # 36. Pacient ni poročal o simptomih na zobu # 35. Zob # 36 smo zdravili po enakem protokolu kot #35 (slike 13–15). Integracija je bila izjemna, posebej realistična je opalescenca sklenine (sliki 16 in 17).

Uporaba direktnih kompozitnih smol



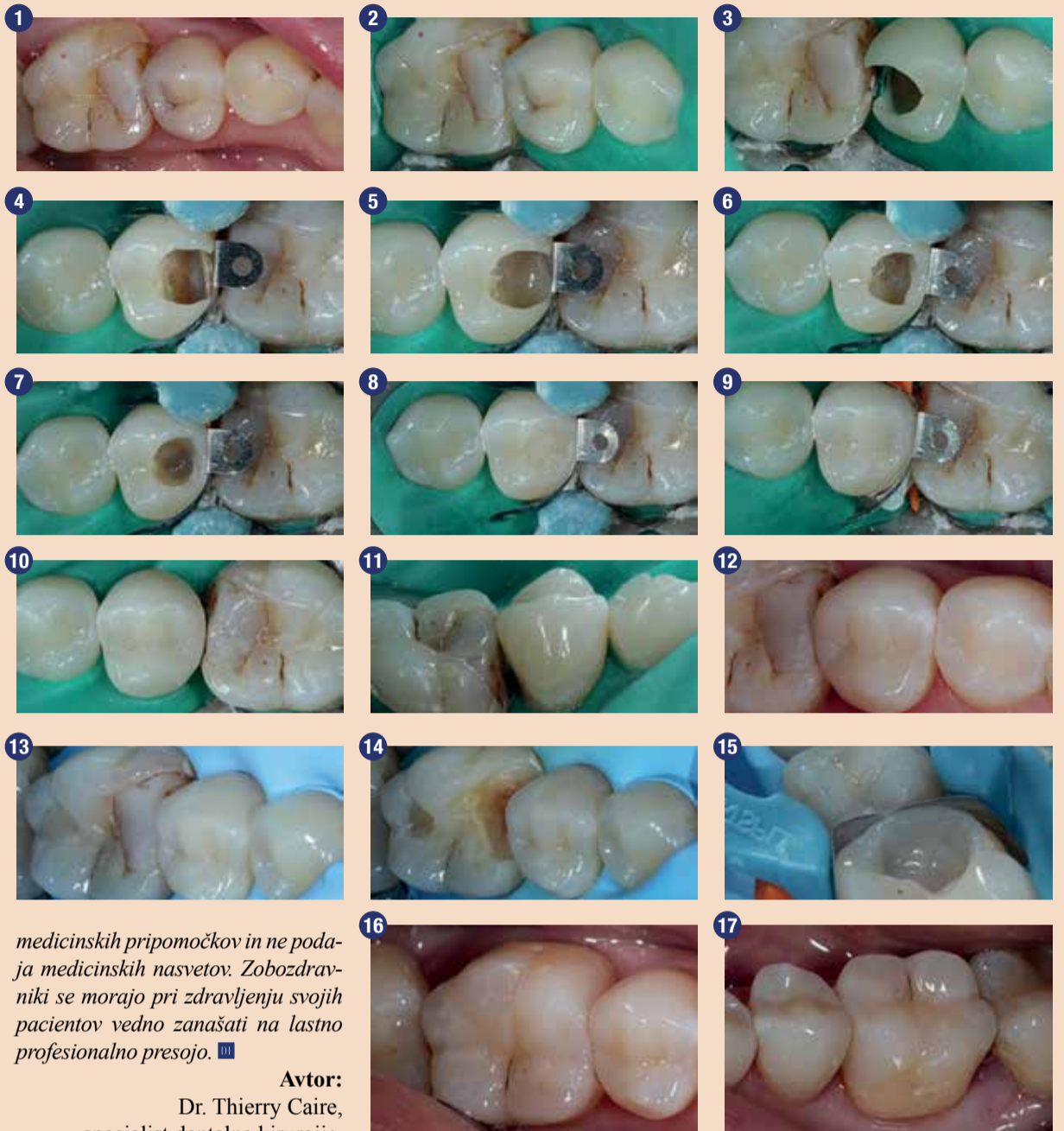Potem

tudi pri večjih restavracijah je postala mehanično zanesljiva alternativa kot rezultat strogih implementacijskih protokolov (uporabe koferdama), visokozmogljive opreme (sistema matric) in izboljšanih kompozitnih materialov (z majhnim krčenjem ob polimerizaciji).

S klinične perspektive kompoziti naslednje generacije Harmonize predstavljajo jasen napredek pri estetskih/optičnih in mehaničnih rezultatih. Kompozit se zelo dobro obnese pri vseh tipih restavracij (anteriornih in posteriornih), se enostavno oblikuje in ima resnično kameleonski učinek z okoliškimi zobnimi tkivi. Faza poliranja je hitra in zahteva uporabo manjšega števila instrumentov. Primernost odtenkov, ki se uporabljajo v posebnih okoliščinah, kot so zelo močne barve, je potrebno dodatno oceniti v bodočih kliničnih primerih.

Zaključimo lahko, da bo potrebno spremljati dodelanost površin v ustih, kar je šibka točka kompozitov v primerjavi s keramiko.

Mnenja, izražena v tem članku/kliničnem primeru, so mnenja dr. Thierryja Caireja. Kerr Dental je proizvajalec



medicinskih pripomočkov in ne podaja medicinskih nasvetov. Zbozdravniki se morajo pri zdravljenju svojih pacientov vedno zanašati na lastno profesionalno presojo. ■

Avtor:

Dr. Thierry Caire,
specialist dentalne kirurgije.

Identificirali so celice v dlesni, ki ščitijo pred parodontalno boleznijo

Avtor: DTI

PHILADELPHIA, ZDA/ CHEN-GDU, Kitajska: Navkljub izrednemu napredku oralnega zdravstva je parodontalna bolezen še vedno najpogostejši vzrok za izgubo zob in obenem šesta najpogostejša vnetna bolezen na svetu. Odkritje nove vrste celic v sluznici periodontalnih tkiv, ki nas varuje pred škodljivimi bakterijami, je zato znova vzbudilo zanimanje o tem, da naš imunski sistem igra ključno vlogo pri tej bolezni.

Študijo so izvedli raziskovalci centra Monell Chemical Senses Center, neprofitnega neodvisnega znanstvenega inštituta, ki sodeluje z znanstveniki z univerze v Chengđuju na Kitajskem. Pri proučevanju dlesni miši so ugotovili prisotnost posameznih solitarnih kemosenzornih celic (solitary chemosensory cells, SCC), ki so izražale različne vrste receptorjev za okus ter protein gustducin. Naloga SKC je zaznati prisotnost morebitnih iritantov in bakterij; predhodno so jih že našli v urinarnem traktu, črevesju in nosni votlini.

Raziskovalci so dokazali, da so se pri miših, ki so jim gustducin in/ali

SKC genetsko odstranili iz dlesni, v ustih kmalu razrasle patogene bakterije, kar je vodilo v parodontalno bolezen. Obratno pa je pri drugih miših stimulacija receptorjev za grenko okus v SCC dodatno spodbujala proizvodnjo antimikrobnih molekul.

Na splošno so imele miši z izbrisanim gustducinom v svojih SCC imele bolj potencialno škodljiv oralni mikrobiom od tistih z običajnim gustducinom v SCC. Najpomembnejše je, da so te razlike v sestavi ustne flore prepoznali še pred nastopom izgube periodontalne kostnine, kar verjetno pomeni predhodno motnjo pred nastopom parodontalne bolezni in bi kot napovedni dejavnik pomagala pri zgodnjem prepoznavanju bolezni.

V naši študiji smo dokazali SCC v parodontalnih tkivih, kar jih uvršča ob bok ostalim tkivom s SCC, in ugotovili, da so običajne molekularne poti v SKC dlesni pomembne za regulacijo mikrobioma ustne votline, je dejal dr. Marco Tizzano, raziskovalec v centru Monell Chemical Senses in soavtor študije. »V

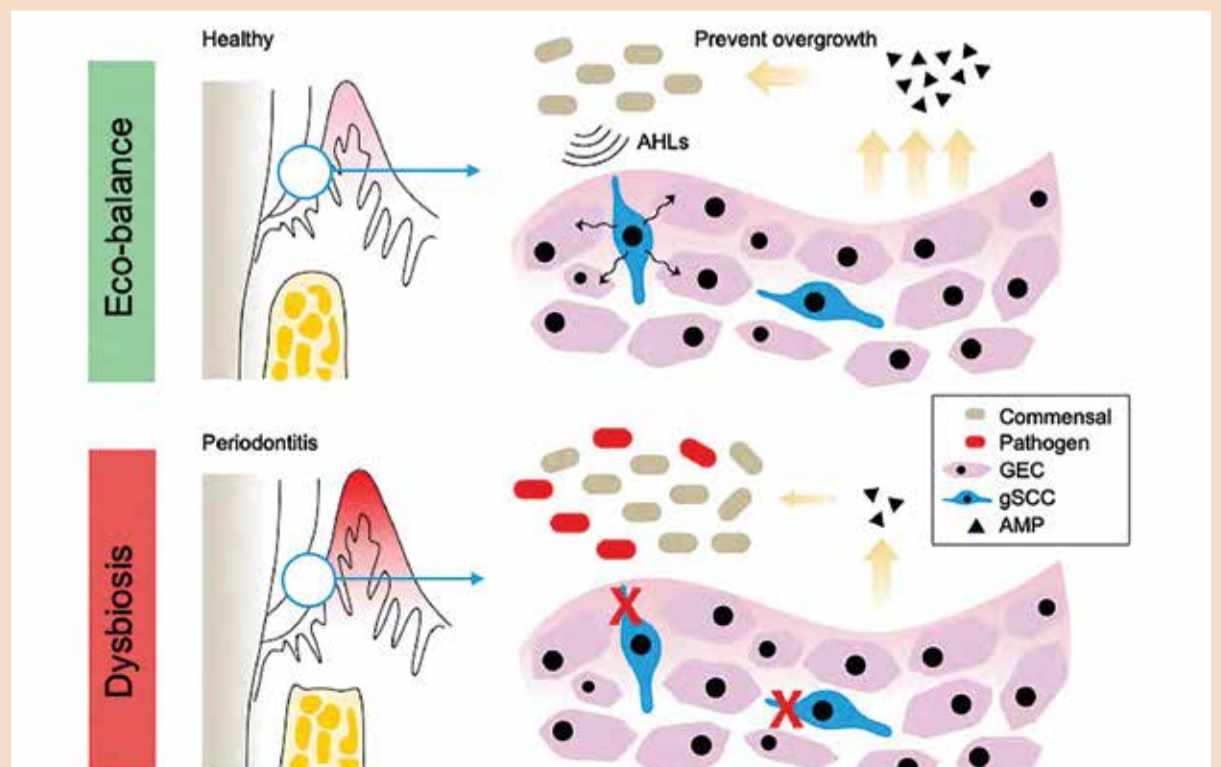
odsotnosti signaliziranja okusov v dlesnih se je pri miših brez gustducina mikrobiom ustne votline spremenil.«

Na podlagi te svoje študije in drugih neobjavljenih raziskavah na lju-

deh je raziskovalna ekipa predlagala, da človeške parodontalne SCC verjetno igrajo podobno regulatorno vlogo pri sestavi mikrobioma ustne votline. Študija z naslovom Gingivalne solitarne kemosenzorne celice so imunski stražarji parodon-

talne bolezni - je bil objavljen na spletni strani revije Nature Communications, 3. 10. 2019. ■

DTI



VSTOPITE V SVET DIGITALNEGA ZOZBODRAVSTVA

PROMOCIJSKA PONUDBA
INTRAORALNEGA SKENERJA:



INTRAORALNI SKENER
Medit i500



1 17.990,00€ + ddv = **21.947,80€**

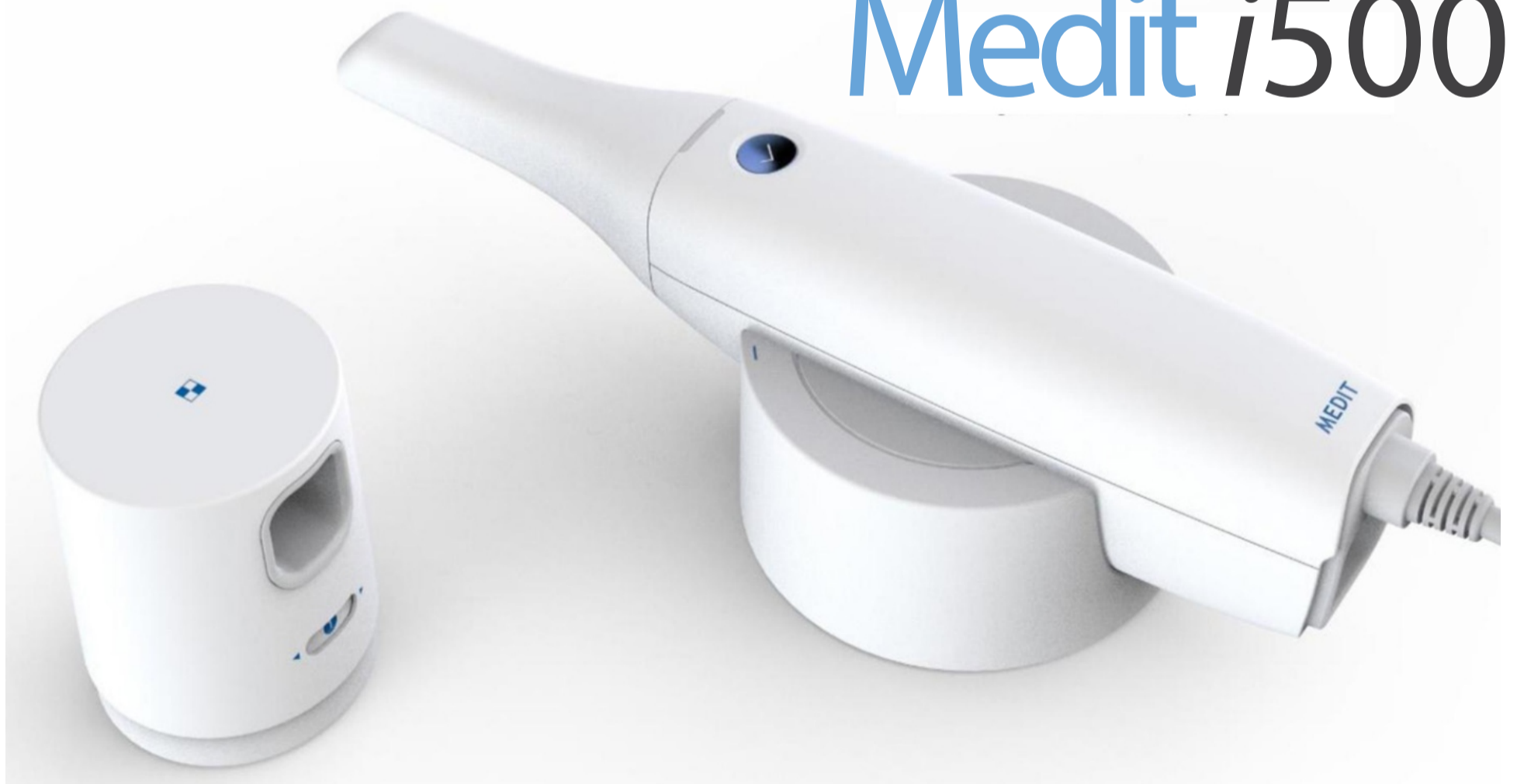

2 16.000€ + ddv = **19.520€**
+ 20 implantatov po lastni izbiri = **22.220€**



3 15.000€ + ddv = **18.300€**
+ 50 implantatov po lastni izbiri = **24.300€**

INTRAORALNI SKENER
Medit i500



bredent^{group}

more than 40 years of dental innovations

DENTAL INNOVATIONS
SINCE 1974

branch office:

bredent d.o.o.

Topniška ulica 29a, SLO-1000 Ljubljana
Tel: +386 (0) 1 43 66 156 Mobi: +386 (0) 41 595 748 Fax: +386 (0) 1 43 66 158
email: sasa@bredent.si

<http://www.bredent.com>