LAB TRIBUNE
The World's Dental Lab Newspaper · Italian Edition

IMPLANT TRIBUNE

The World's Newspaper of Implantology · Italian Edition

Maggio 2020 - anno IX n. 2 - Supplemento n. 1 di Dental Tribune Italian Edition - Maggio 2020 - anno XVI n. 5 www.dental-tribune.com

AD

Impianto corto associato a carico immediato, Sinus lift e GBR con Endoret®-PRGF® su elemento singolo nel mascellare superiore – Case report

Massimo Cianci, Tommaso Cianci, Riccardo Maggi, Ines Cianci

Introduzione

Negli ultimi 10 anni l'utilizzo di impianti corti per riabilitazioni implanto-protesiche nei mascellari atrofici è aumentato notevolmente: in letteratura attualmente si definisce come impianto corto un impianto la cui lunghezza è ≤ 8,5 mm[1]. In passato si pensava erroneamente che la lunghezza di un impianto fosse inversamente proporzionale alla percentuale di fallimenti, ma ciò non è mai stato realmente dimostrato: gli impianti corti in realtà sono indicati nel supportare sia corone singole che ricostruzioni parziali fisse nei settori posteriori atrofici di entrambe le arcate[2]. A sostegno di tale argomento sono state effettuate numerose revisioni sistematiche della letteratura che hanno messo a confronto solamente studi clinici randomizzati (RCTs) riportando risultati simili in termini di sopravvivenza cumulativa tra impianti corti ed impianti standard cioè di lunghezza ≥ 9,0 mm inseriti sia in osso residuo che rigenerato verticalmente con osso autologo o con l'utilizzo di materiali eterologhi[3, 4]: in tutte queste revisioni non sono emerse differenze statisticamente significative in termini di percentuali di successi, di fallimenti o di incidenza di complicanze tra i due gruppi[5].

› pagina 14

Impianto in zirconia post-estrattivo immediato

Scaringi R., Nannelli M., De Francesco M., Pascetta R., Maltese F.

Nella valutazione di elementi dentali irreparabilmente compromessi ci troviamo a dover effettuare delle scelte sul piano di trattamento post-estrattivo[1, 2]. Stante la volontà di voler sostituire l'elemento perso con un impianto endosseo, se scegliamo di volerlo eseguire simultaneamente all'estrazione è necessario fare una valutazione dei vari fattori di rischio in tal modo saremo in grado di gestire con semplicità anche i casi più complessi. La scelta di un impianto in zirconia potrebbe inizialmente avere delle ulteriori limitazioni, ma nella fase protesica assume sicuri vantaggi.

Introduzione

La perdita dell'elemento dentale può avvenire per infezioni, parodontali e/o endodontiche, e/o da traumi che portano quasi sempre ad una frattura radicare irreparabile. Laddove l'infezione o il trauma non ha modificato significativamente la struttura anatomica limitrofa è auspicabile poter intervenire sostituendo la radice con un'impianto endosseo[3], sul quale sarà possibile poter confezionare un elemento provvisorio a fini estetici. Soprattutto nelle zone ad alta valenza estetica tale procedura consente di limitare il disagio iniziale del paziente preservando la componente ossea dal riassorbimento e nel contempo, il mantenimento dei tessuti molli e dell'arco della parabola gengivale[4, 5]. L'uso di impianti in zirconia costituisce un valore aggiunto per una serie di fattori legati alla struttura della fixture e all'interazione che la stessa ha nei confronti dei tessuti molli sin dai primi momenti di guarigione, evitando la formazione di ossidi, propria dei metalli e ottimizzando l'estetica anche nei casi in cui il fenotipo sia sfavorevole o di tipo sottile[6].

› pagina 6

AD

© Gatarina Belova/Shutterstock

Chirurghi maxillo-facciali in Europa: circolazione libera, ma non tanto

A differenza di altre branche della medicina, la Chirurgia maxillo-facciale specialistica non viene riconosciuta all'estero in modo uniforme. In alcuni Paesi, come Bulgaria, Croazia, Repubblica Ceca, Francia, Spagna, Italia, Ungheria, Lituania, Norvegia, Polonia e Portogallo, è richiesta la sola laurea in medicina e chirurgia. In altri Paesi, come Germania, Grecia, Lettonia, Regno Unito, Romania, Svizzera e Austria, è richiesta la doppia laurea in medicina e in odontoiatria. Mentre in altri ancora, come Estonia, Finlandia, Olanda, Slovacchia, Svezia, Slovenia e Turchia, le regole non sono definite in modo così rigido. Questa diversa regolamentazione finisce per limitare l'esercizio dell'attività specialistica di chirurgia maxillo-facciate a molti giovani medici italiani, dal momento che il solo titolo di laurea in medicina e chirurgia non permette loro di accedere ai concorsi, ovvero a posizioni di ruolo in quei Paesi nei quali è obbligatorio il doppio titolo (MD e DMD); esiste pertanto una situazione paradossale per cui, ad esempio, uno specialista in chirurgia maxillo-facciale laureatosi in Italia non può esercitare nel Regno Unito o in Germania, mentre uno specialista laureatosi nel Regno Unito o in Germania può esercitare in Italia, così come in tutti i Paesi dell'Unione europea in cui è prevista la sola laurea in medicina e chirurgia. Questa diversa regolamentazione nell'ambito dell'Unione europea, finisce per penalizzare numerosi giovani medici maxillo-facciali che, proprio a causa della carenza di sbocchi lavorativi nel nostro Paese, si vedono costretti a prendere una seconda laurea di odontoiatria, pur di esercitare in nazioni che offrono migliori opportunità lavorative, come appunto la Germania o il Regno Unito.

Sistema Francia

Medicina e Odontoiatria sono nettamente separate in Francia, esattamente come in Italia. Inoltre in Francia, a differenza dell'Italia, sono stati istituiti due Ordini professionali: uno dedicato ai medici (Ordre National des Medecins) e uno dedicato agli odontoiatri (Ordre National des Chirurgien-Dentiste). In Francia la Stomatologia come specialità di branca medica è stata soppressa nel 2011, mentre in Italia il decreto Garavaglia-Colombo ha escluso l'Odontostomatologia dalle scuole di specializzazione già nel 1993. Entrando nello specifico del "sistema Francia", vediamo come sono articolati i corsi di Laurea in Medicina e in Odontoiatria.

Facoltà di Medicina

In Francia, per diventare medico ci vogliono complessivamente dai 9 (medicina generale) agli 11 anni (specializzazione), con due importanti esami: il test alla fine del primo anno e le prove di classificazione nazionale alla conclusione del sesto anno.

Gli studenti cominciano col corso di formazione generale, che dura 3 anni e dà diritto al Diploma di formazione generale in Scienze mediche. Proseguono poi con un altro triennio di formazione approfondita, al termine del quale ottengono il Diploma statale di dottore in Medicina. Infine, servono altri 3 anni per diventare medico generico oppure 5 anni se ci si vuole specializzare.

In Francia tutti possono iscriversi a Medicina, senza sostenere alcuna prova d'ingresso. Il primo anno di corso è suddiviso in due semestri, con il primo semestre in comune con gli altri indirizzi (Medicina, Odontoiatria, Farmacia e Ostetricia).

Al termine dei primi 6 mesi gli studenti devono sostenere degli esami per verificare le competenze acquisite, ma se i voti sono estremamente bassi, gli atenei possono orientare gli studenti (massimo il 15%) verso altri corsi di laurea. Se sono matricole, possono decidere di restare dove sono, sperando di passare lo sbarramento alla fine del secondo semestre. Se però sono ripetenti, devono accettare il reindirizzamento e spostarsi di corso. Una volta effettuato il passaggio, in entrambi i casi non si potrà riprovare a iscriversi ai corsi di area sanitaria e medica. Se gli studenti hanno completato il secondo semestre devono sostenere l'esame di sbarramento vero e proprio, che consiste (come nel caso degli esami del primo semestre) in test a risposta multipla, corretti con sistemi informatici per evitare favoritismi e/o irregolarità.

La prova, tendenzialmente molto dura, si può fare solo due volte e, in caso di fallimento, non resta che cambiare corso, a meno di ottenere una deroga eccezionale. Oltrepassato lo sbarramento, gli studenti possono iscriversi al secondo anno e proseguire lungo la strada che, solo dopo 9 o 11 anni, li porterà finalmente a indossare il camice bianco.

Primo ciclo dal primo al terzo anno

Il 1° anno: la PACES (Première Année Commune aux Etudes de Santé) è comune ai corsi di Medicina, Farmacia, Odontoiatria ed Ostetricia. In Francia non esiste un test di ammissione all'inizio dell'anno accademico come in Italia, ma è previsto un concorso (a numerus clausus) nel corso del primo anno ed è suddiviso in due parti: la prima parte è prevista alla fine del primo semestre (verso dicembre/gennaio) e la seconda parte alla fine del secondo semestre (verso maggio). Ovviamente questo concorso, a differenza dei quiz d'ingresso italiani, riguarda le materie che sono state studiate durante l'anno: Chimica, Biologia, Embriologia, Istologia, Anatomia, Farmacologia, Scienze umane e sociali. È possibile ripetere il primo anno solo una volta e quindi preparare il concorso solo due volte. In media il 15-20% degli studenti lo supera e passa al secondo anno.

Il 2° e il 3° anno: DFGSM2 e DFGSM3 (Diplôme de Formation Générale en Sciences Médicales). Il 2° anno approfondisce gli studi del primo anno e porta al consegui-

> pagina 2

IMPLANT TRIBUNE
The World's Newspaper of Implantology · Italian Edition

PUBLISHER AND CHIEF EXECUTIVE OFFICER - Torsten R. Oemus
CHIEF CONTENT OFFICER - Claudia Duschek
DENTAL TRIBUNE INTERNATIONAL GMBH
Holbeinstr. 29, 04229 Leipzig, Germany
Tel.: +49 341 48 474 302 | Fax: +49 341 48 474 173
General requests: info@dental-tribune.com Sales requests: mediasales@dental-tribune.com
www.dental-tribune.com

Material from Dental Tribune International GmbH that has been reprinted or translated and reprinted in this issue is copyrighted by Dental Tribune Internatio- nal GmbH. Such material must be published with the permission of Dental Tribune International GmbH. Dental Tribune is a trademark of Dental Tribune Inter- national GmbH.

All rights reserved. © 2020 Dental Tribune Internatio- nal GmbH. Reproduction in any manner in any lan- guage, in whole or in part, without the prior written permission of Dental Tribune International GmbH is expressly prohibited.

Dental Tribune International GmbH makes every effort to report clinical information and manufac- turers' product news accurately but cannot assume responsibility for the validity of product claims or for typographical errors. The publisher also does not assume responsibility for product names, claims or statements made by advertisers. Opinions expressed by authors are their own and may not reflect those of Dental Tribune International GmbH.

IMPLANT TRIBUNE ITALIAN EDITION
Anno iX Numero 2, Maggio 2020
SUPPLEMENTO N. 1
di DENTAL TRIBUNE ITALIAN EDITION, ANNO XVI n. 5

MANAGING EDITOR
Patrizia Gatto
[patrizia.gatto@tueorservizi.it]
DIREZIONE SCIENTIFICA
Enrico Gherlone, Tiziano Testori
COMITATO SCIENTIFICO
Alberto Barlattani, Andrea Bianchi, Roberto Cocchetto, Ugo Covani, Mauro Labanca, Carlo Maiorana, Gilberto Sammartino, Massimo Simion, Paolo Trisi, Leonardo Trombelli, Ferdinando Zarone
CONTRIBUTI
P. Biancucci, I. Cianci, M. Cianci, T. Cianci, M. De Francesco, G. Del Maschio, R. Garrone, R. Maggi, F. Maltese, M. Nannelli, R. Pascetta, R. Scaringi, A. Sisti, W. Stablum, W. van Thoor.
REDAZIONE ITALIANA
Tueor Servizi Srl - redazione@tueorservizi.it
Coordinamento: Adamo Buonerba
C.so Enrico Tazzoli 215/13 - 10137 Torino
Tel.: 011.3110675
GRAFICA - Tueor Servizi Srl
GRAPHIC DESIGNER - Giulia Corea
STAMPA
Musumeci S.p.A.
Loc. Amérique, 97 - 11020 Quart (AO)
Valle d'Aosta - Italia
COORDINAMENTO DIFFUSIONE EDITORIALE
ADDRESSVITT srl
PUBBLICITÀ
Alessia Murari
[alessia.murari@tueorservizi.it]
UFFICIO ABBONAMENTI
Tueor Servizi Srl
C.so Enrico Tazzoli 215/13
10137 Torino
Tel.: 011 3110675
Fax: 011 3097363
segreteria@tueorservizi.it
Copia singola: euro 3,00

FSC
www.fsc.org
MISTO
Carta da fonti gestite in maniera responsabile
FSC® C102788

DENTAL TRIBUNE EDIZIONE ITALIANA FA PARTE DEL GRUPPO DENTAL TRIBUNE INTERNATIONAL CHE PUBBLICA IN 25 LINGUE IN OLTRE 90 PAESI

È proibito qualunque tipo di utilizzo senza previa autorizzazione dell'Editore, soprattutto per quanto concerne duplicati, traduzioni, microfilm e archiviazione su sistemi elettronici. Le riproduzioni, compresi eventuali estratti, possono essere eseguite soltanto con il consenso dell'Editore. In mancanza di dichiarazione contraria, qualunque articolo sottoposto all'approvazione della Redazione presuppone la tacita conferma alla pubblicazione totale o parziale. La Redazione si riserva la facoltà di apportare modifiche, se necessario. Non si assume responsabilità in merito a libri o manoscritti non citati. Gli articoli non a firma della Redazione rappresentano esclusivamente l'opinione dell'Autore, che può non corrispondere a quella dell'Editore. La Redazione non risponde inoltre degli annunci a carattere pubblicitario o equiparati e non assume responsabilità per quanto riguarda informazioni commerciali inerenti associazioni, aziende e mercati e per le conseguenze derivanti da informazioni erronee.

‹ pagina 2

mento del Diploma di Formazione Generale in Scienze Mediche. Gli studenti devono inoltre seguire uno stage infermieristico della durata di quattro settimane in una struttura ospedaliera.

Secondo ciclo dal quarto al sesto anno

4°, 5° e 6° anno: DFASM1, DFASM2 e DFASM3 (Diplôme de Formation Approfondie en Sciences Médicales) = externat.

L'externat non consiste solo nello studio teorico della Medicina (in particolare patologia, terapeutica e prevenzione), ma soprattutto nello svolgimento di quattro stage all'anno in reparti diversi dell'ospedale. Sotto la responsabilità dei medici, lo studente può curare pazienti usufruendo di un contratto a tempo determinato che prevede una remunerazione compresa fra 100 e 300€ al mese.

Terzo ciclo

L'internat (specializzazione) consiste nella successione di stage semestrali in ospedale sotto la responsabilità di un medico "senior". Lo studente è considerato un professionista autorizzato a prescrivere; percepisce uno stipendio mensile compreso fra 1.300 ed 2.000€ lordi, ai quali bisogna aggiungere i turni di guardia (119€ a guardia nel 2019).

Facoltà di Odontoiatria

A differenza di quello italiano, il sistema formativo universitario francese per gli operatori della Sanità inizia dopo il BAC (ginnasio) e fa riferimento alla riforma Licence-Master-Doctorat (LMD), il corso in Scienze Odontologiche che si divide in tre cicli obbligatori.

Primo ciclo in scienze odontologiche, comprende tre anni di studi (PACES, DFGSO 2 et DFGSO 3) e corrisponde allo stadio della formazione pre-ospedaliera dello studente in chirurgia dentaria. Questo primo ciclo è riconosciuto con il grado di Licenza. Lo studente alterna insegnamenti teorici e pratici su simulatori clinici.

Secondo ciclo in scienze odontologiche, comprende due anni di studi (DFASO 1 et DFASO 2) e corrisponde allo stadio della formazione ospedaliera dello studente. In questa fase lo studente frequenta un centro di cura, di insegnamento e di ricerca (CSERD) di un ospedale universitario (CHU) dove pratica "l'arte dentaria" (cit. testualmente) su pazienti, seguìto da "chirurgien-dentiste praticiens hospitaliers" (cd strutturati) e da professori universitari. Questo secondo ciclo è riconosciuto al livello di un master. Alla fine del 5° anno lo studente deve validare il cosiddetto certificato di sintesi clinica e terapeutica (CSCT) che gli permetterà di effettuare delle sostituzioni per brevi periodi in studi dentistici con il conseguimento del suo Dottorato. Più precisamente egli beneficia dello status di studente ospedaliero (externe des hôpitaux) in Odontologia (si tratta fondamentalmente di una licenza).

Terzo ciclo corto (TCC) dura un solo anno (externe) (T1) alla fine del quale sostiene la tesi che gli rilascia il titolo di Diploma di Stato di Dottore in chirurgia dentaria (Bac+6 = 6 anni di studi dopo il baccalaureat). Questo titolo conferisce l'abilitazione a praticare la professione di "chirurgien-dentiste" generico.

Terzo ciclo lungo (TCL) può essere avviato quando lo studente raggiunge l'internato del 5° anno. Il terzo ciclo lungo permette di accedere a tre specialità strettamente connesse alla chirurgia dentaria in Francia: l'Ortopedia dento-facciale (ortognatodonzia), la Chirurgia orale e la Medicina bucco-dentale. La durata del terzo ciclo lungo oscilla tra i tre e quattro anni di studi in base alla specialità (Bac+8 à Bac+9). Alla fine dell'internato, oltre alla tesi lo studente deve compilare una memoria per ottenere il Diploma di Stato di dottore in chirurgia dentaria qualificato specialista.

Ricapitolando il percorso maxillo-facciale: 6 anni di medicina, 5 di chirurgia generale e 2 anni per ottenere il DESC di specialista in Chirurgia maxillo-facciale e Stomatologia.

Modelli di carriera

L'accesso all'Università di Medicina comprende un anno di educazione sanitaria comune ad altri indirizzi universitari, seguiti poi da sei anni specifici a numero chiuso programmato dal Governo. La formazione specialistica, che dura 5 anni con accesso in base a una classifica nazionale, offre due possibilità di carriera: la carriera accademica in ambito universitario o la carriera di consultant in ambito ospedaliero pubblico, entrambe possibili attraverso un concorso nazionale. Sebbene la formazione dei manager aziendali sia affidata per legge alla Scuola Nazionale (EHESP) con una durata di 24 mesi, la legge sulla salute del 2009 (HPST) consente al Governo di assumere chiunque ritenga in grado di gestire un ospedale pubblico, a prescindere dalla sua formazione iniziale. Lo stipendio medio lordo mensile di un consultant è di circa € 5.700. Non ci sono stati incrementi stipendiali da Giugno 2010.

Orario di lavoro

La normativa Europea sull'organizzazione dell'orario di lavoro (ED 93/104 modificata dalla ED 2003/88) è stata recepita e implementata in tutti gli Ospedali pubblici a partire dal 2002.

I medici ospedalieri (consultant) hanno la possibilità di aderire su base volontaria all'opt-out time e di lavorare fino a 60-65 ore alla settimana, ma queste ore in eccesso sono pagate come lavoro straordinario; il 90% dei medici ospedalieri francesi sceglie questa formula. Il servizio settimanale a tempo pieno è di dieci mezze giornate, dal lunedì al venerdì, con due mezze giornate che vanno dalle 08.30 alle 18.30. Il sabato mattina è considerato una normale attività lavorativa che va dalle 08.30 alle 13.30. Il turno di notte è conteggiato come due mezze giornate. L'orario di lavoro non può eccedere le 48 ore settimanali per più di 4 mesi. È previsto un periodo minimo di riposo di 11 ore consecutive ogni 24 ore e un periodo di riposo di 24 ore ogni sette giorni, aggiunto al riposo giornaliero di 11 ore. Ogni sei ore di lavoro è prevista una piccola pausa lavorativa. Dopo il turno di notte è previsto un riposo compensativo di 24 ore. Sono previsti 4 turni di guardia settimanali e un week-end lavorativo al mese. Riguardo le reperibilità si tratta prevalentemente di consigli telefonici. Nel caso si debba raggiungere l'ospedale anche il tempo di viaggio è considerato orario di lavoro. Le reperibilità senza accesso in ospedale sono pagate con una cifra forfettaria mensile. I consultant possono lavorare due mezze giornate su 10 in attività definite di interesse generale, ossia attività di ricerca, di insegnamento e di management nell'ambito delle organizzazioni sanitarie. Sono previsti 25 giorni di ferie annuali retribuite e un congedo di 15 giorni all'anno per attività di formazione. Oltre che per matrimonio e lutto, ci sono anche congedi per maternità di 16 settimane minimo.

Assicurazione

Il medico dipendente da un'Istituzione sanitaria sia pubblica che privata è assicurato dal datore di lavoro anche per colpa grave (ma non in caso di danno volontario) e pertanto non ha l'obbligo di stipulare un'assicurazione privata. I costi assicurativi variano a seconda della specialità e della tipologia lavorativa (privata o pubblica). Ad esempio un medico di famiglia spende circa €80 euro all'anno, un'anestesista che lavora in un ospedale pubblico circa €120 all'anno, un ginecologo che lavora nel settore privato circa €500.

Contenziosi

I processi in ambito civile o amministrativo possono essere intentati contro il medico qualora siano presenti tutte e tre le seguenti condizioni: colpa medica, danno e nesso causale (correlazione diretta tra colpa medica e danno). I processi penali sono estremamente rari, la frequenza di azioni legali è molto bassa: 59 cause per 137.512 medici assicurati. Il medico è processato penalmente qualora sia evidente un dolo con la volontà di arrecare un danno al paziente. In Francia nel 2002 è stato istituito un ufficio nazionale (ONIAM) per i diritti dei pazienti e per la qualità del sistema sanitario preposto al risarcimento dei pazienti, che sono vittime di incidenti per responsabilità medica, complicanze iatrogene e nocosomiali in un'ottica di solidarietà nazionale. In Francia è riconosciuto anche un risarcimento in caso di rischio terapeutico, ossia un evento avverso inaspettato che determini un danno al paziente non conseguente a colpa medica ma al trattamento effettuato.

Libera professione

Circa 4.500 medici ospedalieri (11% dei consultant) e prevalentemente chirurghi, ginecologi e ostetrici (oltre il 60%) svolgono attività privata in ospedale. Parte del compenso entra nel bilancio dell'Ospedale. È prevista invece un'indennità di esclusività per chi non esercita un'attività libera professionale.

Formazione continua

Lo sviluppo professionale continuo (CPD) è un obbligo per tutti gli operatori sanitari in Francia e dal 2013 è sotto la responsabilità della Camera francese Medica (attività medica privata) e del Consiglio dei Medici Ospedalieri. Il problema è che non c'è un'adeguata copertura delle CPD e pertanto né è compromessa la sua efficienza. La migrazione di operatori sanitari da altri Paesi (rappresentano circa il 9.2% dei medici che lavorano in Francia) garantisce in parte il mantenimento dell'adeguato numero di personale sanitario negli Ospedali pubblici francesi.

Linee guida

Per quanto riguarda il ruolo delle linee guida in Francia è presente un organo pubblico indipendente denominato HAS (Alta Autorità per la Salute) che, in collaborazione con le Società Scientifiche e l'ONIAM, che redige le linee guida e le raccomandazioni per una buona pratica clinica, oltre che occuparsi dell'accreditamento dei medici e della certificazione degli ospedali.

Patrizia Biancucci

AD

Alessandro Griffa, chirurgo maxillo-facciale "trasfrontaliero"

© Alessandro Griffa

Un lungo iter di studi quello del dr. Alessandro Griffa, 44 anni, laurea in Medicina e Chirurgia con lode nel 2000, Specializzazione in Chirurgia maxillo-facciale nel 2005 sempre con lode, il tutto presso l'Università di Torino dove è rimasto per una decina d'anni senza mai essere un vero e proprio "strutturato" (professore a contratto, consulente, co-co-co e cose così). Non c'è dunque da meravigliarsi che il professionista Griffa, preparato e lungamente formato in Italia, appartenga alla categoria che va sotto la triste dicitura "fuga di cervelli", perché di un cervello non comune si tratta, ma che, per sua fortuna, si è fermato nella zona transfrontaliera francese. Nel 2014 infatti si è trasferito presso il Centre Hospitalier des Escartons come PHC en Chirurgie Maxillo-Facial et Stomatologie, e dal 2019 è responsabile dell'Unità Funzionale di Chirurgia Maxillo-Facciale e Stomatologia del Centro Ospedaliero di Briançon.

Dott. Griffa, com'è approdato in Francia?

La mia attività in Francia è iniziata a gennaio 2014, su proposta di un collega otorinolaringoiatra che aveva effettuato parte dei suoi studi specialistici presso il prestigioso servizio ORL dell'Ospedale di Lione, allora diretto dal prof. Pignat. Dopo questa esperienza formativa in un grosso centro universitario, ebbe l'occasione di divenire il responsabile del Servizio di Otorinolaringoiatria e Chirurgia Cervico-Facciale in un piccolo ma dinamico ospedale di "frontiera", il Centro Ospedaliero des escartons di Briançon, con un grande bacino d'utenza e ospedale di una rinomata cittadina di villeggiatura, che dalle 20.000 unità arriva a circa 240.000, nelle alte stagioni invernali ed estive. La sfida era quella di fornire una assistenza specialistica specifica in campo Maxillo-Facciale e Stomatologico, pressoché assente fino ad allora. Ad oggi io continuo ad essere l'unico specialista in Chirurgia maxillo-facciale e Stomatologia presente sul Dipartimento 05 (Gap), tenendo conto che sul territorio francese il rapporto CMF/popolazione è circa 1,9:100.000. A dicembre 2019 mi è stata ufficialmente assegnata la responsabilità dell'Unità Funzionale di Chirurgia Maxillo-Facciale e Stomatologia, incorporata nell'Unità di Chirurgia Testa-Collo congiuntamente al Servizio ORL e di Oftalmologia. Attualmente il Servizio di Chirurgia Testa-Collo conta 9 operatori e ospita regolarmente con cadenza semestrale medici in formazione specialistica, frutto della collaborazione con l'Università Francese e con l'Università Italiana.

La sua laurea in Medicina e la specializzazione in Chirurgia maxillo-facciale sono pienamente riconosciute in Francia?

Per poter esercitare la professione medica in un Paese comunitario UE è necessario il riconoscimento dei titoli che viene rilasciato dal Ministero della Salute. Occorrono circa 3 mesi per ottenere i certificati del riconoscimento della Laurea Magistrale in Medicina e Chirurgia, della Specializzazione, dell'Abilitazione Professionale e del Good-Standing. Una volta ottenuto il riconoscimento dei titoli dal Ministero competente è necessario procedere all'iscrizione all'Ordine dei Medici, presso il quale deve essere preliminarmente sostenuto un esame di conoscenza della lingua per la definitiva incorporazione nel sistema sanitario francese, pena l'impossibilità di esercitare sul territorio nazionale, indipendentemente che si tratti di servizio sanitario nazionale o di attività in "liberale", ossia nel privato.

Visto che anche in Francia medicina e odontoiatria sono separate come in Italia, come si svolge la sua pratica quotidiana?

Sì, non solo Medicina e Odontoiatria sono nettamente separate come in

> pagina 5

UBGEN SPECIALISTI DELLA CHIRURGIA OSSEA IN ODONTOIATRIA

Viale del Lavoro, 14
Vigonza (PD)

+39 049 628 630

www.ubgen.com
info@ubgen.com

#1
Esclusivo processo Peri-Cross
Peri-Cross®, a differenza di altri processi basati su trattamenti ad alte temperature o con solventi chimici, garantisce la massima qualità di lavorazione del pericardio bovino, preserva la tridimensionalità delle fibre collagene rendendo i tessuti completamente biocompatibili e privi di residui di trattamento.

#2
Spessore fino a 0,8mm
SHELTER® è disponibile in spessori da 0,2 - 0,4 e 0,8mm. La configurazione 0,8 mm cross-linked ha un comportamento clinico paragonabile alle membrane non riassorbibili.

#3
Membrana Fast e Slow
- E' resistente alla trazione ed elastica
- Ha effetto barriera predicibile anche nella versione cross-linked
- Ha formidabile maneggevolezza clinica anche inumidita

CHI SIAMO
Operiamo nel campo biomedicale, siamo specializzati nella chirurgia ossea in odontoiatria producendo dispositivi medici legati all'ingegneria tissutale.
UBGEN ha sempre mantenuto e mantiene costante attenzione alle attese della collettività e dei clienti, siano essi intesi come utilizzatori professionali, sia come utilizzatori finali (pazienti), con l'obiettivo di garantire sempre e costantemente il miglior standard qualitativo possibile.

PERCHÈ UBGEN?
- Abbiamo creato OTiGEN, un sistema completo di prodotti e servizi che lavora in modo sinergico in grado di servire a 360° i medici odontoiatri che operano in chirurgia rigenerativa.
- Biomateriali che derivano unicamente da epifi di femori bovini con filiera certificata al 100% italiana: dall'allevamento alla processazione finale.
- Investire per il cambiamento. Le nostre parole d'ordine sono semplicità, sicurezza, stabilità e lavorare in funzione di esse è la nostra ragion d'essere.

AD

‹ pagina 4

Italia, ma in Francia anche gli Ordini professionali sono separati: ordine dei medici e ordine degli odontoiatri. Per quanto concerne le competenze, in Francia esiste una reale e riconosciuta sovrapposizione di competenze e una fattiva collaborazione tra la chirurgia maxillo-facciale/ stomatologia e l'odontoiatria. Le singole competenze dei professionisti sono ampiamente accettate, rispettate e condivise (vedi implantologia). Al chirurgo maxillo-facciale viene riconosciuta di default la competenza in Stomatologia, ma non il conferimento del titolo al momento dell'iscrizione all'Ordine dei Medici, vale a dire che lo Stato francese riconosce il nostro titolo modificandolo in "Specialista in chirurgia maxillo-facciale e stomatologia".

Vuole dire che non pratica esclusivamente la chirurgia maxillo-facciale?

Esatto. La mia attività, oltre alla chirurgia maxillo-facciale ed alla stomatologia, verte su diverse branche della specialità: chirurgia endoscopica rino-sinusale, chirurgia oculo-palpebro-lacrimale, chirurgia onco-dermatologica del viso. Il servizio prevede anche un percorso per le cure dei disabili e dei migranti, aspetto a cui lo stato francese è molto sensibile, in accordo con le politiche sociali.

In Francia che tipo di contratto ha?

Nella sanità francese esistono differenti tipologie di contratto, siano essi a tempo determinato che indeterminato, ma con una maggiore flessibilità rispetto al sistema sanitario nazionale italiano. Esistono ad esempio praticien hospitalier, praticien contractuel, praticien attaché, praticien attaché associé, praticien clinicien, etc.. Io attualmente ho un contratto part-time a tempo indeterminato.

Dott. Griffa, a quale ente versa i contributi previdenziali?

I praticiens hospitaliers, agenti non titolari di stato, sono affiliati obbligatoriamente a due regimi pensionistici: il regime di base generale, gestito dalla cassa nazionale di assicurazione vecchiaia (CNAV), e il regime complementare pensionistico degli agenti non titolari di stato, gestita dall'IRCANTEC (istituto di pensione complementare degli agenti non titolari di stato delle collettività pubbliche). Se in aggiunta si esercita una attività privata il medico sarà affiliato ai regimi obbligatori della CARMF (cassa autonoma pensionistica dei medici di Francia). Età minima 62 anni, 167-172 trimestri per averne diritto. Sia per i medici pubblici che per i privati la pensione di base è calcolata a partire dal salario medio dei migliori 25 anni di attività.

Quindi avrà solo la pensione francese?

No, avrò anche la pensione italiana ENPAM; purtroppo non esiste attualmente in Europa un sistema in grado di contemplare tutte le "situazioni contributive" di un soggetto sanitario che opera in diversi stati contemporaneamente. Dal momento che questo si verifica sempre più spesso, credo sia un importante "spunto di discussione" per il nostro ente previdenziale italiano.

Lei è laureato in Medicina e specialista in chirurgia maxillo-facciale: con il suo titolo può esercitare in Francia?

No, non si può esercitare l'odontoiatria, ma al medico chirurgo specialista in chirurgia maxillo-facciale sono riconosciute anche tutte le prerogative del chirurgo orale senza vincoli né limitazioni.

Francia vs Italia: lei che ha lavorato anche in Italia sa dirci vantaggi e svantaggi?

La Francia permette agli specialisti della salute di esprimere appieno le proprie capacità, esercitando la professione con un maggior livello di autonomia, la possibilità di usufruire di migliori incentivi economici e un clima organizzativo più confortevole; infatti, nonostante le ultime notizie riguardo il cambiamento del servizio sanitario francese, quest'ultimo rimane un sistema significativamente più dinamico rispetto a quello italiano. Basti pensare che la mobilità degli operatori tra gli ospedali della Francia metropolitana ed extrametropolitana non è vincolata a concorsi. Più precisamente, il concorso per assumere lo stato di PH Praticien Hospitalier viene sostenuto soltanto una volta nella carriera professionale, dopodiché si ha diritto alla libera circolazione tra i vari ospedali pubblici, previo accordo con la struttura ricevente. La Francia, se paragonata all'Italia, conta numerose strutture sanitarie pubbliche e, se si considerano anche quelle presenti nell'area extra-metropolitana (ex-colonie), il numero aumenta significativamente. Inoltre gli incarichi nelle aree extra-metropolitane prevedono una remunerazione più alta. E comunque l'OCSE ci dice che la media degli stipendi in Francia è alta, non certamente paragonabili alla Germania ma sicuramente sensibilmente più alta di quelli in Italia.

Il medico regolarmente assunto nel pubblico può fare anche attività privata? Anche in intramoenia?

Sì, si può fare attività privata. L'intramoenia è ammessa solo per i praticiens hospitaliers a tempo pieno.

Patrizia Biancucci

AD

Impianto in zirconia post-estrattivo immediato

Scaringi R., Nannelli M.**, De Francesco M.***, Pascetta R.°, Maltese F.°°*

**Dr. Riccardo Scaringi libero professionista in Milano, info@riccardoscaringi.com - Instagram @riccardoscaringi_doc*
***Dr. Michele Nannelli libero professionista in Firenze*
****Dr. Maurizio De Francesco libero professionista in Lecce*
°Odt. Romeo Pascetta Chieti
°°Dr. Fabio Maltese libero professionista in Roma

< pagina 1

Materiali e metodi

In paziente di sesso femminile ASA1, non fumatrice con ricostruzione endo-protesica su 1.1 e 2.1 si evidenzia un'irrimediabile frattura verticale di 2.1 con perdita di una estesa porzione coronale (Fig. 1), confermata dalla radiografia endorale eseguita con centratore (Fig. 2). Al sondaggio non si percepisce perdita ossea a livello circonferenziale. Nella stessa seduta si procede ad avulsione radicolare cercando di non lesionare la struttura ossea e conservando anche le limitrofe papille. Data la richiesta di estetica manifestata dalla paziente e il miglioramento di entrambe le corone cliniche si procede con l'inserimento di un'impianto endosseo secondo la tecnica postestrattiva immediata e contestuale posizionamento di provvisorio con l'unione di entrambe le corone protesiche.

Fasi operative

L'utilizzo di un impianto in ceramica prevede le stesse procedure chirurgiche usate per gli impianti convenzionali in titanio, nello specifico impiego di impianti Monotype, cioè a corpo unico col moncone, esistono degli analoghi chirurgici che determinano l'altezza del moncone che si vuole adottare. Nel caso specifico la procedura chirurgica si è basa sulla diagnosi radiografica endorale e sulla visione clinica dell'alveolo successiva all'estrazione, cercando di posizionare l'impianto nella parte mesio-palatale dell'alveolo e cerando di impattare l'apice dell'impianto nella porzione ossea sovrastante l'apice radicolare. Ovviamente la posizione deve anche tener conto di un'adeguata inclinazione rispetto alla futura corona protesica, alla distanza inter-arcata con la porzione apicale del moncone e al rispetto delle papille limitrofe (Fig. 4). A preparazione impostata andiamo a scegliere tra 2 diverse altezze di moncone (4 mm o 5.5 mm) (Fig. 5). L'impianto è custodito in un'apposito sostegno sagomato in cui si trova anche il mounter utilizzabile per un'inserimento manuale o a manipolo (Fig. 6). Sul mounter è disegnata una linea con 3 punti verticali che identificano ciascuna delle 4 facce piane del moncone implantare e la distanza tra loro consente di stabilire nella fase di posizionamento la profondità a cui si pone l'impianto (Fig. 7). Nel posizionare l'impianto si devono compiere 2 scelte coincidenti, la prima dove collocarsi con la porzione del collocare dell'impianto e conseguentemente quanto

> pagina 7

Fig. 1 - Visione al momento della prima visita in cui la paziente aveva fratturato la radice in senso verticale smarrendo la corona.

Fig. 2 - Visione radiografica eseguita con un centratore in cui si riscontra l'impossibilità di recuperare la radice per una nuova ricostruzione protesica.

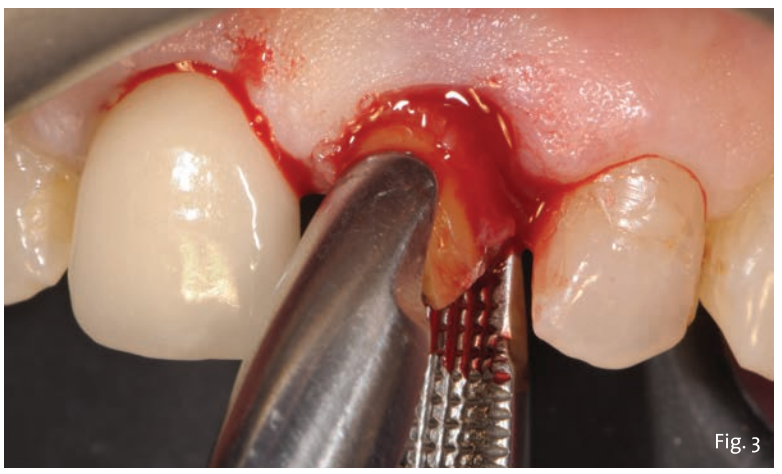

Fig. 3 - Estrazione della radice eseguita con particolare attenzione al ridotto traumatismo del tessuto osseo e mucoso circostante.

Fig. 4 - Subito dopo il passaggio della prima fresa pilota abbiamo inserito una sonda per valutare la profondità di sondaggio, la corretta posizione centrale e l'inclinazione vestibolo buccale.

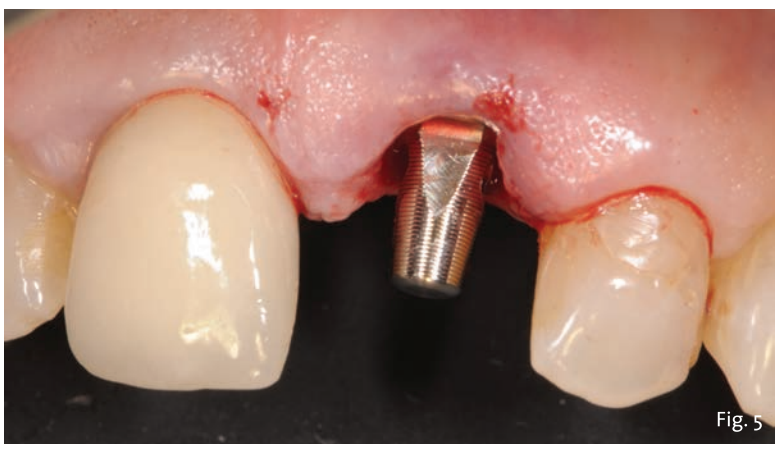

Fig. 5 - A preparazione del sito impiantare ultimata abbiamo inserito un analogo dell'impianto per stabilire l'altezza del moncone da utilizzare.



Fig. 6 - L'impianto si presenta confezionato con un involucro privo di metallo e un posizionatore monouso, che permette di stabilire la profondità di posizionamento e la faccetta piana del moncone.

Fig. 7 - Impianto posizionato, visione del moncone e sua corretta posizione.

‹ pagina 6

approfondire la connessione protesica, mentre la seconda è legata all'altezza del moncone. Nello specifico abbiamo voluto dare una maggior estetica approfondendo una parte del collarino, pur utilizzando un moncone di 5.5 mm che ci garantirà un'ottima stabilità protesica. La rx endorale a fine intervento stabilisce il corretto posizionamento, prima di proseguire con la realizzazione della corona provvisoria.

Fasi Protesiche

Avendo scelto inizialmente di voler sostituire anche la corona protesica dell'incisivo controlaterale, al termine del posizionamento implantare abbiamo posizionato un coping di protezione sul moncone che è stato poi utilizzato per collegarlo al provvisorio realizzato (Fig. 9). Il provvisorio è stato realizzato secondo tecnica CAD/CAM nella medesima seduta posizionandolo su entrambi gli elementi. Abbiamo preferito supportare il carico dell'impianto unendo le due corone provvisorie eseguite in telio, allo scopo di garantire maggior resistenza, estetica ma soprattutto per una miglior rifinitura dei margini cervicali. Dopo 3 mesi è stato eseguito nuovo controllo radiografico e clinico rimuovendo il provvisorio. Allo scopo di trasferire all'odontotecnico l'anatomia del tragitto transmucoso è stato aggiunto del composito flou al transfer dedicato all'impronta che nello specifico è solo disponibile nella versione di impronta a strappo (Fig. 11), contemporaneamente abbiamo rilevato anche l'impronta del dente adiacente (Fig. 12). Entrambe le corone sono state realizzate con un core in zirconia sviluppata secondo tecnica CAD/CAM e stratificate in ceramica (Fig. 13). Alla prova delle corone valutiamo gli svincoli occlusali oltre ai movimenti parafunzionali, ricordando che la frattura dell'elemento oggetto di impianto è stato causata durante una funzione masticatoria, indice di un sovraccarico funzionale.

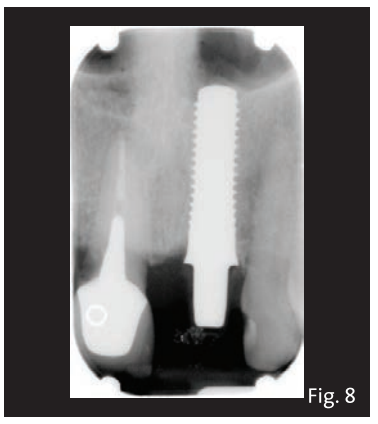

Fig 8 - Visione radiografica seguente all'inserimento dell'impianto.

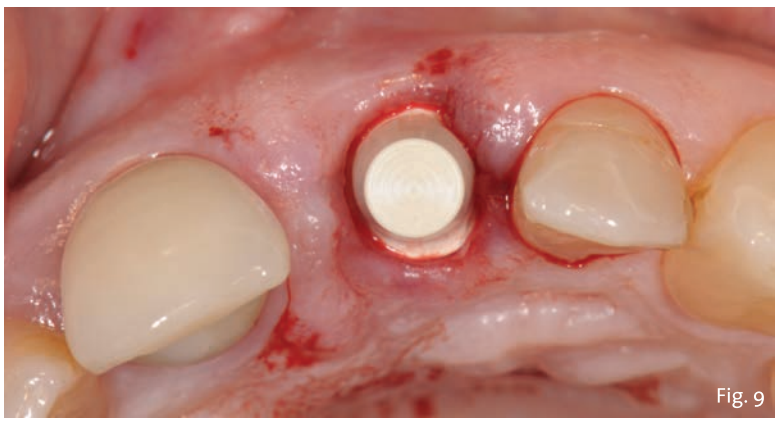

Fig 9 - Posizionamento di una coppetta in resina come base d'appoggio per la ribasatura del provvisorio.

Fig. 10 - I due incisivi centrali sono stati uniti in un unico provvisorio, così da ripartire l'impatto occlusale sull'impianto.

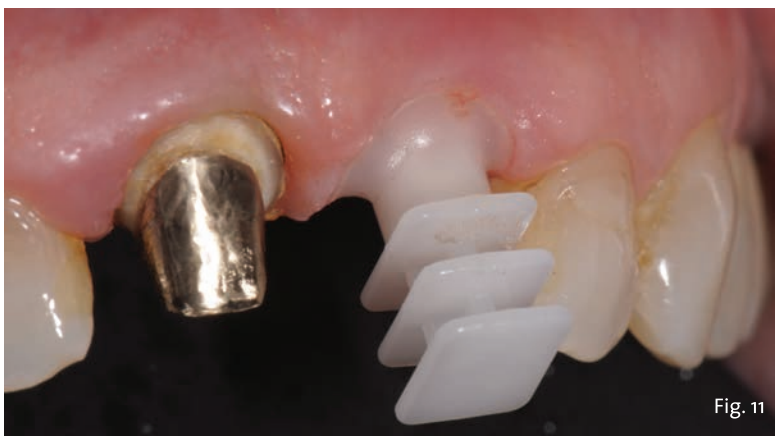

Fig. 11 - Alla presa di impronta analogica si provvede a inserire del composito flou nell'intercapedine tra il transfer e il tragitto transmucoso così da trasportare il volume condizionato dal provvisorio.

Conclusioni

Riteniamo che questo caso clinico così trattato sia da ritenersi di alta difficoltà per soluzione protesica, data la rilevanza estetica, funzionale associata alla scarsa versatilità dell'impianto impiegato, e chirurgica data la particolarità della paziente, la scarsa indagine diagnostica, la tecnica chirurgica e l'utilizzo di un materiale così dedicato. Seppure il follow-up a 5 anni possa ritenerci completamente soddisfatti per rispetto dei tessuti molli ed integrità dei tessuti duri, riteniamo che parte del risultato sia da imputarsi ai materiali impiegati oltre che all'esperienza dell'equipe che si è trovata a risolvere tale caso in un numero di sedute estremamente limitato. Dal punto di vista estetico siamo stati limitati nel coinvolgimento estetico degl'incisivi laterali, ritenendo di aver potuto migliorare ulteriormente l'estetica globale affrontando piccole e cosmetiche addizioni che avrebbero uniformato il sorriso (Fig. 15).

Bibliografia disponibile presso l'editore.

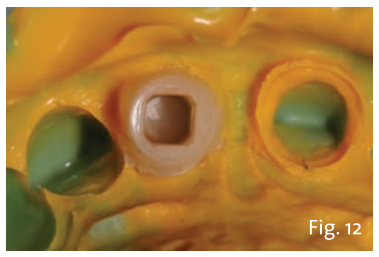

Fig. 12 - Visione dell'impronta eseguita in silicone.

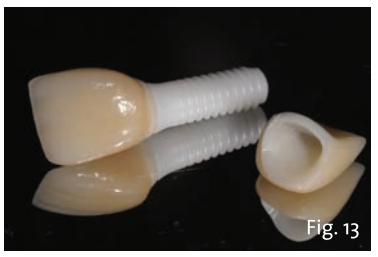

Fig. 13 - Utilizzo di un analogo dell'impianto in zirconia e visione delle due corone finalizzate.

Fig. 14 - Dopo 1 mese dal posizionamento, si valutano i contatti in protrusa.

Fig. 15 - Controllo clinico a 5 anni dal posizionamento implantare.

AD

Posizionamento immediato di un impianto Neoss ProActive Edge in osso compromesso

Dr. Wim van Thoor, Germania

Descrizione

Paziente: donna, 31 anni, in buona salute.
Situazione clinica: primo premolare superiore sinistro non recuperabile dopo due precedenti resezioni radicolari, corona fratturata.
Piano di trattamento: estrazione del dente e posizionamento immediato di un impianto Neoss ProActive Edge.

Materiali e metodi

La paziente presentava un primo premolare superiore sinistro non recuperabile. La CBCT mostra la situazione iniziale (Fig. 1). Si noti quella che appare come una grande fenestrazione buccale nell'area della resezione radicolare (Fig. 2). Il dente fratturato è stato estratto (Figg. 3, 4).

Lo scollamento del lembo di accesso rivela la fenestrazione buccale (Fig. 5). L'osteotomia è stata preparata secondo il protocollo di fresatura di Neoss ProActive Edge (Fig. 6). Successivamente viene posizionato un impianto Neoss ProActive Edge Ø 5.0 × 13 mm (Fig. 7).

L'impianto è stato posizionato in una situazione di disponibilità ossea molto limitata e densità ossea media (Fig. 8). Nonostante le limitazioni dovute alla condizione ossea, è stata raggiunta una buona stabilità primaria.

È stato utilizzato un torque di inserimento di 20 Ncm, l'ISQ è risultato in un range di 70/77. Per correggere la fenestrazione buccale è stato eseguito un innesto con particolato osseo di origine porcina (Fig. 9). L'innesto osseo è stato coperto con una membrana di collagene riassorbibile (Fig. 10).

Il lembo mucoso è stato suturato attorno al pilastro di guarigione in PEEK, consentendo la guarigione in una sola fase (Fig. 11).

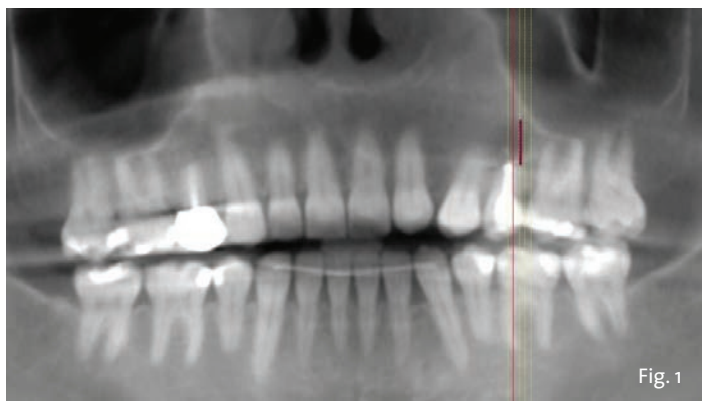
Fig. 1

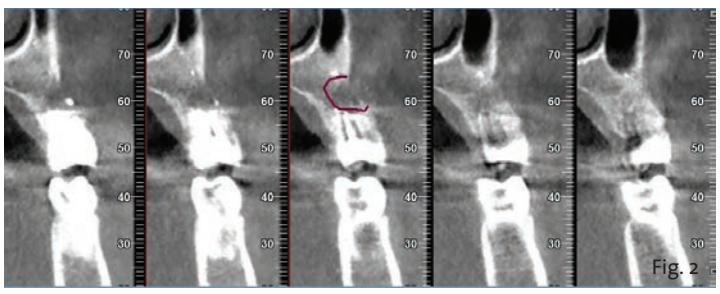
Fig. 2

Fig. 3

Fig. 4

Fig. 5

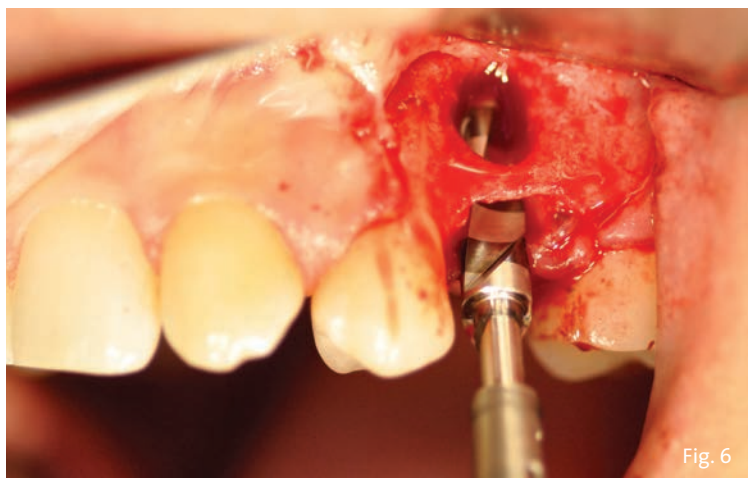
Fig. 6

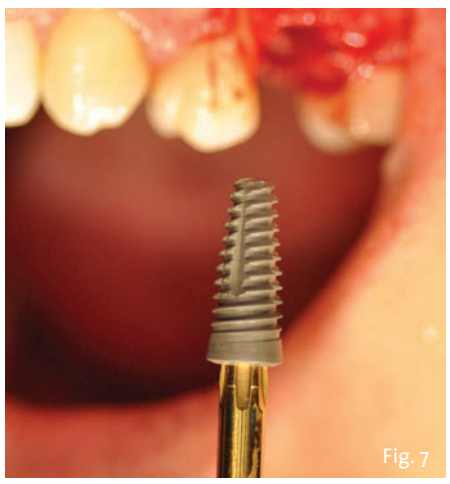
Fig. 7

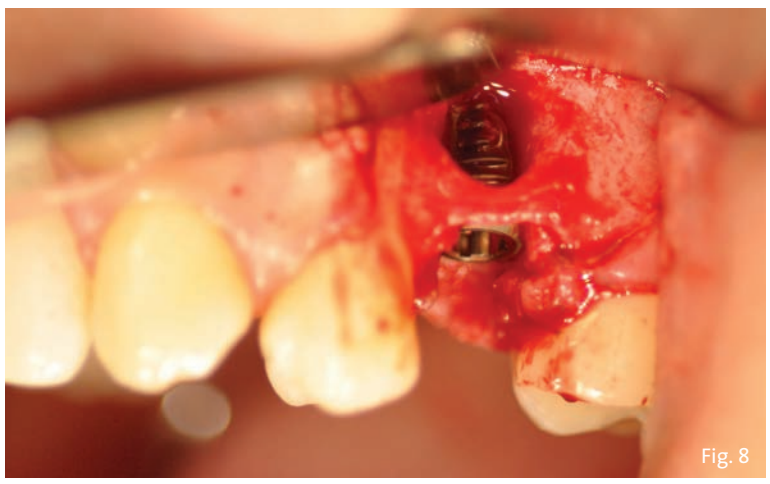
Fig. 8

Fig. 9

Fig. 10

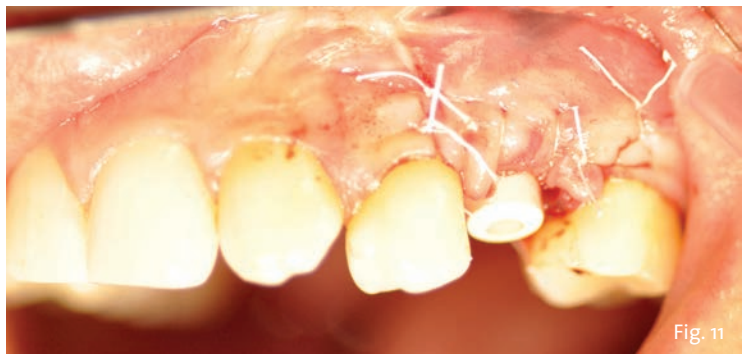
Fig. 11

La radiografia mostra il posizionamento dell'impianto (Fig. 12).

Sul pilastro di guarigione è stato montato uno ScanPeg (Fig. 13), ed è stata presa un impronta digitale del sito con uno scanner intraorale (Fig. 14). La CBCT effettuata a 3,5 mesi di guarigione (Fig. 15) mostra una buona integrazione dell'impianto Edge e della rigenerazione ossea nel difetto iniziale. L'ISQ è aumentato fino a 72/79, indicando un'ulteriore buona integrazione. Utilizzando un flusso di lavoro completamente digitale, è stato fabbricato un pilastro in zirconia personalizzato su un Neoss TiBase (Fig. 16) ed è stata montata una corona in zirconia sul pilastro (Fig. 17).

Neoss Italia
Viale Certosa, 138 Milano
T. 02.929521
info@neoss.com

Fig. 16

Fig. 17

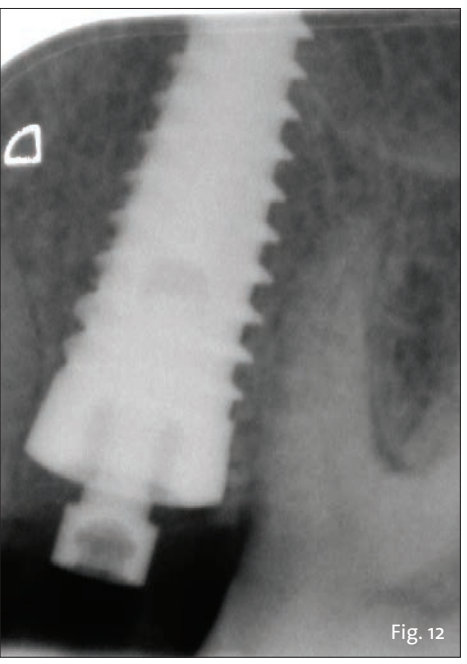
Fig. 12

Fig. 13

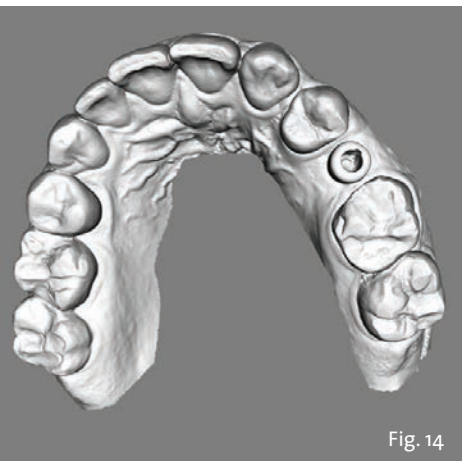
Fig. 14

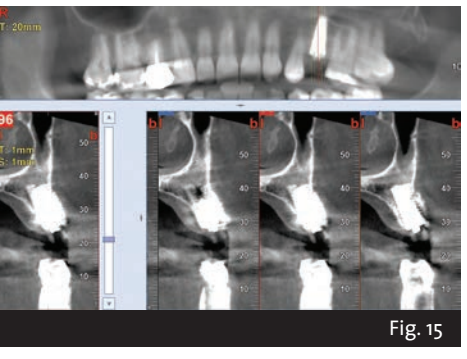
Fig. 15

neoss® | Impianto ProActive Edge

Il controllo della stabilità senza compromessi insieme alla semplicità d'uso, in ogni situazione

Stabilità a portata di mano

"L'attenzione ai dettagli ingegneristici dell'impianto ProActive Edge lo rende uno strumento davvero unico per i casi più impegnativi. Il design aggressivo della filettatura è accuratamente abbinato al profilo della fresa. Ciò consente una rimozione minima dell'osso, un torque d'inserimento più alto e un feedback immediato e sicuro durante il posizionamento.

Fredrik Engman, Fondatore e CTO di Neoss

neossitalia.it

Intelligent Simplicity

Neoss Italia T 02 92 95 21 E neossitalia@neoss.com

AD