

DENTAL TRIBUNE

The World's Dental Newspaper • Slovenian Edition

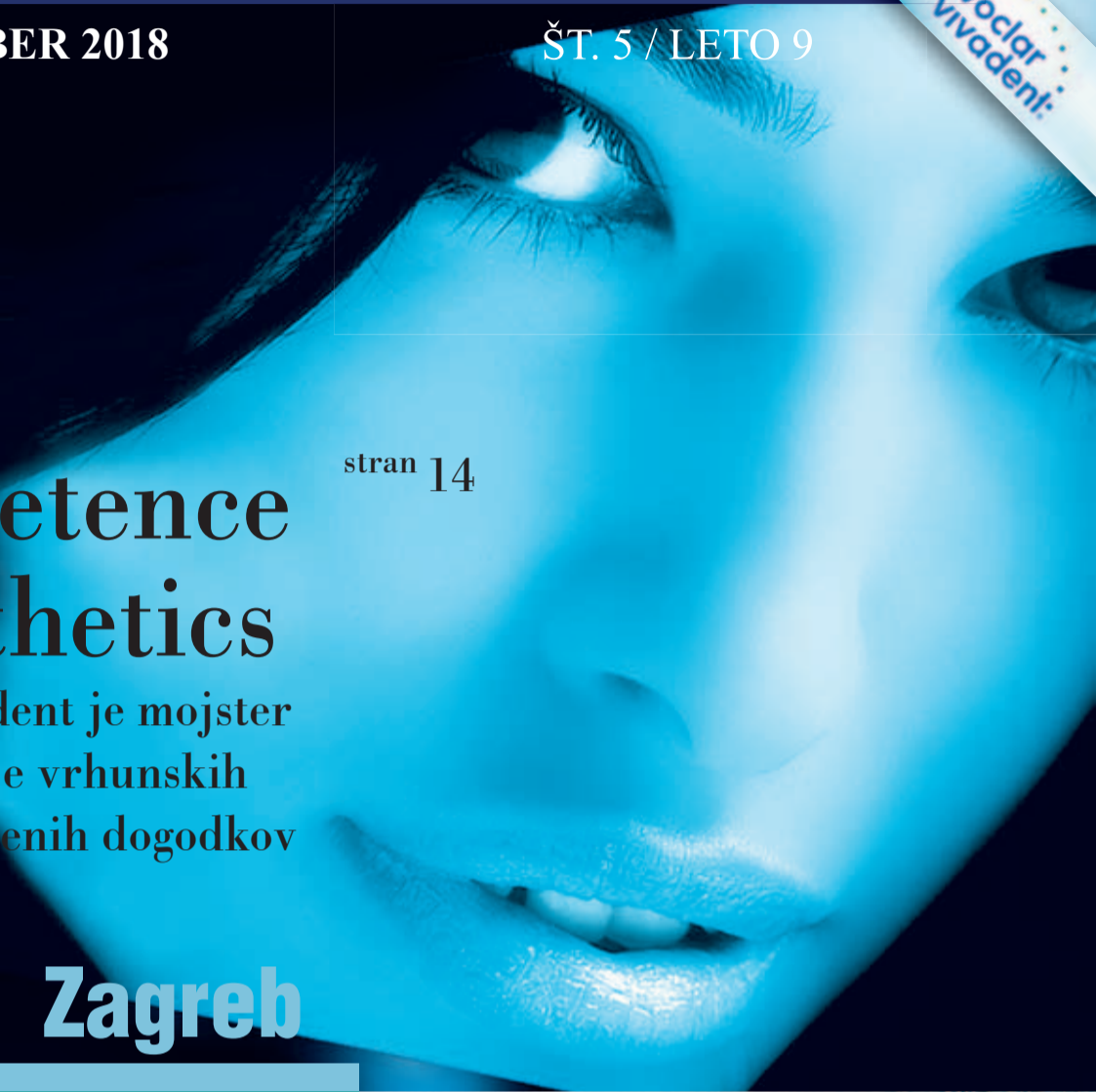
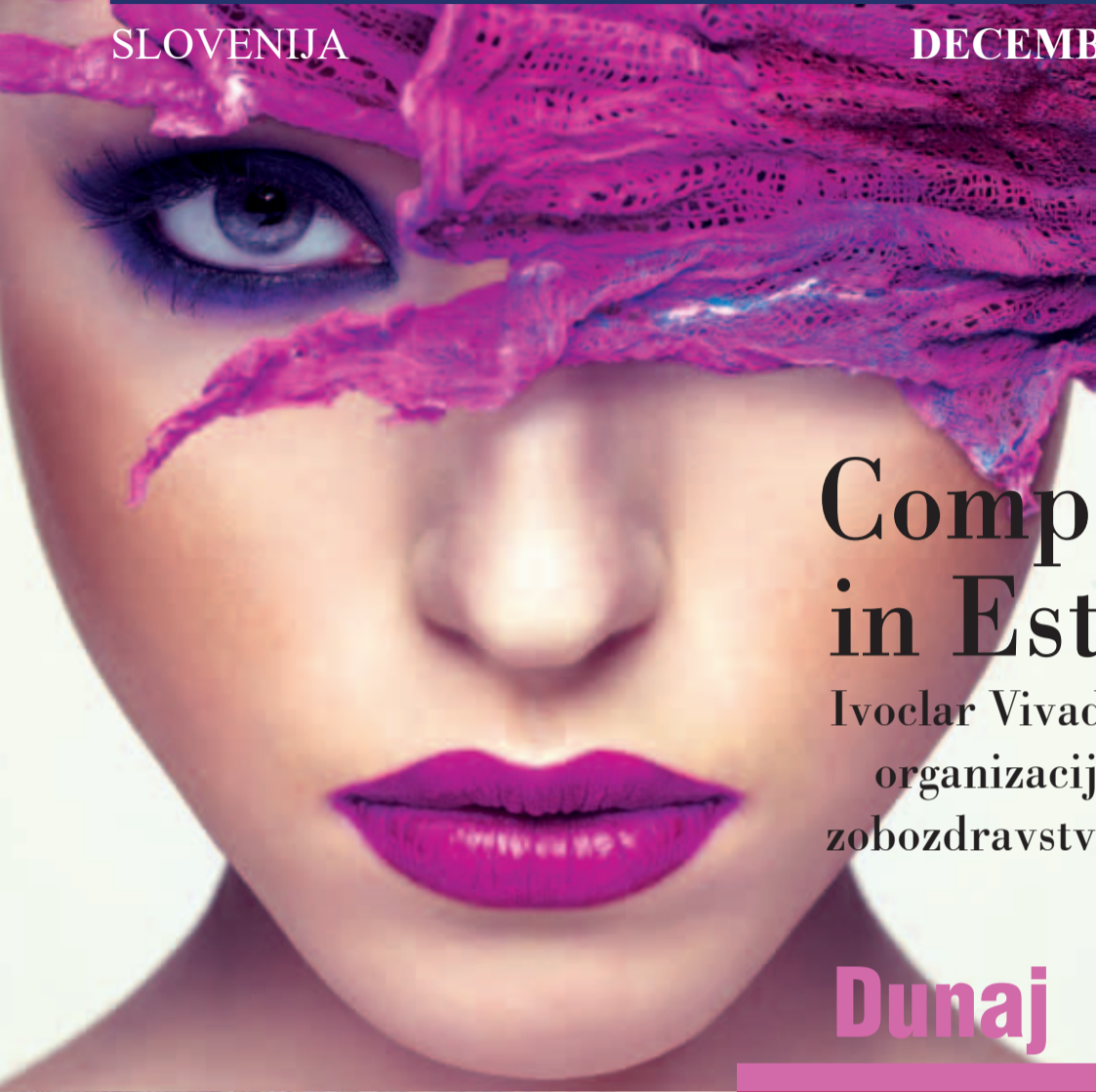
ivoclar digital:
PRIHODNJE LETO BO
COMPETENCE IN ESTHETICS
V BUDIMPEŠTI
ivoclar vivadent:

SLOVENIJA

DECEMBER 2018

ŠT. 5 / LETO 9



Competence in Esthetics

stran 14

Ivoclar Vivadent je mojster organizacije vrhunskih zobozdravstvenih dogodkov

Dunaj

Zagreb

Beograd

Rim
Madrid



Kompozitno lepljene keramične restavracije: ravnanje z dvema različnima materialoma

Raziskave na področju biomaterialov so vodile do prihoda steklokeramike obogatene z litij disilikatom. Ta tip keramike združuje sposobnost lepljenja, mehanično trdnost, izbiro stopnje translucence in visok estetski potencial. Obstoječe adhezivne tehnike so skupaj s temi materiali spremenile principe preparacij indirektnih restavracij v ohranitev več dentalnega tkiva. Zato so luske, imenovane tudi lepljene keramične restavracije (bonded ceramic restorations (BCRs), osnova estetske adhezivne dentalne medicine).

Klinični primer

25-letna pacientka je prišla na posvet, ker ji ni bil všeč izgled voluminozne kompozitne restavracije na zobu 11. (slika 1)

Ta restavracija je bila izdelana v nujnem primeru pred enim mesecem. Pacientka je pred tem izgubila staro kompozitno restavracijo, ki je bila stara 3 leta. Istočasno je bila narejena luska na zobu 21. Obe restavraciji sta bili narejeni po zoprnem padcu. Pacientka je navedla, da je zob 21 vitalen in da je zob 11 devitaliziran, kar pojasni rahlo zabarvanje

zoba. Prav tako je navedla, da je zob 21 rahlo občutljiv na mrzle dražljaje že nekaj časa. Klinični pregled je pokazal zlom luske na njenem palatinalnem robu, kar je najverjetneje povzročilo občutljivost (slika 2).

Kot zadnje je pacientka navedla, da ne želi kompozitne restavracije, ampak bolj zanesljivo rešitev.

Po presoji je bila izbrana terapevtska rešitev 2 BCR, (bonded ceramic restorations) lepljeni keramični restavraciji na 11 in 21. Z estetsko analizo smo samo rahlo podaljšali centralna sekalca in naredili manjše popravke njune obli-

ke. To je bilo nato ovrednoteno na študijskih modelih v laboratoriju, preden sta bila izdelana navoska na zobeh 11 in 21 (slika 3). Oblika je bila nato prenešena v usta s pomočjo silikonskega ključa. Rezultat je bil zadovoljiv v smislu zobnih proporcev. V naslednjih sejah sta bili izdelani kalibrirani preparaciji preko novega navoska (slika 4), ki sta sledili principom ohranitve dentalnih tkiv.

To je bilo še posebej pomembno pri zobu 11. Z zoba 21 je bilo potrebno odstraniti zlomljeno lusko brez dodatnega odstranjevanja zdravega tkiva. Posebna

instrumentacija je bila potrebna, da smo se izognili poškodovanju sosednjega zoba in periodoncija (slika 9).

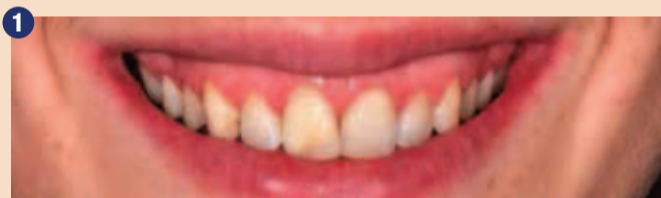Okluzalni kontakti so bili večinoma testirani v maksimalni interkuspidaciji, zaradi česar smo znižali potek palatinalne meje preparacije na zobu 21 in se tako izognili kontaktu antagonista na rob preparacije (slika 6).

Kontrolo potrebne redukcije zobnih tkiv smo izvedli z uporabo prerezanega silikonskega ključa (slika 7). Odtенок obeh krnov smo posvetlili s primernim materialom predvsem zaradi obarva-

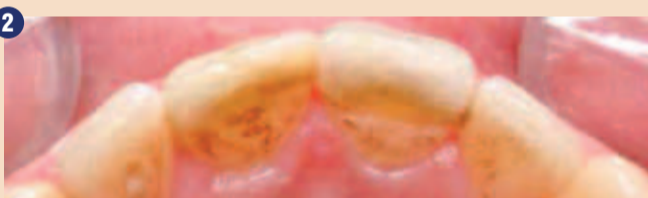
nosti zoba 11.

Po odtiskovanju (slika 8) in izlitju modelov je tehnik uporabil tehniko stiskanja, da je ustvaril ogrodje iz litij disilikata iz nizko translucentne GC Initial LiSi Press (LT) ingota.

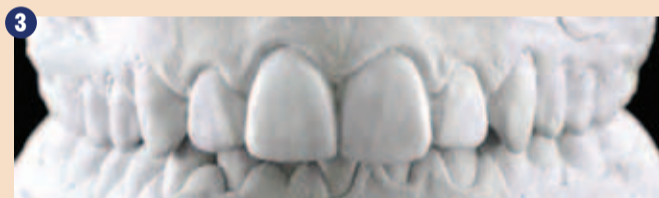Ta ogrodja smo nato fasetirali z GC Initial™ LiSi prahom (slika 9). Naprej je bila nanešena dentinska masa na cervikalno polovico zoba. Nato smo nanесли nezasičeno dentinsko maso in CL-F maso na preostalo polovico zoba. Prosti rob je bil nato fasetiran z različnimi opalescentnimi in transparentnimi masami (EOP-3,



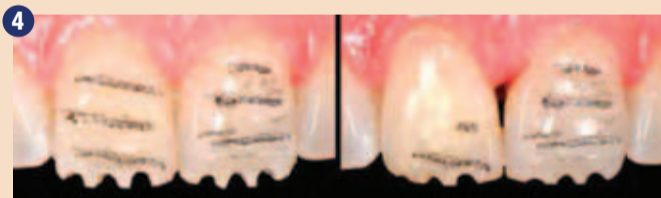Nasmeh pacientke pred terapijo.



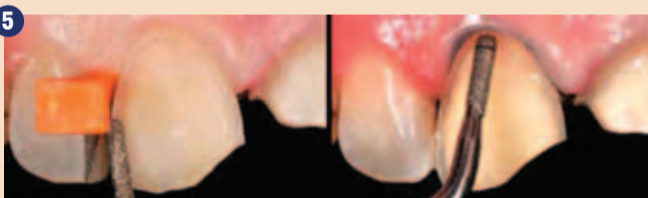Prisotnost palatinalne frakture luske na zobu 21.



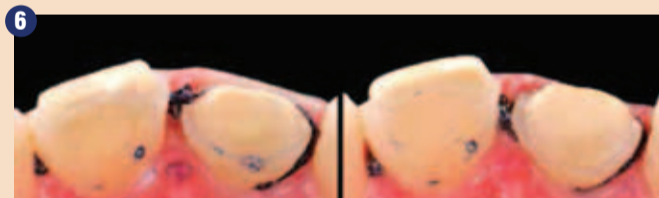Navosk, narejen v laboratoriju.



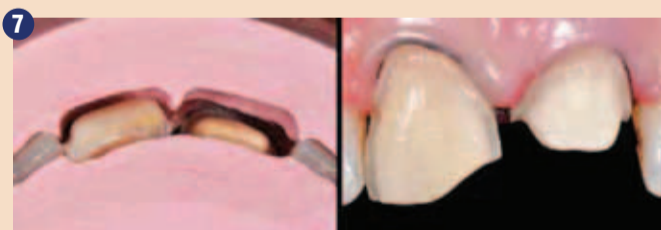Označene preparacije preko mock-up.



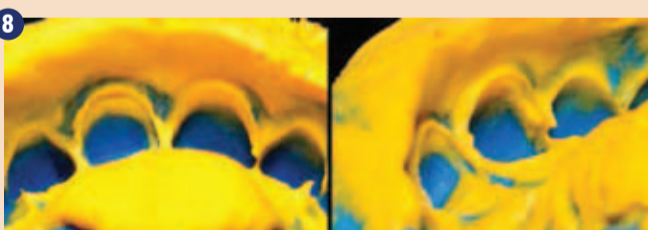
Preparacijska tehnika, ki ohranja sosednja tkiva.



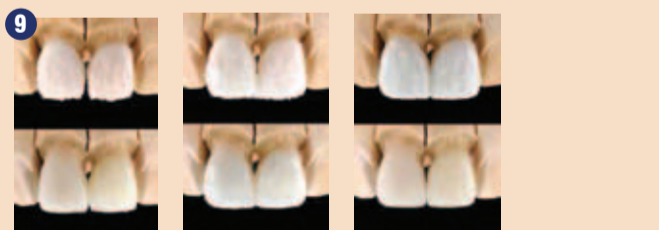Preverba okluzijskih kontaktov in znižanje preparacijske meje na palatinalni strani zoba 21, da bi se izognili okluzalnemu kontaktu na robu.



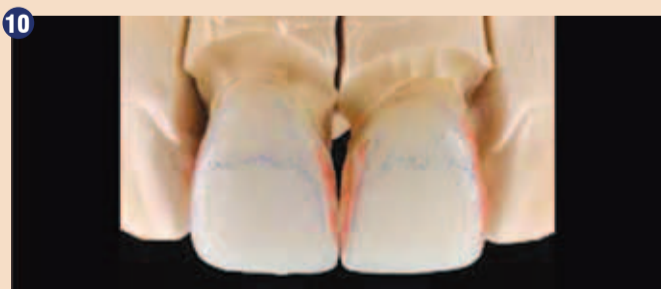Ocena debeline bodoče restavracije in meje preparacij.



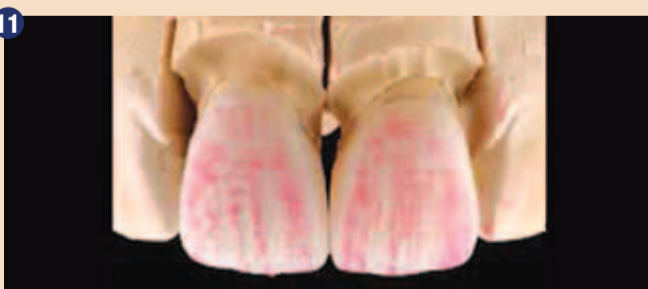Tehnika odtiskovanja z dvema materialoma, ki odlično registrira robove.



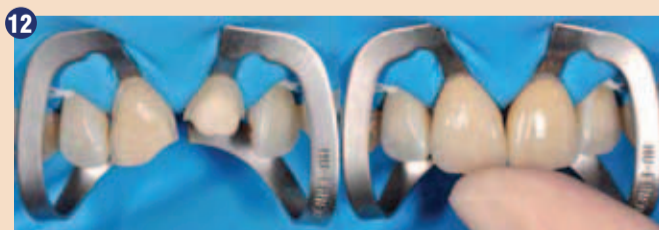Stratifikacijski koraki estetske keramike GC Initial LiSi ali Initial LiSi Press LT ogrodja.



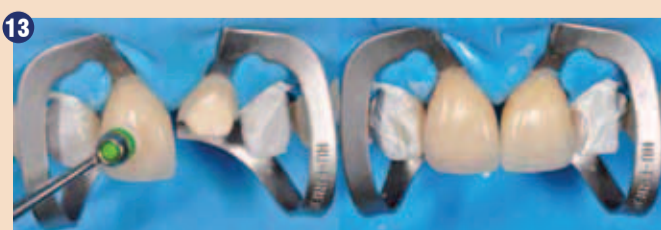Delo na tranzicijskih linijah z uporabo tehnike dveh barv svinčnika.



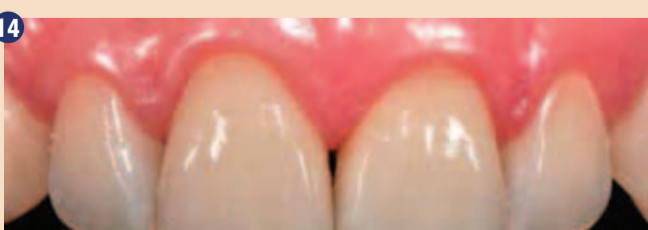
Delo na površini restavracij z mikro teksturo.



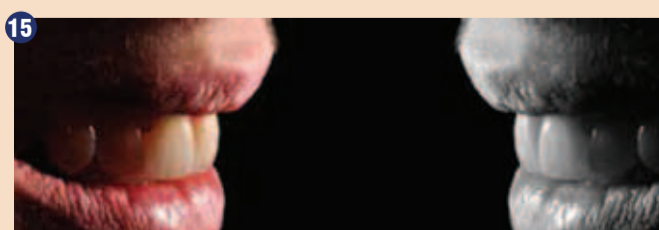Namestitev delovnega polja in preverba vstavitve BCR-jev.



Cementiranje restavracij.



Integracija restavracij na dentogingivalni meji en mesec po cementiranju.



Integracija restavracij na nivoju nasmeha.

TM-05,nevtralna). Na koncu je bila incizalna tretjina prekrita z incizalno (E-58 in E-57) in CT-22 je bil dodan na cervikalno področje, da ga rahlo zasiči.

Nato je bila ponovno vzpostavljena oblika (krivulje, tranzicijske linije) z uporabo tehnike z dvema barvama svinčnika (slika 10).

Površina mikro-reliefa je bila vzpostavljena pred končnim glaziranjem (slika 11).

Po pozitivni oceni vstavitve restavracij smo namestili gumiasto opno in BCR (lepljeni keramični restavraciji) sta bili še enkrat preizkušeni (slika 12) ter nato kompozitno lepljeni s kompozitnim cementom (G-CEM LinkForce,GC) skupaj z univerzalnim adhezivom (G-Premio BOND, GC) s tehniko totalnega jedkanja (slika 13).

Okluzalne prilagoditve so bile narejene po preizkusu statične in dinamične okluzije z namenom, da se restavraciji integrirata v obstoječo okluzijo in vodenje. Na kliničnem pregledu čez 1 mesec smo ocenili dobro biološko, funkcijsko in estetsko integracijo restavracij (slika 14 in 15).

Razprava

Alternativna terapevtska rešitev bi bila notranje beljenje zoba 11 skupaj s popravilom mezialnega roba nove kompozitne restavracije. Podobno smo razmišljali tudi o zlomljeni luski na zobu 21, ki bi jo popravili s kompozitom. Za to možnost se nismo odločili, saj je bila primarno zaradi tega ker je bila pacientka motivirana s kvaliteto in dolgoročnostjo estetskega rezultata indirektnih restavracij. Zlom prejšnje BCR (luske) na zobu 21 se je zgodil zaradi dveh nepremišljenosti, ki jih ne smemo ponoviti. Prva je bila, da so pustili palatinalni rob luske v kontaktu, kar oslabi restavracijo. Druga nepremišljenost je bila izbira materiala, saj je bila feldspatska keramika mehansko neustrezna za znatni volumen restavracije. Paradoks tega kliničnega primera je v dejstvu, da je endodontsko zdravljen zob 11 dobil manjšo restavracijo (BCR, butt margin) medtem ko je zob 21, ki je bil vitalen, dobil znatno obsežnejšo restavracijo. To kaže, da je bila začetna izguba zobnega tkiva tista, ki je narekovala tip in obliko preparacije ter da smo jo glede na to vstavili na pravilno mesto v okviru terapevtskega gradienta. Za laboratorijsko tehniko sta bili največji težavi ustvarjanje odtenka zoba 11 in v znatni razliki med debelinama teh dveh preparacij. Izbira nizko translucentnega ingota (LT) je rešila prvo težavo, ker je bilo rahlo zabarvanje zadovoljivo zamaskirano na nivoju zoba 11. Nato smo se posvetili debelini ogrodja. Proizvajalec priporoča minimalno vrednost 0,4 mm za vzdrževanje mehanske trdnosti. Prav takšna debelina je bila izbrana za ogrodje na zobu 11, ker je bila skladna

med preparacijo in končnim volumnom restavracije. Prav tako je po drugi strani vzdrževala zelen učinek prekrivanja. Pri zobu 21 z večjo in bolj obsežno preparacijo je bilo izbrano debelejše ogrodje (0,9 mm), da se je zagotovila oblika, ki je odgovarjala končnemu izgledu restavracije in je bila mehansko trdna. Stratifikacijske linije so bile tiste, ki so zagotovile končno harmonizacijo teh dveh elementov. Zahvaljujoč adhezivni revoluciji in izboljšanju materialov je obliko preparacij


vodila začetna izguba dentalnih tkiv in protetični projekt. Tehnika in artistična občutljivost protetika sta esencialni za zagotovitev dobre optične in estetske integracije protetičnih izdelkov. ■

Bo obj.v GCget connected¹¹ 2018 s privolj.avt.
M.Contrepois / J. Bellamy

Avtorja:

Dr. Mathieu Contrepois

je diplomiral leta 2001 na fakulteti Dentistry of Bordeaux v Franciji. V letu 2016 je zaključil podiplomski študij na fakulteti Aesthetic Dentistry Univerze v Strasbourgu v Franciji. Bil je asistent profesorja na oddelku Prosthetic Dentistry fakultete za



Dentistry v Bordeaux-u od 2013 do 2017. Objavil je številne članke o protetični in estetski dentalni medicini v revijah Journal of Prosthetic Dentistry in v International Journal of Esthetic Dentistry. Prav tako je aktiven član združenja Cosmetic dentistry society SYMBIOSE. Trenutno dela v svoji privatni ordinaciji v Bordeaux-u, kjer se fokusira predvsem na restavrativno in estetsko zobozdravstvo.



Jérôme Bellamy

je zobni tehnik že 25 let. Svoj poklic je praktical v različnih laboratorijih v Franciji. Zdaj je v Bordeaux-u že 12 let in je entuziastičen manager laboratorija Global Esthetic, ki je specializiran za estetsko rehabilitacijo in globalno rehabilitacijo. Prav tako je vključen v laboratorijski del dentalnega treninga GAD Center pri Digital Smile Design.

Obnovljena naravna lepota.

initialTM
LiSi Press

Novo opredeljena litijum disilikatna keramika



GC EUROPE N.V.
East European Office-Slovenia
Ulica talcev 1a
3310 Žalec
Tel: 03/710-32-70
Faks: 03/710-32-71
slovenia@eeo.gceurope.com
http://eeo.gceurope.com

GC InitialTM LiSi Press je vrhunska kombinacija, zahvaljujoč HDM tehnologiji, čvrstosti in estetike. Ultrafina in gosta struktura zagotavlja visoko trdnost, gladke površine in odlično robno zaporo. Na voljo v štirih različnih translucencah, primerno za večino indikacij do 3-členskih mostov. Danes je to je najbolj vsestranska keramika na trgu.



Since 1921
Towards Century of Health

Odkrijte jo na www.gceurope.com

Bredent Slovenija – prvih 10 let

Slovenski zobozdravstveni krog podjetje Bredent nemalokrat uvršča med domače proizvajalce

Sicer drži, da proizvodni obrati niso postavljeni na naših tleh, vendar v današnjem času podjetji ne identificiramo več samo s poslopjem tovarne, kjer so postavljeni stroji, pač pa je pojem veliko širši. Po zaslugi dolgoletnega vodje programov g. Igorja Rozmana je precejšen del Bredentovih možganov tudi v Ljubljani. Pred točno 10 leti je to dejstvo narekovalo ustanovitev slovenskega hčerinskega podjetja Bredent, d.o.o., ki je od matičnega podjetja v Nemčiji kmalu prevzelo tudi skrb za nemoteno promocijo in prodajo ter predvsem hitrejšo oz. kar takojšnjo dobavo izdelkov za celotno JV Evropo.

Bredent, ki sicer sodi med najpomembnejše proizvajalce zobotehničnih izdelkov in implantatov, pa se od ostalih loči po nekaj pomembnih dejstvih:

- podjetje, ki ga je pred več kot 47 leti ustanovil in ga od takrat dalje nepretrgoma vodi g. Peter Brehm, je tako rekoč edino tako veliko podjetje iz te branže, ki je kljub drugačnim svetovnim kapitalnim tendencam še vedno trdno družinsko podjetje;
- podjetje na prodajnem področju in poprodajnem servisu v nasprotju z vzorci velikih koncernov deluje večinoma direktno s končnimi kupci, torej brez naslanjanja na posrednike;
- podjetje 92% svojih proizvodov še vedno izdelava v Evropi, natančneje v Sendnu pri Ulmu v nemški zvezni deželi Bavar-

ska. Vse te tri in še mnogo drugih posebnosti in karakteristik Bredenta omogočajo številne prednosti, ki jih je družinsko delujoče podjetje z veliko stopnjo fleksibilnosti znalo vedno s pridom izkoristiti, predvsem tudi v zadovoljstvo svojih zvestih kupcev.

Skozi leta – v Sloveniji so prisotni že več kot 25 let – so tako nanižali tudi nekaj izjemnih uspehov. Eden najprepoznavnejših je zagotovo projekt Sky implantatov, ki so ga začeli razvijati leta 2003 ter do vključno letošnjega leta prodali 1.000.000 kosov in 2.500.000 pripadajočih protetičnih elementov. BlueSKY, najuspešnejši titanov implantat za takojšnje restavracije, je takoj postavil nove standarde. Postal je srce SKY fast&fixed koncepta za malo ozobljene ali brez-

be čeljusti. Od leta 2007 je bilo z njim obravnavanih več kot 50.000 pacientov, pogosto tudi v kombinaciji s fiziološkima materialoma BioHPP® in aPDT, koordinirano z baktericidno fotodinamično terapijo HELBO®. Koncept je namenjen predvsem generaciji 50+, katere pacienti so v zadnjih letih v velikem porastu, saj njihov življenjski slog, zdravstvena in socialna anamneza v primeru izgube zob še nista pripravljena na snemnoprotetične rešitve.


Vse našteje obletnice – še posebej 10-letnica ustanovitve slovenskega podjetja – so prijatelji Bredenta 22. novembra obeležili s slovesnotjo na Ljubljanskem gradu. Vse zbrane je po uvodu moderatorke najprej nagovoril g. Igor Rozman, nato pa so sledila zanimiva predavanja. Marko Nikolić, dr.dent.med., la-

stnik in direktor dentalno medicinskega centra artDENTAL iz Kastava nad Reko je z vidika izvajalca posegov predstavil nekaj primerov s področja oralne kirurgije, vezane na kasnejše vstavitve implantatov. Univerzitetni profesor dr. Ralf Smeets iz univerzitetne klinike v Hamburgu se je v izjemno atraktivni predstavitvi s pomembnimi sporočili ter nasveti za prihodnje delo razgovoril o uporabi kratkih implantatov kot alternative umetnemu povečanju kostne mase.

Za konec pa je sledila poslastica večera, ko je mag. dr. Tomaž Rotar z izjemnimi fotografijami Korakoruma predstavil svoj nedavni vzpon na najbolj nevarnega osemtisočaka, na zloglasni K2, ki je z 8.611 metri obenem tudi druga najvišja gora sveta. Na videz dve zelo različni temi pa še posebej z mag.

dr. Rotarjem, zobozdravnikom in himalajcem nosita veliko vzporednic in skupne simbolike.

Na koncu je zbrane pozdravil še predstavnik matičnega podjetja g. Olaf Glück. Ne le čast, pač pa tudi izjemna priložnost za slovenske uporabnike je imeti tako rekoč pred svojimi vrati eno najbolj inovativnih podjetij na svetu s področja zobne tehnike in implantatov, prisotno v več kot 100 državah sveta in ki po celem svetu zaposluje 500 ljudi ter proizvaja več kot 10.000 izdelkov, tako rekoč na svojih vratih. V Bredentu velja pravilo, da na trg nikoli ne lansirajo izdelka, ki že obstaja, pač pa imajo cilj biti vedno korak pred drugimi.

Večer se je končal ob prijetnih zvokih saksofona ter odličnem enološkem in kulinaricnem izboru. 



Sky is the limit. Anica Štumpfl in Tadej Urleb med pozdravom udeležencev ob prihodu v grajske prostore.



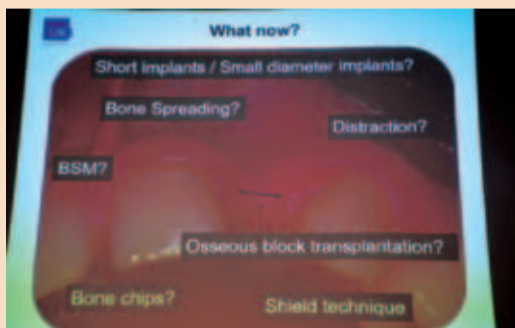prof. Zoran Karlović, Igor Rozman, prof. Željko Berzak, Olaf Glück, Marko Nikolić



Udeleženci iz širšega JV evropskega prostora so si izmenjevali izkušnje sodelovanja z Bredentom.



Z implemenciacijo napredka so boljši rezultati tako pri vzponu na K2 kot pri nameščanju zobnih vsadkov.



Različne rešitve težav s pomanjkanjem kostne mase – najnovjša je najelegančnejša – kratki implantat.



Priporočilo: plazmatska obdelava površin implantatov pred vstavitvijo zagotavlja daljšo življenjsko dobo.



Prof. dr. Ralf Smeets iz univerzitetne klinike v Hamburgu med pogovorom z Igorjem Rozmanom.



Mag. dr. Tomaž Rotar z ekipo sodelavk, ki so med njegovim podvigom na K2 skrbele za delo v Radovljici.



Oralni kirurg, Marko Nikolić, dr. dent. med. je predstavil nekaj zanimivih kliničnih primerov.



Pozdravni govor predstavnika matičnega podjetja iz Nemčije g. Olafa Glücka.



Polna predavalnica v ambientu najznamenitejšega gradu v Sloveniji.



Skupinska fotografija Bredent tima.



Bredent party.

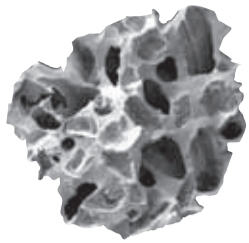


Prijeten večer z dobro kulinariko in zakladi iz grajskih kleti.

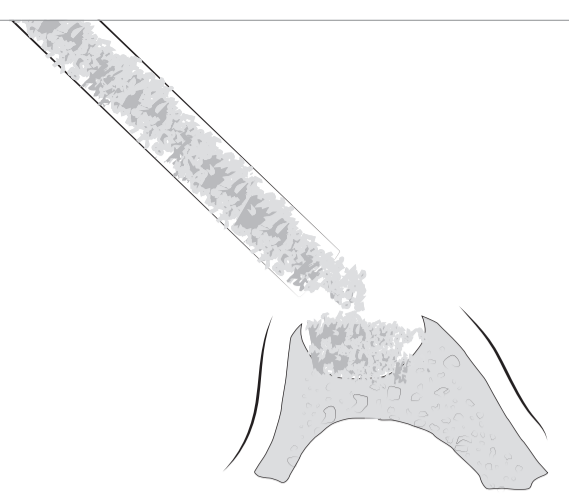
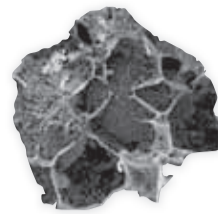
TIXXU
GRAFT

Bone substitute materials

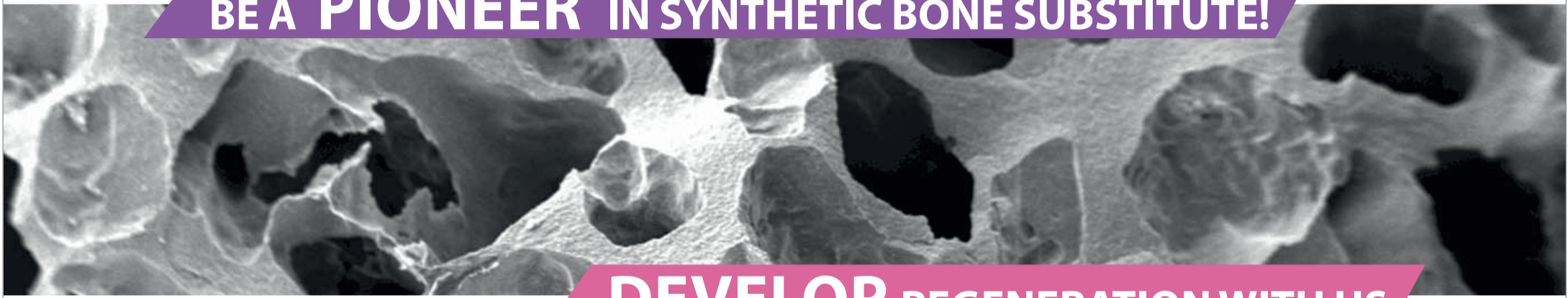Synthetic bone substitute-biphasic
(60 % HA; 40 % β -TCP)



Injectable bone substitute
Molecular mixture of HA, β -TCP
and hydrogel





BE A **PIONEER** IN SYNTHETIC BONE SUBSTITUTE!



DEVELOP REGENERATION WITH US

TIXXU
CONTROL synt

Membrane



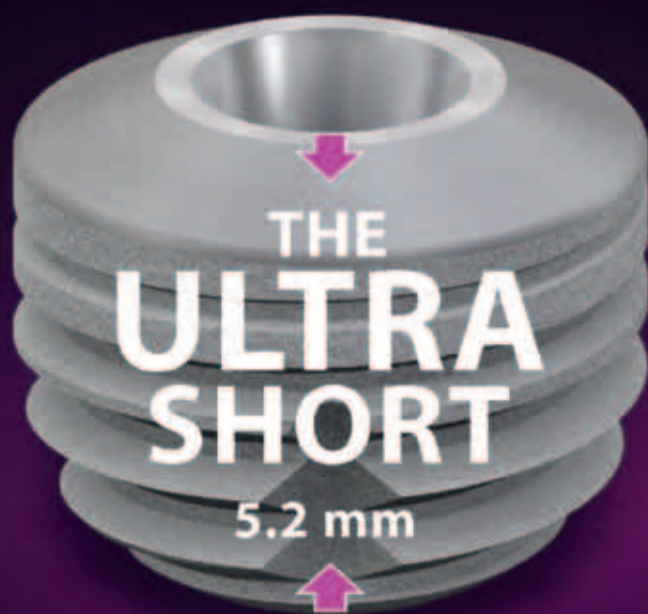Distributed by
bredent
medical

New options!

The ultra-short implant for optimum exploitation of the available bone

copa
SKY
IMPLANT SYSTEM

| Primary stable | Precise | Physiological



The SKY® implant system



DENTAL INNOVATIONS
SINCE 1974

bredent
medical

Čisto rekonstruiranje sosednjih aproksimalnih defektov

Matrična in plastna tehnika z visoko viskoznim kompozitom Bulk Fill

Sosednje defekte II. razreda je treba polniti postopno. Pri tem je treba uporabiti dobro matrično tehniko, ki ji sledi uspešno plastenje. Skrbno in obenem racionalno izvedbo tega postopka prikazuje naslednji primer pacienta.

Za uspešno polnjenje kavitet II. razreda s kompozitom je potrebna dobra tehnika dela ⁽¹⁾. Princip se v zadnjih 20 oz. 30 letih skorajda ni spremenil, izboljšave so vidne v podrobnostih. Že nekaj let so na voljo kompoziti Bulk Fill, ki jih je zaradi majhne stopnje krčenja in boljše prosojnosti večinoma mogoče polimerizirati v 4-mm plasteh. Pri tem je treba – tako kot pri drugih kompozitih – upoštevati čim večjo prosto površino ⁽²⁾. Raziskave skorajda ne kažejo razlik v uspehu različnih materialov in metod ⁽³⁾. Ne glede na to pa je lahko restavracija uspešna le, če

se pri postopku uporabi preizkušena tehnika na ustrezen način. Tako je treba matrice natančno prilagoditi in pričvrstiti za dobro izvedbo roba in aproksimalnih stikov ^(4,5). V ta namen je na voljo veliko izdelanih končnih sistemov in individualno uporabnih posameznih komponent.

Sosednji defekti

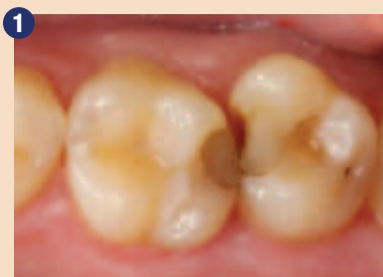Zelo pogosto je treba pri enem obisku urediti dva aproksimalna defekta, bodisi zaradi kariesa, ki je nastal zaradi stika, ali ker je treba obstoječe zalivke obnoviti. V

teh primerih se vedno najprej izdelava zalivke v celoti, v anatomsko čim bolj pravilni obliki. To najbolje uspe, če izdelate aproksimalno steno skupaj z obrobni grebeni in jo za optimalno uporabo pri polimerizaciji s svetlobo spremenite v kaviteto I. razreda ⁽⁶⁾.

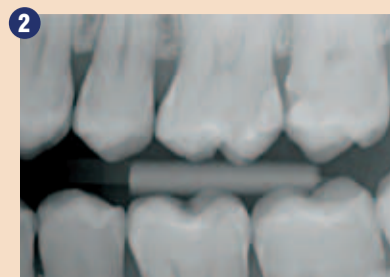Šele po poliranju prve zalivke lahko začnete z izvedbo druge. Ustrezni delovni koraki pri srednje velikih defekatih so opisani v naslednjem primeru.

Poročilo o primeru

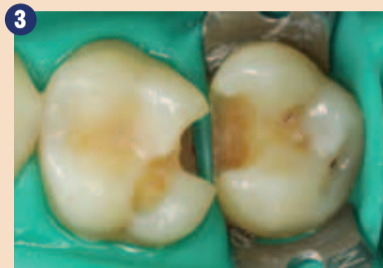Pri 31-letnem pacientu je bilo



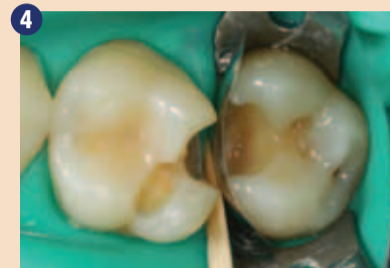Poškodovane kompozitne zalivke s sekundarnim kariesom na zobu 26 o-d-p in 27 m-o so pri 31-letnem pacientu povzročile zastajanje hrane med zobmi in neprijeten okus, vendar zaradi tega ni imel bolečin.



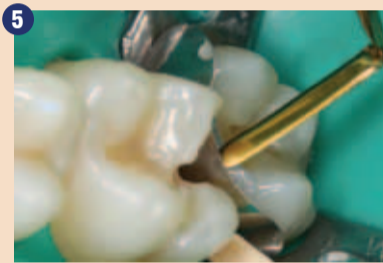Rentgenska slika potrjuje klinično diagnozo v drugem kvadrantu. Pri zobu 37 mezialno in zobu 36 distalno je zaznati aproksimalni karies (C2).



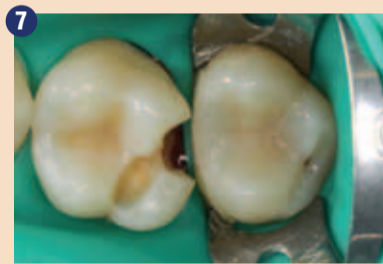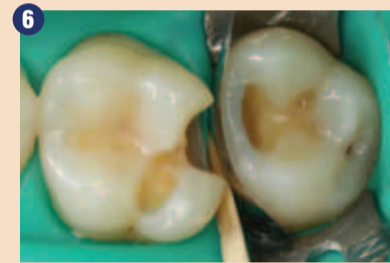Zalivki sta bili odstranjeni, pripravljen je obris kavitete, zobovina s kariesom je odstranjena v istem koraku. Po glajenju robov kavitete so zobje izolirani z koferdamom.



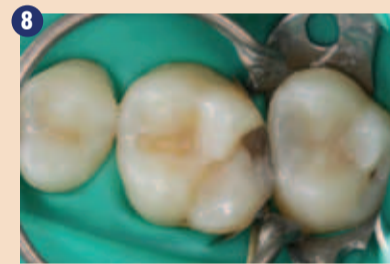Nameščena in pritrjena je delna matrica. Po selektivnem jedkanju sklenine smo nanesti univerzalni adheziv (Futurabond U, VOCO) in nato tekoč nanohibrid ORMOCER (Admira Fusion Flow, VOCO).



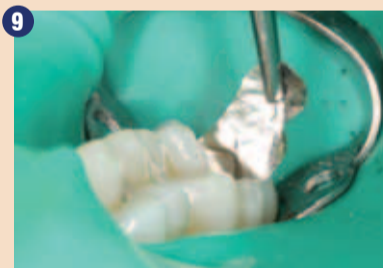Sliki 5 in 6: Zdaj se lahko izvedejo obrobni grebeni z visoko viskoznim nanohibridnim Bulk kompozitom (GrandioSO x-tra, VOCO). Modeliranje zaobljenih grebenov je mogoče z rahlo elastično modelirno lopatko.



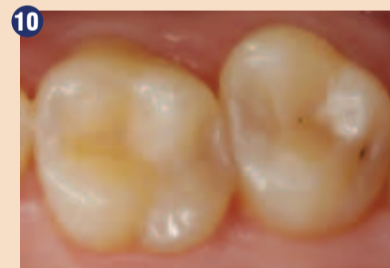Na koncu se prav tako s kompozitom Bulk Fill postopno modelira bukalne in palatinalne naklone zobnih vrškov. Pred vstavljanjem naslednje matrice se zalivko zaključí in polira.



Zob 26 po pritrditvi delne matrice in nanosu napenjalnega obročka: tu smo najprej oblikovali distopalatinalni naklop zobnega vrška in aproksimalno steno do dna kavitete.



Pri odstranjevanju matrice iz aproksimalnega prostora pride do upora – znak dobre kontaktne površine.



Po izdelavi, poliranju in preverjanju delovanja obeh restavracij pacienta odpustimo.

DENTAL TRIBUNE

The World's Dental Newspaper • Slovenian Edition

© 2018, Dental Tribune International GmbH

Uredniški material, preveden in tiskan v izdaji časopisa Dental Tribune International, je avtorsko zaščen pod podjetjem Dental Tribune International GmbH. Vse pravice so zadržane. Objavljeno z dovoljenjem podjetja Dental Tribune International GmbH, Holbeinstr. 29, 04229 Leipzig, Germany. Reprodukcijski način, v katerikoli jeziku, v celoti ali delno, je brez predhodnega dovoljenja podjetja Dental Tribune International GmbH strogo prepovedana. Dental Tribune je zaščitni znak podjetja Dental Tribune International GmbH.

Dental Tribune si prizadeva natančno predstavljati klinične informacije in novice proizvajalcev. V zvezi s tem Dental Tribune ne prevzema nobene izhajajoče odgovornosti resničnosti navedb ali nastalih tipkarskih napak. Založnik prav tako ne prevzema nobene odgovornosti za vsebino oglasov. V člankih izražena mnenja so lastna mnenja avtorjev in ne predstavljajo mnenja Dental Tribune International.

Dental Tribune International GmbH
Holbeinstr. 29, 04229 Leipzig, Nemčija
tel.: +49 341 48 474 302, faks: +49 341 48 474 173
e-pošta: newsroom@dental-tribune.com

Tribune America, LLC
116 West 23rd Street, Ste. 500, New York, N.Y. 10011, USA
Tel.: +1 212 244 7181 | Fax: +1 212 244 7185

Prevod in lektoriranje: Dental Tribune Slovenija
Grafično oblikovanje in prelom: Simon Šimenc
Tisk: TISK Žnidarič, d.o.o., Kranj
Naklada: 2800 izvodov, (december 2018)

Glavni urednik skupine: Daniel Zimmermann

Uredniški svet:

dr. Nasser Barghi,
dr. Karl Behr,
dr. George Freedman
dr. Howard Glazer
prof.dr. I.Krejci
dr. Edward Lynch
dr. Ziv Mazor
prof.dr. Georg Meyer
prof.dr. Rudolph Slavicek
dr. Marius Steigmann

ZDA
Nemčija
Kanada
ZDA
Švica
Irska
Izrael
Nemčija
Avstrija
Nemčija

keramika
endodontija
estetika
kariologija
konzervativa
restavrativa
implantologija
restavrativa
funkcionalnost
implantologija

ISSN 2232-3511

Strokovna urednica: Magda Wojtkiewicz
Nathalie Schüller
Urednik in dir. soc. medijev: Monique Mehler
Izvršna urednica: Kasper Mussche
Brendan Day
Mlajša urednica: Franziska Beier
Luke Gribble
Sabrina Raaff
Urednici izdaj: Ann-Katrin Paulick
Torsten R.Oemus
Dan Wunderlich
Založnik/Predsednik/CEO: Chao Tong
Vodja Financ: Joachim Tabler
Produktni vodja: Serban Veres
Tehnološki vodja: Claudia Duschek
Direktor razvoja projektov: Sarah Schubert
Projektni vodja: Alyson Buchenau
Razvoj in marketing: Tom Carvalho
Direktor internetnih projektov: Hannes Kuschick
Namestnik direktorja: Lars Hoffmann
Direktor dogodkov: Karen Hamatschek
Računovodja: Manuela Wachtel
Annachiara Sorbo
Vodja CRM: Maria Macedo
Grafični prelom: Puja Daya
Prodaja in proizvodnja podpora: Madleen Zoch

Obiščite našo spletno stran: www.dental-tribune.com
info@dental-tribune.com
Lastnik licence za Slovenijo: Biserica Medicina d.o.o.,
Gmajnice 15, 1000 Ljubljana
Za založbo Biserica Medicina: Ronald Pintar, direktor
Glavni urednik: Boštjan I. Košak
Vodja produkcije: Zoran Grom
Kontakt slovenskega uredništva: telefon: 031 378 022,
e-pošta: prodaja@dental-tribune.si

Oglasno trženje: Boštjan I. Košak (041 740 864),
Zoran Grom (031 378 022)
Naročnine: prodaja@dental-tribune.si

Oglasno trženje za VE: Barbora Solarova
Oglasno trženje za ZE: Hélène Carpentier (Western Europe)
Matthias Diessner
Ključni naročniki: Melissa Brown
Peter Wittecyek
Mednarodno trženje: Weridiana Mageswki
Trženje Azija Pacifik: Gernot Meyer
Trženje Lat.Amerika: Marius Mezger
Izvršni producent: Gernot Meyer
Oglasne dispozicije: Marius Mezger

treba zaradi primarnega in sekundarnega kariesa na novo izvesti oz. obnoviti zalivke stranskih zob. V drugem kvadrantu so bile restavracije – izvedene še brez ustrezne adhezivne tehnike – že poškodovane ali netesne, zato so se v njih nabirali ostanki hrane (slika 1). Posnetek ugriza je potrdil klinično diagnozo, na srečo pa se sekundarni karies ni močno razširil (slika 2).

Slika 3 prikazuje stanje po primarni pripravi, glajenju robov in ekskavaciji (brez koferdama) in vstavljanju koferdama. Tanko delno matrico (Quickmat Deluxe bombirana delna matrica Molar 0,04 x 6,4 mm, Polydentia) za zalivko zoba 27 smo enostavno prilagodili in cervikalno zatesnili (slika 4). Površino kavitete smo po uporabi adheziva (Futurabond U, VOCO) najprej na tanko prevlekli s tekočim nanohibridom ORMOCER (Admira Fusion Flow, VOCO) (slika 4).

Da bi kaviteto II. razreda spremenili v kaviteto I. razreda, smo obrobne grebene izvedli z visoko viskozno nanohibridnim kompozitom Bulk Fill (GrandioSO x-tra, VOCO) (sliki 5 in 6). Ker je material mogoče enostavno modelirati in je 0,04 mm debela jeklena matrica dovolj stabilna, v tem koraku matrični obroč ni bil potreben. To je olajšalo preglednost in dostop instrumentov za modeliranje.

Pri izvedbi obrobnih grebenov je treba paziti, da so v smeri proti sosednjemu zobu zarobljeni, kar omogoča naravno vstavljanje zobne nitke. Za ustrezno ločevanje smo uporabili posebno modelirno lopatko (Composite 4, American Eagle Instruments) (slika 5). Dodatno ali namesto te lopatke lahko uporabite tudi 8A Carver istega proizvajalca ali sondo 3A

(HuFriedy).

Po izgradnji okluzalne površine smo lahko matrico odstranili. Ostanke smo odstranili s scalerjem, zalivko pa izdelali in polirali (slika 7). Za zalivko v zobu 26 smo nato namestili izredno tanko jekleno delno matrico (Quickmat Deluxe bombirana delna matrica Molar, 0,025 x 6,4 mm) s cervikalno zatesnjeno zagozdo in vstavili napenjalni obroč (Palodent, Dentsply Sirona) (slika 8).

Po namestitvi tekočega materiala in materiala Bulk Fill z zanesljivo tehniko je bilo mogoče delno matrico odstraniti le ob velikem uporu, kar potrjuje dober aproksimalni stik (slika 9). Nato smo oblikovali in polirali tudi drugo zalivko (slika 10).

Razprava

Izvedba dveh sosednjih zalivk poteka po istem postopku kot izvedba posamezne zalivke. Če je na območju stranskih zob prisoten aproksimalni defekt I. razreda, se najprej oskrbi ta defekt, nato pa kaviteto II. razreda (5). Pri dveh sosednjih kavitetah II. razreda je lahko rekonstrukcija prvih obrobni grebenov težavna zaradi pomanjkanja orientacije glede na sosednji zob. Orientirate se lahko po zobu na nasprotni strani. Poleg tega mora biti zgornji rob matrice čim nižji, da vidite zobovino sosednjega zoba (slika 5).

Za oblaganje aproksimalnih kavitet so po izkušnjah avtorja primerne zelo dobro izdelane bombirane delne matrice iz jekla (Polydentia). Te matrice so zelo tanke in imajo dobre kontaktne točke, obenem pa so stabilne in jih je mogoče rezati tako kot druge jeklene matrice. Poleg tega so v primerjavi z drugimi izdelki relativno cenovno ugodne.

Napenjalni obročki: kaj je pomembno

Zobje in kavitete se zelo razlikujejo, tako glede velikosti kot tudi glede anatomije, npr. lege zobnega ekvatorja in vrste cervikalnega obnavljanja. Zato mora biti za odstranjevanje minimalnih presežkov in dobre rezultate na razpolago več različnih napenjalnih obročkov različnih proizvajalcev. V prikazanem primeru smo uporabili napenjalne obročke sistema Palodent, ki ga že dolgo uporabljamo (Dentsply Sirona) (slika 8). Poleg tega avtor glede na situacijo uporablja tudi različne obročke sistemov Palodent V3 (Dentsply Sirona) in Composi-Tight 3D System (Garrison).

Biomehansko je pomembno, kdaj se napenjalni obroček vstavi. Pri globokih defektih in majhnih ostankih zobovine je treba spodnja območja najprej izdelati z visoko viskozno kompozitom in z njim stabilizirati zobni vršek⁽⁵⁾. Šele po tem koraku se lahko nastavi napenjalni obroček. V nasprotnem primeru lahko napenjalni obroček z močno silo povzroči zlom delcev ali celotnih zobnih vrškov.

Po drugi strani je treba napenjalni obroček – ne glede na velikost kavitete – vstaviti čim prej, vendar najkasneje pred strjevanjem bondinga v ozkih kavitetah ali nanašanjem kompozita v aproksimalno kontaktno območje večjih kavitet. Razlog za to je, da se matrica na kontaktnem območju pri vstavljanju napenjalnega obročka premakne in se predhodno nastavljeni stik v neugodnem primeru izgubi.

V prikazanem primeru je zdrav dentin še dovolj podpiral zobne vrške, zato jih ni bilo treba sta-

bilizirati. Napenjalni obroček je bilo torej mogoče namestiti takoj, torej še pred adhezivom in tekočo plastjo (ni prikazano).

Smiselno plastenje

Plastenje poteka po oblaganju površine s tekočim materialom (tukaj: tekoč nanohibrid ORMOCER Admira Fusion Flow, VOCO), vedno po istem postopku: vsak inkrement se nanese s čim večjo prosto površino in se ločeno polimerizira. Na ta način se zmanjša pritisk na mejno površino z zobom in optimizira konfiguracijski faktor (C).

V prikazanem primeru so bili v relativno ploski kaviteti zoba 27 najprej izvedeni obrobni grebeni, s čimer smo oblikovali kaviteto I. razreda (sliki 5 in 6). Sledila je okluzalna površina s po enim inkrementom za palatinalni in bukalni naklon zobnega vrška (slika 7). Pri zobu 26 zaradi ozke kavitete, ki je potekala v meziodistalni smeri, nismo izdelali primarne aproksimalne stene. Namesto tega smo, začevši pri dnu kavitete, najprej modelirali distopalatinalni naklon zobnega vrška in aproksimalno steno (slika 8), nato pa na enak način še bukalni del. Tudi tu smo si prizadevali za čim večjo površino^(5, 7, 8).

Ta princip velja ne glede na uporabljeni kompozit; pri kompozitih Bulk Fill je lahko debelina plasti večja. S temi materiali, v prikazanem primeru z visoko viskozno nanohibridnim kompozitom Bulk Fill GrandioSO x-tra (VOCO), je mogoča uporaba večjih inkrementov. Njihova uporaba je smiselna zlasti pri globokih kavitetah, pri čemer pa je treba upoštevati konfiguracijski faktor (C). Uporabljeni material (GrandioSO x-tra, VOCO) je v primerjavi z

drugimi kompoziti Bulk Fill zelo trden, tako na površini, kot tudi na globini 4 mm. Poleg tega pa ga je mogoče tudi izvrstno polirati ter barvno prilagoditi okoliški zobovini.

Povzetek

Obe aproksimalni zalivki je bilo mogoče z opisano tehniko in uporabljenimi materiali izvesti čisto in učinkovito. Plastenje kljub relativno majhnim kavitetam in uporabi kompozita Bulk Fill vsebuje več korakov. To je priporočljivo zaradi tesnejših robov, manjšega krčenja in zmanjšanih obremenitev mejnih površin s stresom. To je bilo zagotovo zelo dobro za predstavljenega pacienta z velikim tveganjem za karies. **DT**

Literatura

1. DGZ, DGZMK. Kompositrestaurationen im Seitenzahnbereich; S1-Handlungsempfehlung (Langversion); AWMF-Registernummer: 083-028; Stand: Oktober 2016; Gültig bis: Oktober 2021 2016.
2. Ausiello P, Ciaramella S, Garcia-Godoy F, Martorelli M, Sorrentino R, Gloria A. Stress distribution of bulk-fill resin composite in class II restorations. American journal of dentistry 2017;30:227-232.
3. Heintze SD, Rousson V. Clinical effectiveness of direct class II restorations - a meta-analysis. J Adhes Dent 2012;14:407-431.
4. Hugo B. Oszillierende Verfahren in der Präparationstechnik (Teil 1). Swiss Dent J 1999;109:140-153.
5. Denner W. Eine minimalinvasive Kavität. Hole-in-one-Technik. Die Quintessenz 2016;67:583-589.
6. Putignano A, Cerutti A, Mangani F. Adhäsivtechnik in der ästhetischen Zahnheilkunde. Berlin: Quintessenz Publishing Deutschland, 2009.
7. Braga RR, Ballester RY, Ferracane JL. Factors involved in the development of polymerization shrinkage stress in resin-composites: a systematic review. Dental materials: official publication of the Academy of Dental Materials 2005;21:962-970.
8. Bichacho N. The centripetal build-up for composite resin posterior restorations. Pract Periodontics Aesthet Dent 1994;6:17-23; quiz 24.



Avtor:
Dr. Walter Denner

Kaj zraste iz zobka?

Tak je naslov nove otroške knjige Emi Malačič Kladnik, nekdanje novinarki, danes pa odlične prevajalke in lektorice. Najbrž vseeno niste vedeli, da je pri svojem rednem delu moč-

iz zobka?« ni njena prva otroška knjiga, verjamem, da vam je sedaj bolj jasno, kje je dobila navdih za tovrstno tematiko.

Pri knjigi se ji je pridružila še Tinke Leskovšek, priznana obalna

umetnica in ilustratorica, ki velike in male že vrsto let razveseljuje z nežnimi nostalgijnimi ilustracijami živali v oblaci. Poznata se že iz osnovne šole, njuno sodelovanje pa se je začelo, ko je Emanuela v galeriji zagledala Tinkino sliko lisičke v puloverju in vzkliknila Eureka! Zgodba »Kaj zraste iz zobka?« temelji na resničnem dogodku - zobek je v vrtcu posadil avtoričin sošolec. Spominja se, da so ga vsi zalivali. Morda so odšli v šolo, preden je utegnilo kaj zrasti iz njega.

Matej posadi izpadli zobek. Pridno ga zaliva, da bo iz njega čim prej zrasla sestrica. Melita si želi psa, vendar njena družina živi v bloku in za psa nimajo prostora. Če ne more imeti pra-



vega, bo imela pa čarobnega namišljenega psa. Tina se sprašuje, kam gremo, ko odidemo, saj je njen dedek hudo zbolel.

V treh kratkih zgodbah s čudovitimi ilustracijami Tinke Leskov-

šek vstopamo v mali veliki svet otroških želja, strahov in skrivnosti. Svet, v katerem je vse mogoče, pa čeprav le v otroški domišljiji. V tem svetu je treba gledati s srcem! Zgodbice, prežete z zdravim optimizmom, so kot nalašč za skupno večerno branje.

Knjiga »Kaj zraste iz zobka?« je izšla pri založbi KUD Sodobnost s sofinanciranjem Javne agencije za knjigo. Naročite jo lahko preko spleta na www.sodobnost.com. **DT**



no vpeta v zobozdravstvo. Zaposlena je namreč pri podjetju Combic, ki ga mnogi poznate kot distributerja zobozdravstvenih materialov in pripomočkov, nemalokrat pa nam nesebično pomaga tudi pri ustvarjanju našega in vašega časopisa Dental Tribune. Čeprav »Kaj zraste



Učinek makro zasnovane navojev vijaka na stabilnost implantatov v zgodnjem pooperativnem obdobju: randomizirana nadzorovana pilotska študija

Uvod

Iz dostopne literature je razvidno, da približno med tednom 0 in 3. do 4. tednom po vstavitvi pride do prehodnega upada stabilnosti implantatov zaradi periimplan-

tatnega preoblikovanja kosti, saj prehaja od primarne mehanske stabilnosti v sekundarno, biološko stabilnost. Raziskave o vplivu makro zasnovane navojev v tem procesu so maloštevilne.

Cilji

Cilj te študije je bil ocena vloge makro zasnovane navojev vijaka na stabilnost implantatov v zgodnjem pooperativnem obdobju celjenja s pomočjo analize resonančne frekvence (resonance frequency analysis – RFA).

Materiali in metode

Študija je vključevala sedem pacientov, ki sta jim manjkala vsaj dva zadnja zoba v istem loku. Trije pacienti so se kvalificirali za štiri implantate, skupno smo tako dobili 10 ujemajočih se parov. Vsa področja vstavljanja so bila zaceljena (več kot 6 mesecev), nedograjena, z dovolj kosti za vstavev implantatov. Vsako področje v določenem paru je bilo naključno določeno za vstavev bodisi kontrolnega (Megagen EZ Plus Internal; EZ) ali testnega implantata (Megagen AnyRidge; AR). Testni implantat je vseboval novo zasnovano navojev s povečano globino navojev (depth) in povečano razdaljo med posamezni-


mi navoji (pitch). Z analizo RFA smo določili vrednosti količnika stabilnosti implantatov (Implant stability quotient – ISQ) za vsak implantat v času namestitve in nato tedensko prvih osem tednov.

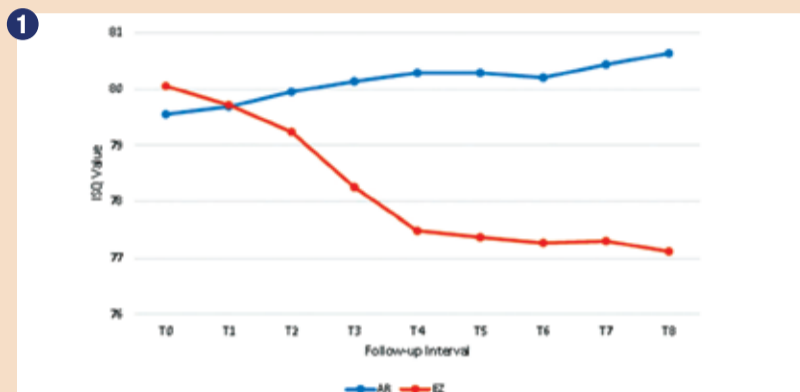
Rezultati

Implantati so konsistentno dosegali relativno visok vstavitveni navor (30–45 N/cm) in visoke začetne ISQ vrednosti (79,8 ± 1,49). Izhodiščne ISQ vrednosti za testne (AR; 79,55 ± 1,61) in kontrolne (EZ; 80,05 ± 1,37) implantate so bile podobne. Pri testnih implantatih smo od izhodiščnega ocenjevanja skozi vseh nadaljnjih osem ocenjevanj beležili vzorec zmanjšanih ISQ vrednosti, ki so pri kontrolnih implantatih zaznali v zgodnjih nekaj preverjanjih do štiri tedne po vstavitvi, ko so vrednosti dosegle plato. Pokazal se je statistično pomemben glavni učinek zaradi vrste implantata ($P < 0.01$) in statistično pomembna

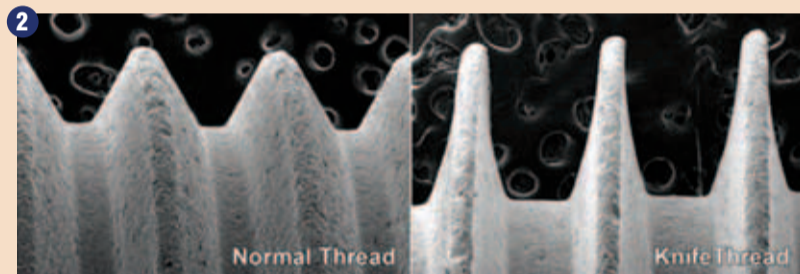
interakcija med vrsto implantata in časom ($P < 0.01$), kar kaže na to, da so se testni in kontrolni implantati v določenem časovnem obdobju različno obnašali.

Zaključek

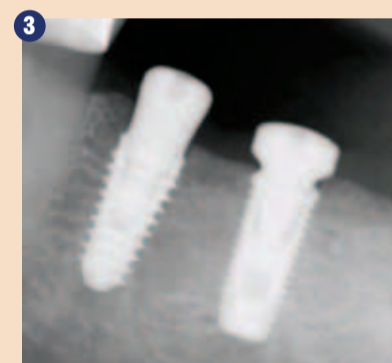
V okvirih omejitev te študije je makro zasnovana navojev sodeč po rezultatih analize RFA odigrala vlogo pri stabilnostih implantatov v zgodnjem pooperativnem obdobju celjenja. To odkritje bi lahko pomembno vplivalo na protokole takojšnje ali zgodnje obremenitve. 



Povprečna ISQ ob izhodišču (T0) in 8-tedenskih nadaljnjih ocenah.



Mikroskopski pogled na standardno V-oblikovano zasnovano navojev (EZ Plus Internal; levo) in novejšo zasnovano z nožastimi navoji (AnyRidge; desno).



Radiografski izgled testnih (levo) in kontrolnih implantatov (desno).



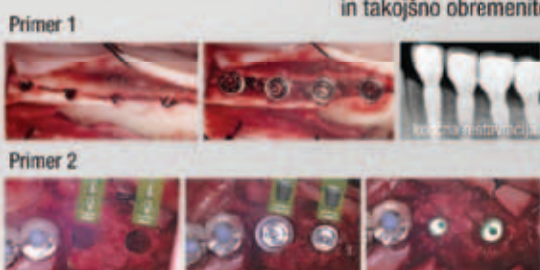
Why will AnyRidge work in any ridge?



Ožek zgornji premer
za ohranitev kortikalnega dela kosti z zmanjšanjem obremenitve.

Nano premaz XPEED®
za hitrejšo in močnejšo oseointegracijo. Nova tehnologija z vključevanjem Ca²⁺ ionov na SLA obdelani površini. 100% eliminacija vseh ostankov kisline pri SLA obdelavi.

Koničasto telo
odlično za enostavno vstavljanje in takojšnje obremenitev.



Širša pritrditev na ožjem grebenu
za daljšo življensko dobo implantata.

Profil noža
za gladko vstavljanje in močnejšo primarno stabilnost. Minimalna invazija na mehko tkivo. Idealno za mehke kosti.

Ožek apikalni premer
za lažjo fiksno namestitev skozi ožek rez grebena.

Novi Katalog!



Ali lahko nanotehnologijo povežemo s stomatologijo

Vloga zlatih nanodelcev

V prispevku v izdaji časopisa Dental Tribune – september 2018 smo predstavili precizijsko litje (slika 1), s katerim izdelujemo odlitke iz različnih zlitin, prvenstveno za potrebe stomatološke protetike. Zobno protetični odlitki iz zlatih zlitin so poznani kot biokompatibilni materiali z izjemnimi elastičnimi lastnostmi in se uporabljajo na področju stomatologije. Po drugi strani pa na tržišču danes najdemo zlate nanodelce, ki imajo edinstvene fizikalne in kemijske lastnosti. Ker zlitine na osnovi zlata na makro-nivoju izkazujejo izrazito drugačne lastnosti kot nanodelci zlata na mikro nivoju, so slednji predmet mnogih novjših raziskav in posledično številnih novih aplikacij. Vendar pa se večina raziskav na področju precizijskega litja plemenitih kovin ne osredotoča na nanotehnologijo, ki predstavlja velik raziskovalni potencial. Z uporabo nanotehnologije oziroma izboljšane precizijskega litja bi tako pridobili popolnoma nove lastnosti materialov, uporabne na številnih področjih s prvenstvenim ciljem v stomatologiji. Za razumevanje tega pristopa je potrebno predstaviti osnove nanotehnologije in kako jo je možno povezati s stomatologijo.

Slovenija je v Strategiji pametne specializacije Slovenije (SPS RS), sprejeti na vladi dne 20.9.2015, določila glavna orodja, ki so potrebna za izvedbo tovarn prihodnosti. Predvideno je, da bodo pametne tovarne s pomočjo informacijske in komunikacijske tehnologije generirale razvoj v dobavni verigi in na proizvodnih linijah, kar prinaša v industrijo veliko višjo raven tako avtomatizacije kot digitalizacije. Vse to združuje koncept Industrije 4.0, ki predstavlja novo industrijsko revolucijo. Za takšen koncept je potreben razvoj novih materialov s posebnimi lastnostmi in prav med takšne materiale uvrščamo nanomaterialne. Za izdelavo nanomaterialov je zato potrebno pristopiti k študiju in razvoju nanotehnologij, ki predstavljajo tiste tehnologije, kjer ima Slovenija lahko dolgoročni potencial za uspešen prodor na globalne trge. V SPS RS je tako v predstavitveni publikaciji zapisano, da je najpomembnejši cilj vzpostaviti takšno okolje v Sloveniji, kjer bodo teh-

nologije v okviru domene tovarn prihodnosti presečnega značaja in se bodo aplicirale tudi v okviru drugih domen. Prav NANOTEHNOLOGIJA kaže takšno naravo, saj je aplicirana v: pametnih zgradbah in domovih (1.2), krožnem gospodarstvu (2.1), zdravju in medicini (3.2), mobilnosti (3.3) in v materialih (3.4).

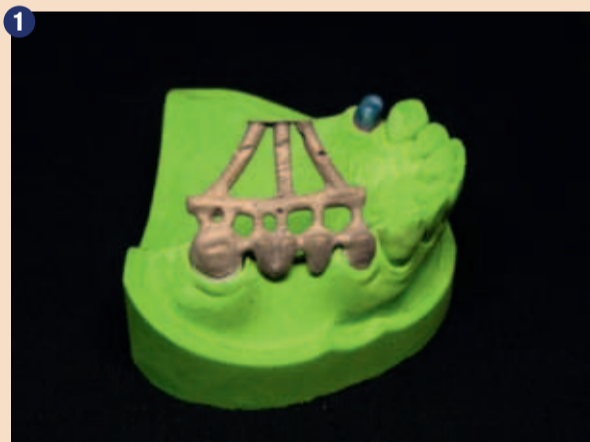
Nanomateriali so materiali z vsaj eno dimenzijo pod 100 nm. Pri teh velikostih imajo materiali zaradi velikega razmerja med površino in volumnom spremenjene fizikalno-kemijske lastnosti ter imajo višjo površinsko aktivnost. Med najbolj perspektivne nanomaterialne sodijo zlati nanodelci (slika 2a), ki imajo poleg zvišane površinske aktivnosti še plazmonsko resonanco. To je pojav, ko ob vpadu svetlobe na nanodelce

zlata začnejo prevodni elektroni na površini delca nihati. Nihanje povzroča elektromagnetno polje vpadne svetlobe, pri čemer elektroni nihajo v smeri električnega polja. Zaradi plazemske resonance imajo zlati nanodelci izboljšane optične lastnosti, absorbirajo lahko večji del vpadne svetlobe in okrepijo odbiti del vidne svetlobe. Pri nanodelcih, potopljenih v mediju, se vpliv plazmone resonance kaže kot rdeča barva suspenzije. Odtonek rdeče je odvisen od velikosti nanodelcev, pri velikih delcih postane barva vijolična (slika 2b). Zaradi površinske plazmone resonance in odličnih optičnih lastnosti se lahko nanodelci zlata uporabijo za različne namene v različnih panogah. Kot biološko kompatibilen material (zlato) se lahko pri medicini uporabijo za diagnostiko ali kot kon-

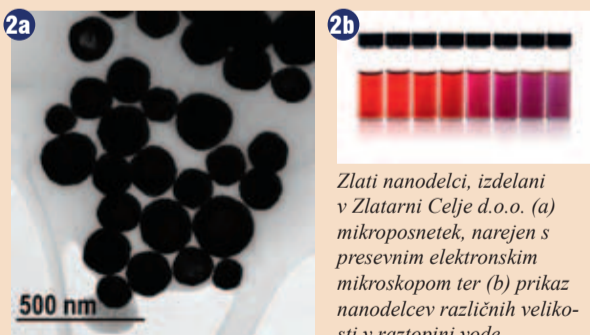
trastni agensi pri terapiji za rakasta obolenja, v nekaterih primerih pa tudi kot nosilci zdravil. Zaradi majhne velikosti delcev in velike površinske aktivnosti se lahko uporabijo za katalizo pri številnih kemičnih reakcijah, njihove lastnosti pa jim dajejo možnost uporabe tudi v plinskih senzorjih, kemičnih senzorjih ali biosenzorjih. Kot primer popolnoma nove uporabe v prihodnosti navajamo nanodelce zlata za uporabo, kjer je zahtevana odlična električna prevodnost – to daje možnost njihove uporabe v prevodnih prevlekah za fleksibilno elektroniko, v elektronskih črnilih ali pa tudi za dekorativne prevleke.

Obstaja več različnih metod za izdelavo nanodelcev zlata, ki pa so trenutno tehnološko še nedovršene in se z njimi lahko izdelajo

nanodelci le v majhnih količinah (do nekaj mg, kot nanoprahovi ali v suspenziji). Dobre možnosti za izdelavo bolj enotnih nanodelcev predstavlja Ultrazvočna razpršilna piroliza (USP), postavljena v Zlatarni Celje d.o.o. (slika 3), ki temelji na izdelavi nanodelcev iz vodne raztopine, kjer je železni material raztopljen v različnih ionskih spojinah. Ultrazvok ustvarja majhne kapljice aerosola te raztopine, ki se nato prenesejo skozi cev v reakcijsko peč s pomočjo nosilnega inertnega plina, kjer se nanodelci tvorijo iz vsake kapljice s kemijskimi reakcijami pri zvišani temperaturi. Nanodelci zlata se zbirajo v zbiralnem sistemu v tekočem mediju kot suspenzija ali kot suhi prah v elektrostatičnem filtru. Ena od prednosti USP metode je možnost relativno enostavnega povečanja kapacitet



Zobni ulitek iz Au dentalne zlitine, izdelan s postopkom precizijskega litja.



Zlati nanodelci, izdelani v Zlatarni Celje d.o.o. (a) mikroposnetek, narejen s presevnim elektronskim mikroskopom ter (b) prikaz nanodelcev različnih velikosti v raztopini vode.



Postavitev reprezentativne naprave USP v Zlatarni Celje d.o.o. – prvi primer uspešne prakse na industrijskem nivoju v Evropski uniji.



USTVARITE
POPOLN
NASMEH

AURODENT
ZLATARNA CELJE

dentalne zlitine in potrošni materiali na enem mestu | ugodnejše cene | enostavno naročanje

www.AURODENT.si

Zlatarna Celje d.o.o., Kersnikova 19, 3000 Celje, +386 3 42 67 137, zc.aurodent@zlatarnacelje.si