Supplemento n. 1 di Cosmetic Dentistry - Anno I, n. 2

Vol. 1 2012 • Luglio 2012

implants

international magazine of oral implantology

2 2012



| expert article
Riabilitazione inamovibile
su denti naturali e impianti

| special
Riabilitazione implantoprotesica
mandibolare immediata

| tecnica clinica
Trattamento di una
mandibola edentula atrofica

TURIN EDITORIAL ORGANIZATIONS

dti] Dental Tribune International

Poste Italiane s.p.a. - Spedizione in Abbonamento Postale - D.L. 353/2003 (conv. in L. 27/02/2004 n° 46) art. 1, comma 1, DCB Torino - Contiene nserti pubblicitari

Più piccolo e più resistente.

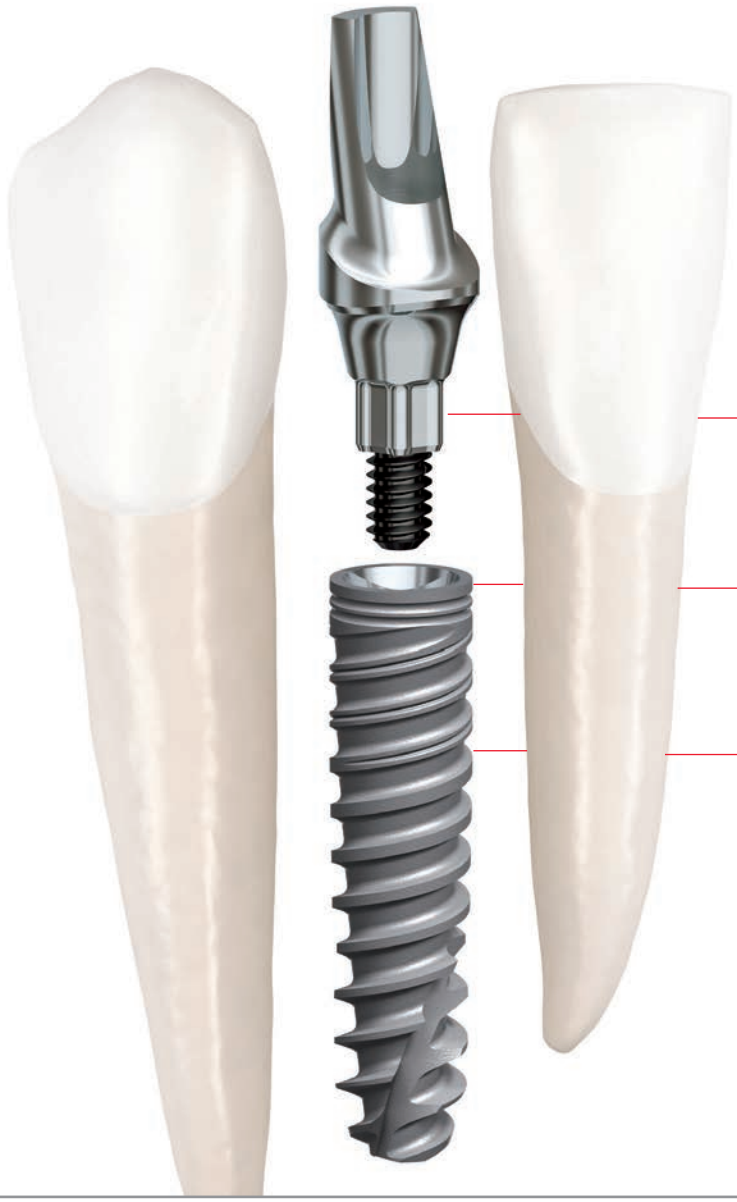

Posizionamento sicuro dell'impianto in spazi limitati.

Resistenza massima dei materiali e solida connessione sigillata.

Conservazione dell'osso e stabilità iniziale elevata.

NOBEL BIOCARE SYMPOSIUM

Nobel Biocare Symposium 2012
Rimini, 19 e 20 ottobre –
Nuovo Palacongressi
Per info: 055 09491858
Vieni a trovarci!

NobelActive 3.0. Questo impianto unico rappresenta la soluzione ideale per gli spazi ristretti nella regione anteriore. La procedura di fresaggio è stata progettata per preservare la maggiore quantità possibile di osso, mentre il corpo dell'impianto e il disegno della filettatura condensano l'osso durante l'inserzione, migliorando la stabilità iniziale. L'apice tagliente e le lame di taglio consentono di regolare la posizione dell'impianto per un orientamento protesico ottimale. Insieme alla salda connessione sigillata e al Platform Shifting integrato, NobelActive 3.0 consente di ottenere in modo sicuro risultati estetici eccellenti. Dopo 45 anni come innovatori nel campo odontoiatrico, abbiamo l'esperienza per offrire ai clienti tecnologie all'avanguardia affidabili per il trattamento efficace dei pazienti. **I loro sorrisi, le vostre competenze cliniche, le nostre soluzioni.**

Lifetime Warranty Nobel Biocare®

Contattate il Servizio Clienti al numero 800539328
o visitate il sito internet nobelbiocare.com/active3

Nobel Biocare®

© Nobel Biocare Services AG, 2011. Tutti i diritti riservati. Nobel Biocare, il logo Nobel Biocare e tutti gli altri marchi di fabbrica sono, salvo diversa dichiarazione o evidenza dal contesto in un caso specifico, marchi di fabbrica di Nobel Biocare. Esclusione di responsabilità: alcuni prodotti potrebbero non avere l'approvazione o l'autorizzazione alla vendita da parte degli enti normativi in tutti i mercati. Rivolgersi all'ufficio vendite locale Nobel Biocare per informazioni sulla gamma dei prodotti esistenti e la loro disponibilità.

Opportunità, limiti e prospettive delle cellule staminali in odontoiatria

L'informazione e la formazione di Tueor entra nella nuova dimensione del web.

Lo spazio editoriale di questo numero di *Implants* è affidato all'Avv. Stefano Fiorentino che ci parla delle opportunità, dei limiti e delle prospettive future dell'utilizzo delle cellule staminali in odontoiatria.

Guarda l'intera intervista sul canale YouTube di Tueor: Tueoronline e lascia un tuo commento!

Tueor e Dental Tribune Italia sono online su:

www.youtube.com/user/tueoronline

www.tueor.it

www.dtstudyclub.it

www.dental-tribune.com

www.facebook.com/pages/Dental-Tribune-Italia

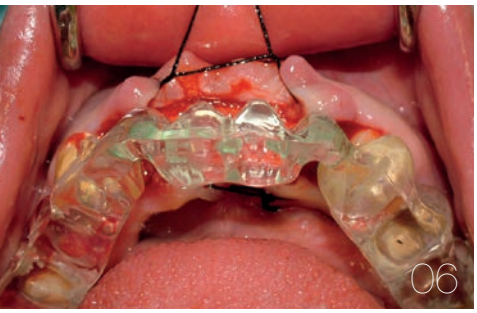

editoriale

03 Opportunità, limiti e prospettive delle cellule staminali in odontoiatria

expert article

_implantoprotesi

06 Riabilitazione inamovibile su denti naturali e impianti
Edentulia parziale superiore e inferiore precedentemente riabilitata con protesi parziale rimovibile
_A. Salierno, A. Pepe, C. Vitiello, S. Grulliero

special

_implantoprotesi

20 Riabilitazione implantoprotesica mandibolare immediata
_F. Colombo, P. Arosio

tecnica clinica

_case report

28 Trattamento di una mandibola edentula atrofica
Mediante 4 impianti Tapered e protesi fissa avvitata
_A. Di Lallo, S. Di Lallo

eventi

_implantologia

34 Sicoi: XXII Congresso Internazionale 5 e 6 ottobre 2012

expert article

_diagnosi

36 Protocollo Total Face Approach
Valutazione a un anno della metodica
_G. Perrotti

fatti e opinioni

39 _videointerviste

aziende

40 _news

eventi

44 _implantologia

47 _Osteology Research

l'editore

49 _norme editoriali

50 _gerenza

Immagine di copertina cortesemente concessa da Neoss Italia S.r.l., *www.neossitalia.it*

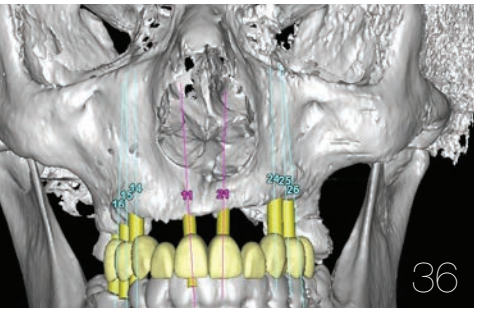

La scelta della qualità

Maxillo Prep

Le soluzioni razionali in Pre-implantologia

© 01/2012 · 406016V0

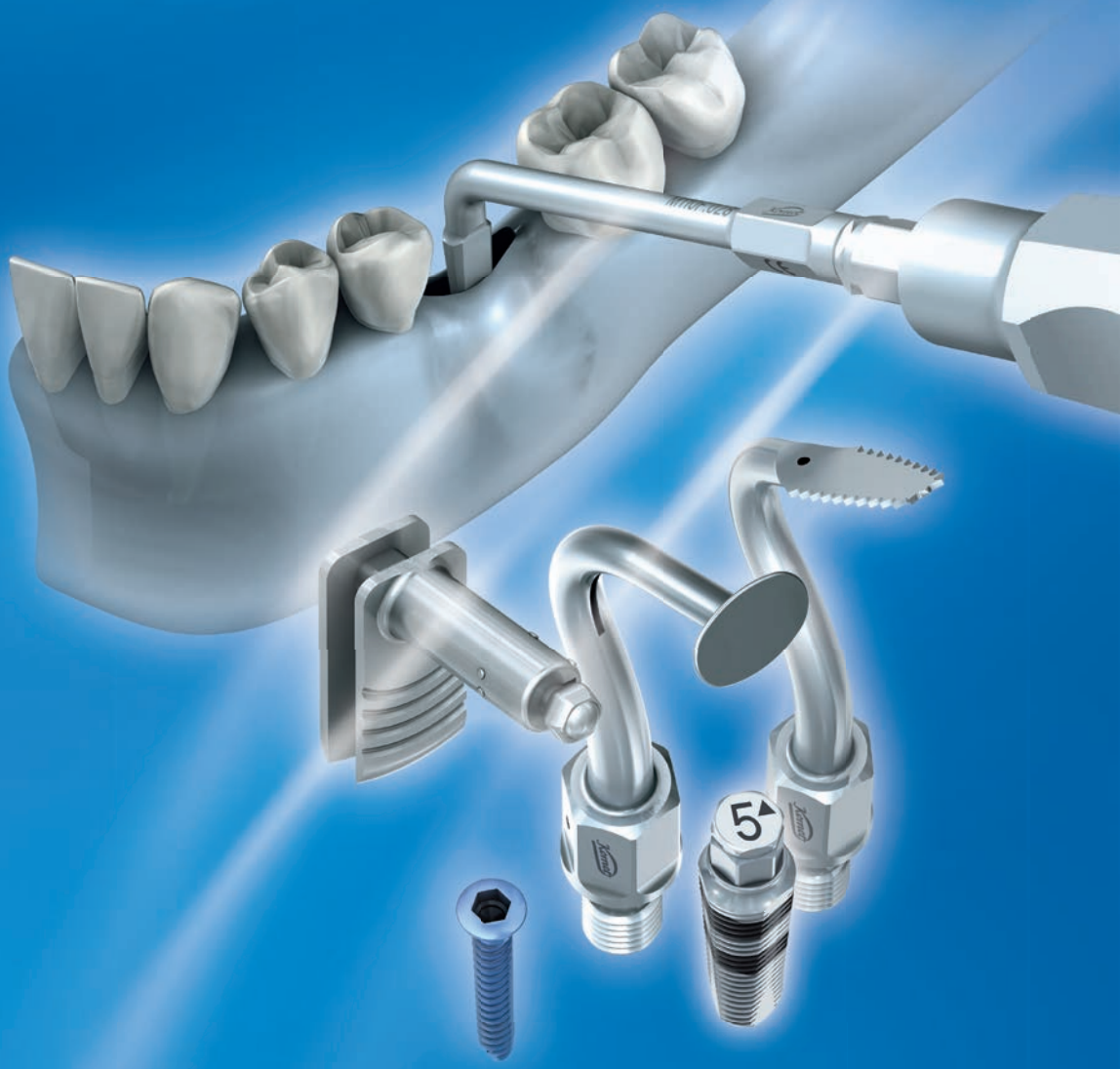

Quality Products
Made in Germany

Il chirurgo orale deve ragionare per sé in termini di ergonomia e di efficacia operativa, e per i propri pazienti deve pensare a soluzioni atraumatiche e sicure. Komet ha voluto sviluppare uno strumentario essenziale per il bone management pre-implantologico, che consenta un lavoro di alta qualità, in tempi ridotti e a minima invasività.

La linea Maxillo Prep comprende tutta una serie di strumenti e dispositivi per la gestione dell'osso, come per es. viti di espansione e condensazione, espansori, strumenti manuali per modulazione angolare, viti di osteosintesi.
Per saperne di più richiedete o scaricate da internet la brochure Chirurgia della Komet.



KOMET ITALIA S.r.l. · Via Fabio Filzi 2 · 20124 Milano · Telefono (02) 67 07 66 54 · Fax (02) 67 47 93 18 · kometitalia@komet.it · www.komet.it

Riabilitazione inamovibile su denti naturali e impianti

Edentulia parziale superiore e inferiore precedentemente riabilitata con protesi parziale rimovibile

Autore_A. Salierno, A. Pepe, C. Vitiello, S. Grulliero, Italia

_22 Crediti ECM

Questo articolo fa parte del Corso FAD 2012. Acquistalo subito su www.dtstudyclub.com oppure www.tueor.it

_Introduzione

La perdita di uno o più elementi dentari porta a una modifica dell'armonia morfofunzionale dell'apparato stomatognatico generando problematiche di natura funzionale, estetica e talvolta psicologica. L'edentulia deve essere quindi affrontata con un'adeguata riabilitazione protesica che, oltre a ripristinare la funzione dell'apparato stomatognatico, risponda anche alle aspettative del paziente. Per molti anni i metodi di scelta per la riabilitazione di soggetti edentuli sono consistiti in: protesi inamovibili convenzionali, protesi parziali rimovibili, protesi totali rimovibili e, in alcuni casi, trattamenti ortodontici che mirano ad annullare o ridurre lo spazio edentulo mediante lo spostamento degli elementi dentari contigui. Questi metodi, però, erano e sono ancora oggi associati a svantaggi come il coinvolgimento di elementi dentari sani e vitali, la comparsa di danni a carico dei tessuti dentari e parodontali, la perdita di ritenzione e stabilità della protesi. L'evoluzione scientifica dell'implantologia ha fatto in modo che nelle riabilitazioni moderne i restauri implanto-supportati sono divenuti la prima alternativa terapeutica sia per le edentulie parziali che totali. L'impiego di impianti dentali per la riabilitazione estetico-funzionale di arcate parzialmente o completamente edentule è una metodica sicura, predicibile e ben documentata a lungo termine. In letteratura, studi con follow-up da 1 a 8 anni hanno dimostrato come la riabilitazione di monoedentulie con impianti a sostegno di corone singole rappresenta oggi una tecnica predicibile e di sicura efficacia clinica.

Il criterio base per il successo implanto-protesico a lungo termine è stato e rimane il posizionamento protesicamente guidato degli impianti, che garantisca un'estetica e una biomeccanica ideale. È tuttavia auspicabile l'estensione di tale metodica riabilitativa, che prevede un approccio multidisciplinare, a un'ampia categoria di pazienti, che includa anche soggetti con disfunzione dell'ATM e perdita dei normali rapporti occlusali e soggetti con osso di scarsa qualità e/o quantità. Per il successo delle riabilitazioni implanto-protesiche è fondamentale lo studio del caso attraverso l'analisi dei modelli, della morfologia facciale e del sorriso del paziente, nonché l'attenta valutazione dei volumi ossei e dei tessuti molli. Poter prevedere e programmare il risultato che si vuole ottenere attraverso una ceratura diagnostica va considerato un passaggio irrinunciabile, in particolar modo nei casi di edentulismo multiplo, per scegliere il numero e il posizionamento accurato degli impianti.

Lo scopo di questo lavoro è la presentazione di un caso clinico di riabilitazione inamovibile su denti naturali e su impianti in un caso clinico di edentulia parziale superiore e inferiore, precedentemente riabilitato con protesi parziale rimovibile, dove l'esecuzione del piano di trattamento è avvenuta nel rispetto dei principi di base dell'implantologia protesicamente guidata.

_Caso clinico

Paziente di sesso femminile, anni 72, giunge alla nostra osservazione lamentando dolenzia all'ATM e disagi legati alle diverse riabilitazioni protesiche eseguite negli ultimi 20 anni e in particolare il disconfort legato alle attuali protesi parziali rimovibili presenti all'arcata superiore e inferiore. L'esame anamnestico rivela: buone

condizioni di salute generale, assenza di malattie sistemiche, abitudine al fumo (>10 sigarette/die), assunzione di ansiolitici da circa tre anni per un'elevata sofferenza psico-fisica, derivante dai pregressi trattamenti odontoiatrici. Dall'OPT esibita (Fig. 1), dalla sistematica radiografica endorale e dall'esame obiettivo (Figg. 2-8) si rilevano: discrete condizioni di igiene orale, biotipo parodontale spesso, malocclusione dentaria di II classe con accentuata perdita della dimensione verticale, edentulie multiple in sede 1.4-1.5-1.6-1.7-1.8-2.4-2.5-2.6-2.8-3.6-3.7-3.8-4.6-4.7-4.8. All'arcata superiore vi è la presenza di ponte protesico in resina acrilica di cinque elementi esteso da 2.2-2.3 elementi pilastro trattati endodonticamente 2.4-2.5-2.6 elementi di ponte a 2.7 pilastro protesico non sottoposto a trattamento endodontico, in sede 1.3 presenza di corona metallo ceramica su elemento non trattato endodonticamente e presenza di protesi parziale in resina acrilica di due elementi con ganci metallici per riabilitare le edentulie della sede 1.4-1.5. All'arcata inferiore presenza di ponte protesico in resina acrilica di 10 elementi da 4.5 a 3.5 dove gli elementi 3.4-3.5-4.4-4.5 risultano trattati endodonticamente, mentre gli elementi 3.1-3.2-3.3-4.1-4.2-4.3 non sono stati sottoposti a trattamento endodontico, inoltre abbiamo la presenza di una protesi parziale rimovibile in resina acrilica di due elementi con ganci metallici per riabilitare le edentulie in sede 3.6-4.6. In base agli esami clinico-radiografici, si evince nell'arcata superiore riassorbimento osseo con evidente pneumatizzazione dei seni mascellari e nell'ar-

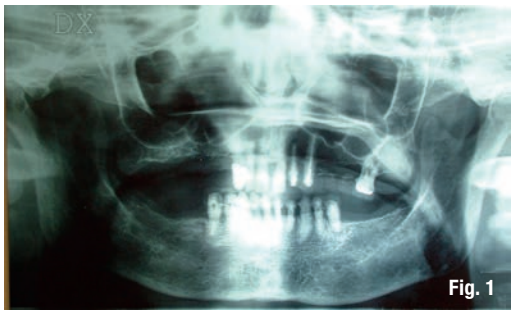

Fig. 1

Fig. 2

Fig. 3

Fig. 4

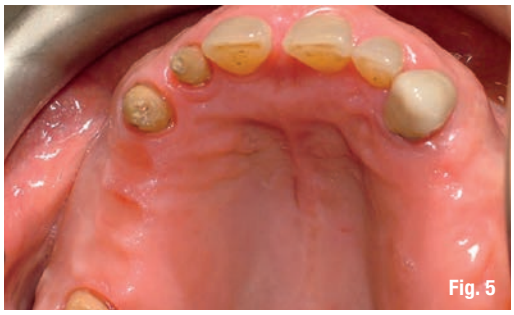
Fig. 5

Fig. 6

Fig. 7

Fig. 8

Fig. 1_OPT iniziale.

Figg. 2-8_Status fotografico iniziale.

cata inferiore riassorbimento di tipo orizzontale soprattutto a livello degli elementi monconi protesici 3.1-3.2-4.1-4.1 che presentano mobilità di III grado.

_Piano di trattamento iniziale

Il piano di trattamento iniziale ha previsto l'effettuazione di una terapia eziologica strumentale (motivazione all'igiene orale, detartrasi, sondaggio parodontale, levigatura radicolare e avulsione degli elementi non più recuperabili in sede 3.1-3.2-4.1-4.2.).

Alla rivalutazione, ottenuto il risanamento dei tessuti parodontali (Figg. 9, 10), con riduzione dei sondaggi parodontali, si è proceduto alla definizione del piano di trattamento che prevedeva come obiettivo principale, la ristabilizzazione dei corretti rapporti occlusali inter-arcata ed intra-arcata con ripristino della dimensione verticale e risoluzione delle edentulie presenti, mediante programma riabilitativo implanto-protesico.

Una metodica molto utile e largamente utilizzata per la pianificazione riabilitativa implanto-protesica è quella che prevede l'utilizzo dei modelli studio montati in articolatore, attraverso la cui analisi è possibile affrontare con accuratezza lo studio degli spazi edentuli oltre che dei rapporti intermascellari. Per procedere in tal senso, sono sufficienti delle impronte rilevate con cucchiai standard del commercio per la realizzazione di modelli di studio in gesso. La contemporanea registrazione dei rapporti intermascellari mediante l'uso di valli in cera e/o cere occlusali e della posizione spaziale del mascellare, mediante arco facciale, offre gli elementi utili per il corretto riposizionamento dei modelli in articolatore (Figg. 11-14).

Per una corretta pianificazione dell'intervento chirurgico e della riabilitazione protesica assume un ruolo propedeutico centrale la realizzazione di una ceratura diagnostica (Figg. 15-17).

Attraverso la ceratura diagnostica è possibile ottenere infatti una simulazione realistica su articolatore del risultato protesico finale secondo criteri corretti di occlusione ed estetica. Per ogni elemento protesico è possibile stabilire morfologia, dimensioni e orientamento nello spazio, rispetto ai denti contigui e antagonisti, e, soprattutto, pianificare la corretta posizione degli impianti, seguendo i protocolli dell'implantologia protesicamente guidata. Infatti, una volta definite le caratteristiche della protesi finale, attraverso la ceratura diagnostica, si procede alla

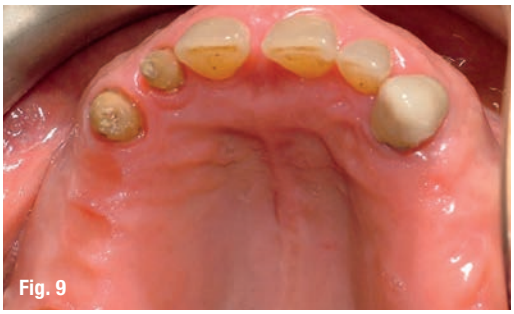
Fig. 9

Fig. 10

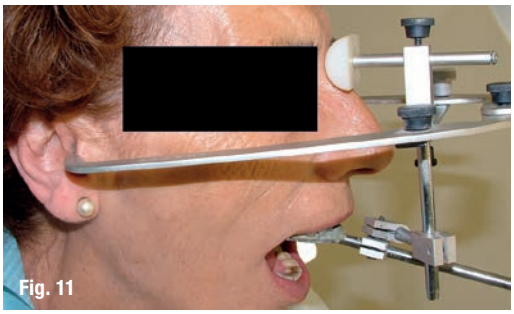
Fig. 11

Fig. 12

Fig. 13

Fig. 14

Figg. 9, 10_Foto Rivalutazione.

Figg. 11-14_Registrazione arco facciale e modelli montati in articolatore.

realizzazione di mascherine diagnostiche e chirurgiche in resina acrilica, che riproducono fedelmente la posizione dei denti così come è stata programmata. Per il caso specifico, attraverso l'analisi dei modelli e la ceratura diagnostica, il piano di trattamento definitivo prevedeva per l'arcata superiore: una corona protesica in sede 1.3, moncone non trattato endodonticamente; inserimento di due impianti endossei in sede 1.4-1.6 a sostegno di un ponte di tre elementi per la riabilitazione della sede edentula 1.4-1.5-1.6; due corone protesiche in sede 2.2-2.3, monconi già trattati endodonticamente e l'inserimento di due impianti endossei in sede 2.4-2.6 a sostegno di un ponte di tre elementi per la riabilitazione della sede edentula 2.4-2.5-2.6 e una corona protesica in sede 2.7 moncone non trattato endodonticamente. Il piano di trattamento definitivo prevedeva, invece, per l'arcata inferiore: l'inserimento di due impianti endossei in sede 3.2-4.2 a sostegno di un ponte di quattro elementi per la riabilitazione della sede edentula 3.1-3.2-4.1, un ponte di tre elementi in sede 3.3-3.4-3.5, l'inserimento di un impianto in sede 3.6 a sostegno di una corona protesica, un ponte di tre elementi in sede 4.3-4.4-4.5, l'inserimento di un impianto in sede 4.6 a sostegno di una corona protesica. Al fine di verificare l'esistenza delle condizioni locali propedeutiche alla realizzazione di tale piano di trattamento, sono stati richiesti esami radiografici aggiuntivi (tomografia computerizzata delle arcate superiore e inferiore) così da valutare quantitativamente e qualitativamente le sedi ossee da scegliere per il posizionamento implantare.

L'effettuazione dell'esame TC dental scan viene eseguita dalla paziente indossando la dima radiologica realizzata sulla base della ceratura diagnostica definitiva. Reperi radiopachi sono stati posizionati in corrispondenza dei siti: 1.4-1.6-2.4-2.6-3.6-4.6 (Fig. 18).

L'analisi della TC dental scan evidenzia, all'arcata superiore sul piano orizzontale, una pneumatizzazione dei seni mascellari maggiore a livello del seno mascellare superore sinistro e, in corrispondenza delle proiezioni trasversali, a livello dei reperi radiopachi, una morfologia ossea caratterizzata da un adeguato spessore vestibo-

Fig. 15

Fig. 16

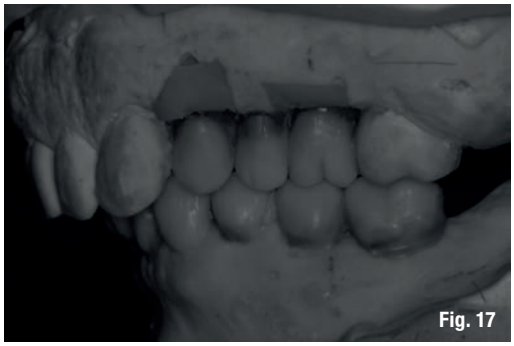
Fig. 17

Fig. 18

Fig. 19

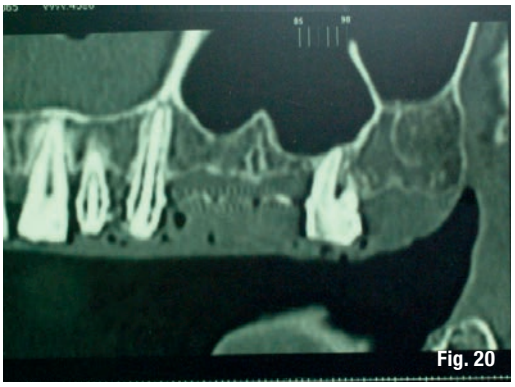
Fig. 20

Figg. 15-17_Ceratura Diagnostica superiore e inferiore.

Fig. 18_Dima radiologica.

Figg. 19, 20_TC Arcata Mascellare.