

DENTAL TRIBUNE

The World's Dental Newspaper • Slovenian Edition



SLOVENIJA

DECEMBER 2015

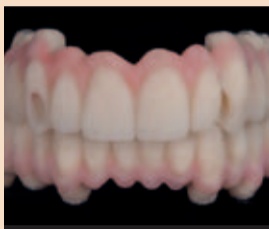ŠT. 5 / LETO 6



Datum poroke je določen

Tudi pomanjkanje časa je lahko odločilen dejavnik pri izbiri terapije

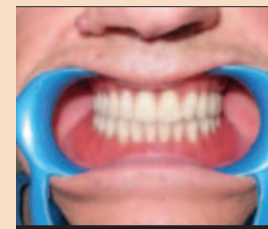• VEČ NA STRANEH 6 - 7



Kako do lepšega rezkanja

Novost v karakterizaciji kompozitnih in akrilatnih restavracij

• VEČ NA STRANEH 26 - 27



Funkcionalnost je prvi pogoj za uspešnost

BLP koncept upošteva anatomijo čeljusti, karakteristike zob, okluzijo in centriko

• VEČ NA STRANEH 29 - 31

Laser – kdaj, zakaj, kako?

Vprašanja, ki se jim v sodobnem času zobozdravnik ne more izogniti, a je kredibilne odgovore kljub temu nemalokrat težko dobiti.

Zato smo prepričani, da bo izkušnja iz prve roke zelo dobrodošla. V Zobozdravstvenemu centru ZOB na Vrhniki in Igu laserske terapije izvajajo že vrsto let.

Kaj vas je, gospod Marijan Smrtnik, dr.dent.med, vodilo k, ne glede na časovno oddaljenost, še dandanes pogumni investiciji? Če bi izbirali med izpoklica izhajajočem poslanstvu in boljši oskrbi pacienta, želji po tehnološkem napredku ali kapitalsko zanimivi investiciji – kaj bi postavili na prvo mesto? Vedno sem imel željo oziroma sem čutil potrebo po sledenju tehnološkemu napredku. Težko

določene stopnje – kadar pa je bolezen napredovala še bolj naprej, pacienta napotim k specialistu paradontologu. S kirurgijo razen gingivoplastike se ne ukvarjam, ker nimam možnosti izvajanja histoloških preiskav, zato take paciente pošiljam na Stomatološko kliniko in v privatne ambulante za maksiolofacialno kirurgijo.

Ne izvajam pa beljenja zob, ker osebno nisem pristaš tovrstnih posegov oziroma njihovo potrebnost z medicinskega stališča ocenjujem za zelo majhno.

lavnice za uporabnike Fotoninih dentalnih laserjev. To je neprofitna organizacija pod okriljem Fotonice, ki skrbi za raziskave in izobraževanje o uporabi laserjev v medicini. Na njej sem se seznanil z novimi možnostmi zdravljenja, ter s tehnološkimi novostmi kot na primer QSP način delovanja Er:YAG laserja, ki omogoča izredno natančno odstranjevanje trdega in mehkega tkiva. Videl sem tudi najnovejše ročnike in fi-

ki ga izvaja Medicinska fakulteta v Aachnu, oddelek za dentalno medicino.

Ste v začetku imeli kakšne vzornike?

Odločitev redko nastane hipoma. Za dodatna mnenja, napotke, praktične nasvete in vzpodbude sem zelo hvaležen dr. Želimiru Božiču, dr. Jugoslavu Jovanoviču in nekaterim drugim, ki so se z laserskimi aparati in njihovo

Kakšna je prednost uporabe laserja za pacienta?

Vsakemu pacientu uporabo laserja najprej predstavim. Največkrat postavljeno vprašanje je seveda tisto o bolečini. Nedvoumno je le-te za pacienta precej manj kot pri klasičnem delu s turbino oziroma je največkrat sploh ni. Je pa meritev bolečine v dobršni meri subjektivna, pa tudi trda tkiva se od pacienta do pacienta razlikujejo, tako da njenega popolnega izostanka ni mogoče vedno garantirati.

Ugodni vidiki za pacienta so še: veliko manjša izguba zdravega trdnega tkiva pri preparaciji kavite- te, maksimalna sterlnost posega ter še drugi, tako da lahko rečem, da je 95% pacientov na koncu brez zadržka zadovoljnih z uporabo nove tehnologije pri posegu.

Vaš model AT Fidelis je star 6 let. Kaj to pomeni s stališča rednega vzdrževanja in s stališča odsotnosti funkcij, ki so nadgrajene v novejših različicah?

Tehnologija gre vseskozi naprej. Ker je moje delo z leti postalo neločljivo povezano z laserjem, se za novosti zelo zanimam in jih redno spremljam. Aparat, ki ga



Na »domače« ne velja biti le ponosen. Potrebno se je zavedati tudi njegovih prednosti.

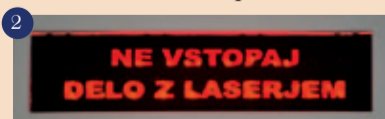si predstavljam medicinsko panogo brez neizogibne povezanost z osvajanjem novih tehnologij. Odločitvi za nakup laserja in začetek izvajanja laserskih terapij pa je prav gotovo najbolj botrovalo priznanje, ki ga je podjetje Fotona prejelo od Stomatološke sekcije Slovenskega zdravniškega društva v Portorožu. Takrat sem ugotovil, da imam vrhunsko opremo pravzaprav na dosegu roke. In leta 2009 sem kmalu po nakupu z novimi dimenzijami terapij že oskrboval svoje paciente.

Kje vašo napravo največ uporabljate?

Uporabljam jo praktično povsod: pri preparaciji trdih tkiv, paradontologiji, endodontiji, desensibilizaciji zobnih vratov ter tudi pri protetiki, a vse do svoje meje. Paradontalno bolezen zdravim do

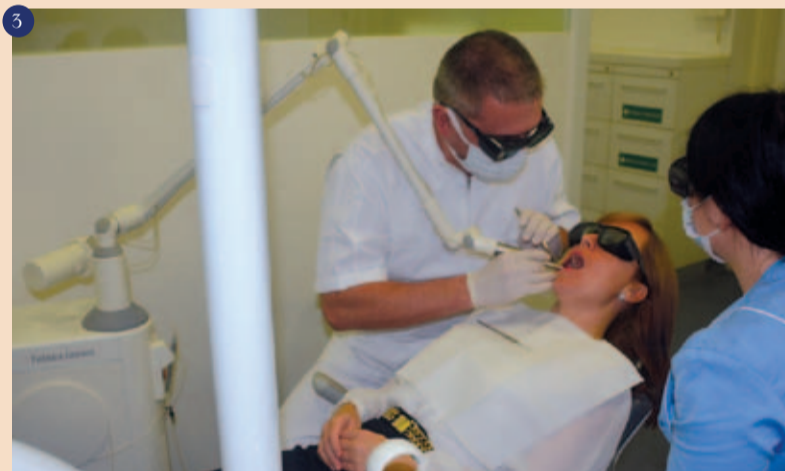Kakšno vlogo ima pri tem izobraževanje?

Za množično industrijo je zobozdravstvo relativno ozko specializirano področje. Tako ne moremo pričakovati, da bomo lahko kupili novo tehnologijo, ki bo brez izobraževanja že »ready to use on patient«. Za delo z laserjem, ki sem ga kupil pred 6 leti, sem tako najprej opravil potrebne izobraževalne module v okviru SOLE (Society for Laser Applications) na Dunaju in v Bruggeu. Vsebine so se vrstile preko osnov poznavanja fizikalnih principov delovanja laserja, dela na mehkih tkivih, trdih tkivih, endodontskih terapijah, uporabe v kirurgiji, beljenja zob, do varnosti pri delu z laserjem in tako naprej. Vsekakor ni dovolj lasersko aparaturo samo imeti in razumeti, na osnovi kakšnih zakonitostih in kako deluje, ampak je potrebno imeti tudi znanje in izkušnje, na podlagi katerih je edino mogoče dovolj dobro in natančno določiti parametre za



Ne pozabite na varnostni napis.

posamezne aplikacije. Izobraževanje se tako pravzaprav nikoli ne konča. Ravno kar sem vrnil iz Zuricha, kjer sem se pod pokroviteljstvom »Laser and Health Academy« udeležil vrhunske de-



Dela brez laserja si ne moremo več predstavljati.

ber tipe. Nekaj časa pa je bilo namenjenega tudi izmenjavi mnenj in izkušenj o načinih doseganja boljših rezultatov.

Ali je za delo z laserjem potrebno zadostiti še katerim drugim pogojem?

Nad vhodi v ordinacijo smo postavili opozorilni napis »NE VSTOPAJ - DELO Z LASERJEM«, ki ga vključimo, kadar delamo z laserjem. Takrat morajo v ordinaciji vsi imeti posebna zaščitna očala in upoštevati ustrezne varnostne protokole.

V Sloveniji za delo z laserjem zobozdravnik vsaj zaenkrat ne potrebuje dodatne, s predpisi določene licence, vendar bi bržkone predvsem s stališča varnosti pacienta in odgovornosti do svojega dela bilo smiselno kmalu pričeti razmišljati tudi o tem. Na lastno željo sem tako že opravil poseben izpit iz varnosti pri delu z laserji,

uporabo v praksi srečali že pred menoj in bili z mano pripravljeni deliti svoje izkušnje. Ena izmed siceršnjih značilnosti veliko zobozdravnikov v Sloveniji je pre-



Če ste v dilemi, mi lahko pišete: vrhnika@zob.si.

cejšnja stopnja individualnosti in premalo pripravljenosti za posredovanje pridobljenih izkušenj, zato me je nesebičnost omenjenih kolegov toliko bolj prevzela.

imam, razumljivo ne more imeti vsega, kar so v tem času na novo razvili. Naslednje generacije, ki se sedaj imenujejo LightWalker,

nadaljevanje na strani 8

Ponovno odkrijte GC FujiCEM 2

z Dr. Lucile Dahan

GC Get Connected je nedavno ob predstavitvi novega SLIDE&LOCK sistema za FujiCEM2 naredil intervju z Dr. Lucile Dahan, zobozdravnico iz Francije, o uporabi GC FujiCEM 2 v njeni ordinaciji.

Katere so za vas kot klinika najpomembnejše lastnosti, ki jih iščete pri smolnato - modificiranem steklasto ionomernem cementu (RMGIC)?

Dr. Lucile Dahan: Pričakujem, da imajo RMGIC:

- Vizualno kontrolo homogenosti mešanice med dvema pastama cementa;
- Delovni čas, ki je dovolj dolg, da omogoča cementiranje posameznih elementov, posebej pri protetičnih izdelkih iz več delov;
- Relativno kratek čas strjevanja;
- Dobre mehanske lastnosti pri nizki debelini cementa;
- Majhno raztapljanje čez čas in pod obremenitvijo;
- »Dentinska« barva za največji estetski rezultat cementiranja;
- Enostavno odstranjevanje viškov;
- Visoka radioopačnost viškov, da potrdimo njihovo odsotnost v interproksimalnih prostorih.

Za katere indikacije uporabljate FujiCEM 2?

Dr. Lucile Dahan: FujiCEM 2 je

z resinom modificiran glasnomerni cement. Uporabljam ga za cementiranje protetičnih izdelkov, ki izpolnjujejo naslednje kriterije:

- Zadostna intrinzična retencija: nasprotne stene preparacije zoba omogočajo protetičnemu izdelku, da ostane na mestu.
- Odlična marginalna adaptacija: protetični izdelki se adaptirajo odlično na preparacijo zoba brez prekomerne frikcije in z robovi, ki so veliki manj kot 100 mikronov (raven detekcije s sondo).

Smolnato - modificirani steklasto ionomerni cementi dokazujejo svojo vrednost pri cementiranju kovinskih in s kovino podprtih porcelanskih protetičnih izdelkov. Zato sistematično uporabljam FujiCEM2 za cementiranje vseh takšnih protetičnih izdelkov, prav tako tudi ulitih zatičkov z nadzidki.

Kljub temu, da imajo izvrstne mehanske lastnosti, s smolnato - modificiranimi steklasto ionomernimi cementi (RMGIC) niso priporočeni kot prva izbira za cementiranje inlejev in onlejev iz keramike ali kompozita.

Vprašanje se postavi pri polnoporcelanskih prevlekah, bodisi iz steklaste keramike kot je e.max (Ivoclar Vivadent), iz alumine ali cirkonijeve. Pri izbiri cementa me vodi klinična situacija. Vprašam se naslednja vprašanja:

- Ali lahko zagotovim vodotesno območje cementiranja?
- Ali bodo optične lastnosti mojega adhezijskega cementa vplivale na končni estetski rezultat mojih protetičnih izdelkov?

Če je odgovor na obe moji vprašanji da, potem se odločim za lepljenje z adhezivnim cementom. Vendar so večkrat robovi mojih preparacij subgingivalno in je popolno kontrolo nad vlažnostjo v teh področjih težko izvesti. Zaradi tega je potrebno predvideti in zagotoviti primarno retencijo protetičnih izdelkov. Zato postaja cementiranje s FujiCEM 2 zanesljiva alternativa tudi za cementiranje polnoporcelanskih prevlek.

Kdaj ste prvič začeli uporabljati FujiCEM 2 in kakšni so bili vaši prvi zaključki?

Dr. Lucile Dahan: FujiCEM 2 sem začela uporabljati leta 2012. Pred tem sem uporabljala FujiCEM in pred tem Fuji Plus za cementiranje prevlek. Pri FujiCEM 2 sem opazila naslednja izboljšanja:

- Način mešanja: avto mešalna dvojna brizga: uporaba Fuji Plus v kapsulah (ki zahteva uporabo silamata) je omejena, še posebej v ordinacijah, kjer si silamat delijo.
- Če primerjamo z FujiCEM, je delovni čas primeren in je čas strjevanja manj kot 3 minute. Kar zadeva odstranjevanje viškov, jih je enostavno odstraniti. Na začetku se je za aplikacijo FujiCEM kapsule uporabljal »kovinski« dispencer, kar se mi ni zdelo prav priročno, prav tako ni bilo enostavno pritrditi mešalne konice. Pozneje je GC predstavil nov »plastični« dispencer, ki je majhen in lahek in ga imenoval GC FujiCEM2 dispencer. Plastični dispencer ponuja lažje rokovanje, zasede manj prostora v predalih. Ta dispencer mi je res všeč in za mene predstavlja veliko prednost FujiCEM 2.

Kakšne rezultate imate od kar uporabljate FujiCEM 2?

Dr. Lucile Dahan: FujiCEM 2 je moj rutinski cement. Uporabljam ga tako pri anteriornih kot tudi pri posteriornih zobeh, za cementiranje prevlek, ulitih zatičkov z nadzidki, pri mlajših ali starejših pacientih, ...

FujiCEM 2 se lahko uporablja samostojno ali skupaj s Fuji Plus Conditioner, če želimo izboljšati njegove mehanske lastnosti. Do danes še nisem imela primera odcementiranja ali odlepljenja kateregakoli protetičnega izdelka. Cementirala sem tudi prevleke na vitalnih zobeh, a nisem zaznala nikakršne post-operativne preobčutljivosti.

Ali imate kakšen nasvet za zobozdravnike, ki bi želeli začeti uporabljati FujiCEM 2?

Dr. Lucile Dahan: Najboljši nasvet, ki ga lahko dam je, naj pazljivo preberejo navodila za uporabo, pred prvo uporabo. Vse je natančno specificirano, tudi to, naj ne uporabijo vodikovega peroksida za dezinfekcijo pred cementiranjem.

Cementiranje ulitega zatička z nadzidkom

Čeprav je vizualna kontrola mešanja past lažja zaradi barvne razlike med dvema pastama, jaz vedno preverim pravilno iztiskanje obeh komponent preden namestim mešalno konico.

Vsekakor, tudi najboljši cement ne bi bil dober, brez pravilne priprave površine.


Preparacija zoba: čiščenje površine s ščetko in plovcem na modrem kolenčniku ali s peskanjem z alumino (27 mikronov za dentin, 50 mikronov za kovinske nadzidke). Lahko uporabim tudi FujiPlus Conditioner, če ocenim, da ga lahko sperem brez da bi zakravela marginalna dlesen.

Notranja površina protetičnega izdelka: ne glede na material prevleke, vedno dezinficiram z natrijevim hipokloridom ali alkoholom. Če je notranja površina kovina, peskam z alumino 50 mikronov pred cementiranjem. V primeru prevleke iz e.max, najprej jedkam notranjost prevleke s hidrofluorovo kislino 20 sekund, nato silaniziram, da izboljšam adhezijo z resinom v FujiCEM 2.

Kakšni so vaši prvi vtisi sistema SLIDE&LOCK in novih mešalnih nastavkov?

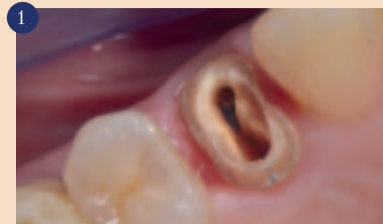Zame je sistem SLIDE&LOCK končna izboljšava, ki je naredila FujiCEM 2 izvrstno ergonomičen. Mešalni nastavki (GC FujiCEM 2 Mixing Tip SL in GC FujiCEM 2 Mixing Tip SL za endodontijo) se enostavno namestijo ali odstranijo popolnoma intuitivno, brez nepotrebne sile.

GC FujiCEM 2 Mixing Tip SL za endodontijo je nova mešalna konica, ki je bistvena. Ta tanka konica in nagnjena pod kotom ima mnogo prednosti:

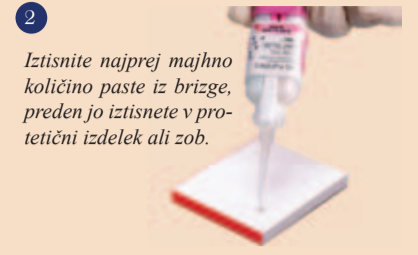
- Direktna aplikacija cementa v koreninski kanal med cementiranjem zatičkov z nadzidki;
- Lažji dostop do posteriornih zob, če je potrebno izvesti dvojni premaz na zgornjem drugem molarju;
- Aplikacija FujiCEM 2 na notranjo površino protetičnega izdelka je veliko bolj natančna. 

Obj. v GCget connected® 2015 s privolj. avt. L.Dahan.

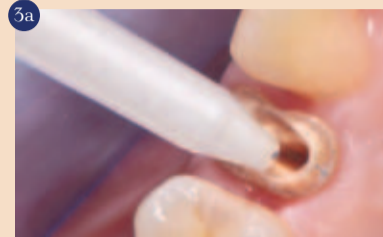Avtor:
Dr. Lucile Dahan



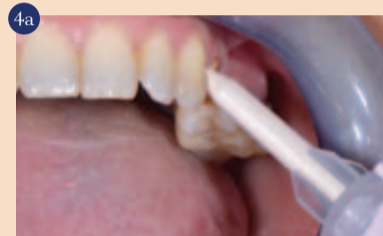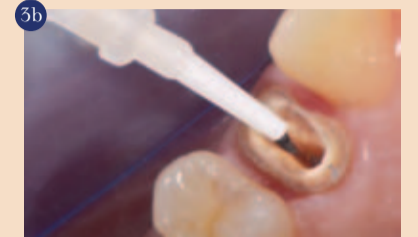Preparacija za zatiček z nadzidkom 24.



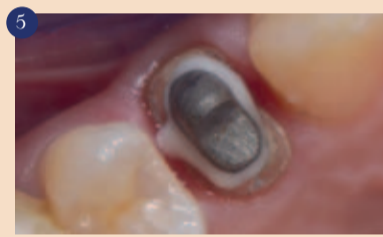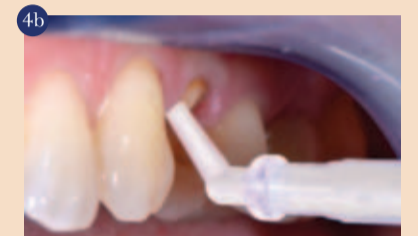Iztisnite najprej majhno količino paste iz brizge, preden jo iztisnete v protetični izdelek ali zob.



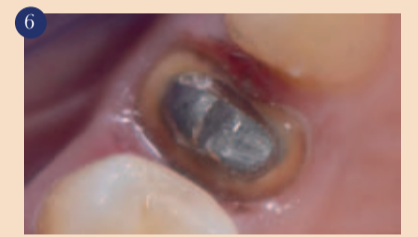Sliki 3a in 3b: Z navadnim mešalnim nastavkom FujiCEM 2 ni enostavno aplicirati cement v koreninski kanal. Zahvaljujoč novemu tankemu podaljšanemu aplikacijskemu nastavku GC FujiCEM 2 Mixing Tip SL za endodontijo je apliciranje FujiCEM 2 direktno v koreninski kanal lažje in s tem se zmanjša možnost pojava zračnih mehurčkov v cementu.



Sliki 4a in 4b: Naklon GC FujiCEM 2 Mixing Tip SL za endodontijo ponuja boljši dostop do zgornjih zob.

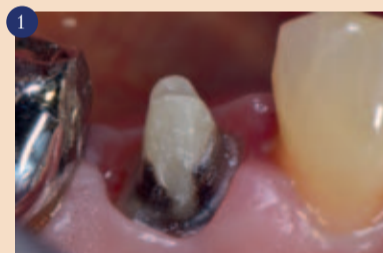

Cementiran zatiček z nadzidkom (realizacija a. Bonichion, Laboratoire LNT, Pariz).




Odstranjevanje viškov cementa s preparacije.

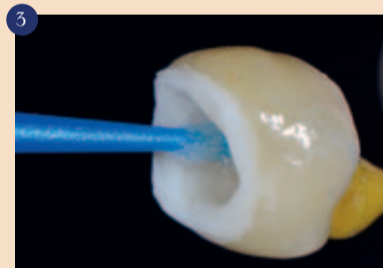
Cementiranje e.max polnokeramične prevleke



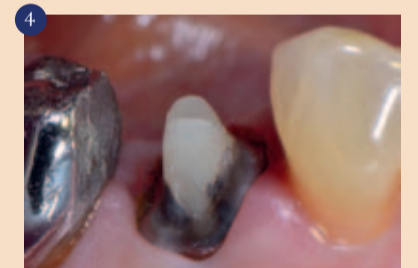Preparacija zoba 45 po odstranitvi začasne krone.



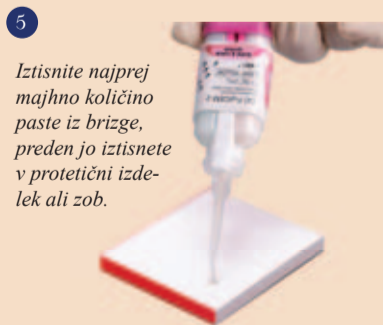
Jedkanje notranje površine s 9% hidrofluorovo kislino 20 sekund.



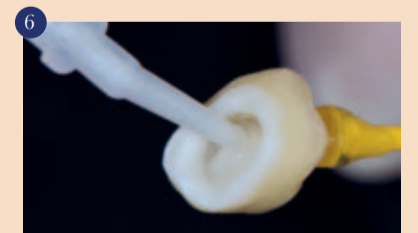Aplikacija silana na notranjo površino. Takšno silaniziranje izboljša adhezijo med resinom v FujiCEM 2 in steklasto keramiko e.max.



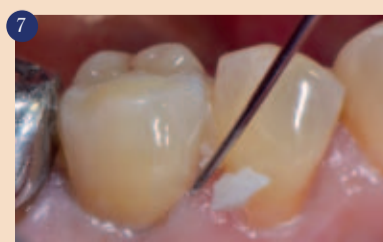Čiščenje preparacije s peskanjem z 27 mikroni alumine. Retrakcijska nitka je položena v gingivalni sulkus, ki vsebuje gingivalno tekočino, da so izpostavljeni robovi preparacije in da omogoči lažjo odstranitev viškov cementa.



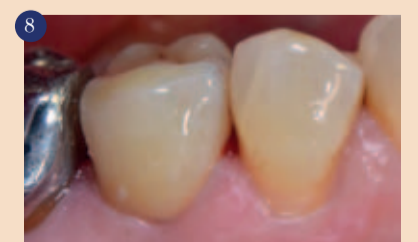Iztisnite najprej majhno količino paste iz brizge, preden jo iztisnete v protetični izdelek ali zob.



Aplicirajte FujiCEM 2 na notranjo površino prevleke. Novi GC FujiCEM 2 Mixing Tip SL za endodontijo ponuja natančno in enostavno aplikacijo.



Cementiranje prevleke. Ko cement doseže gumasto konsistenco, se lahko viški cementa odstranijo s sondo.



Končni rezultat polno keramične prevleke e.max (realizacija a. Bonichion, Laboratoire LNT, Pariz).



NEW
SLIDE & LOCK
system

GC FujiCEM 2

Superioren smolnato-modificiran
steklasto ionomerni cement

z našo inovativno tehnologijo **Force
and Fusion** (sile in zlitja) za vašo
popolno brezskrbnost.

FUJICEM 2

F2

FORCE & FUSION
TECHNOLOGY

GC EUROPE N.V.
East European Office - Slovenia
Šlandrov trg 40
3310 Žalec
Tel: 03/710-32-70
Faks: 03/710-32-71
slovenia@eeo.gceurope.com
<http://eeo.gceurope.com>

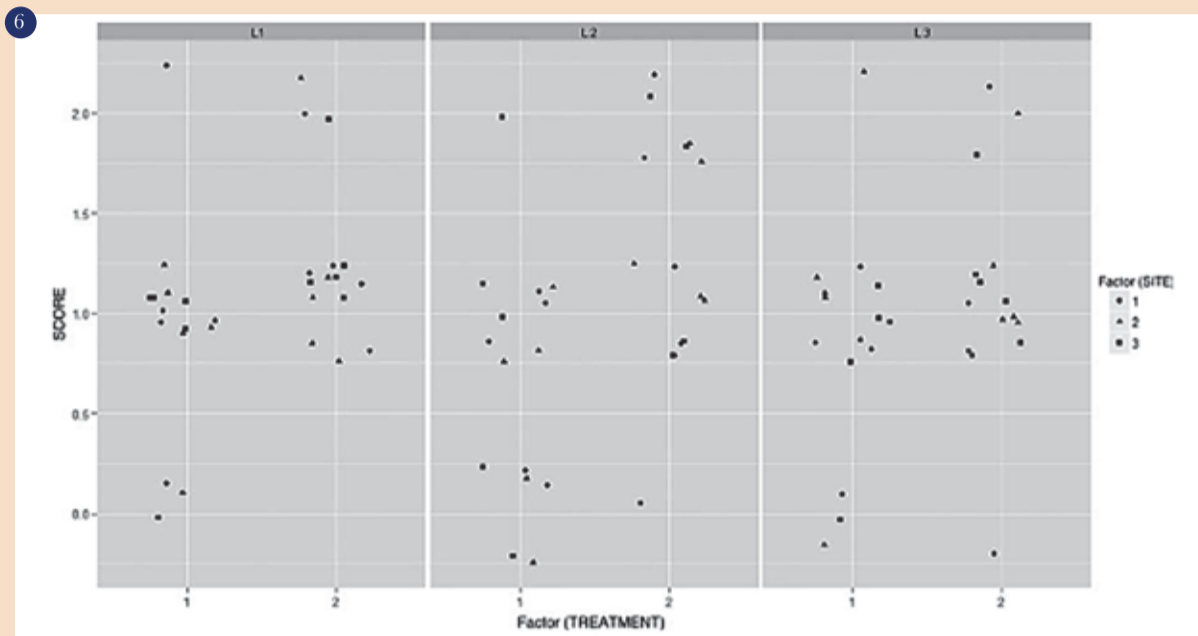
GC

Nadaljevanje članka iz prejšnje številke:

Imunohistokemična analiza krvnih žil periimplantatne sluznice: primerjava postopkov vstavitve zobnih vsadkov z minimalno incizijo brez dviga režnja in z dvigom režnja pri domačih svinjah II. del

Razprava

Zadostna prekrvavitev je pomembna za primerno celjenje in posledično funkcijo tkiv ob zobnem vsadku (Piatelli in sod., 2002; Reinke in Sorg 2012). Rokovanje z mehкими tkivi med vstavitvijo zobnega vsadka vpliva na prekrvavitev sluznice ob vsadku (Berglundh in sod. 1994; Abrahamsson in sod., 1996; Kim in sod., 2009; Lei in sod., 2013). Naša raziskava je primerjala količino vaskularnih struktur in elementov krvnih žil v mehkih tkivih ob zobnem vsadku po minimalni inciziji brez dviga režnja in po dvigu režnja pri postopku



Prikaz vaskularnih vrednosti sluznice ob vsadku po treh mesecih po vstavitvi vsadka.

Legenda:

- 1- reženj,
- 2- brez režnja.

Mesto:

- 1- prvi ličnik;
- 2- drugi ličnik;
- 3- tretji ličnik L-plast.

SPREMENJEN DATUM!
PROSIMO ZABELEŽITE SI NOV TERMIN:
18. – 19. marec 2016

bredent group days
Split

40 YEARS DENTAL INNOVATIONS
1 9 7 4
2 0 1 4

VABIMO VAS NA MEDNARODNI KONGRES Z VRSTO SVETOVNO ZNANIH PREDAVATELJEV

bredent group

LeMERIDIEN

Grljevačka 2A
Podstrana
Split
21312 Croatia

Perfect **implant** prosthetic solutions,
thanks to innovative materials and technologies

tel.: 01 43 66 156

vstavitve zobnega vsadka. Rezultati so pokazali pomembno višjo prekrvavitev sluznice ob vsadku v kirurškem posegu z minimalno incizijo brez dviga režnja. Pokazalo se je, da so krvne žile sluznice ob zobnem vsadku terminalne veje večjih krvnih žil, ki izvirajo iz periosta alveolne kosti na mestu vstavitve zobnega vsadka (Berglundh in sod., 1994). Refleksija sluznično-kostnega režnja med postopkom vstavitve vsadka lahko poškoduje ali uniči veje suprapariostalnih krvnih žil. Raziskava na živalih, katere namen je bil raziskati vaskularno topografijo paradontalnih tkiv in tkiv ob zobnem vsadku, je pokazala, da je vezivno tkivo nad alveolarnim grebenom in lateralno od zobnega cementa bogato prekrvavljeno. Medtem, ko je odgovarjajoče mesto v tkivu ob zobnem vsadku skoraj popolnoma brez krvne oskrbe (Berglundh in sod., 1994). Raziskava (Abrahamsson in sod., 1996) prirasle sluznice ob zobnem vsadku treh različnih sistemov zobnih vsadkov je pokazala, da imavezivno tkivo v območju od 300 do 600 μ m stran od lateralne površine vsadka sestavo brazgotine. Vsebuje namreč številna kolagenska vlakna z zelo malo vaskularnimi celičnimi strukturami. Berglundh in sod. (1994) so preučevali priraslo cono vezivnega tkiva na sistemu vsadkov Bränemark in so ugotovili, da je vezivno tkivo nad alveolarnim grebenom in apikalno od epiteliskega prirastišča revno s krvnimi žilami in z le nekaj kapilarami v območju širokem od 300 do 500 μ m ob zobnem vsadku.

V nasprotju s kirurškim postopkom z dvigom režnja, ki zahte-

va separacijo periosta od spodaj ležeče kosti, kirurški postopek brez dviga režnja ohrani periost in krvne žile. Primerjalne analize vstavitve zobnega vsadka z ali brez dviga režnja so pokazale, da slednje pomembno izboljšajo prekrvavitev mehkih tkiv ob zobnem vsadku (Kim in sod., 2009; Lei in sod., 2013). Raziskava celjenja v obdobju 8 tednov po vstavitvi vsadka pri psih je pokazala pomembno nižjo mikrovaskularno gostoto in nižjo vaskularno endotelijsko rast ekspresijskega dejavnika v skupini z dvigom režnja v primerjavi s skupino brez dviga režnja. To nakazuje, da kirurški postopek brez dviga režnja lahko zniža kirurško poškodbo tkiv in vzdržuje dobro prekrvavitev (Lei in sod., 2013).

Kim in sod. (2009) so primerjali prekrvavitev sluznice ob vsadku med skupinama z ali brez dviga režnja vstavitve vsadka s pomočjo modela spodnje čeljustnice in podočnika. Morfometrična analiza nakazuje, da ima vezivno tkivo nad alveolarnim grebenom lateralno od vsadka pomembno bolj bogato prekrvavitev v skupini brez režnja v primerjavo s skupino z dvigom režnja. V skupini z dvigom režnja je bilo povprečno število krvnih žil v sluznici ob vsadku 38,2, v nekaterih predelih na mestu vstavitve vsadka pa je bilo najdenih le nekaj struktur krvnih žil. Mehka tkiva ob zobnem vsadku v skupini brez dviga režnja so imela boljše prekrvavitve in povprečno število krvnih žil je bilo 51,4. Dodatno je analiza odstotkov frakcij krvnih žil pokazala podoben vzorec (vsadek z režnjom-1,2% in vsadek brez režnja 1,7%).

V naši raziskavi smo opravili kirurški postopek vstavitve vsadka brez dviga režnja z minimalno incizijo. Naši rezultati sluznice ob vsadku 90 dni po vstavitvi vsadka so primerljivi z rezultati prej omenjene raziskave Kima in sod. (2009). Višja prekrvavitev sluznice ob vsadku po kirurškem pristopu brez dviga režnja v primerjavi s postopkom z dvigom režnja je najverjetneje rezultat ohranitve periosta in njegovega krvnega žilja.

Za doseg primarnega celjenja rane po kirurškem postopku z dvigom režnja se večino režnjev razbremeni ali opravi s periostalno incizijo. Ta postopek premakne mukogingivalno mejo koronarno, kar pomeni, da vzeti vzorci izvirajo ali iz ustne ali žvečne sluznice. Minimalna incizija ne prestavi mukogingivalne meje in tako ohranja žvečno sluznico na prvotnem mestu. Običajno ustna sluznica kaže manj gosto vaskularno mrežo z manjšim številom kapilar v primerjavi s sluznico alveolarnega grebena, zato je vrsta sluznice, iz katere so bili odvzeti vzorci, lahko vplivala na rezultate (Nanci, 2007). Pri tehniki z minimalno incizijo se uporablja svedre s površino, ki reže na

konici in topo površino na vseh preostalih površinah in se priporoča za zaščito mehkih tkiv pred poškodbo, kadar se rezila vrtijo (Jeong in sod., 2012). Na ekstrapolacijo dobljenih podatkov je lahko vplivala vrsta uporabljene svedra. Mi smo uporabili običajen sveder, zato se lahko pričakuje večja razlika med obema tehnikama vstavitve vsadka, kajti uporaba modificiranega svedra povzroči zanemarljivo poškodbo mehkih tkiv. Klinična pomembnost rezultatov naše eksperimen-

talne raziskave kaže pomen dobre prekrvavitve tkiv ob zobnem vsadku za uspeh vstavitve vsadka tako za funkcionalen kot za estetski vidik uspešnosti (Bahat, 1996, Cornellini in sod., 2001). Zadostna prekrvavitev sluznice ob vsadku predstavlja osnovo za uspešno regeneracijo mehkih tkiv ob vsadku, ki je pomembna za dolgotrajno uspešnost (Mueller in sod., 2011).

Razvoj bogate krvne mreže, ki bi prinesla vnetne celice k morebitni leziji, hranila in kisik v vneto tkivo,

bi najverjetneje lahko izboljšal vlogo pregrade sluznice ob vsadku (You in sod., 2009; Jeong in sod., 2011; Mueller in sod., 2012). Ustrezna prehrana sluznice ob vsadku in spodaj ležečih struktur preko gosto razporejenih vaskularnih struktur vzdržuje volumen mehkih in trdih tkiv ob zobnem vsadku, ki je nadvse pomemben za dolgotrajen estetski rezultat (Bahat 1996; Jeong in sod., 2011).

Zaključek

Kirurški postopek vstavitve vsadka brez dviga režnja s pomočjo minimalne incizije zagotavlja boljše prekrvavitve sluznice ob vsadku po treh mesecih celjenja v primerjavi s kirurškim postopkom z dvigom režnja. ■

Avtorji:

Lazić Z., Golubović M.,
Marković A., Šćepanović M.,
Mišić T. in Vlahović Z.

SKY® fast & fixed takojšnjo terapijo so v sodelovanju razvili implantologi, protetiki in zobni tehniki. Preprosto za uporabo. Estetski rezultati. Večji prihranek.

- **Hitro** | V večini primerov je implant vstavljen in obnovljen v eni sami obravnavi.
- **Ponovljivo** | Standardiziran postopek. Isti proizvajalec za kirurga in protetika.
- **Dostopno** | Vašim pacientom po ugodni ceni povrne veselje do življenja.

Za več informacij o indikacijah in vsestranosti SKY® fast & fixed terapij pokličite 01 43 66 156.



Informacije o izdelkih
poiščite na
<http://skyfastandfixed.bredent-medical.com>



SKENIRAJTE TO STRAN
Z LAYAR APP

SKY
IMPLANT SYSTEM



40 YEARS DENTAL INNOVATIONS
1 9 7 4
2 0 1 4

bredent
group

Nevesta – brezhibna začasna oskrba

Pacientke imajo visoka pričakovanja zlasti glede estetskega rezultata obnovitvene zobozdravstvene terapije. Po eni strani zato, ker neoptimalnih rezultatov največkrat ni mogoče takoj prepoznati, po drugi strani pa so lepi zobje za pričakovan sijoč nasmešek bistvenega pomena.

Današnje metode zobozdravni-ku zelo pomagajo pri doseganju predvidljivih rezultatov zlasti na področju estetike. Poleg uporabe običajne opreme, kot je rentgen, so pomembni tudi fotografija in posebna programska oprema, s katero je mogoče na zaslonu računalnika simulirati različne rezultate, diagnostično modeliranje in seveda pogovor s pacientom, tudi zunaj meja obnovitvene zobozdravstvene terapije. Modeliranje omogoča vnaprejšnjo oceno načrtovane terapije z razmeroma nizkimi stroški in z ustreznimi materiali tudi začasno izvedbo, ne da bi bilo treba najprej opraviti nepovratne invazivne ukrepe.

Pri tem so izredno pomembni uporabljeni začasni materiali: na voljo morajo biti v barvi zob, poleg tega pa morajo biti odporni proti visokim obremenitvam v ustni votlini, da je mogoče premostiti čas, ki ga pacient potrebuje, da sprejme ali zavrne spremembe, ki so bile za-vestno opravljene z uporabo začasne oskrbe.

Opisani klinični primer na prepričljiv način nakazuje možnosti, ki so na voljo pri kombinaciji mode-
la v vosku in modela čeljusti.

Našo ordinacijo je obiskala mlada pacientka (27) z željo, da bi izboljšala nezadovoljivo situacijo v predelu zgornjih prednjih zob. Termin za njeno poroko je bil takrat že določen.

Izvid je pokazal manjkajoči zob 22, znatno spremembo lege zoba


12 v smeri palatinalno, nehomogen potek zobne vrste sprednjih zob, znaten razmik sprednjih sekalcev ter nadaljnjo nepravilno lego zgornjih prednjih zob. Analiza v predelu stranskih zob je pokazala nepravilnosti razreda II.

Najprej smo odvzeli odtis obeh čeljusti in izdelali modela. Po skrbni analizi modelov smo v predelu prednjega dela zgornje čeljusti izdelali diagnostičen model v vosku, da bi lahko popravili nepravilno lego zob, nadomestili manjkajoči zob 22 in optično izoblikovali

zobni lok.

V naslednjem koraku smo na voščnem modelu obnove odvzeli silikonski odtis in dobljeni ključ zatem skrbno obrezali. Potek vestibularne gingive je pri nameščenem ključu komaj prepoznaven, označevalne zareze omogočajo natančno pozicioniranje ključa v ustih. Zatem je sledila skrbna izbira barve zob na pacientki.

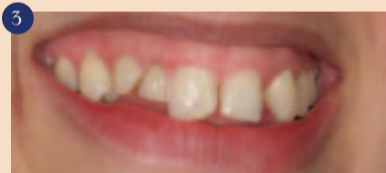Tukaj opisana metoda obsega izdelavo obnove in sočasno lepljenje na pripravljene zobe v enem koraku. Začasno obnovo je mogo-



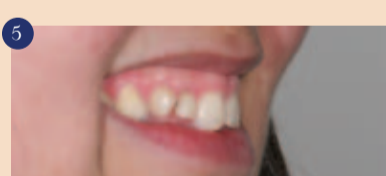
Fotografija pacientkininega obraza.



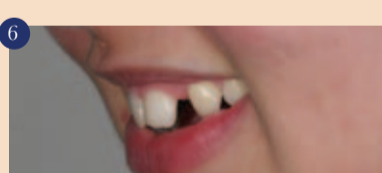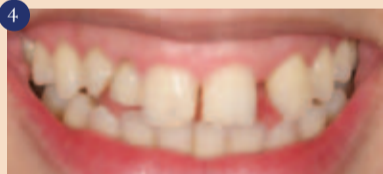Neharmoničen prednji del zgornje čeljusti, zob 22 manjka.



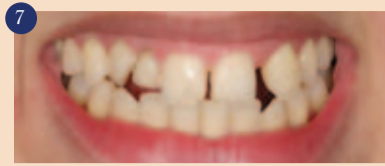Sliki 3 in 4: Bližnji posnetek klinične situacije.



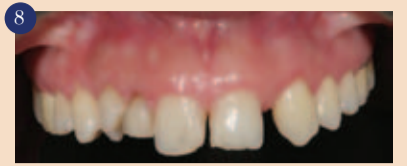Desna stran.



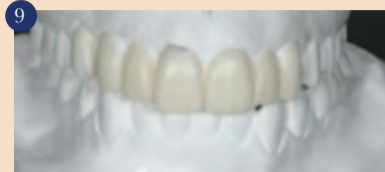Leva stran, zob 22 manjka.



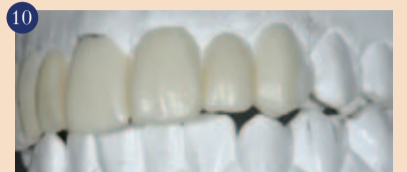Neharmoničen zobni lok.



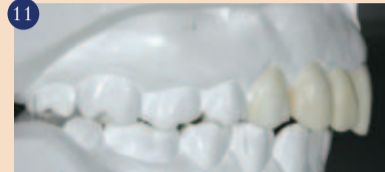Nepravilna lega zob.



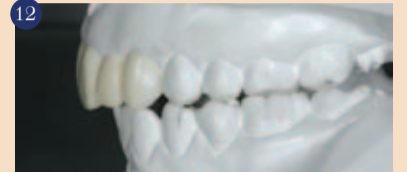Pogled od spredaj model v vosku.



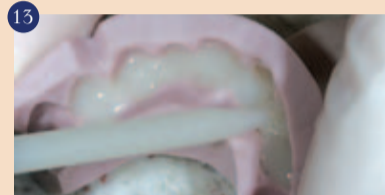
Podroben pogled na model v na vosku.



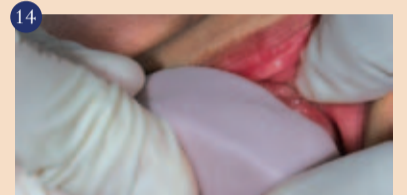Desna stran modela v vosku.



Leva stran modela v vosku.



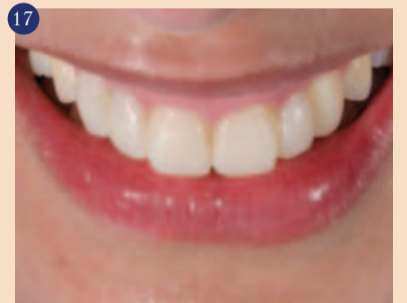Polnjenje silikonskega ključa.



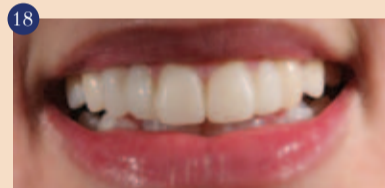Namestitev napolnjenega ključa.



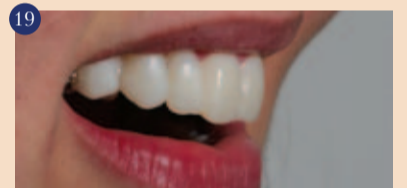Sliki 15 in 16: Začasna oskrba v prednjem delu zgornje čeljusti.



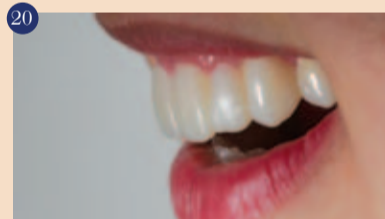Sliki 17 in 18: Bližnji posnetek začasne oskrbe.



Pogled z leve strani.



Pogled z desne strani.



Pogled z leve strani.



Sliki 21 in 22: Nevesta na poročni dan.



DENTAL TRIBUNE

The World's Dental Newspaper • Slovenian Edition

© 2015, Dental Tribune International GmbH

Uredniški material, preveden in tiskan v izdaji časopisa Dental Tribune International, je avtorsko zaščiteno pod podjetjem Dental Tribune International GmbH. Vse pravice so zadržane. Objavljeno z dovoljenjem podjetja Dental Tribune International GmbH, Holbeinstr. 29, 04229 Leipzig, Germany. Reprodukcija na katerikoli način, v katerikoli jezik, v celoti ali delno, je brez predhodnega dovoljenja podjetja Dental Tribune International GmbH strogo prepovedana. Dental Tribune je zaščitni znak podjetja Dental Tribune International GmbH.

Dental Tribune si prizadeva natančno predstavljati klinične informacije in novice proizvajalcev. V zvezi s tem Dental Tribune ne prevzema nobene izhajajoče odgovornosti resničnosti navedb ali nastalih tipkarskih napak. Založnik prav tako ne prevzema nobene odgovornosti za vsebino oglasov. V člankih izražena mnenja so lastna mnenja avtorjev in ne predstavljajo mnenja Dental Tribune International.

Dental Tribune International GmbH
Holbeinstr. 29, 04229 Leipzig, Nemčija
tel.: +49 341 48 474 302, faks: +49 341 48 474 17

Prevod in lektoriranje: Dental Tribune Slovenija
Grafično oblikovanje in prelom: Simon Šimenc
Tisk: TISK Žnidarič, d.o.o., Kranj
Naklada: 2500 izvodov, (december 2015)

Glavni urednik skupine: Daniel Zimmermann

ISSN 2232-3511

Uredniški svet:

dr. Nasser Barghi,
dr. Karl Behr,
dr. George Freedman
dr. Howard Glazer
prof.dr. I.Krejci
dr. Edward Lynch
dr. Ziv Mazor
prof.dr. Georg Meyer
prof.dr. Rudolph Slavicek
dr. Marius Steignamm

ZDA keramika
Nemčija endodontija
Kanada estetika
ZDA kariologija
Švica konzervativa
Irska restavrativa
Izrael implantologija
Nemčija restavrativa
Avstrija funkcionalnost
Nemčija implantologija

Strokovni urednik: Magda Wojtkiewicz

Medijski urednik: Claudia Duschek

Pomočnika urednikov: Anne Faulmann

Kristin Hübner

Sabrina Raaff

Hans Motschmann

Direktor razvoja projektov: Claudia Salwiczek

Pomočnik dir. razvoja: Sarah Schubert

Direktor internetnih projektov: Tom Carvalho

Direktor dogodkov: Lars Hoffmann

Direktor izobraževanja: Christiane Ferret

Računovodja: Karen Hamatschek

Oglasno trženje za VE: Barbora Solarova

Izvršni producent: Gernot Meyer

Oglasne dispozicije: Marius Mezger

Obiščite našo spletno stran: www.dental-tribune.com

info@dental-tribune.com

Lastnik licence za Slovenijo: Bisernica Medicina d.o.o.,

Gmajnice 15, 1000 Ljubljana

mat.št.: 3368122, dav.št. SI52917622

Za založbo Bisernica Medicina: Ronald Pintar, direktor

Boštjan I. Košak

Vodja produkcije: Zoran Grom

Kontakt slovenskega uredništva: telefon: 031 378 022,

e-pošta: prodaja@dental-tribune.si

Oglasno trženje: Boštjan I. Košak (041 740 864),

Zoran Grom (031 378 022)

Naročnine: prodaja@dental-tribune.si

če izdelati in obdelati tudi na običajen način, torej brez sočasnega lepljenja. Začasno lepljenje se potem opravi v ločenem koraku.

Prednje zgornje zobe od 13 do 23 smo le točkovno in le za 5–10 sekund jedkali s fosforno kislino, izplaknili in na jedkanih mestih nanесли adheziv, ki je združljiv s kompoziti s samodejnim strjevanjem. Po strjevanju adheziva s svetlobo smo silikonski ključ napolnili s sredstvom Structur (VOCO) in ga namestili na zobni lok. Med plastično fazo je odvečni material zaradi prejšnje natančne prilagoditve ključa mogoče preprosto odstraniti in na podlagi stopnje polimerizacije materiala v ustih zanesljivo določiti pravi trenutek za odstranitev ključa. Obnova pri tem zaradi prejšnjega koraka lepljenja ostane v ustih.

Po popolni polimerizaciji, ki traja 4 minute, se lahko začasna obnova previdno odstrani iz ust. Primerni instrumenti za to so oster skalpel in rotirajoči instrumenti iz karbida v različnih velikostih. Če so potrebna manjša popravila, se izvedejo z istim materialom ali s tekočim kompozitom, ki se na svetlobi strjuje. Zaključna izdelava se izvede z ustreznimi silikonskimi orodji za poliranje kompozitnih materialov. Tudi tukaj je izredno pomembna ustna higiena: redno se uporabljajo ščetka za medzobne prostore, zobna nitka in za podporo tudi raztopina za izplakovanje, ki vsebuje klorheksidin.

Veliko, morda preveč dela?

Ne s pacientkinega vidika! Če si ogledate prisiljeni nasmeh pred obravnavo in ga primerjate z nasmehom po izdelavi začasnih kron, je razlika zelo očitna. Zagotovo ima pri tem veliko vlogo tudi bližajoča se poroka ...

Z zobozdravniškega vidika je prvi korak terapije za vizualizacijo poznejšega končnega rezultata prav tako popoln uspeh. Brez kakršnih koli invazivnih ukrepov sta pacientka in zobozdravnik dobila možnost za preizkušanje poznejšega rezultata terapije. Pacientkino soglasje je bilo v tem primeru 100-odstotno, tudi s poznejšimi ukrepi, ki so bili potrebni za doseganje končnega rezultata. S tem je povezan tudi zelo pozitiven odnos do nadaljnjih terapevtskih korakov.

Zobozdravstvene izkušnje, načrtna uporaba diagnostičnih ukrepov, ročna spretnost in uporaba kakovostnih materialov so pripeljali do impresivnega rezultata, ki prepričuje že v svoji začasni izvedbi.

Kako naprej?

Začasno oskrbo smo pozneje odstranili. Zaradi točkovne priprave zob za lepljenje se lahko obnova odstrani z napravo za odstranjevanje, primerno kireto ali močno

sondo. Odstranitev je običajno povezana s popolnim uničenjem začasne obnove. Neredko je treba ostanke v predelu lepljenja previdno odstraniti z rotirajočimi instrumenti.

Trenutno je pacientka na ortodontski terapiji, katere cilj je poravnava prednjih zgornjih zob in zapiranje vrzeli med obstoječimi zobmi. Nadalje je treba uskladiti poteka zobnih lokov in doseči trdno povezavo med zobmi. Po zaključku ortodontske terapije bomo nadomestili manjkajoči zob 22,

kjer dokončna terapija še ni določena. V poštev pride oskrba z mini zobnim vsadkom ali prilepljenim mostičkom.

Povzetek

Analiza modela in fotografij, diagnostični model v vosku, modeliranje čeljusti in začasne obnove so pomembni pripomočki za informiranje pacienta in predpostavljane možnih rezultatov. S tukaj predstavljenimi metodami je to mogoče doseči brez nepovratnih tera-

pevtskih ukrepov in z razmeroma nizkimi stroški. Predpostavke za to so skrbna diagnoza in uporaba kakovostnih proizvodov za začasne oskrbe. ■

Avtor:

Dr. Irfêo Saraiva de Camargo deluje kot zobozdravnik v brazilskem mestu Belo Horizonte. Njegovo osrednje področje je implantologija (magisterij iz implantologije na univerzi Universidade Sagrado Coração v São Paulo,

specialist za implantologijo na Pontificia Universidade Católica v Belo Horizonte). Poleg tega izvaja tudi specializirano izobraževanje na Universidade Federal de Minas Gerais v Belo Horizonte.

Kontakt: irfeosaraiva@gmail.com



3 ZA OPTIMALNO ZAČASNO OSKRBO

Varna in hitra obdelava:

- čas strjevanja v ustih: le 45 sekund,
- mešalno razmerje 1:1 zagotavlja homogeno zmes.

Izjemna estetika:

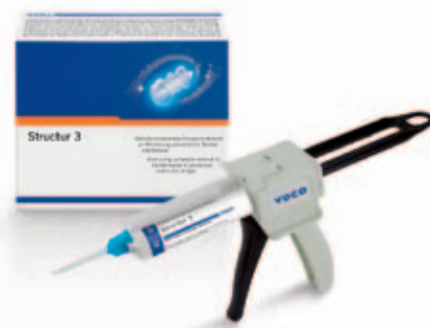- naraven videz,
- na voljo v 8 odtenkih.

Dolga življenjska doba:

- velika trdota,
- odlična lomna trdnost.



Structur 3



nadaljevanje članka iz 1. strani

so dimenzijsko nekoliko manjše in jih je zato lažje umestiti v ordinacijo. Poleg večjega števila načinov delovanja (na primer QSP in SMOOTH) imajo na novo vgrajeni pomožni zeleni žarek, s katerim lahko še natančneje kontroliramo področje delovanja, omogočajo patentirano PIPS endodontsko čiščenje ali pa Genovo kolenčnik za LLLT. Seveda proizvajalec, kot je Fotona pri razvoju vsake nove generacije aparata poskrbi za enostavnejše upravljanje in v aparat vgradi določene prednastavitve za posamezne nove kasneje razvite tretmaje in druge izpopolnitve. Večjih servisnih posegov naprava ne potrebuje in se ne kvari. Vsake dve leti servisna ekipa Fotone v ordinaciji napravo strokovno pregleda in po potrebi izvede kalibracijo.

Ali obstaja kaj, za kar bi lahko rekli, da pogrešate?

Nekaj pa res pogrešam. Čeprav to morda ni direktno povezano z razvojem ali proizvodnjo, vseeno menim, da bi bilo za vse dobrodošlo, če bi pri tem proizvajalec intenzivnejše sodeloval in pomagal. To sta področji vrednotenja in širše prepoznavnosti. Laserski tretmani so v slovenskem zobozdravstvu komercialno gledano še precej nerazviti. Pacienti jih, vsaj dokler ne pridejo v ordinacijo, kjer se izvajajo, skorajda ne poznajo. Zobozdravniki pa se zelo

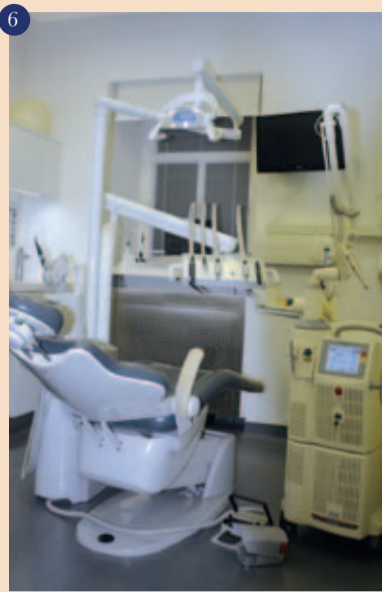

Nekoč ...

lovimo pri sestavljanju cenikov takih tretmajev, saj žal nikjer ni nekega vsaj osnovnega standarda.

Kdaj se vam je nakup izplačal?

Tega nisem direktno meril, tudi zato ker, kot sem že omenil, nakup prvenstveno ni bil posledica



... in danes!

želje po kapitalski investiciji. Zobozdravnik ne sme delati samo za denar, ampak tudi za denar. Uspeh oziroma zadovoljstvo pacientov pa, če že želite, finančno zanimivo kaže tudi dejstvo, da si z dobljeno »napitnino« pokrijemo malico.

Realnost je, da laserska aparatura v ordinaciji prihrani veliko časa na več različnih načinov. Nekateri bodo več prihranili pri enem, druge pri drugem. Skupni imenovalec pa je prav gotovo prihranek ob zmanjšanju števila potrebnih obiskov pacienta, saj ob enem obisku z laserjem izvedemo več korakov zdravljenja, kot pa je to mogoče na klasičen način. Vsaka privatna ordinacija mora poznati strošek minute svojega obratova-

nja. Od tu ni več daleč do izračuna, kdaj se nakup izplača.

Kako potrebna se vam zdi prisotnost laserja v zobozdravstveni ordinaciji?

Menim, da je to odločitev vsakega posameznika. Negativno lahko ocenim le zavračanje vsakršnega koli razmisleka. Čas bo, kot vedno, vsekakor pokazal svoje. V Sloveniji je uporaba laserja zaenkrat še vedno omejena na užitek pri delu ali inovativnost, v tujini pa ga zaradi zagotavljanja konkurenčnosti preprosto že kar morate imeti.

je prevzel tudi občutek, da pri na tak način izvedeni terapiji pacientu – kolikor je to pri kateri izmed terapij neizogibno prisotno – veliko manj škodujem, kot pa na klasičen način.

Na koncu sva. Bi še kaj dodali?

Naj bo pohvala z vzpodbudo: kot željan novih informacij sem se razveselil mobilne aplikacije, ki jo je Fotona pred kratkim odprla za vse uporabnike. Ko vstopiš vanjo, vpišeš serijsko številko svoje naprave in že si lahko izmenjuješ novice, nasvete, ideje z uporabniki po vsem svetu. Vzpodbuda pa



Praktični prikaz na izobraževanju v Švici.

Kaj vas pri delu z laserjem najbolj veseli?

Najbolj sem vesel boljšega občutka, ki ga imam pri delu in tudi večje natančnosti. S skozi leta pridobljenimi izkušnjami pa me

gre v smeri nadgradnje aplikacije v klub uporabnikov, kjer bo stikov in pretočnosti informacij bilo lahko še več. ■

Iskrena hvala!

Fotona
choose perfection

Moč svetlobe v medicini

www.lightwalkerlaser.com

MOBILNA APLIKACIJA FOTONA



Na vašo mobilno napravo si namestite aplikacijo Fotona, kjer poleg ostalih informacij najdete tudi zbirko kliničnih primerov.



Kontakt:
Saša Terlep
sasa.terlep@fotona.com
t. +386 1 5009 161
m. +386 51 348 869

www.fotona.com

LightWalker®

Fotona d.o.o., Stegne 7, Ljubljana

Laserji v estetskem zobozdravstvu

Raznolike možnosti, ki jih nudi estetsko zobozdravstvo, odkriva vedno več zobozdravnikov in pacientov po vsem svetu, saj so novi materiali, orodja in tehnike sedaj vsem široko dostopne.

Laser je ena izmed novejših tehnologij. V zobozdravstvu se uporabljajo različne vrste laserjev. Za njihovo ustrezno in raznoliko uporabo pa je potrebno pridobiti ustrezne informacije iz nepristranskih virov, predvsem o njihovi varni uporabi, fizikalnih lastnosti ter interakcijah laserja s trdimi in mehкими tkivi, pa tudi o ciljni uporabi laserja v vsakodnevni klinični praksi.

Najpogosteje uporabljeni laserji v zobozdravstvu so erbijevi laserji, in sicer dve različici, z 2940 nm Er:YAG in 2780 Er,Cr:YSGG laser, neodimijevi laserji (1064 nm Nd:YAG) in diodni laserji (810, 940 ali 980 nm valovne dolžine). Vsaka vrsta laserja ima drugačno valovno dolžino. Vsaka valovna dolžina ima drugačno interakcijo s telesnim tkivom, ki ga s pomočjo laserja zdravimo.

Klinično podaljšanje krone ali preoblikovanje dlesni (sliki 1a in b) je povsem rutinski postopek za estetske posege s pomočjo laserja. Za ta postopek se lahko uporabljajo vsi laserji, vendar ima erbijev laser dve glavni prednosti pri kliničnem postopku podaljšanja klinične krone pred preostalimi laserji. Glavna prednost je njegova uporaba brez anestezije, prav tako toplotno ne poškoduje tkiva. Posledično ima dlesen po končanem postopku stabilno višino.

Diodni in Nd:YAG laser učinkujeta bolj v smislu toplotnega učinka, zato je pričakovano čas celjenja daljši. Predpogoj za uspeh pri kliničnem podaljšanju krone je upoštevanje biološke širine. Če je med zelenim nivojem dlesni in aleveolno kostjo manj kot 3 mm, je pri postopku podaljšanja klinične krone potrebna tudi osteotomija; to je preoblikovanje alveolne kosti. To lahko izvedemo s pomočjo erbijevga laserja (tudi brez dviga režnja). Neodimijev Nd:YAG laser ni primeren za postopek osteotomije, saj odstranjuje le mehka tkiva.

Enaki pogoji so prisotni pri postopku odprtja zobnih vsadkov z erbijevim laserjem. Takrat je možno odtiskovanje za nadaljnje protetične postopke v isti seji ali v zelo kratkem časovnem razmiku. Če je potrebna odstranitev alveolne kosti ali mehkega tkiva zaradi katerekoli indikacije, je erbijev laser z določljivim trajanjem pulza (t.j. VSP tehnologija pri Fotona Laserjih) edina možnost, če želimo to izvesti brez dviga režnja. Preparacija zoba za prevleke in mostičke z laserji še ni tako učinkovita, kot bi si to želeli, vendar

so nova dognanja in izboljšave tehnologije v teku. Diodni ali Nd:YAG laser sta še vedno v pomoč pri preotetični oskrbi pred odtiskovanjem ali za desenzibilizacijo obrušeni zob, kadar je ta potrebna. Možna je tudi odprava ali zmanjšanje dentinske preobčutljivosti zaradi paradontalnega zdravljenja ali zaradi recesije dlesni z regulacijo živčnih končičev ali z zaporo dentinskih kanalčkov s pomočjo laserja.

Ena izmed estetskih postopkov je tudi depigmentacija dlesni (sliki 2a in b), ki jo lahko izvedemo z dolgotrajnimi pulzi erbijevga ali diodnega laserja. Lahko de-epiteliziramo površino dlesni, saj se pigmentacija običajno nahaja v bazalni plasti.

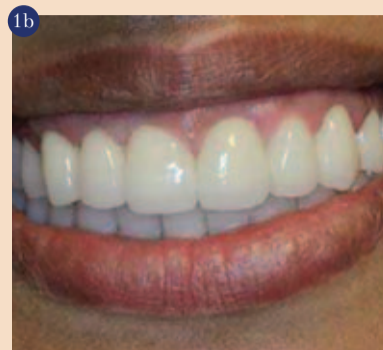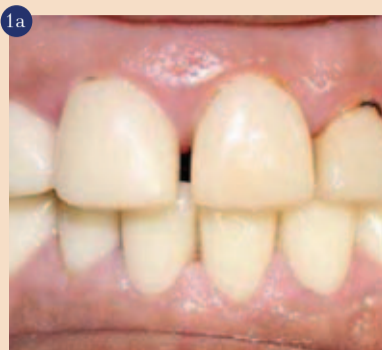Erbijevi laserji so varni, saj ne prodirajo skozi tkiva. Laser učinkuje le površinsko in točno tam, kjer se nahaja pigmentacija.

Diodni laser pa prodira globlje, posebno če se ne rokuje pazljivo ali pri poskusu odstranitve tkiva, ki je svetlejša barve. Podobno kot pri drugih postopkih zdravljenja s pomočjo erbijevga laserja omogoča tkivom hitrejšo celjenje. Med samim postopkom pa je možna manjša krvavitev.

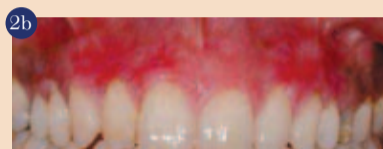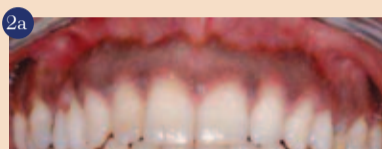Tudi odstranitev kariesa pri V. razredu za izdelavo kompozitne plombe se enostavno opravi z erbijevim laserjem. Postopek je hiter, brez bolečine in brez toplotnih stranskih učinkov, posebno kadar je čas trajanje pulza dovolj kratkotrajen; običajno med 50 in 100 mikrosekundami (slika 3). Krajše kot je trajanje pulza, bolj učinkovita je energija laserja pri odstranitvi trdih tkiv. Celo robovi kavitete se lahko zabrusijo za lepši estetski videz in dolgotrajno barvno obstojnost, če je laser dovolj učinkovit za odstranitev manjšega dela zdrave sklenine, kadar je le to potrebno.

Laserji lahko delujejo tudi selektivno samo za odstranitev karioznega tkiva. Le ta ima več vsebnosti vode v primerjavi z zdravimi zobnimi tkivi. S pomočjo erbijevga laserja lahko naredimo površinsko preoblikovanje po končani preparaciji kavitete ali pri popravilu kompozitnih plomb ali celo za cementiranje prevleke. Ena izmed glavnih prednosti uporabe erbijevga laserja je njegova uporaba brez anestezije, ko dlesen prekriva robove kariozne kavitete. V takem primeru je priporočljiva uporaba laserja s pulzi med 600 in 1000 mikrosekundami (sliki 4a in b).

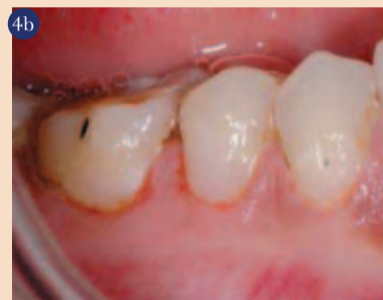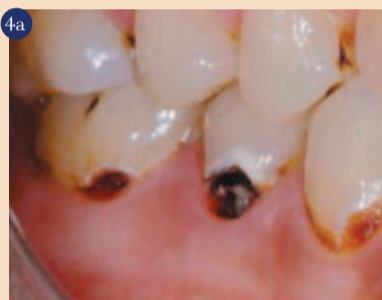Laserji se prav tako lahko uporabijo za beljenje zob in sicer za aktivacijo belilnega gela (sliki 5a in b). Čas zdravljenja se skrajša, pa tudi pooperativna občutljivost zob. Laser se absorbira v ustreznem gelu, toplota deluje samo površinsko in kontaktni čas je



Sliki 1a in b: Klinično podaljšanje zobne krone pred zdravljenjem (a) in 6 mesecev po zdravljenju (b).



Sliki 2a in b: Depigmentacija dlesni pred zdravljenjem (a) in 7 dni po zdravljenju (b).



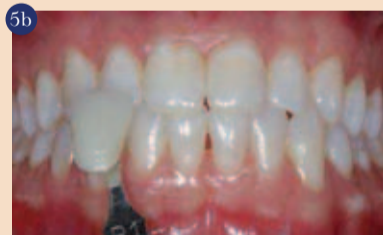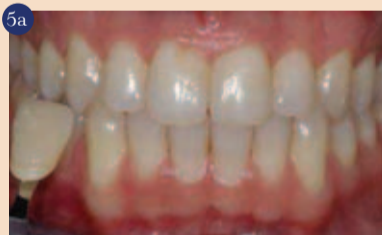Sliki 4a in b: Kliničen primer pred zdravljenjem (a) in takoj po gingivektomiji in odstranitvi kariesa (b).

krajši, kar vodi v manj občutljivosti oz. v postopek beljenja zob brez občutljivosti ali bolečine. Er:YAG laserski žarek se enakomerno absorbira v vodnih molekulah, ki so prisotne v vseh gelih. Večja kot je vsebnost vode v gelu (bolj je gel »mehek« in tekoč), boljši je rezultat belilne interakcije (znano kot TouchWhite®, patent Fotone). Sama barva ni tako pomembna za potek te interakcije v nasprotju z Nd:YAG in diodnim laserjem, katerih energiji sta bolj učinkovito absorbirani v pigmentih in zato zahtevata posebno obarvane belilne gele za učinko-

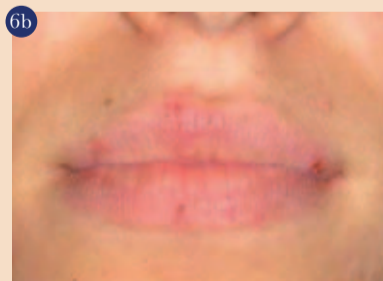
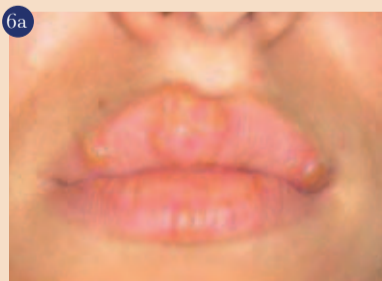vito delovanje.

Nd:YAG in diodni laser imata zelo specifične indikacije; npr. za zdravljenje herpetičnih lezij (sliki 6a in b) in benignih hemangiomov, ki so prav tako lahko estetsko moteči. Prednost zdravljenja herpetičnih lezij z laserjem je, da bolečina popusti hitro po zdravljenju z laserjem, lezija se hitreje zaceli in ponovni pojav je manj pogost v samem področju zdravljenja.

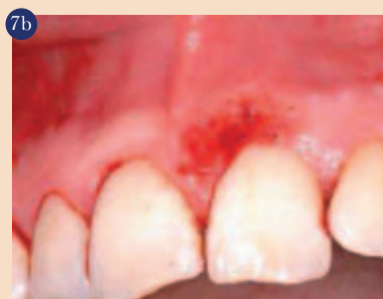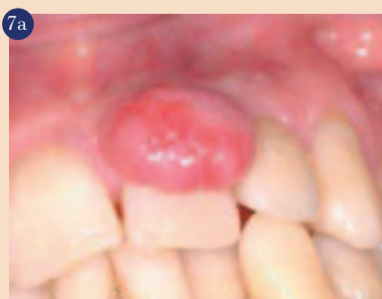Za zdravljenje hemangioma se lezija koagulira z močno absorpcijo laserske energije v hemoglobinu, ki ga naknadno odstranijo



Sliki 5a in b: Pred (a) in po TouchWhite postopku (b).




Sliki 6a in b: Pred (a) in 4 dni po zdravljenju herpetične lezije (b).



Sliki 7a in b: Pred odstranitvijo hipertrofičnega tkiva (a) in takoj po odstranitvi z erbijevim laserjem (b).

ali makrofagi ali pa se odstrani s postopkom ablacije.

Prednost laserja je tudi njegov biomodulacijski učinek, ki pripomore k spremembi metabolizma celic in krvne cirkulacije s protivnetnim učinkom, odstrani bolečino, izboljša živčni prenos, spodbudi mišično relaksacijo, stimulira sproščanje rastnih hormonov in izboljša še druge vidike celjenja.



SEM posnetek trdih zobnih tkiv po ablaciji z erbijevim laserjem.

Pri ostalih kliničnih postopkih, kot sta frnulotomija ali odstranitev hipertrofičnega tkiva, se laserji lahko uporabijo za hitro in varno odstranitev tkiva, hipertrofičnih sprememb, pigmentacije itd., vendar je pomembno poznati pravo naravo spremembe tkiva in tako se laserji lahko uporabljajo v sprednjem področju v primeru estetskih indikacij (sliki 7a in b). Erbijevi laserji so priporočljivi za kirurške postopke na mehkih tkivih, ker so hitri in zahtevajo le minimalno anestezijo in ne podaljšajo časa celjenja tkiva. Pomembna je modulacija parametrov laserja, če trajanje pulza lahko povišamo nad 600 mikrosekund, še bolje do 1000 mikrosekund, takrat količina toplote naraste in naredi hemostazo brez poškodbe tkiva. Če hemostaza z Er:YAG laserjem ni uspešna, je potrebno uporabiti še laser z drugačno valovno dolžino (npr. diodni ali Nd:YAG laser) za učinkovito hemostazo.

Diodni in Nd:YAG laser se lahko uporabljata od začetka do konca kliničnega postopka za vsa mehka tkiva, vendar se zahteva več anestezije in daljši čas celjenja.

Vse opisane prednosti večjajo udobje pacienta in omogočijo zobozdravniku več zadovoljstva pri opravljanju svojega poklica. Za doseg popolne in uspešne integracije laserske tehnologije v ponudbo kliničnih storitev in za učinkovito uporabo investicije kot tudi zagotavljanje zdravja in varnosti pacientov je potrebno pridobiti ustrezno in zadostno znanje tako o biofizikalnih interakcijah, ki so del teh postopkov, kot tudi o specifičnih lastnostih vsakega laserja posebej. **III**

Avtorja:

Drs. Ilay Maden, Zafer Kazak & Ozge Erbil Maden, Turčija