

Multidisciplinární léčba u pacienta se závažnou parodontitidou

Autoři: Dr. Tommaso Castroflorio, Dr. Edoardo Mantovani, Dr. Federica Casasco, Dr. Paola Testa & Dr. Andrea Deregibus, Itálie

Typickým příznakem parodontitidy je zánět související s mikrobiálním osídlením u hostitele, který vede k úbytku kosti a narušení závěsného aparátu zubu. Tvorba biofilmu iniciuje zánět dásní a napomáhá rozkladu tkání.¹ U mnoha parodontologických pacientů se může projevovat patologická migrace zubů, a u nich pak představuje důležitou součást léčby ortodoncie, která stabilizuje zuby a zlepší gingivální zdraví. K poskytnutí správné léčby těmto pacientům je zapotřebí multidisciplinárního přístupu a spolupráce mezi ošetřujícími specialisty.

Ortodontická léčba je doporučována ve všech případech, v nichž může nevyřešená malpozice zubů vést ke ztrátě periodontální opory a zhoršení stavu parodontu, jako například:

- Stěsnání zubů (v těchto oblastech dochází ke zvýšené kumulaci plaku² a ve srovnání s oblastmi bez stěsnání se zde nachází zvýšený počet periopatogenních druhů bakterií)
- Okluzální trauma
- Hluboký skus spojený s přímým kontaktem horních řezáků a periodontálních tkání antagonistů
- Patologická migrace zubů (Pathological Tooth Migration = PTM), často spojená se zvýšenou mobilitou

PTM je častou komplikací mírné až závažné parodontitidy a je častou motivací pro to, aby pacienti vyhledali parodontologické ošetření. Výskyt PTM bývá uváděn u 30,03 až 55,80 % parodontologických pacientů. Etiologie PTM se zdá být multifaktoriální. Hlavním faktorem se jeví úbytek alveolární kosti a jsou k dispozici informace založené na důkazech naznačující, že podstatnou roli v etiologii PTM hraje rozklad periodontálních tkání.³ Pozici zubu také ovlivňují okluzální faktory, tlak na měkké tkáně způsobovaný tvářemi, jazykem a rty, a řada orálních zlovyků.

Zvláště důležitou roli v PTM pravděpodobně hraje i specifická část periodontia, kterou jsou transeptální vlákna. Ta tvoří propojení od zubu k zubu a předpokládá se, že pomáhají udržovat kontakty mezi zuby v celém zubním oblouku.³ Terapie závažné PTM často zahrnuje ortodontickou léčbu, které předchází nechirurgická a chirurgická parodontologická léčba a následuje protetické ošetření.

Korekci PTM je možno rozdělit do čtyř kategorií:

1. Extrakce a náhrada migrujících zubů, je-li migrace velmi závažná
2. Spontánní korekce PTM v raných fázích po parodontologickém ošetření
3. Omezená nebo podpurná ortodontická léčba
4. Konvenční ortodontická léčba³

Co je během ortodontického posunu zubů zásadní, je zajištění dobré dentální hygieny. Aby byl zánět pod kontrolou, měla by se každý měsíc provádět odborná profylaxe a odstraňování plaku. Je-li narušena periodontální opora, mohou i slabé ortodontické síly vést ke srovnání zubů bez iatrogenního poškození: ortodontické síly spolu se zánětem mohou vystupňovat rozklad pojivových tkání.⁴

Další výzvu pro lékaře představuje ortodontický posun zubů v případě výskytu nitrokostních defektů. Několik studií naznačuje, že ortodontický posun zubů po chirurgickém parodontologickém ošetření může mít vliv na morfolonii kostních defektů, snížit hloubku chobotů a napomoci hojení pojivových tkání.⁵⁻⁷ Všechny pozitivní změny v opěrném aparátu bylo dosaženo pouze tehdy, pokud byla zajištěna dobrá dentální hygiena.

Protože při ortodontické léčbě mají procedury orální hygieny podstatný vliv na periodontální zdraví, literatura zdůrazňuje spojení mezi zvýšením indexu plaku a zhoršením celkového stavu orálního zdraví u ortodontických pacientů, především jsou-li léčeni pomocí fixních aparátů.⁸⁻¹¹ Použití snímatelných aparátů může minimalizovat negativní vlivy na periodontální zdraví související s ortodontic-

kou léčbou, protože umožňuje pacientům snáze provádět orální hygienu.¹²

V posledních letech vyhledává ortodontickou léčbu stále větší počet dospělých pacientů a požadují estetické a pohodlné alternativy konvenčních fixních aparátů. Cílem této kazuistiky je vyzdvihnout význam multidisciplinárního ošetření u pacienta s celkovou chronickou závažnou parodontitidou, klasifikovanou jako úroveň 2 (patrný úbytek aproximálního závěsného aparátu ≥ 5 mm u dvou nebo více nesousedících zubů), fáze III a stupeň B.¹

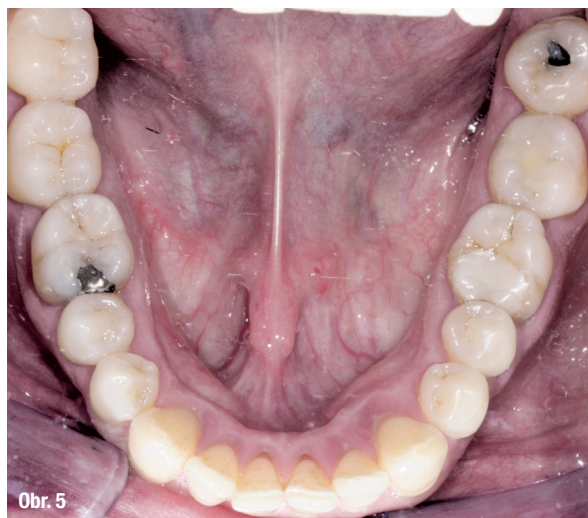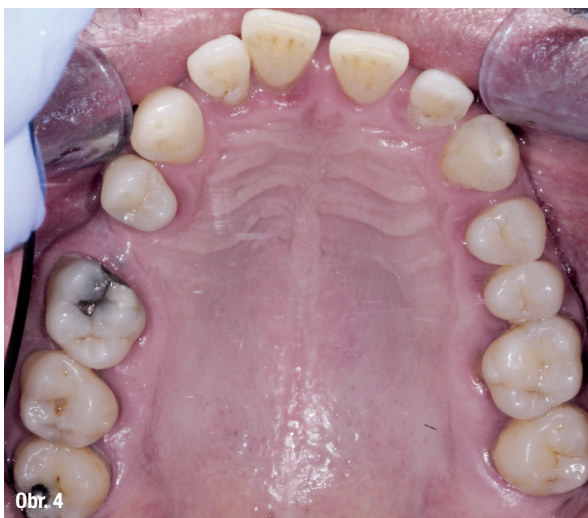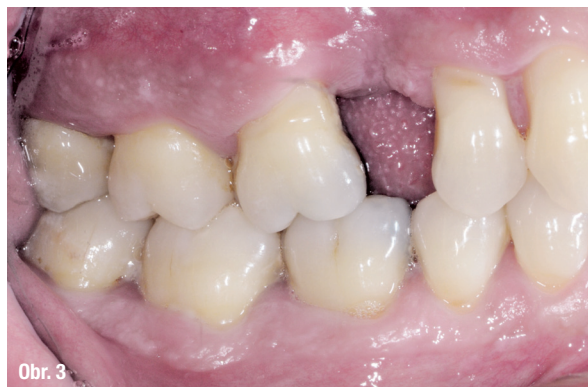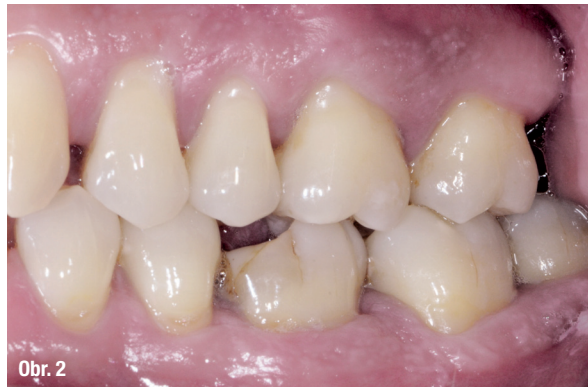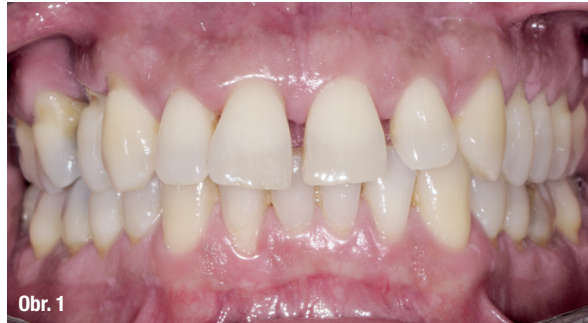Materiály a metody

49letý pacient přišel na naše oddělení se stížností na krvácení dásní a rozestupování frontálních zubů (obr. 1–5).

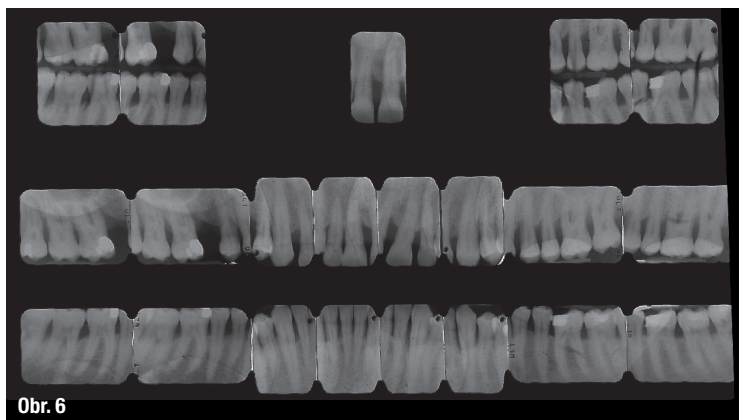
Léčba byla zahájena instruktáží správné orální hygieny a motivací spolu s odstraněním zubního kamene a vyhlazením kořenů. Biologický faktor zubů 18, 17, 16, 26, 38 a 48 byl vyhodnocen jako klinicky beznadějný a zuby byly extrahovány (obr. 6). Po etiologické parodontologické léčbě byla provedena řízená regenerace tkání (Guided Tissue Regeneration = GTR) kolem zubů 15, 14, 12, 11, 21, 24 a 25. Osm měsíců po GTR byla realizována ortodontická léčba pomocí systému Invisalign (Align Technology).

Ortodontická diagnóza byla následující (obr. 7, 8):

- Skeletální: třída 1, normodivergentní
- Dentální: molárová, třída neohodnotitelná; špičáková, třída 1; hluboký skus, zvětšený předkus; mezery mezi zuby a černé trojúhelníky; odchýlená středová linie; PTM u řezáků a špičáku
- Obličejová: konvexní profil

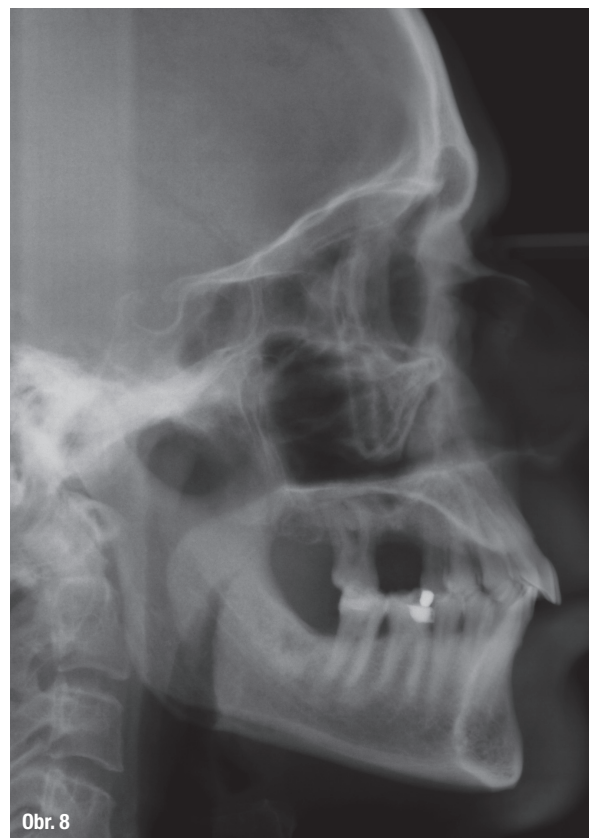

Obr. 1–5: Fotografická dokumentace počátečního stavu před parodontologickým ošetřením

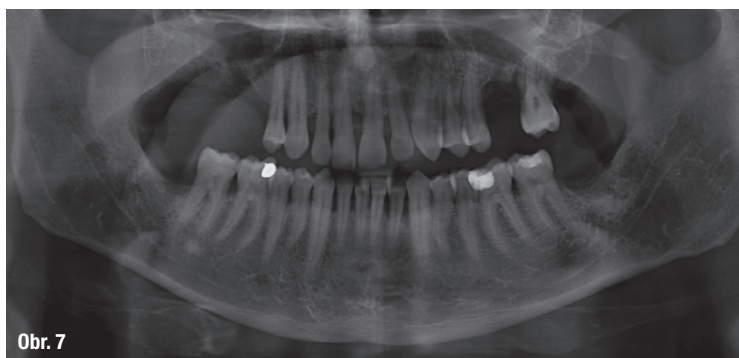

Obr. 6

Obr. 6: RTG snímky celých úst: 60% úbytek kosti (vertikálně i horizontálně)

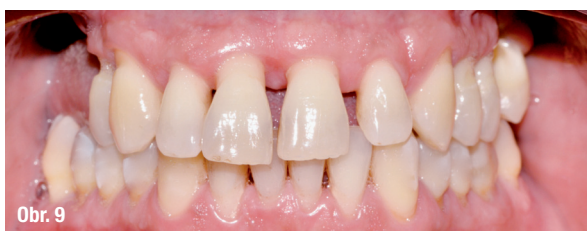

Obr. 8

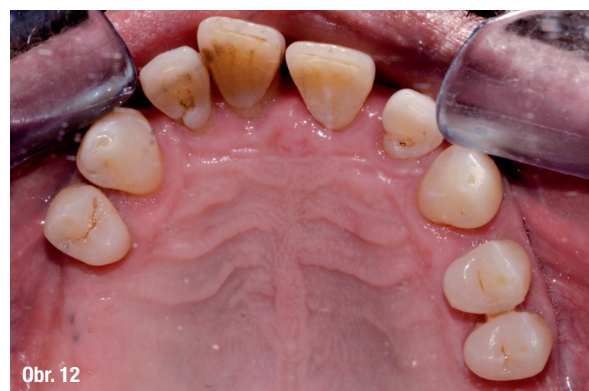

Obr. 7

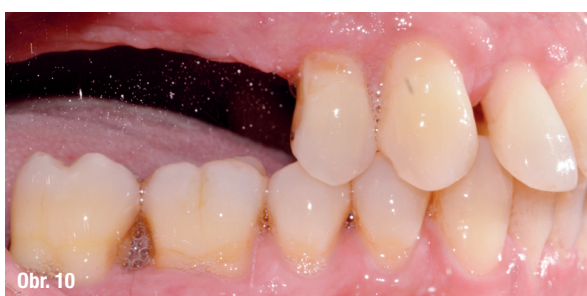Obr. 7 a 8: Počáteční ortopantomografie a teleradiografie



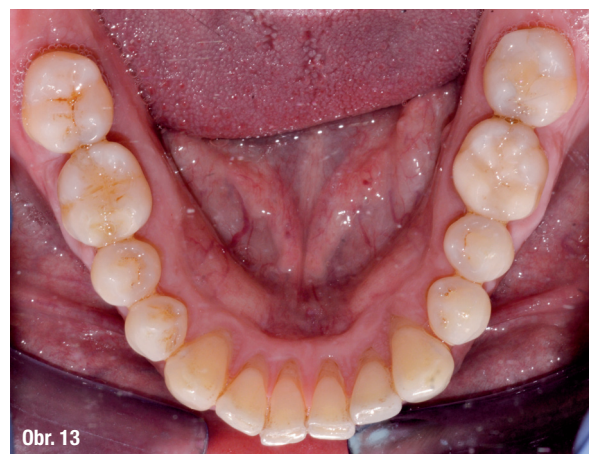Obr. 9



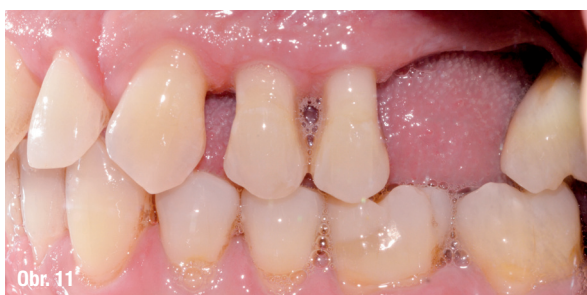Obr. 12



Obr. 10



Obr. 13

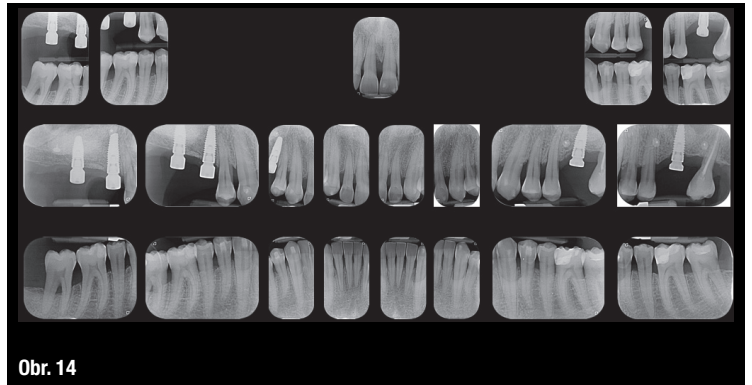


Obr. 11

Obr. 9–13: Rozestoupení řezáků a aproximálních prostor

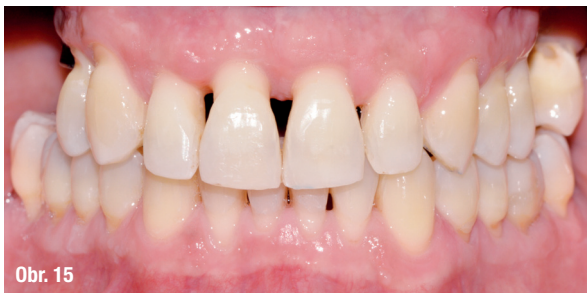Ortodontickými cíli bylo srovnání a stěsnání řezáků, uzavření mezer a úprava středové linie v dolním oblouku, a tedy zlepšení estetické linie úsměvu (obr. 9–13).

Posun byl o 50 % pomalejší, než je obvyklé, aby byly použity jen slabé síly s ohledem na maximální šetrnost k oslabenému závěsnému aparátu zubů. Ke korekci rozestoupených řezáků a zmenšení mezizubních prostor (obr. 14) byla použita první sada 22 alignerů. Pak byla provedena zdokonalovací fáze za použití 11 alignerů, jejímž cílem bylo zlepšit konečné uspořádání zubů a výslednou interkuspidaci. Výměna alignerů byla stanovena na každých 7 dní. Celková doba léčby byla 15 měsíců (obr. 15–21).

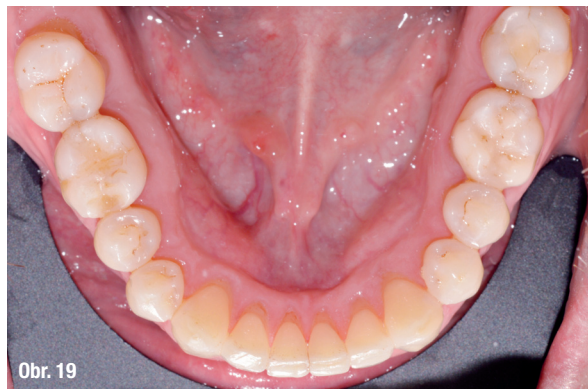

Obr. 14

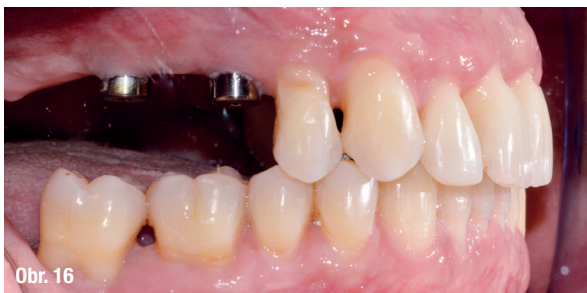Obr. 14: RTG snímky celých úst na konci první sady alignerů



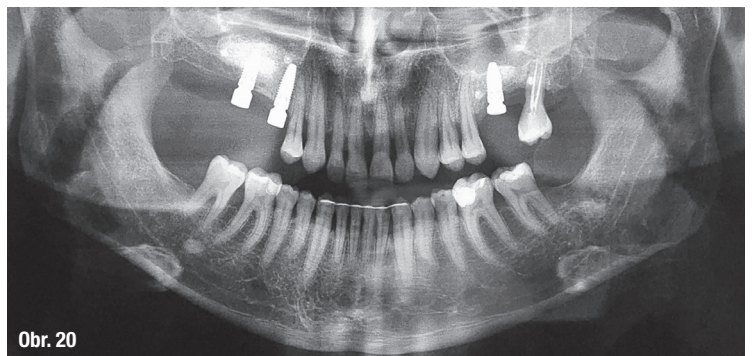
Obr. 15



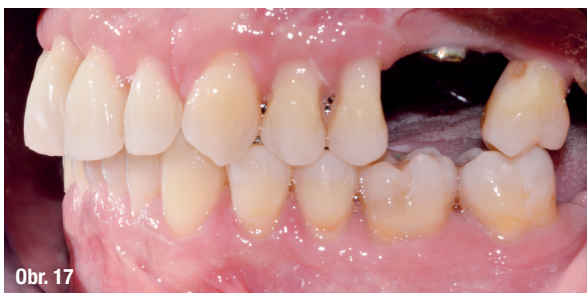Obr. 19



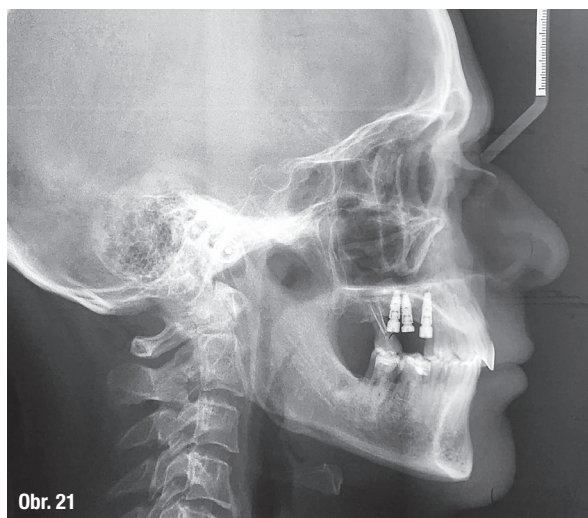
Obr. 16



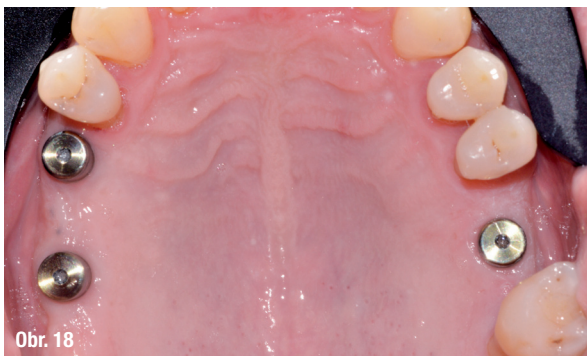Obr. 20



Obr. 17

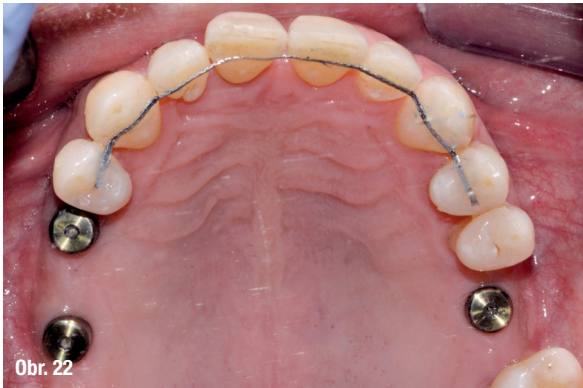

Obr. 21

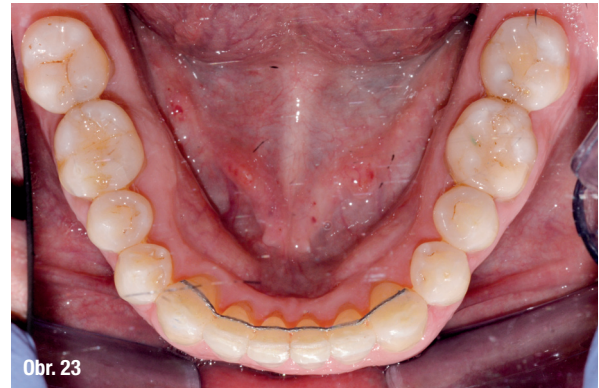

Obr. 18

Obr. 15–21: Závěrečné záznamy ortodontické léčby

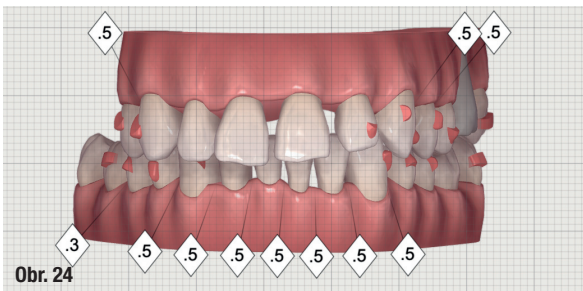


Obr. 22

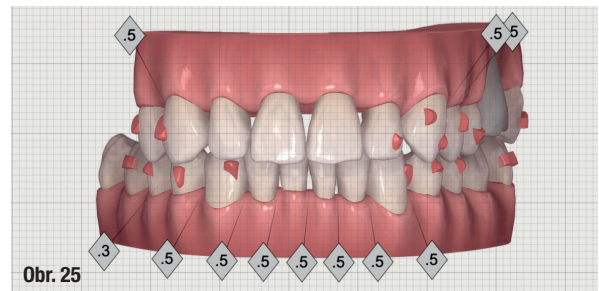


Obr. 23

Obr. 22–23: V rozsahu od zubu 14 po zub 24 a od zubu 33 po zub 43 byl použit bondovaný retainer



Obr. 24



Obr. 25

Obr. 24–25: Situace na počátku a konci léčby

V rozsahu od zubu 14 po zub 24 a od zubu 33 po zub 43 byl použit bondovaný retainer (obr. 22, 23). Na konci protetického ošetření budou ke stabilizaci zubů použity dva retainery Vivera (Align Technology). Každé tři měsíce byla prováděna parodontologická podpůrná léčba, která pomáhala zachovat zdraví periodontálních tkání.

Závěr

Význam multidisciplinárního přístupu založeného na komunikaci a spolupráci mezi specialisty je obrovský, zejména chceme-li dosáhnout nejlepších možných výsledků u dospělých ortodontických pacientů s úbytkem kosti: pro poskytnutí kompletního ošetření je nutná znalost nejen oboru parodontologie a ortodontie, ale také záchovné stomatologie a protetiky. Realizaci celkového managementu pacienta a zajištění stability okluze umožní následné implantologické ošetření.

Tento článek byl poprvé publikován v ortho international magazine of orthodontics, Volume 4, vydání 2/2019.

O autorech



Dr. Tommaso Castroflorio

je docentem na katedře chirurgických věd Stomatologické fakulty Univerzity v Turíně v Itálii.

Dr. Federica Casasco, Dr. Paola Testa, Dr. Andrea Deregibus, Dr. Edoardo Mantovani

Text v rubrice Dental Tribune časopisu StomaTeam je publikován v licenci Dental Tribune International GmbH.

Imprint

Publisher and Chief Executive Officer: Torsten R. Oemus
Chief Content Officer: Claudia Duschek

Dental Tribune International GmbH
Holbeinstr. 29, 04229 Leipzig, Germany
Tel.: +49 341 48 474 302 | Fax: +49 341 48 474 173
General requests: info@dental-tribune.com
Sales requests: mediasales@dental-tribune.com
www.dental-tribune.com

Material from Dental Tribune International GmbH that has been reprinted or translated and reprinted in this issue is copyrighted by Dental Tribune International GmbH. Such material must be published with the permission of Dental Tribune International GmbH. *Dental Tribune* is a trademark of Dental Tribune International GmbH.

All rights reserved. © 2020 Dental Tribune International GmbH. Reproduction in any manner in any language, in whole or in part, without the prior written permission of Dental Tribune International GmbH is expressly prohibited.

Dental Tribune International GmbH makes every effort to report clinical information and manufacturers' product news accurately but cannot assume responsibility for the validity of product claims or for typographical errors. The publisher also does not assume responsibility for product names, claims or statements made by advertisers. Opinions expressed by authors are their own and may not reflect those of Dental Tribune International GmbH.

DENTAPEN

od Septodontu

PERFEKTNÍ
pro vaší ordinaci

NOVINKA!



BEZDRÁTOVÝ

SNADNÁ OBSLUHA

BEZBOLESTNÝ

DENTAPEN

Víc než injekce: Dentapen, nová generace elektronických injekcí pro dentální anestezii

Přizpůsobeno potřebám vaší praxe

Perfektní kvalita a účinnost injekce s ohledem na vás a vašeho pacienta

Naplní očekávání vašich pacientů

Méně bolesti, méně úzkosti (uklidňující vzhled)

Přizpůsobeno vaší každodenní práci

Snadný a pohodlný k použití (bez nácviku), kompatibilní s jakoukoli jehlou, možné držet jako stříkačku i jako psací pero

MANAGING
PAIN FOR
YOUR
PRACTICE



Těhotné ženy jsou nedostatečně informovány o důležitosti orálního zdraví

Autor: Kasper Mussche, DTI

Těhotenská gingivitida se stala srdeční záležitostí Dr. Anji Cariny Borer, která je sama čerstvou maminkou. Spustila společnou kampaň společnosti Oral-B a Evropské parodontologické federace (EFP), která propaguje orální zdraví v těhotenství a školí na toto téma jak zdravotnické odborníky, tak i širší veřejnost. Anja, která původně pracovala jako zubní lékařka v Mohuči (Mainz, Německo), nyní působí jako manažerka pro odborné a vědecké vztahy v evropské pobočce Procter & Gamble v Ženevě ve Švýcarsku, kde jsme se také setkali, abychom jí položili na toto téma několik otázek. Ne náhodou s sebou vzala i svou čtyřměsíční dceru, která si po celou dobu rozhovoru tiše broukala v kočárku.

Oral-B a EFP se dotkly velmi důležitého a osobního tématu, a to skutečnosti, že onemocnění parodontu těhotné matky může negativně ovlivnit vyvíjející se dítě. Můžete nám k tomu říci něco bližšího?

Gingivitida v těhotenství je dobře známým a hojně rozšířeným jevem, přičemž nejnovější data ukazují, že postihuje prakticky každou těhotnou ženu. Počet krvácivých míst je u těhotných žen zhruba třikrát vyšší než u průměrného dospělého člověka. Dokonce i já, zubní lékařka vybavená znalostmi a na vědecké bázi vyvinutými prostředky ústní hygieny, jsem poprvé v životě zažila na vlastní kůži krvácení dásní! Jak všichni dobře víme, neléčená gingivitida může vést k parodontitidě, zánětlivé zátěži organismu, která může negativně ovlivnit průběh těhotenství. Ačkoli jsou zapotřebí konzistentnější hloubkové studie, je parodontitida v období těhotenství již spojována s předčasným porodem, nízkou porodní hmotností dítěte a preeklampií. Toto téma je velmi důležité, neboť valná většina těhotných žen o tomto problému neví, a tudíž není schopna včas rozpoznat varovné příznaky problémů s dásněmi, jako je krvácení nebo zvýšená citlivost dásně. Prostřednictvím naší kampaně chceme informovat ženy a ujistit se o tom, že se

dobře starají o své orální zdraví a pravidelně navštěvují zubního lékaře nebo dentální hygienistku, aby předešly možným problémům s orálním zdravím a případným komplikacím v těhotenství.

Jak může parodontitida vést k výše uvedeným komplikacím v těhotenství?

Klinické studie naznačují, že bakterie z ústní dutiny – specifické mikroorganismy související s parodontitidou – kolonizují plod a placentu, a to nejpravděpodobněji krevní cestou. V důsledku toho může přítomnost parodontopatogenních mikroorganismů ve fetoplacentárním komplexu aktivovat lokální imunitní nebo zánětlivou reakci, která může následně negativně ovlivnit průběh těhotenství.

Biologicky to dává smysl, ale jak široce je tento názor akceptován?

Přestože klinický výzkum této problematiky již probíhá řadu let, zůstává stále dosti opomíjeným tématem. Nejenže jí není věnována dostatečná pozornost ze strany stomatologických odborníků, ale je také do značné míry přehlížena jinými zdravotnickými odborníky jako jsou gynekologové a porodní asistentky. Když jsem byla těhotná, byla jsem opakovaně upozorňována na četná potenciální rizika, od cestování letadlem po konzumaci sushi nebo barvení vlasů! Udělala jsem si důkladný průzkum výše uvedených „rizik“ a dospěla jsem k závěru, že nejsou podložena žádnými vědeckými daty. Nicméně nikdo – mého gynekologa nevyjímaje – mi neřekl, abych šla navštívit svého zubního lékaře nebo řádně pečovala o své orální zdraví. Pro mě je toto skutečně velmi osobní záležitost, protože jsem otěhotněla v době navazování spolupráce s EFP ohledně těhotenské gingivitidy. Připadá mi znepokojivé, že jsou těhotné ženy zřídka informovány o významu dobrého orálního zdraví v těhotenství. Byla jsem proto nadšená z navázání spolupráce mezi Oral-B a EFP a z vedení této společné kampaně. Naším cílem je důkladněji vzdělávat jak stomatologické a zdravotnické odborníky, tak i širší veřejnost ohledně významu dobrého orálního zdraví v těhotenství.



Dr. Anja Carina Borer se svou čtyřměsíční dcerou

Tento článek byl poprvé publikován v prevention international magazine of oral health, Volume 2, vydání 1/2018.

Mohla byste popsat změny, ke kterým dochází v těle těhotných žen, a které způsobují těhotenskou gingivitidu?

Největší hormonální změny v životě ženy nastávají v těhotenství. Je to období velkých změn a jednou z hlavních oblastí, kde se tyto změny projevují, jsou i ústa, což může samo o sobě vést ke gingivitidě. Ne nadarmo se tradovalo, že každé dítě připraví svou matku o jeden zub. Během těhotenství dochází k až 150násobnému zvýšení hladiny estrogenu oproti jeho množství při normálním menstruačním cyklu. To spolu se zvýšením hladiny progesteronu a dalších hormonů vede ke zvýšení cévní permeability gingiválních tkání, což za přítomnosti zubního mikrobiálního povlaku podporuje vznik a rozvoj zánětu dásní. U žen s již rozvinutou parodontitidou před těhotenstvím se situace vlivem hormonálních změn obvykle ještě zhorší.

Vedle kardiovaskulárních chorob je onemocnění parodontu známou komplikací diabetu. Jaké je riziko vzniku parodontitidy u těhotných žen s diabetem?

Pro ženy s rozvinutým diabetes bývá největší výzvou udržet pod kontrolou hladiny cukru. U určitého procenta zdravých těhotných žen dochází k rozvoji tzv. těhotenského diabetu. Ačkoli tento typ diabetu většinou po porodu spontánně mizí, vyžadují tyto ženy odpovídající léčbu, aby se zabránilo možným vážným komplikacím. U obou skupin však bývá vyšší riziko vzniku onemocnění parodontu. Je důležité mít na paměti, že léčba bude pravděpodobně úspěšnější, bude-li hladina krevního cukru udržována pod kontrolou. Platí to i obráceně, tedy že onemocnění parodontu negativně ovlivňuje diabetes. Celkově je tedy důležité, aby ženy s diabetem dbaly o své orální zdraví před i během těhotenství.

Jakým způsobem začleňujete všechny své poznatky do seminářů Oral-B, které pořádáte?

Posláním Oral-B je podporovat orální zdraví a úzce spolupracovat se stomatologickými odborníky na zajišťování optimální domácí péče o orální zdraví. Cílem naší spolupráce s EFP je zvýšit povědomí o všech záležitostech týkajících se orálního zdraví v těhotenství. Naše vzdělávací aktivity, jako je např. akce „Up-to-Date“, jsou cestou, jak tyto informace předat odborníkům ve stomatologii a jak je co

nejefektivněji podpořit v jejich cíli zlepšit všeobecné orální zdraví. Víme, že zdravá ústa jsou nedílnou součástí zdravého těla a podpora dobrého orálního zdraví v těhotenství je jedním ze způsobů, jak tohoto cíle dosáhnout.


Jak mohou praktičtí zubní lékaři, parodontologové a dentální hygienistky začlenit tuto myšlenku do své každodenní praxe?

Je důležité, aby porozuměli vztahu mezi orálním a celkovým zdravím, ať už jde o souvislost mezi parodontitidou a diabetem, případně kardiovaskulárními onemocněními nebo komplikacemi v těhotenství. Stejně tak by si měli tohoto spojení být vědomi i gynekologové, kardiologové a endokrinologové. Jak již bylo řečeno, mnoho žen se v těhotenství vyhýbá odborné stomatologické péči, a stejně tak se nemalý počet stomatologických odborníků snaží vyhnout poskytování péče těhotným ženám, neboť se v tomto ohledu necítí jistí. Je bezpodmínečně nutné, aby pacientky byly ve fertilním věku dostatečně informovány o významu orálního zdraví v těhotenství. Toto je pak zvláště důležité u pacientek trpících parodontitidou. Tyto pacientky by měly být svými ošetřujícími zubními lékaři nabádány k tomu, aby případnou stomatologickou a zejména pak parodontologickou léčbu podstoupily ještě před otěhotněním. Dnes je konzervativní parodontologická léčba v těhotenství považována za zcela bezpečnou i ve druhém trimestru.

Co byste těhotným ženám doporučila na závěr?


Ženy s parodontitidou by měly podstoupit řádnou léčbu ještě před otěhotněním. Ženy, které se těší dobrému orálnímu zdraví, by měly v průběhu druhého trimestru podstoupit profesionální ústní hygienu u svého zubního lékaře, resp. dentální hygienistky. Samozřejmě by si měly pravidelně dvakrát denně čistit zuby pastou s obsahem fluoridů – ještě lepší je zubní pasta s antimikrobiálními účinky, obsahující např. fluorid cínatý – a zároveň by si měly řádně čistit své mezizubní prostory odpovídajícími pomůckami. Je vědecky prokázáno, že obzvláště dobré pro redukcii zubního mikrobiálního povlaku a gingiválního krvácení jsou elektrické zubní kartáčky. Navíc jsou dobrým řešením pro ženy, které mají nedostatek času k provádění řádné ústní hygieny – jsem si jistá, že všechny maminky s malými dětmi dobře ví, o čem mluvím.


INZERCE



PROMEDICA

Highest quality made in Germany






Medicem
Glyco-bonding
zpevňovací cement
Cement dentální sava
bonding pro sklovinu
kompozitní na 30-60 000-1
30 g Paste
15 ml Paste

Světlem tuhnutí mikrohybridní kompozit

- Použitelný pro různé indikace a kavity všech tříd
- Vysoká translucence a perfektní barevná adaptace
- Leštitelný do vysokého lesku
- Výborné fyzikální vlastnosti pro odolné výplně
- Tvarovatelná konzistence (k dostání také jako Composan LCM flow)




Composan LCM
Light curing flow composite for
restorative dentistry
Kompozitní sava s vysokou
translucencí a perfektní
barevnou adaptací
Kompozitní sava s vysokou
translucencí a perfektní
barevnou adaptací

Skloionomerní upevňovací cement


- Vynikající přilnavost k dentinu i sklovině
- Výsoce biokompatibilní, nízká kyselost
- Přesnost díky mikrotenké vrstvě
- Vysoká pevnost v tlaku a nízká rozpustnost
- Bez nárůstu teploty během tuhnutí

Materiál na provizorní korunky a můstky

- Doba zpracování méně než 5 minut
- Značná odolnost vůči funkčnímu zatížení
- Dokonalá dlouhodobá estetika
- Velmi nízká teplota při tuhnutí



Success CD
Light curing
50 ml
Success CD
Light curing



PROMEDICA
Dental Material GmbH
24537 Neumünster / Germany
Tel. +49 43 21 / 5 41 73
Fax +49 43 21 / 5 19 08
eMail info@promedica.de
Internet www.promedica.de

Navštivte www.promedica.de a prohlédněte si všechny naše produkty

CURAPROX

PERIOPLUS⁺



 SWISS PREMIUM ORAL CARE