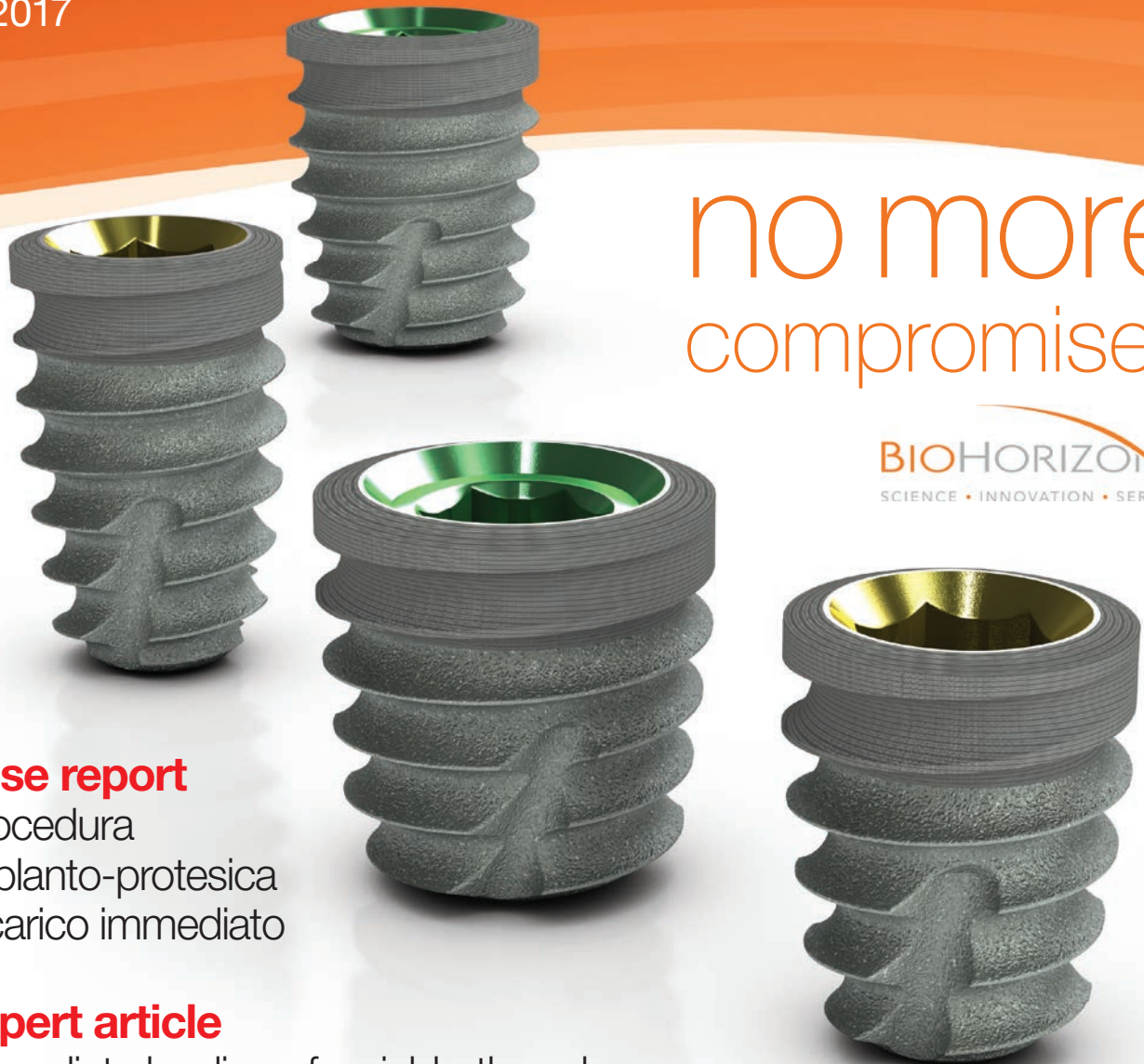

implants

international magazine of oral implantology

1 2017



no more
compromises

BIOHORIZONS®
SCIENCE • INNOVATION • SERVICE

| **case report**

Procedura
implanto-protetica
a carico immediato

| **expert article**

Immediate loading of variable-thread
expanding tapered-body implants

| **research**

Fattori di rischio implantare



R. & D. DEPARTMENT

17/08/16

PRESENTS

THE BRAND
NEW ESACROM

"USER FRIENDLY"

'GONDOLINO'

&

'ELITTICAL'

SURGERY
TECHNIQUES



THE ULTIMATE

"ZERO"

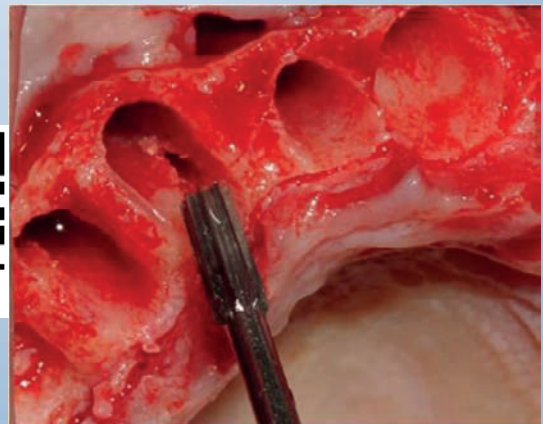
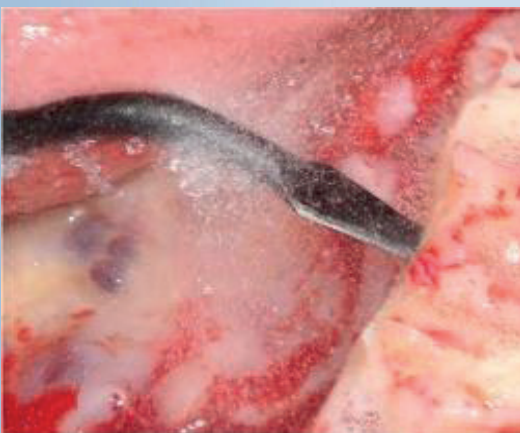LEARNING
CURVE

DR. MOZZATI'S KIT

PROTOCOL

ULTRASONIC

PREPARATION OF IMPLANT SITE




SPECIAL TRAINING COURSES AVAILABLE!!

Esacrom srl VIA ZAMBRINI,6/A-40026 IMOLA(BO)TEL. +390542643527 FAX +390542482007 esacrom@esacrom.com



L'ansiolisi endovenosa in sala operatoria: aumentata sicurezza per il paziente e comfort intra e post-operatorio



Tiziano Testori

I pazienti hanno il diritto di non soffrire e di non essere terrorizzati dalle cure odontoiatriche. Noi abbiamo il dovere di garantire loro delle cure senza ansia né dolore. Per farlo, da anni ci viene in aiuto l'ansiolisi, che non solo è una tecnica di sedazione cosciente ma una sorta di filosofia di approccio al paziente. L'ansiolisi è un complesso processo in cui il ruolo chiave è svolto dal medico odontoiatra e dal suo comportamento volto a assicurare il paziente: la cosiddetta "iatrosedazione", che viene prima dalla somministrazione di farmaci ansiolitici.

Ebbene, proprio l'ansiolisi endovenosa in sala operatoria mi ha cambiato la vita. La mia esperienza è relativamente recente – più o meno quattro anni – ma ho già eseguito oltre 2.000 interventi in ansiolisi. Il vantaggio è presto detto: dal punto di vista strettamente operativo, il paziente è molto più stabile durante le procedure chirurgiche, consentendo una più elevata sicurezza per il paziente e una più elevata qualità complessiva delle cure.

Il medico odontoiatra da sempre mette al centro il paziente, aspetto che si traduce nella conoscenza e nell'attuazione di protocolli di prevenzione e di riduzione dell'ansia e del dolore.

L'ansiolisi è uno di questi e, con un adeguato training, il medico odontoiatra se ne può occupare in prima persona, rendendosi autonomo nella gestione di questa pratica durante la sua attività clinica. La legge, con il decreto del 2 novembre 2015, al punto 3.6 attesta che l'odontoiatra può eseguire la venipuntura: questo decreto è stato puntualmente emesso nella logica di fare chiarezza su un punto sul quale gli odontoiatri avevano ancora alcune perplessità.

È chiaro che la responsabilità del medico deve essere correlata al suo livello di conoscenza della gestione dei farmaci e alla sua capacità di gestire le emergenze. Bisogna ricordare, inoltre, che la venipuntura può essere non soltanto utilizzata ai fini del prelievo di emoderivati o per la somministrazione di farmaci ansiolitici, ma può risultare un atto di emergenza salvavita per il paziente.

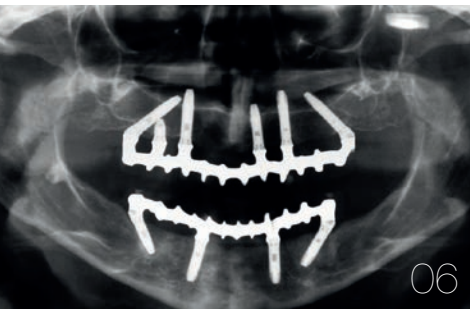La tecnica prevede che il paziente sia sveglio e in costante contatto con il medico; in questo modo si stabilirà una relazione di fiducia tra il medico e il paziente, coadiuvata dall'utilizzo di farmaci ansiolitici. Il paziente, pur essendo del tutto collaborante, non conserva la memoria dell'avvenuto intervento. Questo elemento gioca anche un grandissimo ruolo nel rilascio delle endorfine, la cui quantità normalmente aumenta in relazione alla soglia del dolore provato.

L'ansiolisi aiuterà il paziente ansioso o fobico ad affrontare la terapia in uno stato di benessere. Inoltre, bisogna ricordare che l'ansia e la paura causano il 90% delle emergenze negli studi odontoiatrici. Un'efficace gestione dell'ansiolisi da parte del medico odontoiatra mette in gioco tre aspetti primari: l'esperienza, l'empatia e le tecniche relazionali e farmacologiche acquisite.

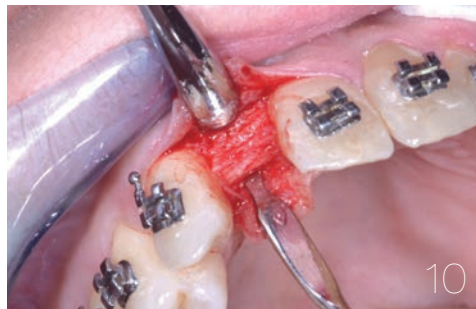L'argomento è sicuramente ben più complesso e un training adeguato del medico odontoiatra è assolutamente necessario; per questo motivo, nel panorama della formazione continua in odontoiatria ci sono corsi e stage dedicati per l'apprendimento responsabile di questa pratica clinica.

Invito soprattutto i giovani odontoiatri freschi di studi medici a integrare la propria esperienza in anestesiologia con un training in ansiolisi endovenosa, in modo da iniziare la propria pratica clinica con una marcia in più.

_Tiziano Testori



06



10



16

editoriale

- 03 **L'ansiolisi endovenosa in sala operatoria:** aumentata sicurezza per il paziente e comfort intra e post-operatorio
_T. Testori

case report

- _carico immediato
- 06 **Procedura impianto-protetica a carico immediato:** il successo è il sorriso del paziente
_M. Mozzati, P. Ambrogio, V. Arata, G. Gallesio, L. Alovisi, M. Barone

special

- _ortodonzia
- 10 **Ritrattamento ortodontico e riabilitazione** mediante l'utilizzo di impianto narrow platform in un caso di agenesia di un laterale con spazio medio-distale ridotto
_P. Borelli, U. Marchesi, E. Careno, A. Careno

expert article

- _chirurgia guidata
- 16 **Immediate loading of variable-thread expanding tapered-body implants** placed into maxillary post-extraction or healed sites using a guided surgery approach: An up-to-five-year retrospective analysis
_G. Polizzi, T. Cantoni, E. Pasinia, M. Tallarico

case report

- _GBR
- 26 **GBR in paziente con esiti di sinusite mascellare**
_R. Pistilli, P. Felice, L. Grivet Brancot

research

- _fattori di crescita
- 30 **Fattori di rischio implantare** come i fattori di crescita possono prevenire gli insuccessi
_O. Tapparo, M. Sipic – Natrail

eventi

- _PEERS
- 37 **Il secondo PEERS National Members Meeting**
Diversi professionisti con un unico obiettivo: offrire il gold standard terapeutico ai pazienti

l'intervista

- 38 _Protesi conometrica
- 40 _Protesi cementata
- 43 _Protesi avvitata

aziende

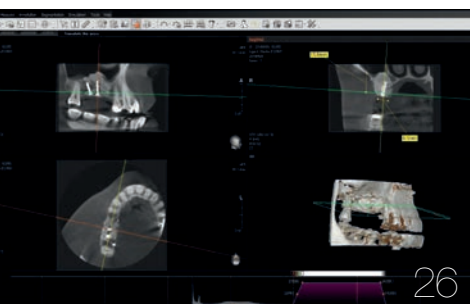
- 47 _news

l'editore

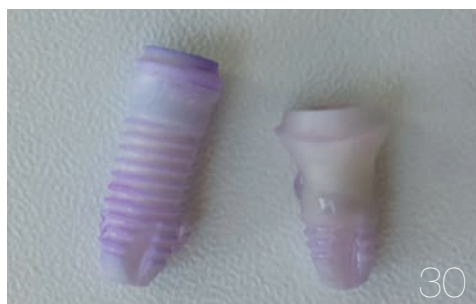- 48 _norme editoriali
- 50 _gerenza



Immagine di copertina cortesemente concessa da BioHorizons Italia Srl (www.biohorizons.com)



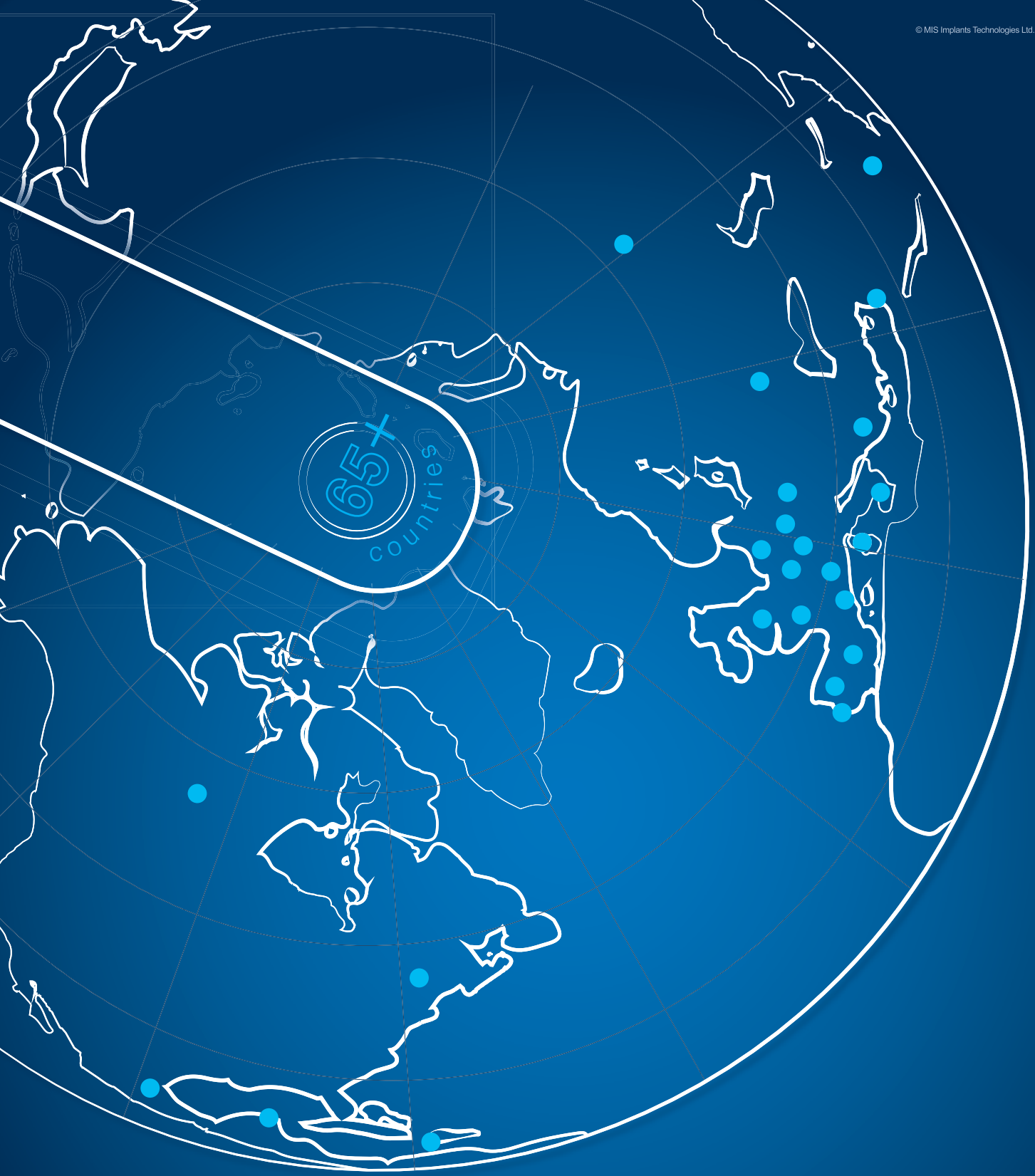26



30



37



EXPERIENCE THE GLOBAL SUCCESS
MAKE IT SIMPLE

MIS is a global leader in the development and production of advanced products and innovative solutions aimed to simplify implant dentistry. Successfully sold and distributed in over 65 countries worldwide, MIS provides unparalleled service to our customers. To learn more, visit our website: www.mis-implants.com

mis[®]



Procedura implanto-protesica a carico immediato: il successo è il sorriso del paziente

Autori M. Mozzati, P. Ambrogio, V. Arata, G. Gallesio, L. Alovisi & M. Barone, Italia

L'estetica del sorriso è diventata un punto di riferimento importante nella gestione dei nostri pazienti. La società moderna impone dei ritmi di lavoro sempre più frenetici e il tutto condiziona anche la scelta dei nostri protocolli riabilitativi. Per questo motivo i trattamenti implantari tradizionali,

che prevedevano la riabilitazione protesica con carico funzionale differito (a 3/4 mesi dal primo tempo chirurgico), quando possibile devono essere sostituiti da protocolli a carico immediato che tutt'oggi garantiscono al paziente le stesse predicibilità di risultato. Inoltre presentano un notevole vantaggio per il paziente: limitare il numero degli interventi chirurgici e il tempo trascorso con scomode protesi rimovibili provvisorie. Queste nuove metodiche sono sempre ben accettate dal paziente in quanto gli si garantisce una masticazione contenuta per alcuni mesi, ma un'estetica ottimale fin da subito.

Gli impianti a funzionalizzazione protesica immediata sono un'ottima soluzione non solo per il comfort, in quanto garantiscono al paziente di avere i denti subito, ma anche da un punto di vista biologico. Iniziano ad essere presenti in letteratura pubblicazioni che associano alle sollecitazioni meccaniche

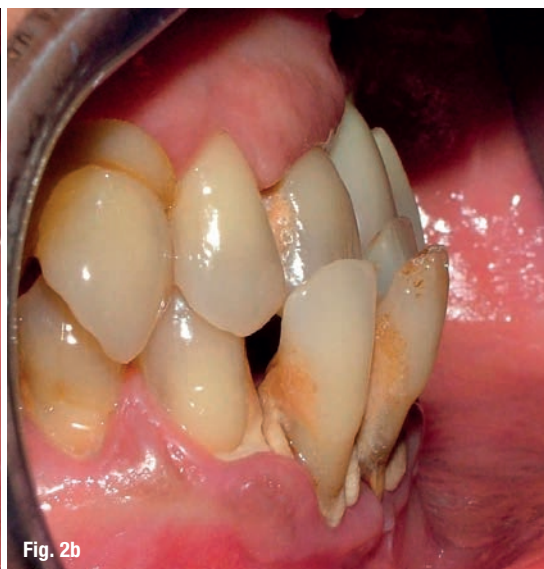
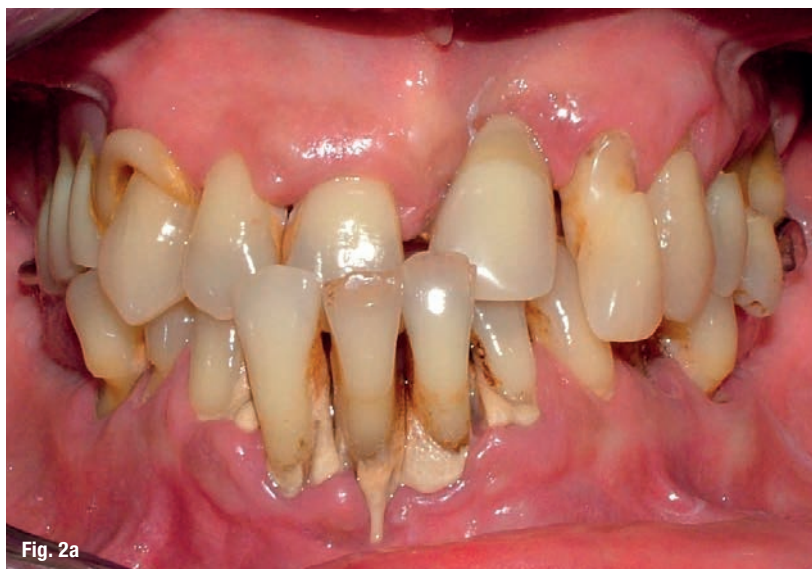
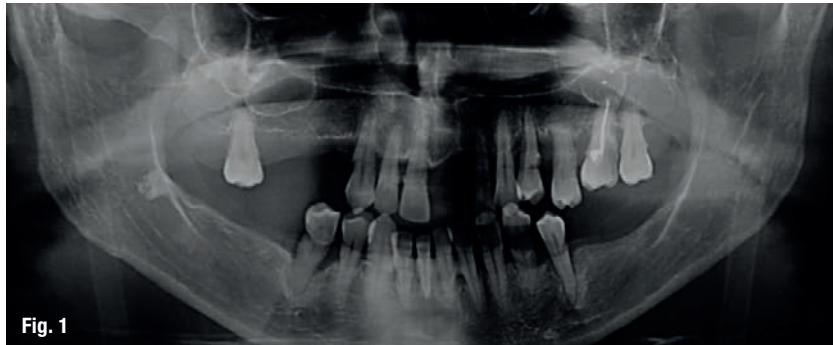

Fig. 3

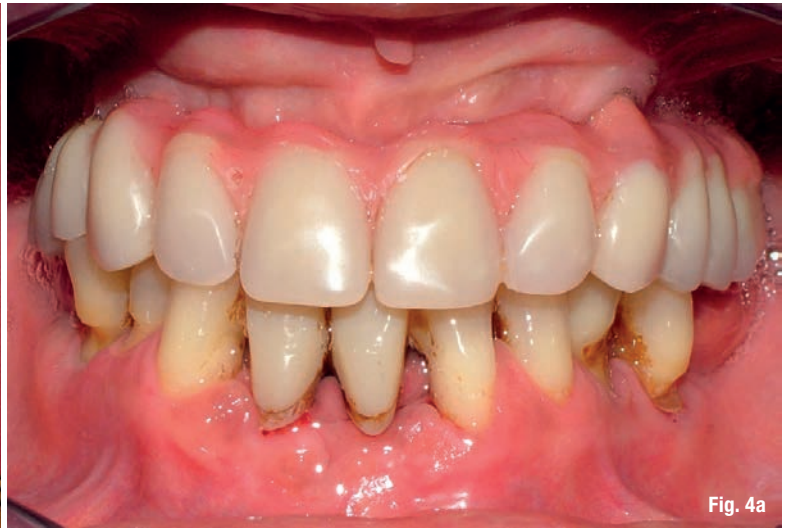

Fig. 4a

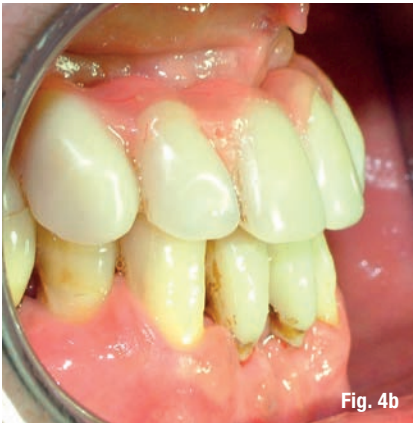

Fig. 4b

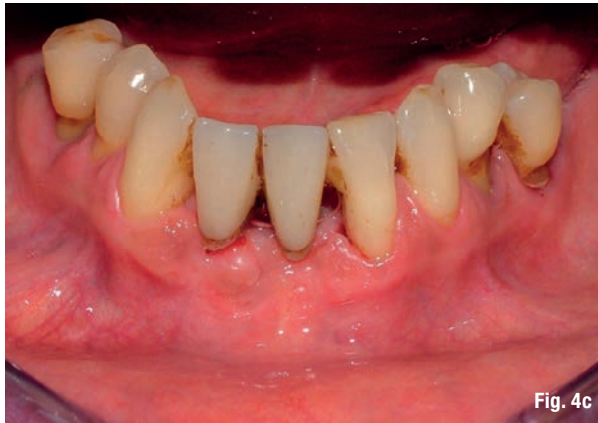

Fig. 4c

profonde che arrivano all'osso attraverso gli impianti un beneficio nella guarigione di tessuti perimplantari.

Infatti le sollecitazioni controllate del tessuto osseo stimolano tutta una serie di risposte riparative che si riflettono sul paziente con una riduzione degli effetti collaterali negativi chirurgici quali il gonfiore, il dolore e l'edema post-chirurgico. Anche le guarigioni dei tessuti molli appaiono clinicamente più rapide. Questo lo si evince controllando il paziente a pochi giorni dall'intervento ed evidenziando in tutti i casi una riduzione delle complicanze soprattutto se rapportati a interventi implantari similari senza funzionalizzazione immediata.

Il caso clinico che vi presentiamo è significativo non solo per validare la procedura implanto-protesica a carico immediato, ma soprattutto per dimostrare come questo protocollo possa avere enormi benefici anche sulla componente psicologica dei nostri pazienti, a cui si riesce a trasferire una ritrovata fiducia in se stessi modificando in meglio e in brevissimo tempo la morfologia dentale e il relativo sorriso.

Avere un sorriso armonico e gradevole è alla base della sicurezza che il paziente acquisisce nel confronto sociale con il prossimo. La sicurezza di poter sorridere con spontaneità è alla base dello spirito e dell'umore. Se aggiungiamo che questi cam-

biamenti possono essere applicati ai nostri pazienti in una sola giornata, eliminando completamente la percezione della mutilazione associata alla rimozione degli elementi dentari, oltre all'imbarazzo e al disagio di presentarsi in famiglia in una situazione simile, otteniamo il vero successo.

La paziente in questione è una donna di 57 anni, priva di patologie sistemiche, che si è presentata alla nostra attenzione con un quadro di parodontopatia avanzata con mobilità di secondo grado di tutti gli elementi dentari mascellari e mandibolari e mobilità di terzo grado a livello di 3.1, 4.1 e 4.2 che presentano in aggiunta una lesione cistica radicolare (Fig. 1).

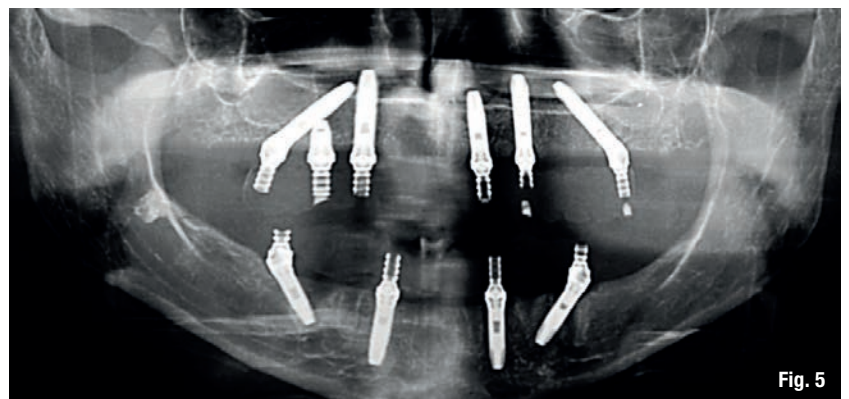
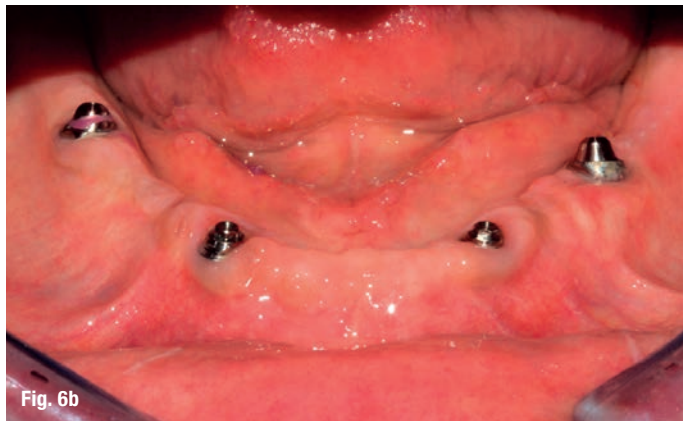
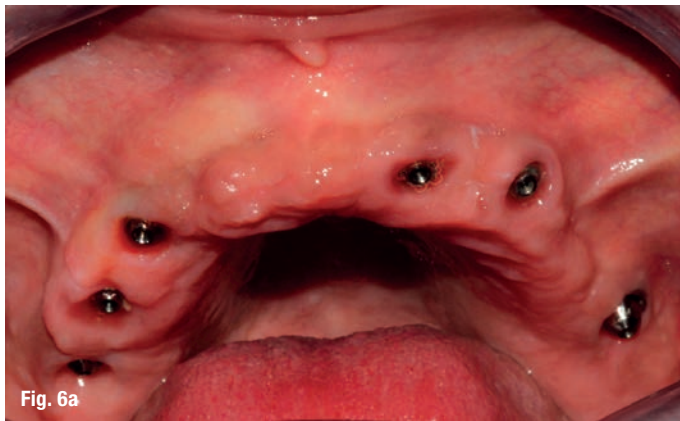
Fig. 5



Clinicamente si può osservare la scarsa igiene orale e la malocclusione determinata dalla mobilità degli elementi dentari, con aggiunta di migrazione degli incisivi mandibolari in associazione a una protesi parziale rimovibile mascellare estremamente incongrua (Figg. 2a, 2b). Il peggioramento di questo quadro clinico ha determinato, oltre a una problematica masticatoria, anche un grave problema di interazione per la paziente, che ha confessato durante la prima visita di non riuscire più a sorridere quando si trova a contatto con altre persone (Fig. 3).

La problematica estetica riferita era di gran lunga superiore alla difficoltà masticatoria che si associava al quadro clinico. Un attento esame intraorale, radiologico ed extraorale fa propendere per una terapia radicale che prevede l'estrazione di tutti gli elementi dentari e la ricostruzione degli stessi con una protesi fissa a sostegno implantare con carico che consenta di ottenere un'estetica e una funzione immediata. Il percorso terapeutico scelto, dopo una attenta analisi dei modelli in articolatore, ci ha indirizzato verso una ricostruzione in due fasi. La fase iniziale prevede l'estrazione dei denti a livello del mascellare con posizionamento simultaneo di 6 impianti endosseï, 6 componenti intermedie e posizionamento a distanza di 3 ore di una protesi fissa in resina acrilica. In contemporanea abbiamo estratto i soli incisivi mandibolari migrati, riposizionandoli con uno splintaggio provvisorio in una posizione più

funzionale (Figg. 4a, 4b, 4c). Ovviamente i protocolli di trattamento devono sempre iniziare con l'impostazione di una terapia motivazionale e di istruzione all'igiene orale per orientare da subito il paziente alla cura del proprio cavo orale. Pazienti come questa donna, che appaiono particolarmente trascurati durante la prima visita, se motivati correttamente dall'igienista correggono fin da subito le proprie abitudini errate. Questa risposta positiva comportamentale ci permette di lavorare su tessuti i più sani possibile. La motivazione dei pazienti aumenta quando gli stessi incominciano a vedere i risultati: il primo step terapeutico, in questo caso, ha da subito ridato enorme fiducia in se stessa alla paziente, che in un solo giorno di terapie ha acquisito un sorriso molto più gradevole. Dopo un mese, si procede con la seconda fase che prevede la riabilitazione mandibolare: il secondo intervento risulta decisamente più facile da gestire in quanto la paziente, conoscendo il tipo di intervento e di decorso post-operatorio, risulta decisamente più collaborativa. I minimi disagi e i risultati immediati ottenuti con la riabilitazione del mascellare, hanno reso la paziente molto meno timorosa dell'intervento chirurgico e più rilassata, al secondo intervento la donna è ancora più entusiasta di uscire dallo studio con l'intera dentatura fissa.

La tecnica chirurgica adoperata segue il protocollo di Malò e viene eseguita contemporaneamente all'estrazione degli elementi dentari presenti in arca-

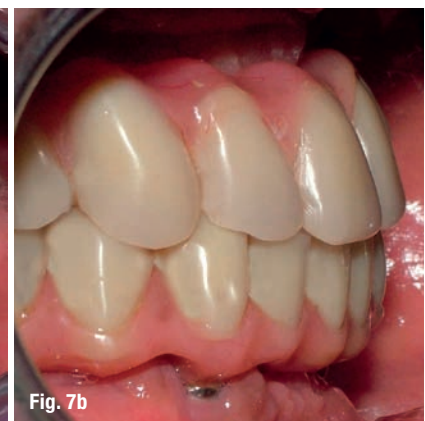
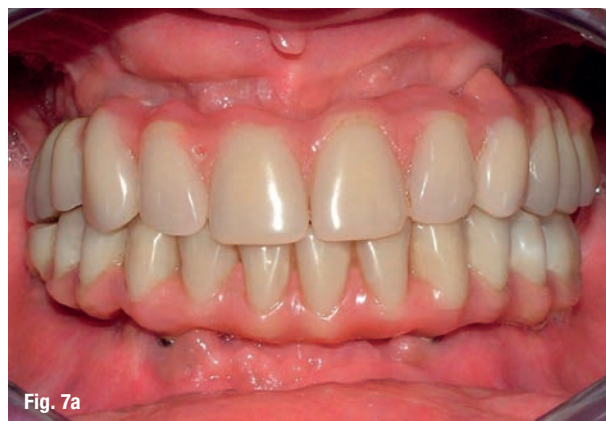


Fig. 8

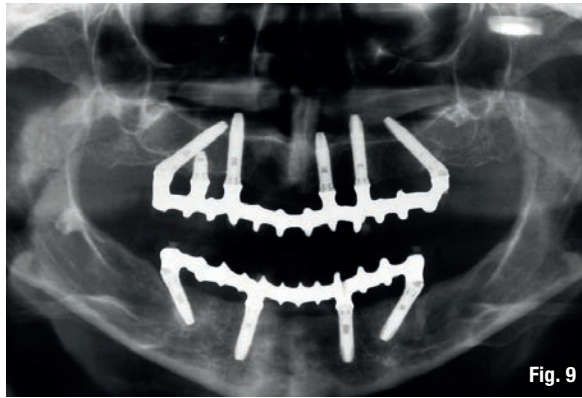

Fig. 9

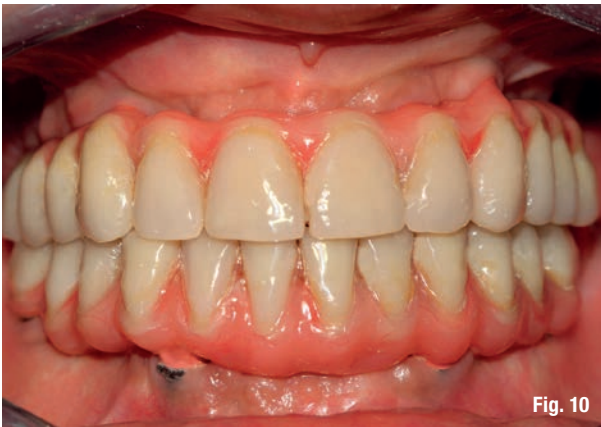

Fig. 10



Fig. 11a

ta. Per la mandibola si è optato per una riabilitazione con tecnica ALL-ON4. Un percorso terapeutico simile viene affrontato ormai da anni dal nostro team: gli anni di esperienza dedicati a ottimizzarne i risultati estetico-funzionali ci hanno portato alla pubblicazione del testo scientifico *Il carico Immediato. Protocolli operativi* e a numerose pubblicazioni scientifiche su riviste internazionali, tra cui la più recente sul *Clinical Implant Dentistry Related Research* (Fig. 5).

A 2 mesi dal secondo intervento clinicamente si può osservare un'ottima guarigione dei tessuti mucosi (Figg. 6a, 6b). Possiamo vedere come con un solo provvisorio ben progettato si è riusciti a correggere una situazione clinica notevolmente alterata oltre a ripristinare l'estetica: il poter lavorare contemporaneamente su entrambe le arcate, anche durante la fase di osteointegrazione implantare, consente di ottenere una riabilitazione funzionale ed estetica ottimale (Figg. 7a, 7b). Ma il vero salto di qualità rispetto alle tecniche tradizionali si riscontra con il miglioramento immediato del sorriso e relativo rafforzamento dell'umore. L'espressione del volto della paziente è di per sé significativo per dimostrare l'estrema soddisfazione della paziente dopo i trattamenti (Fig. 8).

Infatti il nostro approccio, oltre a pianificare il corretto posizionamento implantare, prevede un'attenta valutazione dei supporti dei tessuti periorali e della linea del sorriso al fine di massimizzare il risultato estetico immediato e, soprattutto, quello finale.

A trattamento implanto-protetico ultimato, ra-

diograficamente si può osservare la perfetta integrazione ossea (Fig. 9), mentre clinicamente si possono notare le caratterizzazioni del manufatto protesico definitivo, realizzate in modo da rendere la dentatura il più naturale possibile. La forma e il colore dei denti viene scelta in modo da ottenere un sorriso armonioso che si integra con il volto della paziente, la nostra attenzione viene quindi costantemente rivolta alle proporzioni e alla simmetria, pur cercando di dare caratterizzazioni e naturalizzare la morfologia dentaria, evitando qualsiasi artificialità del manufatto protesico (Fig. 10).

Tuttavia il successo di questo protocollo non è stato solo protesico, ma è la felicità e la soddisfazione che la paziente con il passare delle cure ha acquisito. La serenità e la maggiore sicurezza con la quale la paziente ha posato sorridente alle nostre foto è la dimostrazione della ritrovata sicurezza nelle relazioni sociali (Figg. 11a, 11b).

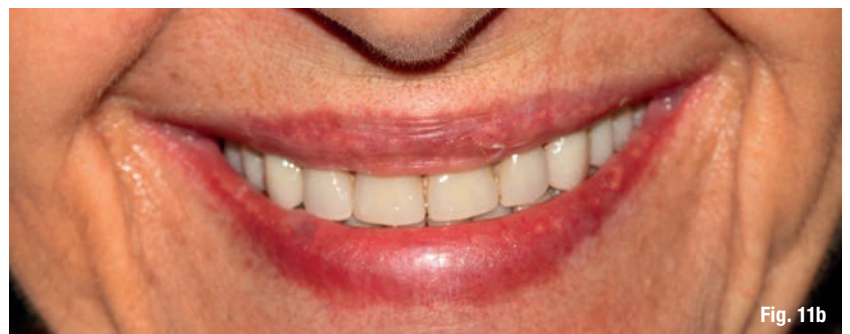

Fig. 11b