ISSN 1864-4279 Entgelt bezahlt: 74677 Preis: € 10,00 zzgl. MwSt.

12. Jahrgang • März • 1/2017

face

interdisziplinäres magazin für ästhetik

1 2017

© DSerov/Shutterstock.com

Fachbeitrag
Die axilläre endoskopische Brustvergrößerung

Spezial
Botulinum und Co. sicher abrechnen

Veranstaltung
Expertenforum für dermatologische Lasertherapie

oemus

Die Kunst der *Körperformung*

UltraShape POWER

- Körperformung
- Umfangsreduktion
- Selektive Zerstörung der Fettzellen

VelaShape III
With New Guided Mode

- Body Contouring
- Umfangsreduzierung
- Verbesserung der Cellulite
- Hautstraffung

UltraShape POWER

Pulsbasierte Abgabe fokussierter Ultraschallenergie.

VelaShape III
With New Guided Mode

Synerons patentierte elōs Technologie, kombiniert mit Infrarot, bipolare Radiofrequenz und Vakuum.

SYNERON CANDELA®

www.syneron-candela.com/de

Für mehr Informationen können Sie uns auch gerne anrufen unter: +49 (0) 6102 59985-0

Infos zum Autor

Dr. med. Torsten Kantelhardt, Präsident der Deutschen Gesellschaft für Ästhetisch-Plastische Chirurgie (DGÄPC), © Dr. Torsten Kantelhardt

Ästhetische Gesichtsbehandlung: Immer häufiger sanft – aber bitte nicht weniger sorgfältig!

Nicht- und minimalinvasive Behandlungen spielen in der Ästhetischen Medizin eine immer größere Rolle. Das geht auch aus der neuesten Patientenbefragung der Deutschen Gesellschaft für Ästhetisch-Plastische Chirurgie (DGÄPC) hervor: Mittlerweile lassen mehr als 40 Prozent der Patienten, die einen Facharzt für Plastische und Ästhetische Chirurgie aufsuchen, eine nichtinvasive Behandlung durchführen (2015 waren es noch gut 25 Prozent). Damit folgt Deutschland der Entwicklung, die sich in den USA und Lateinamerika schon seit Jahren abzeichnet. Dieser Trend birgt aber auch gewisse Risiken: Gerade auf dem Gebiet der nichtchirurgischen Behandlungen tummeln sich zahlreiche Anbieter, die nicht über die entsprechende Qualifikation verfügen, um diese Behandlungen gut und sicher durchzuführen. Patienten gehen nicht selten fatalerweise davon aus, dass bei einer sogenannten sanften Behandlung nicht viel schiefgehen kann.
Zugleich besteht die Gefahr, dass Ärzte scheinbaren Trends folgen und Behandlungen anbieten, nur weil das öffentliche Interesse für eine wachsende Nachfrage spricht. Ein gutes Beispiel dafür ist das Fadenlifting. Die vielversprechende Methode ist durch Weiterentwicklung der Materialien und Techniken und nicht zuletzt aufgrund der Tendenz zu weniger invasiven ästhetischen Behandlungen in den letzten zwei Jahren zu einem regelrechten Trendthema geworden. Das liegt wohl vor allem daran, dass das Verfahren eine Lücke zwischen Injektionstherapien und größeren chirurgischen Gesichtsverjüngungen schließt und daher für „neue" Patientengruppen interessant wird. Als Fachärzte stehen wir aber auch und gerade bei Trendthemen in der Verantwortung, Aufwand und Nutzen sehr genau abzuwägen und unsere Patienten entsprechend aufzuklären. Nur wenn die Indikation stimmt, kann die Behandlung erfolgreich sein. Patienten können sich ihrerseits schützen, indem sie abklären, wie häufig ein Arzt eine Behandlung schon durchgeführt hat und ob er sich gegebenenfalls gezielt weitergebildet hat. So können Fachärzte, die sich ernsthaft mit einer Methode auseinandersetzen, von reinen „Trendanbietern" unterschieden werden.
Als face-Leser sind Sie es gewohnt, sich über bewährte und neuere Verfahren der Ästhetischen Medizin zu informieren und den Überblick über aktuelle Entwicklungen zu behalten. Bewahren Sie sich Ihre Neugierde, aber genießen Sie Trends auch immer mit einer gehörigen Portion Vorsicht.

Ich wünsche Ihnen eine interessante Lektüre!

Ihr Dr. Torsten Kantelhardt

Editorial

03 Ästhetische Gesichtsbehandlung: Immer häufiger sanft – aber bitte nicht weniger sorgfältig!
Dr. med. Torsten Kantelhardt

Ästhetik

06 Fadenlifting – Alternative und Ergänzung des Repertoires minimalinvasiver Eingriffe
Dr. med. Marion Krakor

12 Indikationsspezifische Füllerbehandlung mit stumpfen Kanülen
Dr. med. Sabine Zenker

16 Entfernung mehrfarbiger Tattoos mit der Pikosenkunden-Technik
Dr. med. Matthias Bonczkowitz

18 Medical Needling – Der Inbegriff einer idealen Therapie
Antigona Aliu, Priv.-Doz. Dr. med. Mathias Aust

24 Platelet-Rich Plasma (PRP) bei Alopezie und als Supportivbehandlung bei Haartransplantationen
Dr. med. Mehmet Atila

28 Haartransplantationen bei Frauen – der besondere Fall: Transgender
Dr. med. Frank G. Neidel, Dr. med. Karin Leonhardt

32 Die axilläre endoskopische Brustvergrößerung
Dr. med. Maximilian Rossbach

38 Komplikationen nach Schamlippenverkleinerung und deren Versorgung
Dr. med. Dominik von Lukowicz

44 **News/Produkte**

Spezial

58 Botulinum und Co. sicher abrechnen
Edith Kron

62 Der Arzt vor Gericht – als Beklagter und Gutachter
Dr. jur. Alexandra Jorzig

66 Laserkompetenz von Kopf bis Fuß
Susan Oehler

68 Die nichtablative fraktionale Lasertechnologie: eine Revolution in der Hautbehandlung
Josef Decker

70 Expertenforum für dermatologische Lasertherapie
Jens Kramer

72 „Der Austausch der Experten eröffnete neue Horizonte!“
Franziska Niedermeier

76 Botulinum- und Hyaluronsäure-Injektionen – Wer darf was?
Anna Stenger, LL.M.

80 Entwicklungen und Innovationen in der Intimchirurgie
Jens Kramer

82 **Impressum**

Unsichtbare Anzeichen für Melanome messen

INTEGRIEREN SIE NEVISENSE FÜR GENAUERE KLINISCHE ENTSCHEIDUNGEN

- Reduzierung unnötiger Exzisionen
- Monitoring auffälliger Läsionen
- 97% Sensitivität auf Melanome*

Besuchen Sie uns in Frankenthal **Stand 100**

*Ab dem Stadium T1b lag die gemessene Sensitivität bei 100%

OBJEKTIVE RISIKOBEWERTUNG IM BEREICH DER MELANOMERKENNUNG

Nevisense ist ein Gerät zur Risikobewertung bei Läsionen mit Verdacht auf maligne Melanome, klinisch belegt durch die größte prospektive Studie** ihrer Art.

Auf diese Weise stehen dem Arzt bei der Entscheidung über eine Exzision zusätzliche Informationen zur Verfügung. Dabei kommt eine Technik namens Elektrische Impedanzspektroskopie (EIS) zum Einsatz. Die EIS misst durch Aussendung harmloser elektrischer Signale die elektrische Hautimpedanz bei verschiedenen Frequenzen. Das von Melanomen betroffene Gewebe weist eine andere Impedanz als gesundes Gewebe auf. Anhand einer Analyse der Läsion und eines Vergleichs mit dem Referenzwert der gesunden Haut wird ein Risikowert bestimmt.

Dies stellt dem Dermatologen eine wertvolle zusätzliche Information zur Verfügung, um genauere klinische Entscheidung zu treffen. Mehr als 130 Praxen in Deutschland vertrauen bereits Nevisense (Stand Jan. 2017) Weitere Informationen auf www.nevisense.de

**Clinical performance of the Nevisense system in cutaneous melanoma detection: an international, multicentre, prospective and blinded clinical trial on efficacy and safety. Malvehy J, Hauschild A, Curiel-Lewandrowski C, et al. British Journal of Dermatology. Band 171, Ausgabe 5, November 2014, Seiten 1099-1107

NEVISENSE™
by SCIBASE

- ❑ Bitte senden Sie mir Informationen und Studienergebnisse zu
- ❑ Ich interessiere mich für eine Workshopteilnahme
- ❑ Ich wünsche eine Praxisdemonstration
- ❑ Ich wünsche: _____

Ich bin an weiteren Informationen interessiert:

Praxis: _____

Name: _____

Strasse: _____

PLZ: _____ Ort: _____

Telefon: _____ e-mail: _____

Bitte ausschneiden/kopieren und per Fax an: 089 – 2093 1452 oder senden Sie eine email an: info@scibase.com

Gebühr zahlt Empfänger

SciBase GmbH

Widenmayerstr. 11

DE-80538 München

Fadenlifting – Alternative und Ergänzung des Repertoires minimalinvasiver Eingriffe

Autorin: Dr. med. Marion Krakor

Neben den bewährten minimalinvasiven Techniken der Botulinum- und Fillerbehandlung stehen dem ästhetisch tätigen Mediziner seit einiger Zeit auch resorbierbare Fäden zur Verfügung, um bei Patienten an Gesicht und Körper eine Straffung zu erzielen. Diese sind nicht nur variabel in verschiedensten Regionen anwendbar, sondern überzeugen dabei auch durch sowohl mechanische als auch biostimulierende Effekte.

Zur Behandlung ästhetischer Probleme des alternden Gesichtes kommen neben Botulinum zur Reduktion der mimischen Falten auch verschiedene Filler zum Einsatz, zur Volumengebung und Gesichtskonturierung sowie zur Reduktion von Knitterfältchen und Bewegungslinien. Leider stößt man in der dermatologischen Praxis aber immer einmal wieder an die Grenzen der oben genannten Möglichkeiten, sodass eine Weiterleitung der Kundinnen an die Kollegen der Plastischen Chirurgie unumgänglich scheint. Soll eine Blepharochalasis korrigiert werden oder beginnende Hängebäckchen, oder wird der Hals faltig, dann blieb bislang oftmals nur eine chirurgische Straffung der jeweiligen Region in Form einer Lidplastik oder eines Facelifts.

Operativ-plastische Eingriffe sind jedoch für viele Menschen auch aufgrund des Umfangs der Veränderungen oder wegen der zu erwartenden postoperativen Ausfallszeiten nicht gewünscht. Meist sind auch deutlich höhere Kosten zu tragen. Hier ist das Fadenlifting eine minimalinvasive Alternative oder Ergänzung zu den bewährten Methoden der Muskelrelaxation mit Botulinum und der Injektion von Hyaluronsäure.

Biostimulation

Die verwendeten Fäden bestehen beispielsweise aus Polydioxanon und sind als resorbierbares Nahtmaterial in der Chirurgie seit vielen Jahren etabliert und erprobt. Die Verträglichkeit ist sehr gut und über die

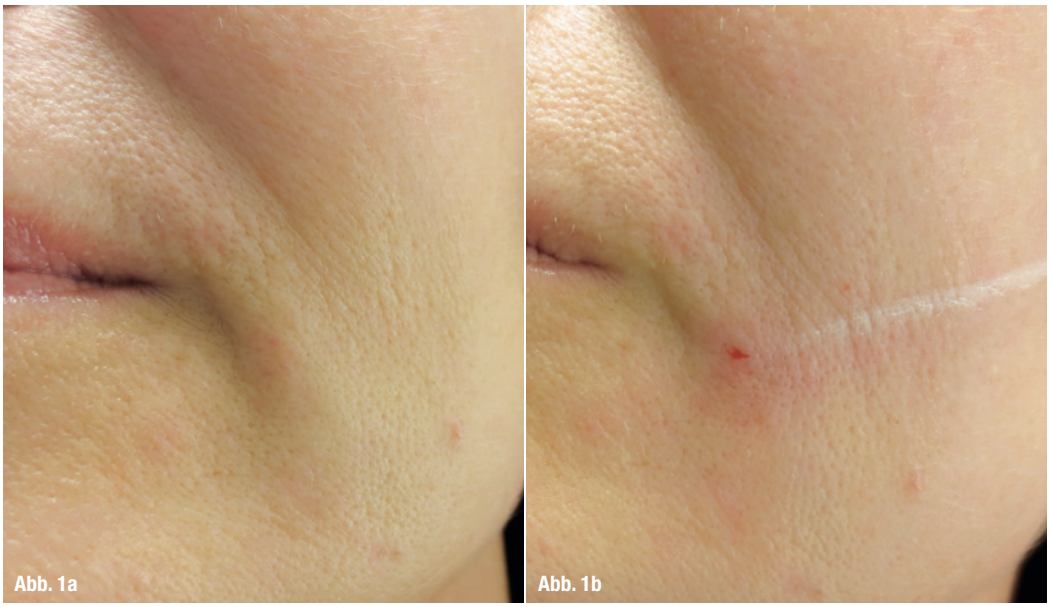

Abb. 1a und b: Patientin vor **(a)** und nach dem Einbringen von einem Barb, 21 G, 60 mm je Seite **(b)** zur Behandlung der Marionettenfalte.*

Abb. 2a und b: Maximale Anspannung des M. orbicularis oris vor der Behandlung **(a)**, versuchte maximale Anspannung nach dem Einbringen von fünf Basic-Fäden auf jeder Seite (horizontal) **(b)**.*
Abb. 3a und b: Vor **(a)** und nach dem Einbringen **(b)** von 0,2 ml Filler und 10 Basic-Fäden in Criss-Cross-Technik.*

Jahre auch gut dokumentiert. Die Fäden werden in tiefer liegende Hautbereiche platziert. Dort initiieren sie eine Fremdkörperreaktion. Der PDO-Faden wird daraufhin durch Bio-Stimulation mit Kollagenfasern ummantelt. In diesem Zusammenhang kommt es auch zu einer Regeneration im Gewebe durch eine Verbesserung des Zellmetabolismus und der Durchblutung durch das Einsprossen neuer Gefäße.
Für die verschiedenen Einsatzbereiche und die unterschiedlichen Hauttypen stehen uns PDO-Fäden unterschiedlicher Dicke und Struktur zur Verfügung. Der variable Einsatz erlaubt individuelle zielorientierte Anwendungskombinationen.

Unterlider und Tear-Trough-Zone

Die Region der Unterlider und der Tränenrinne sind nur mit Botulinum und/oder Fillern manchmal schwer zu behandeln. Eine Reduktion des Muskeltonus der M. orbicularis oculi kann zwar die Krähenfüße etwas vermindern, oftmals kommt es aber infolgedessen zu einem Lymphödem (Tränensackbildung) durch die fehlende Lymphdrainage oder zu einem Absinken der Haut und Faltenbildung über dem unteren Teil der Orbita.
Die Option, hier mit Fillern zu arbeiten, ist möglich, aber sehr diffizil, da Hyaluronsäure hydrophil und eine Ödembildung nicht immer zu vermeiden ist. Hier kann man die Materialmenge an Hyaluronsäure reduzieren, wenn man diese mit dem Einbringen von mehreren Basic-Fäden kombiniert.

Oberlippe

Eine sensible Region ist auch die Oberlippe. Das Auffüllen von sog. „Tabaksbeutel- oder Raucherfältchen" hat oftmals zur Folge, dass die Oberlippe voluminöser wird und ein „duck-lips"-Effekt entsteht. Botulinum in der perioralen Region erfordert viel fachmännisches Geschick und wird nicht von allen Kundinnen als angenehm empfunden. Auch hier kann mit dem horizontalen Einbringen von Basic-Fäden ein mimikreduzierender Effekt und eine Faltenglättung erzielt werden.

Glabella

Eine Alternative für Botulinum-Gegner ist das dichte Einbringen der Fäden horizontal und vertikal über dem Bereich der Glabella. Es kommt zu einem deutlichen Glättungseffekt und die Mimik wird sichtlich reduziert, da die Fäden offensichtlich in der Haut als leichte „Sperre" empfunden werden.

Abb. 4a und b: Patientin vor der Behandlung **(a)** und nach Einbringen von ca. 10 Basic- und 10 Screw-Fäden auf jeder Seite in Criss-Cross-Technik **(b)**.*

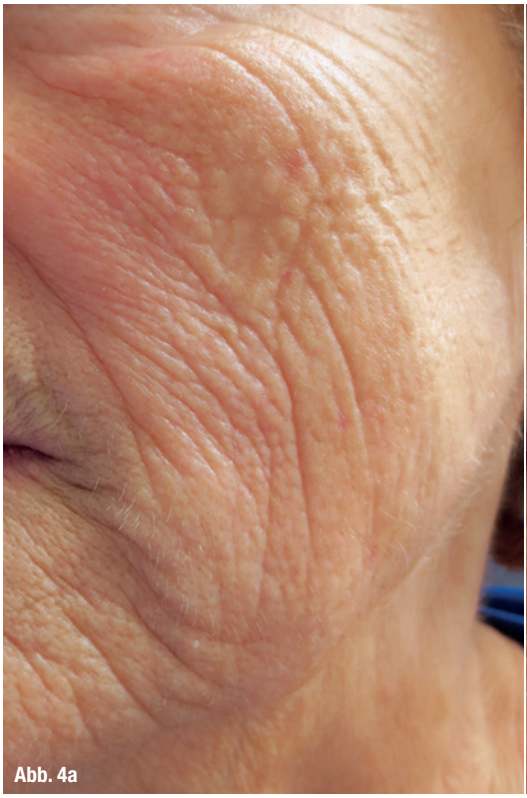
Abb. 4a

Abb. 4b

Wangenregion

Die einfachen Basic-Fäden werden sowohl hauchdünn als auch fest und stabil angeboten. Eindrucksvolle Ergebnisse zeigen sich auch bei Hauterschlaffung im Wangenbereich im höheren Lebensalter. Empfohlene Technik ist auch hier ein netzartiges Einlegen der Fäden.
Es ist darauf zu achten, dass die Fäden komplett unter der Haut verschwinden. Nur wenn sie gänzlich mit Gewebe umgeben sind, können sie sich rückhaltlos auflösen. Sollten Fäden unvollständig versenkt worden sein und Irritationen an der Hautoberfläche auslösen, können/müssen diese durch einfaches Ziehen mit der Pinzette wieder entfernt werden.

Screw-Fäden und Barbs

Die gedrehten Screw-Fäden können zur Anhebung tieferer Falten benutzt werden, z. B. der Nasolabialfalte, querliegender Halsfalten oder tiefer Falten an den Wangen. Hierbei können auch mehrere Screws nebeneinander platziert werden. Aus praktischen Erwägungen ist vorab eine Stichinzision mit einer großlumigen Kanüle empfehlenswert. So lässt sich die Nadel mit dem darum geschlungenen Faden leichter platzieren. Der gedrehte Faden springt nach dem Ziehen der Nadel wie eine Spiralfeder auf und dehnt sich somit im Gewebe leicht aus. Es findet sich sowohl ein Volumeneffekt als auch ein stärkerer regenerativer Effekt, weil der platzierte gedrehte

Abb. 5a und b: Patientin vor **(a)** und nach Einbringen eines Barb-Fadens an den lateralen Augenbrauen **(b)**.*

Abb. 5a

Abb. 5b

Faden eine viel größere Oberfläche besitzt als ein gerader Basic-Faden und somit der regenerative Effekt im Gewebe stärker angeregt wird. Von besonderer Bedeutung sind die sogenannten bidirektionalen Häkchenfäden („Barbs"). Durch die sich aufstellenden seitlichen Verzweigungen verankern sich die Fäden fest im Bindegewebe und die Hautpartien lassen sich partiell ziehen, verschieben und straffen. Diese Methode ist sehr geeignet für sogenannte Hängebäckchen bzw. zur Straffung der Kinnkontur.
Je nach Bedarf und gewünschtem Effekt können hier pro Seite ein oder mehrere Fäden appliziert werden. Mittels einfacher Vektortechnik findet man die optimale Lage der Fäden, nach posterior, kranial oder seitlich. Eine Lokalanästhesie ist über dem Weichteilgewebe der Wangen nicht unbedingt notwendig. Hier reicht es, an der Einstichstelle für kurze Zeit eine Anästhesiecreme aufzutragen oder kurz mittels Kryotherapie zu anästhesieren. Ist die Nadel erst einmal subkutan, ist die Schmerzempfindung gering.
Im Gegensatz dazu wird im Stirnbereich eine Lokalanästhesie über die ganze Länge des gewünschten Fadenverlaufes empfohlen.

Hebung der Augenbrauen

Die Ergebnisse im Stirnbereich sind sehr eindrucksvoll. Durch einen oder zwei Barbs über den lateralen Augenbrauen kann eine sichtbare Lidhebung erreicht werden. Eine operative Lidplastik kann auf diese Weise vielleicht noch etwas hinausgeschoben werden.
Bereits unmittelbar nach der Behandlung sind die Ergebnisse sichtbar. Wie aber von vielen Kunden bestätigt wird, kommt es nach ca. sechs bis acht Wochen nochmals zu einer deutlichen Verbesserung der Gesamtsituation und Gewebebeschaffenheit. Dies erklärt sich aus den bereits ausführlich beschriebenen Umbauvorgängen im Bindegewebe.
Hinzuweisen ist in jedem Fall auf die genaue Abklärung von Vorbehandlungen im Gesicht. Nicht resorbierbare Fäden, Implantate oder auch vorangegangene Facelifts müssen unbedingt genauestens eruiert werden. Unerfreuliche Überraschungen durch ungewöhnlichen Gewebewiderstand oder Fehlplatzierung der Fäden können so vermieden werden.

Zusammenfassung

Die Methode des Fadenliftings ist individuell an die jeweiligen Bedürfnisse der Hautbeschaffenheit und Lokalisation anzupassen, dabei aber in der Hand des erfahrenen Behandlers äußerst variabel einsetzbar.
Durch die Kombination von sofort erzielbaren Effekten durch mechanische Faktoren (Zug mit Barbs) und den in Folge einsetzenden subkutanen Gewebestimulationseffekten stellt das Fadenlifting eine sinnvolle Methode zur Skinrejuvenation dar.

Abb. 6a und b: Patientin vor **(a)** und nach Einbringen von zwei Barbs **(b)**.*

Die Anwendung von PDO-Fäden in der Ästhetischen Medizin ist sowohl eine Alternative für diffizile Regionen als auch eine sinnvolle Ergänzung zu den uns bereits zur Verfügung stehenden minimalinvasiven Methoden wie Botulinum und Filler.

* © Dr. med. Marion Krakor

Kontakt

Dr. med. Marion Krakor
Praxis für Haut- und Geschlechtskrankheiten
Ästhetische Medizin
Gerhard-Ellrodt-Straße 19
04249 Leipzig
Tel.: 0341 4251077
info@hautarztpraxis-krakor.de
www.hautarztpraxis-krakor.de