

DENTAL TRIBUNE

The World's Dental Newspaper · Turkish Edition

İSTANBUL, MART-NİSAN 2014

ISSN: 1304-6098

Fiyatı: 10.00 TL

CİLT: 11

SAYI: 2

Kısa Kısa

Pırlantadan Diş Macunu Ürettiler

ABD'de, New York Kozmetik ve Diş Sağlığı Merkezi uzmanı Dr. Emanuel Layliev, dişteki plakları yok edip dişleri beyazlatırken aynı zamanda yumuşakça törpüleyen gerçek pırlanta tozu içeren bir çeşit diş macunu üretti.

Layliev, bu yeni ürün hakkında "Elektronik diş fırçası ile birlikte kullanılan macun, diş minesini yüzeyini titizlikle temizlerken içeriğindeki pırlanta tozları ile çok daha etkili bir beyazlık sunuyor" dedi.

Hugh Jackman, Usher, Tom Brady gibi ünlülerin kullandığı diş macununun fiyatının 250 dolar olduğu açıklandı.

İstanbul Dişhekimleri Odası "Birlik Grubu"yla Devam Ediyor

12 Nisan 2014 Cumartesi günü yapılan 15.Olağan Genel Kurul'un ardından Oda seçimleri 15 Nisan günü İstanbul Teknik Üniversitesi Yabancı Diller Yüksek Okulu Maçka Kampüsü'nde gerçekleştirildi.

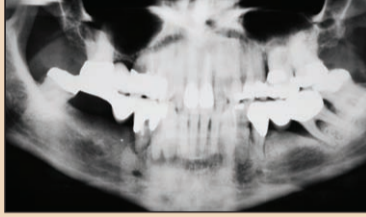
Dişhekimlerinin, seçim alanına ulaşmalarının daha kolay sağlanabilmesi için Yönetim Kurulu organizasyonu ile Bakırköy, Kadıköy ve Avcılar'dan araçlar kaldırıldı.

Şişli İlçe Seçim Kurulu'nun bildirdiği rakamlara göre 2338 kişi oy kullandı. Üç grubun çarşaf liste usulüyle yarıştığı seçimlerde, dişhekimleri, yola Birlik Grubu ile devam etmeye karar verdi.

Yönetim kurulu üyeliklerine; Ahmet Murat Ersoy, Prof. Dr. Enver Sedat Küçükay, Aret Karabulut, Prof. Dr. Atilla Sertgöz, Güler Gültekin, Yaşar Füsün Şeker, Seçkin Özeralp, Sevil Arslan, Burcu Bayar, Denetleme kurulu üyeliklerine; Prof. Dr. Hakkı Sunay, Ali Ulvi Uçar, Bilgehan Nesiri, disiplin kurulu üyeliklerine; Prof. Dr. Cengizhan Keskin, Nevin Özey, Funda Türkbay Fazlıoğlu, Özgür Tutucu, Mehmet Tuncay seçildi.

www.dental-tribune.com

Yenilik & Uygulama



Diyet Lazer Tedavisi

Rekonstrüktif çalışmaların dâhil olduğu zamanlarda, rezektif cerrahi tedavi geçirmiş derin marjinal parodontopatisi olan hastalar için her zaman uzun süreli diş tedavisi sağlama imkân elde edememekteyiz. Yukarıda belirtilen durumdan dolayı sadece sınırlı miktarda literatür mevcuttur.

► Sayfa 8

Haber



Diş Hekimliği 6 Yıla Çıkıyor

Milli Eğitim Bakanlığı (MEB), YÖK Yasa Taslağı'na eklediği bir madde ile üniversitelerde okutulan bölümlerin eğitim sürelerinde değişiklik yapılmasını istedi. Değişiklik yapılırsa, mühendislik ve eczacılıkta eğitim süresinin 5, mimarlık ve diş hekimliğinde ise 6 yıla çıkarılması gündeme gelecek.

► Sayfa 4

Haber



Diş Dokunur Bir Hikâye

Türk Dişhekimleri Birliği'nin katkılarıyla, Colgate ve Gazeteci Tayfun Talipoğlu, "Diş Dokunur Bir Hikâye" ile Samsun'daydı... Gazeteci Tayfun Talipoğlu, Türkiye'nin dört bir yanını dolaşarak, halkı ağız ve diş sağlığı konusunda bilinçlendirdiği bir yolculuk başlattı.

► Sayfa 4

Ajanda



Dental Travmatoloji Kongresi

IADT, iki yılda bir düzenlediği Dental Travmatoloji Kongresi'ni bu yıl 'kıtaları buluşturan şehir' İstanbul'da gerçekleştirecek. 19-21 Haziran tarihleri arasında yapılacak uluslararası kongre çalışmalarını dünya çapında ünlenmiş isimler sunum yapacak.

► Sayfa 11

TDB Kongresinin Detayları Belli Oldu

Türk Dişhekimleri Birliği, 20. Uluslararası Diş Hekimliği Kongresi ve Expodental 2014 Fuarı geçtiğimiz günlerde yeni bir duyuru yaptı. 29-31 Mayıs tarihleri arasında yapılacağı bildirilen kongre ve fuar, Aydın Dişhekimleri Odası tarafından organize edilecek.

Dental Tribune Türkiye
Elif Taman Dilek

Kongre; turizm cenneti, eferler diyarı, incirin anavatanı Aydın'ın Kuşadası ilçesinde bulunan Efes Kongre Merkezi'nde gerçekleştirilecek.

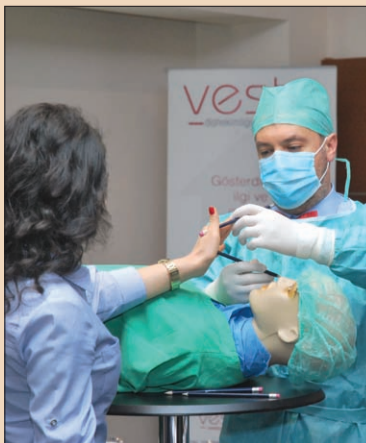Kongrede ele alınacak konu başlıkları şunlar olacak: immedat implant uygulamaları, sabit restorasyonlarda simantasyon teknikleri, muayenehanelerde sterilizasyon ve dezenfeksiyon, tam seramik restorasyonlar, ilaç kullanımı, oro dental travmalarda multidisipliner yaklaşım, tek diş eksikliğinde restorasyon se-

çenekleri, kadın yaşamının farklı evrelerinde ağız-diş sağlığı, kısa implantlar, estetik kompozit uygulamaları ve 'cut-back' tekniği, minimal adeziv yaklaşımlar, adeziv reçine siman, endodonti, diyabet ve ağız-diş sağlığı, Ni-ti aletleri, fonksiyonel ortodontik tedaviler, çocuk dişlerinde travma, uluslararası çürük sınıflandırma ve değerlendirme sistemi (ICCMS), adeziv restorasyonlar, implant üstü protezler, dental X Ray'ler, amalgam ve kompozitler, beslenme alışkanlıkları ağız-

→ DT Sayfa 1



VESTA 32. Asistan Temel Eğitimi



Dental Tribune Türkiye
Elif Taman Dilek

Diş hekimisi yardımcı personelleri, VESTA - Vestiyer Akademisi'nin yeni seminerinde bir araya geldi. 15-16 Şubat tarihlerinde İstanbul Radisson Blu Otel'de düzenlenen eğitim VESTA Eğitim Koordinatörü Dt. Mustafa Bekerecioğlu tarafından verildi.

2007 yılından bu yana yapılan Yardımcı Personel Temel

→ DT Sayfa 2

Kadavra Uygulamalı İmplantoloji ve Cerrahi Kursu

Prof. Dr. Bahadır Giray & Dr. Norbert Fock

Viyana 04 - 08 Aralık 2014, Viyana

AYRINTILI BİLGİ İÇİN 0212 481 02 20

Bu kurs esnasında, bir hastaya gelecekte uygulayacağınız prosedürleri deneme, dokular arasındaki gizli tehlikeleri öğrenme ve hassas anatomik yapılara ne kadar yakın çalıştığımızı saptama fırsatı bulacaksınız. Değişik anatomik yüzeyleri, kasları, sinirleri, arterleri, organları görerek, dokunarak, keşfederek benzersiz bir deneyim yaşayacaksınız.

←DT Sayfa
1'den: TDB Kongresinin
Detayları Belli Oldu

diş sağlığı ilişkisi, CAD / CAM, diastema, bioemülasyon, endodontik cerrahi, dental erozyonlar, halitosis, sistemik hastalıklar, periodontoloji, engelli hastalara diş hekimliği, malpraktis.

Türkiye genelinin yanı sıra farklı ülkelerden de katılımın beklendiği kongrede katılımcılara, birçok konu başlığı altında konuşma yapacak isimler ise sırasıyla; Stephan Schultz, Kemal Ünsal, Sedat Küçükay, Güven Külekçi, Urs Brodbeck, Sibel Gökse, Alev Özsoy, Doğan Dolanmaz, Kemal Çalışkan, Uğur Erdemir, Serdar Yalçın, Ali Rıza Odabaşı, Sema Yarman, Sema Becerik Çınar, Hümeysra Kocaeli, Uğur Tekin, Arzu Aykor, Muhitin Toman, Övül Kümbüloğlu, Roland Streckbein, Giuseppe

Cantotore, Oğuz Kılınç, Taner Gören, Murat Akkaya, Senem Yiğit Özer, Atilla Sertgöz, Temel Yılmaz, Aslan Gökbuget, Hande Şar Sancaklı, Christian Geinhardt, Amid İsmail, Tamer Lütfi Erdem, Candan Paksoy, Nihal Avcu, Sami Büyükgökçesu, Funda Yanıkoğlu, Bilge Hakan Şen, Başak Yücel, Yiğit Şirin, Esra Can, Atef Shaker İbrahim Said, Sevil Gürkan, Nil Altay, Tolga Akova, Patricia Valerio, Zafer Çehrel, Şebnem Türkün, Mine Dünder Çömlekoğlu, Ece Eden, Zeliha Öcek, Gamze Aren, Banu Ermiş, Javier Tapia - Guadix, Kemal Çalışkan, Hülya Çankaya, Gürkan Eskitaşçıoğlu, Sema Belleri, Thomas Atin, Kemal Subay, Sedat Küçükay, Figen Sevgican, Başak Yücel, Murat Aydın, Nurgan Budunelli, Ertuğrul Sabah, Turhan Atalay, Mustafa Güler, Arzu İşseven, Halide Savaş. DT



←DT Sayfa
1'den: VESTA 52. Asistan Temel
Eğitimi

Eğitim Semineri büyük ilgi görüyor. Diş hekimliği kliniğinin önemli unsurlarından yardımcı personeller için organize edilen eğitime İstanbul, Muğla, Gaziantep, Yalova, Adana, Ankara, Mersin, Isparta gibi illerden asistanlar katıldı. 32'nci kez gerçekleştirilen eğitim seminerinde yardımcı personelin rolü, diş hekimliği muayenehanesinin işlevi, dişin anatomisi, diş hekimliğinde tedavi dalları, dişlerle ilgili kullanılan terimler, hasta kayıtları, kullanılan temel alet, cihaz ve sarf malzemeleri, hekim-yardımcı personel senkronize çalışması, anestezi, ilkyardım, ofis yönetimi gibi konu başlıkları ele alındı.

Yardımcı personellerin bilgi, birikim ve mesleki bilinçlerini üst safhalara taşımak ve günlük çalışmalarında katkıda bulunmak amacıyla yapılan eğiti-

me teorik bilgilerle birlikte uygulamalı konular da eşlik etti. Dt. Mustafa Bekerecioğlu'nun detaylı ve önemli bilgi aktarımları ile geçen iki tam günlük eğitimde katılımcılar rahat ve eğlenceli bir ortamda enformasyon ve deneyim sahibi oldu.

VESTA'nın yardımcı personeller için bugüne kadar düzenlediği onlarca eğitime, sempozyuma, seminere Türkiye genelinin yanı sıra yurt dışından da yüzlerce asistan iştirak etti. VESTA, yardımcı personellere alanlarında önemli edinimler kazandırmak amacıyla etkinliklerini sürdürüyor.



Seda Uçar (Yalova)

Daha geniş bir günde olabiliyordu. Bu eğitimden o kadar çok keyif aldım ki daha uzun süreli birçok eğitimin olmasını istiyorum. İyi ki varsınız. Dr. Mustafa Bekerecioğlu'na bize bu eğitimleri verdiği için çok teşekkür ediyorum.

Ceyda Çalışkan (Ankara)

İlk defa eğitime katılıyorum. Ortam harika ve dersler çok iyi, çok verimli geçti Mustafa hocamız sayesinde.

Şenel Akdamar (Adana)

İyi ki İstanbul'a gelmişim diyorum. Mustafa Hocamız harikaydı. Bilmediğimiz ve yanlış bildiğimiz birçok şeyi onun sayesinde öğrendik. Çok teşekkür ediyorum.

Mine Tanrıku (Gaziantep)

Daha önce de çeşitli eğitimlere katılmışım ama bu eğitim için söyleyeceğim tek şey var: Daha iyisi olamazdı. Tek kelime ile mükemmel. DT



DENTAL TRIBUNE

The World's Dental Newspaper - Turkish Edition

Dental Tribune International

Yayıncı: Torsten Oemus

Grup Editörü
Daniel Zimmermann
newsroom@dental-tribune.com
Tel.: +49-341/4 84 74-107

Klinik Editörü
Magda Wojtkiewicz

Online Editör
Yvonne Bachmann
Claudia Duschek

Baskı Editörleri
Sabrina Raaff
Hans Motschmann

Uluslararası Yayın Kurulu

Dr. Nasser Barghi, Ceramics, U.S.A.
Dr. Karl Behr, Endodontics, Germany
Dr. George Freedman, Esthetics, Canada
Dr. Howard Glazer, Cariology, U.S.A.
Prof. Dr. I. Krejci, Conservative Dentistry, Switzerland
Dr. Edward Lynch, Restorative, Ireland
Dr. Ziv Mazor, Implantology, Israel
Prof. Dr. Georg Meyer, Restorative, Germany
Prof. Dr. Rudolph Slavicek, Function, Austria
Dr. Marius Steigmann, Implantology, Germany

Dental Tribune International

Holbeinstr. 29, 04229 Leipzig, Germany
Tel.: +49 341 4 84 74 502 | Fax: +49 341 4 84 74 175
www.dental-tribune.com | info@dental-tribune.com

Bölge Ofisleri

Asya Pacific
Dental Tribune Asia Pacific Limited
Room A, 20/F, Harvard Commercial Building, 111 Thomson Road, Wanchai, Hong Kong
Tel.: +852 5115 6177 | Fax: +8525115 6199

The Americas
Tribune America, LLC
116 West 25rd Street, Ste. 500, New York, N.Y. 10011, USA
Tel.: +1 212 244 7181 | Fax: +1 212 224 7185

Dental Tribune Türkiye

Yayıncı: Vestiyer Yayın Grubu

Sahibi
Bülent Manav

Editör
Prof. Dr. Cem Şener

Yayın Kurulu
Prof. Dr. Ateş Parlar
Prof. Dr. Ender Kazazoğlu
Prof. Dr. Faruk Haznedaroğlu
Doç. Dr. Enis Güray

Kurumsal Satış Müdürü
Derya Arslan

Sorumlu Yazı İşleri Müdürü
Rahmi Çelikağ

Yazı İşleri
Elif Taman Dilek

Tercüme
Nilgün Kayhan

Abone Servisi
İlhan Köse, Ergül Kaya

Dental Tribune Grafik
Hakan Zengin

İdare Yeri
Meridyen İş Merk.
Eski Çırpıcı Yolu No:1/550
34010 Merter / İstanbul / Türkiye

Telefon
+90 212 481 02 20

Faks
+90 212 481 02 46

internet
www.vyg.com.tr / www.dentiss.com

e-posta
bilgi@vyg.com.tr

Basım Yeri
Elma Basım, İkitelli/İstanbul
Tel: 0212 697 50 50

© 2014, Dental Tribune International GmbH • Bütün hakları saklıdır.

Dental Tribune klinik bilgileri ve yapımcıların haberlerini doğru olarak yayınlar, fakat ürün talebinin geçerliliğinden ve dizgi hatalarından sorumlu değildir. Ayrıca, yayıncı ürün isimlerinden, isteklerinden ya da reklamverenler tarafından verilen beyanlardan sorumlu değildir. Yazarların görüşleri onlara aittir ve bunlar Dental Tribune International'ı yansıtmaz.

Dergi Adı Dental Tribune Türkiye, Yayın Türü Süreli - Yaygın, Basım Tarihi: 15.05.2014

Abone ücreti: 1 Yıllık (6 Sayı) 60,00 TL

■ Dental Tribune Türkiye, Dişhekimliği Dergisi abonelerine ücretsiz olarak gönderilir.

44. Bilimsel Kongre İstanbul'da



Periodontoloji ve implantolojinin ilgi çekici konularının aktarılacağı kongrenin 44.sü 09-10 Mayıs tarihlerinde Sheraton İstanbul Maslak Otel'de gerçekleştirilecek.

Dr. S. Jepsen, Dr. F. Graziani, Dr. O. Zühr, Dr. F. Hughes, Dr. A. Parashis, Dr. G. Zucchelli, Dr. A. Klinger, Dr. S. Yılmaz, Dr. E. Buduneli ve Dr. K. Kasaj'ın konuşmacı olacağı kongrede; "İleri periodontitisli bireylerde dişleri ağızda tutmak veya çekip implant uygulamak", "Periodontal ve periimplant yumuşak doku estetiği sağlanmasında mikro-cerrahi prensipler: Bilimsel veriler, klinik önem ve geleceğe ait görüşler", "Periodontal tedavide sistemik risk faktörlerinin yönetimi", "Periimplantitis muayenehanede nasıl tedavi edilebilir: Gerçekler ve sınırlar" gibi konular konuşulacak. DT Ayrıntılı bilgi için: www.tpd2014.org

Uludağ'ın Zirvesinde 23. Sempozyum

Türk Dişhekimliği Birliği'ne bağlı Bursa Dişhekimleri Odası, Uludağ Sempozyumu'nun bu yıl 23'üncüsünü gerçekleştirdi. Ağaoglu My Mountain Otel'de yapılan etkinlik 24-26 Ocak günleri arasında düzenlendi.

Bursa'nın yanı sıra çevre illerden de katılımın gözlemlendiği sempozyumda bilimsel etkinliklerle birlikte kayak merkezi Uludağ'da çeşitli faaliyetler de yapıldı. Bilimsel oturumlar çerçevesinde Prof. Dr. Atilla Sertgöz "Anterior Bölgede İmplantüstü Restorasyonlarda Estetiği Nasıl Sağlayabiliriz?" konu başlığında bir sunum gerçekleştirdi. Ayrıca peri-implantitis üzerine genel ve detaylı bilgiler aktaran Prof. Dr. Burak Demiralp "Peri-implantitisin Nedenleri ve Tedavisi" ni anlattı. Sonrasında Prof. Dr. Özen Doğan Onur "Muayenehanede Acil Durum Yönetimi"ni ele alarak muayenehanelerde uygulanması gereken maddelere açıklık getirip

acil durumlarda diş hekimlerinin yönetim konusu hakkında bilgilendirmelerde bulundu.

Endodonti alanında yaptığı "Rejeneratif Endodontik Tedaviler: Bir Durum Güncellemesi" sunumunda rejeneratif tedavileri ve günümüzdeki durumu katılımcılara aktaran Prof. Dr. Zaffer Çehrelî'nin ardından sempozyumun son konuşmasını

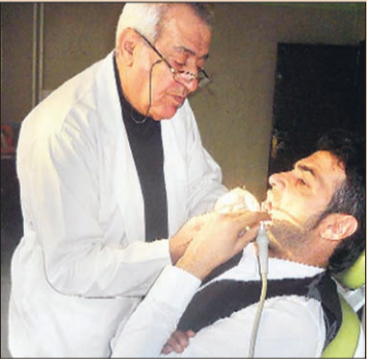Prof. Dr. Derya Germeç Çakan "Ortodontik ve Restoratif Ortak Uygulamalar" hakkında, dişlere yapılan restore ve ortodontik uygulamaları katılımcı hekimlerle paylaştı.

23. Uludağ Sempozyumu'na bazı diş hekimleri aileleriyle katılarak bilimsel bilgi edinimlerinin yanı sıra Uludağ'da keyifli vakit de geçirdi. Sempozyum ile

ilgili değerlendirmede bulunan Oda Başkanı Emel Eroğlu, "Bilimin, mesleki paylaşımın azaldığı; yabancılaşmanın yaşandığı günümüzün acıtan gerçekliğinde; hepimizin özlediği dostluk ve samimiyeti hep birlikte yaratacağımıza inanarak bir araya geldik. Katılan tüm meslektaşlarımıza teşekkür ediyorum" şeklinde konuştu. [Dİ](#)



37 Yıldır Her Cuma Bedava Diş Çekiyor



Muş'ta özel muayenehanesi bulunan Diş Hekimi Cihat Doğan, 37 yıldan bu yana her cuma günü bedava diş çekiyor.

Ankara Gazi Üniversitesi Diş Hekimliği Fakültesi mezunu olan evli ve 3 çocuk babası Cihat Doğan (69), zengin yoksul ayırımı yapmadan özel muayenesinde cuma günleri ücretsiz diş çekimi yapıyor. Van'daki Yüzüncü Yıl Üniversitesi'nin Mediko Sosyal Merkezi'nde diş hekimisi olarak çalışan Doğan, iki yıl önce emekli olarak yerleştiği Muş'ta da bu geleneği sürdürüyor.

Doğan, üniversite yıllarında bir hocasının bedava diş çekimi yapmasına tanık olduğunu ve bunu 37 yıldır kendisinin sürdürdüğünü ifade eden Doğan, "Özel muayenehanemde cuma günleri zengin-yoksul ayırımı yapmadan bedava diş çekimi yapardım. 35 yıl çalıştıktan sonra iki yıl önce emekli olup Muş'a yerleştim. Bu geleneğimi şimdi burada sürdürüyorum. Van'da uzun süre görev yaptığım için bedava diş çekimini herkes biliyor ve cuma günleri 50'den aşağı hastam olmazdı. Burada yeni olduğum için hasta sayısı ise 15 ile 20 arasında oluyor" dedi. [Dİ](#)



En iyi sonuçlar
Maksimum kolaylık

Estetik tutkusu. Restoratif Prosedür Çözümü.

Size mükemmel sonuçları sunmak 3M ESPE'nin tutkusudur. Bu nedenle ürünlerimiz performans ve kullanım kolaylığı konusunda sürekli çitayı yükseltmektedir.

Restoratif Prosedür Çözümündeki ürünler yüksek performans göstererek, sonuçtan ödün vermeden size zaman kazandırır.

Birlikte kullanıldığında uzun dönemde estetiğini koruyan, basit ve tek bir çözüm sunarlar.

Başarısı kanıtlanmış 3 ürün. Tek basit çözüm.

Single Bond
Universal
Adeziv

Filtek™ Ultimate
Üniversal Restoratif

Sof-Lex™
Spiral Bitim ve Cila Diskleri



3M Türkiye
Şehit Siman Eroğlu Cad.
Akel İş Merkezi No: 6 A Blok Kavacık - Baykoz / İstanbul
espetr@mmmm.com
www.3MESPE.com

3M ESPE

Diş Hekimliği Eğitimi 6 Yıla Çıkıyor



Milli Eğitim Bakanlığı (MEB), YÖK Yasa Taslağı'na eklediği bir madde ile üniversitelerde okutulan bölümlerin eğitim sürelerinde değişiklik yapılmasını istedi. Bu kapsamda mevcut sistemde çoğu üniversitede lisans bölümü oldukları için 4 yıl okutulan işletme, turizm ve otelcilik, bankacılık, sigortacılık gibi bölümlerin 2 seneye; hukuk, coğrafya, sosyoloji, tarih, psikoloji gibi bölümlerin ise 3 seneye indirilmesi planlanıyor. Değişiklik yapılırsa, mühendislik ve eczacılıkta eğitim süresinin 5, mimarlık ve diş hekimliğinde ise 6 yıla çıkarılması gündeme gelecek.

Milli Eğitim Bakanı Nabi Avcı'nın, görüş ve önerilerini içeren bir önyazı ile Başbakanlığa gönderdiği YÖK Yasa Taslağı'nda, üniversitelerde okutulan bölümlerin eğitim sürelerinde değişiklik yapılmasını istediği öğrenildi. Yazısında Türkiye'de tıp fakülteleri hariç bütün lisans programlarının 4 yıl eğitimi kapsadığını hatırlattığı belirtilen Avcı'nın, eğitim sürelerinde bölümde okutulan derslerin ağırlığı göz önünde bulundurularak yeniden planlama yapılması gerek-

tiğine dikkat çektiği ifade edildi. Türkiye'de mevcut sistemde, programlar lisans ya da ön lisans programları olarak ikiye ayrılıyor. Lisans programları 1 yıl yabancı dil hazırlık eğitiminin ardından 4 yıl alan eğitimini içerirken, ön lisans programları 1 yıl hazırlık eğitiminin ardından 2 yıl alan eğitimi programını kapsıyor. Bir istisna olarak tıp fakültelerinde ise öğrencilere 6 yıl boyunca eğitim veriliyor.

Bakanlığın "eğitim süreleri düşürülsün" önerisinin ayrıntılarına göre işletme, turizm ve otelcilik, bankacılık, sigortacılık gibi bölümlerin eğitim süresinin 2 seneye; hukuk, coğrafya, sosyoloji, tarih, psikoloji, ekonomi, edebiyat gibi bölümlerin ise 3 yıla düşürülmesi planlanıyor. Düzenleme yapılırsa, mühendislik ve eczacılıkta eğitim süresinin 5 yıla, mimarlık ve diş hekimliği bölümlerinde ise 6 yıla çıkarılmasının gündeme gelmesi bekleniyor. Yeni sistemde, isteyen öğrencinin alan eğitimine geçmeden önce, üniversitede 2 yıl "temel eğitim" alabileceği bir model üzerinde de duruluyor. [DT](#)

"Diş Dokunur Bir Hikâye" Projesi Samsun'da Anlatıldı

Türk Dişhekimleri Birliği'nin katkılarıyla, Colgate ve Gazeteci Tayfun Talipoğlu, "Diş Dokunur Bir Hikâye" ile Samsun'daydı...

Colgate'in Diş Dokunur Bir Hikâye Projesi kapsamında Gazeteci Tayfun Talipoğlu, Türkiye'nin dört bir yanını dolaşarak, halkı ağız ve diş sağlığı konusunda bilinçlendirdiği bir yolculuk başlattı. "Diş Dokunur Bir Hikâye" adlı proje kapsamında Türk Dişhekimleri Birliği'nin desteğiyle düzenlenen ağız sağ-

lığı bilgilendirme toplantılarının Samsun ayağı 10 Mart Pazartesi gerçekleştirildi. Toplantıda; Samsun Diş Hekimleri Odası Başkanı Abdullah İlker, Samsun Diş Hekimleri Odası Yönetim Kurulu, Diş Hekimi Övgü Tunçdemir ve Tayfun Talipoğlu hazır bulundu.

Samsun Diş Hekimleri Odası'nda düzenlenen toplantıda, ağız sağlığı konusunda çarpıcı bilgiler paylaşıldı. Diş çürüğünün, dünyada en sık rastlanan kronik hastalık olduğuna dikkat çekilerek, 5 milyar insanın (dünya nüfusunun %80'i) diş çürüğüyle karşı karşıya olduğu belirtildi. Diş çürükleri ve diş eti rahatsızlıklarının, romatizma, şeker hastalığı, görme bozukluğu, kalp krizi, böbrek iltihabı, zatür-



ree ve ülser gibi rahatsızlıklara neden olabileceği; oluşum sürecinde kontrol edilirse, diş çürüğünün önlenilebileceği anlatıldı.

Toplumun diş çürüğünün önemli bir sağlık problemi olduğunu anlamasının gelecek nesiller için büyük önem taşıdığına inanan Colgate, Türk Dişhekimleri Birliği'yle beraber, çeşitli şehirlerde halkı bilinçlendiren toplantılar düzenlemeye devam edecek. [DT](#)

Kaynak: www.ab-pr.com/tr



Çocuklara Mandibular Anestezi 20 Yaş Dişi Gelişimini Engelleyebilir

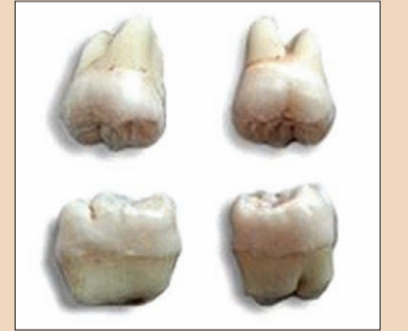Amerikan Tufts Üniversitesi'nde yaşları 7 ve üzeri olan 200'ün üzerinde çocukta yapılan araştırmada, mandibular anestezi yapılan çocuklarda yapılmayanlara oranla 20 yaş diş eksikliğinin daha fazla görüldüğü saptandı.

Tufts Üniversitesi Diş Hekimliği Fakültesi Protetik Diş Tedavisi ve Konservatif Diş Tedavisi bölümü öğretim üyesi Prof. Dr. Anthony Silvestri, "Anestezi yapılan çocuklarda 20 yaş diş eksikliği insidansının yüksek olması tesadüf olamaz. Yaklaşık 100 yıldır çocuklara mandibular anestezi

yapılıyor ve belki bilinmeden 20 yaş dişi oluşumu engelleniyor. Yaptığımız araştırmalar, 20 yaş dişi oluşumunun neden aksaklığa uğradığı konusunda umut verici" dedi.

Normal olarak, 20 yaş dişi tomurcuğu 2-6 yaşları arası oluşmaya ve diş, ergenlik çağı sonunda-yetişkinlik başında sürmeye başlar. Amerika'da 10 kişiden 9'u, ağrı ve enfeksiyona neden olan 20 yaş dişi sürme problemleri yaşıyor.

Yayınlanan makalenin referansı: Jerry Swee, Anthony R. Sil-



vestri, Jr., Matthew D. Finkelman, Alfred P. Rich, Stanley A. Alexander, and Cheen Y. Loo. Inferior alveolar nerve block and third-molar agenesis: A retrospective clinical study. JADA, April 2013 144(4): 389-395. [DT](#)

Kaynak: <http://jada.ada.org/content/144/4/389.abstract>

Protez Sempozyumu 4 Mayıs'ta

Sevenler Diş Deposu'nun düzenlediği "Protetik Diş Tedavisinde Yeni Yaklaşımlar" temalı "Protez Sempozyumu" 4 Mayıs tarihinde Cemile Sultan Korusu'nda yapılacak.

İsviçre'den MDT Max BOSS-HART, Kore'den Prof. Dr. Kyung Woo SONG, Türkiye'den Prof. Dr. Tonguç Sülün, Aret Susam ve Güven Bozat'ın konuşmacı olduğu kongrede Lingualize oklüzü yöntemiyle diş dizimi, Cad-Cam protezler, porselen diş üretim teknikleri, porselen diş üretiminde kalitenin artırılması, implant üstü hareketli protezlerde lamine uygulamaları konuları konuşulacak. Sempozyuma katılmak için 0216 308 49 43 numaralı telefondan detay bilgi öğrenebilirsiniz. [DT](#)

MTA-FILLAPEX

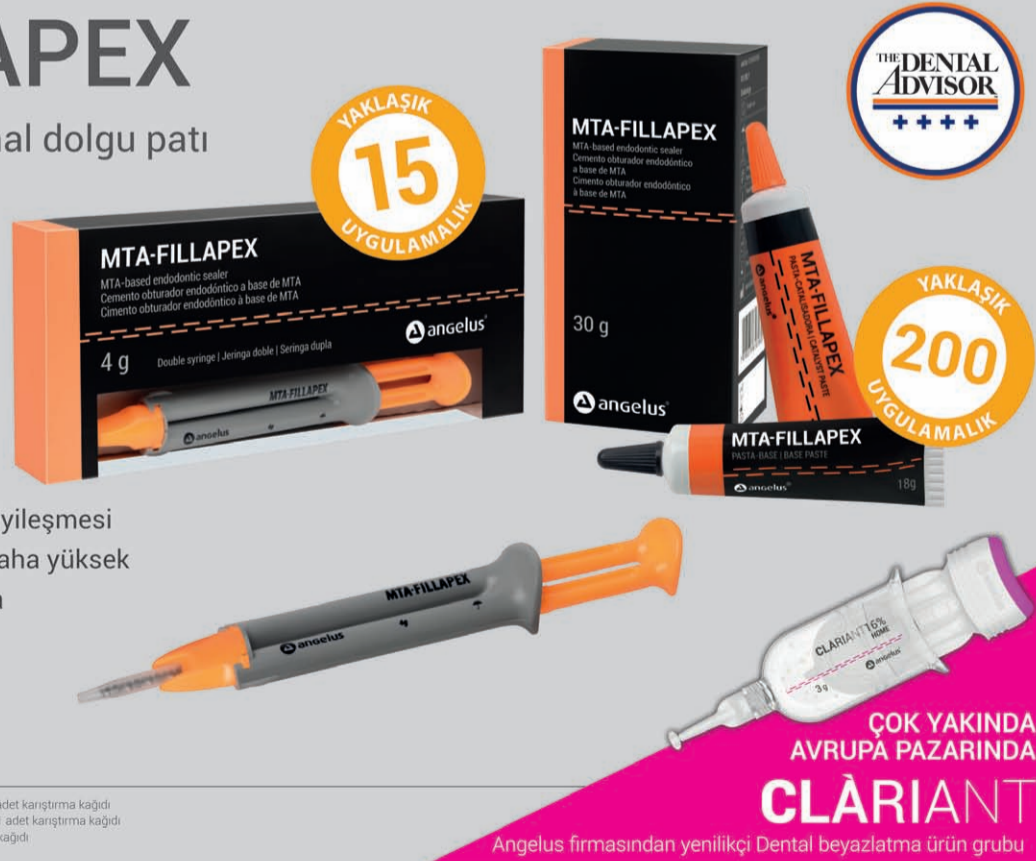MTA içerikli, rezin bazlı kanal dolgu patı

Pulpa dokusu kadar biyolojik

Özellikleri ve faydaları:

- Bio uyumlu - Az enflamasyonla doku iyileşmesi
- 3mm alüminyum ölçüğüne göre %77 daha yüksek
- Sertleşme süresi - 2 saat ve 10 dakika
- Akışkanlığı - 27.66 mm
- Film kalınlığı - 39.6 µm
- Genleşme oranı - 0.088%
- Çözünürlüğü - 0.1%

Ref. 826 - MTA Fillapex, Tüp - 1 adet 12 g baz pasta, 1 adet 18 g katalizör pasta ve 1 adet karıştırma kağıdı
Ref. 828 - MTA Fillapex, Tüp - 1 adet 7.2 g baz pasta, 1 adet 4.8 g katalizör pasta ve 1 adet karıştırma kağıdı
Ref. 827 - MTA Fillapex Siringa - 4g siringa, 10 adet otomatik uç ve 1 adet karıştırma kağıdı
Ref. 158 - Otomatik uç - 10 adet



ÇOK YAKINDA
AVRUPA PAZARINDA
CLARIANT

Angelus firmasından yenilikçi Dental beyazlatma ürün grubu

angelus
science and technology
www.angelus.ind.br

Gülso Tıbbi Cihazlar ve Malzeme San. Tic. A.Ş.

Meriç Mahallesi 5627 Sokak No.10
35090 Çamdibi Bornova, İzmir, Türkiye

444 3 621

www.gulsa.com.tr
info@gulsa.com.tr

T: +90 232 469 00 33 Pbx.
F: +90 232 469 09 00

facebook.com/gulsa.tibbicihazlar
twitter.com/gulsa.tibbi
http://dentalavm.com

gulsa
başarıyoruz, hedefimiz.

Diş Protezinde Bor Devrimi

Cumhuriyet Üniversitesi Diş Hekimliği Fakültesi tarafından diş protezi üretiminde bor madeni kullanıldı. Fakülte Dekanı Prof. Dr. Kemal Özdemir başkanlığında öğretim üyeleri Doç. Dr. Hakan Demir, Doç. Dr. Hakan Akın, Yrd. Doç. Dr. Derya Özdemir Doğan ve Yrd. Doç. Dr. Faik Tuğut'tan oluşan ekip 30 ay önce bor madeni kullanarak diş protezi yapmak için bir çalışma başlattı. Deneme çalışmalarında günümüzde diş protezi yapımında kullanılan malzemeye bor madeni ilave edildi. Yapılan çalışma sonunda bor madeni katkılı yeni protezin çok daha sağlam olduğu tespit edildi. Üretilen yeni protezin öncekilerde görülen bakteri üretimi ve mantar sorununu da oluşturmadığı belirtildi. Bor madeni ile yapılan protezin bu tür bakterilerin tutunmasına izin vermediği anlaşıldı.

Hakem Heyetinin Onayından Sonra Patent Alınacak

Prof. Dr. Kemal Özdemir çalışmanın tamamlanma aşamasına geldiğini, hakem heyeti onayından sonra patent alınacağını belirtti. Özdemir, bor madeninin dünyadaki rezervinin yüzde 70'inin Türkiye'de bulunduğu dikkat çekerek şöyle dedi: "Bu maden çok stratejik bir maden ve pek çok alanda kullanılıyor. Tarımda gübreden, otomobil yapımına, hayalet uçakların zırhının yapılmasında bor maddenin kullanılıyor. Bu milli bir maden diyebileceğimiz bor madenini bizim alanımızda nasıl değerlendireceğimiz düşüncesi uzun zamandır aklımdaydı. Ancak günümüzde bu maden stratejik özelliklere sahip olduğu için, bunun teknolojisi çok yaygın olarak bilgi dolaşımında değil. Stratejik özelliklerinden dolayı herkes kendi bilgisini kendisine saklıyor. Bu sebeple biz de bu madeni kendi alanımızda nasıl kullanabiliriz düşüncesiyle uzun zamandır kafa yormaktaydık. Cumhuriyet Üniversitesi Diş Hekimliği Fakültesi'nde oluşturduğumuz ekiple bu maden üzerinde çalışmaya başladık. 3 farklı tipini değişik oranlarda protez malzemesi olan polimetil metakrilatın içerisine kattık. Bunun üzerinde fiziksel ve biyolojik deneyler yaptık.

Dünyada Bu Alanda Başka Çalışma Yok

Bu fiziksel çalışmalarda gördük ki polimetil metakrilatın dayanıklılığı yüzde 25 oranında artıyor. Biyolojik çalışmalarda da gördük ki toksik bir madde değil, aksine hücrelerle yaptığımız çalışmalarda hücre ölümüne sebep olmadı. Bakterilerle yaptığımız çalışmada bu madenle yapılan protezin yüzeyine mantar hücreleri ve bakteriler tutunmuyor. Polimetil metakrilatın bir dezavantajı da buydu. Üzerine mantar hücreleri tutduğunda eğer ağız hijyeni de kötüyse mantar hastalığına neden oluyordu. Bu çalışmaların daha başındayız. Bunu diş hekimliğinin değişik alanlarında kullanmayı düşünüyoruz. Onun için çok faz-

la ayrıntı da veremiyoruz. Bu çalışma ulusal anlamda bizim onurumuz olacak. Dünyada bu alanda başka bir çalışma yok."

Bor Madeni Güçlendiriyor

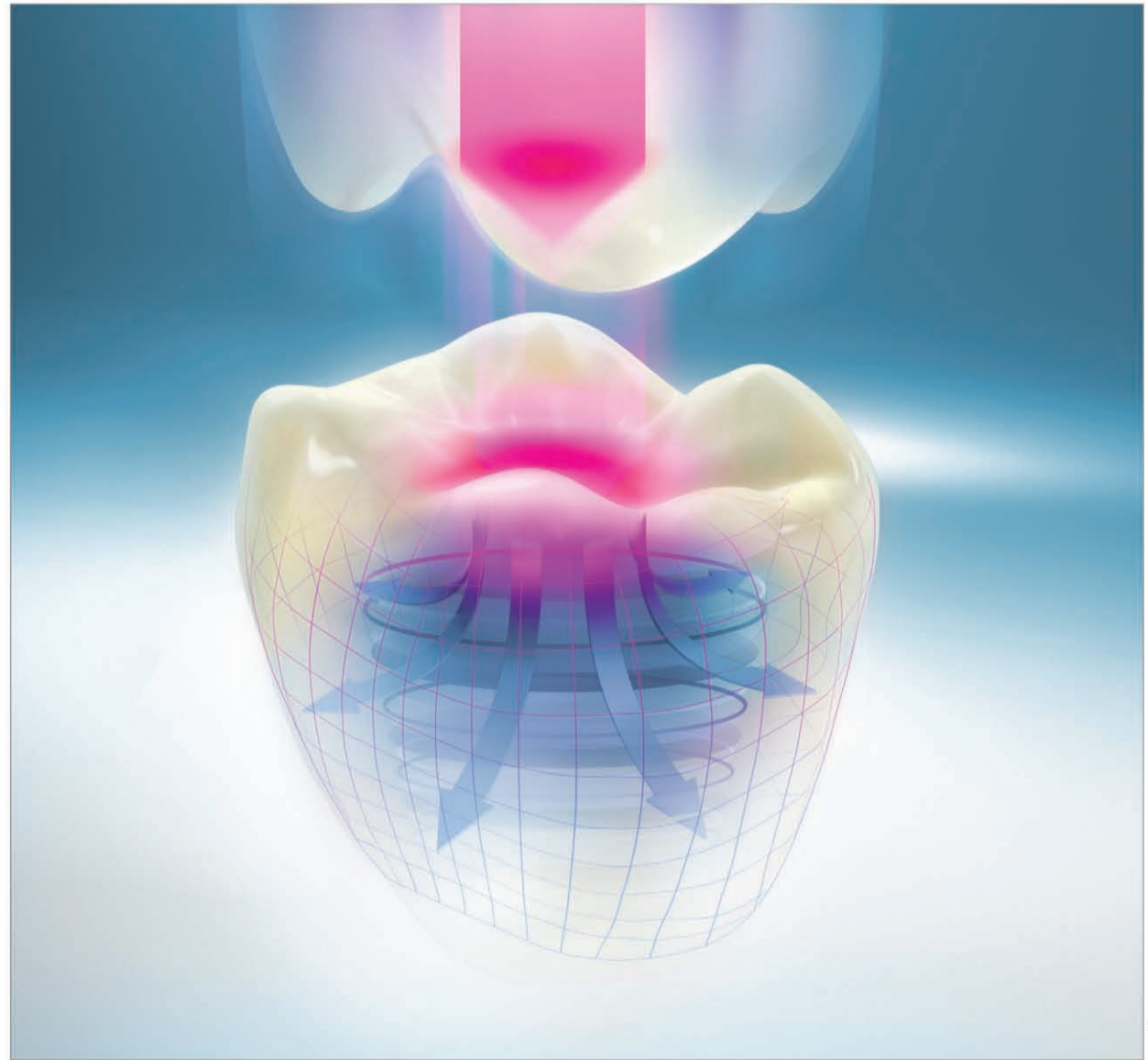
Prof. Dr. Özdemir, sektörde cam fiberler ile yapılan protezlerin de güçlendirilmesi ile ilgili çalışmalar olduğunu belirterek şöyle konuştu: "Cam fiberlerin ve karbon fiberlerin ağız doku-

suna ve diş eti mukozasına temas ettiği zaman son derece irital malzemeler. Borda böyle bir sıkıntı yok. Üstüne üslük bor ile cam fiber kadar da sertlik elde ettik. Bu çalışmalarını sürdüreceğiz. Biz tamamen bordan protez yapmıyoruz. Yani yine aynı protez malzemesini kullanıyoruz. Aynı zamanda da içerisine güçlendirici olarak bor madenini katıyoruz." ■



VITA ENAMIC® Dayanıklılığı yeniden tanımlıyor.*

Çiğneme kuvvetlerini en iyi şekilde absorbe eden çift katmanlı ağ yapılı ilk hibrit seramik!



VITA shade, VITA made.

VITA

VITA ENAMIC, sertliği esneklikle kombine edip çiğneme kuvvetlerini en iyi şekilde absorbe ederek, dayanıklılık konusunda yeni standartlar belirler. VITA ENAMIC klinikler ile laboratuarlara optimum seviyede güven ve ekonomik işlenebilirlik özelliklerini temin eder. Hasta-

lar ise VITA ENAMIC malzemesini doğala özdeş dişleri olarak algılar. VITA ENAMIC, özellikle molar dişlerdeki kron uygulamalarında ve minimum prepare edilmiş restorasyonlar için uygundur. Daha ayrıntılı bilgi için: www.vita-enamic.com [facebook.com/vita.zahnfabrik](https://www.facebook.com/vita.zahnfabrik)

En başarılı olmanın formülü: Sertlik + Esneklik = Güvenilirlik²

DIS-MAT A.S. Rumeli Cad. Silahtar Han No. 53 Kat. 3-4
3-4 Osmanbey/İstanbul
Tel: 0212-343 81 73 · Faks: 0212-343 81 67
www.dismat.com · info@dismat.com

*Yenilikçi hibrit seramik yüksek elastikiyet dışında, adeziv uygulamadan sonra çok yüksek bir dayanıklılığa sahip olur.

Yeni Legacy 4

Legacy 4 İmplant, Legacy 2 implant gövdesiyle abutment ve transfer parçası olarak kullanılan iki parçalı Fixture-Mount kombinasyonudur. Anodlanmış üst bölge transfer parçası olarak dizayn edilmiş metal-metal bağlantısı ile abutmenta sürgülü bağlantı sağlanmıştır. Bunun yanı sıra Legacy 4 Fixture Mount özellikleri arasında konkavite



transgingival çıkış profiliyle diş eti şekillenmesine yardımcı olacak şekilde dizayn edilmiştir.

Çift sarmal yizler implantın sokete daha hızlı yerleştirilmesine, boyna yakın bölgede bulunan üçlü yiz dizaynı ise yiv-ke-mik tutunumunun artırılmasına ve boyun bölgesindeki stresin azaltılmasına yardımcı olmak için yapılmıştır.

Güvenli-Torq özelliği implant arayüzünün

zarar görmesini engellemektedir. İki farklı yüzey opsiyonu vardır: Hidroksilapatit ile pürüzlendirilmiş ve hidroksilapatit kaplanmış yüzey. Her şey tek pakette: implant gövde, fiksture-mount, kapama vidası ve iyileşme başlığı içermektedir. Üçlü mikro yiv, aşamalı derinleşen yivler ve apekten yükselen üç derin oluk gibi özellikler sahip implant; 30 yıllık birikimin eseridir. **Imp-lant Direct, Tel: 0312 466 06 10**

DMC 5020

Fonksiyonel ve dayanıklı kompakt bir yapıdadır. Laboratuvarlara zahmetsizce yerleştirmek için 80 cm'lik kapıdan geçebilecek şekilde tasarlanmıştır. Makine ebatlarından performans özelliklerine kadar tüm makine karakteristikleri zirkonyum oksit, krom kobalt, titanyum, PMMA, Wax, kompozit gibi bilinen tüm önemli malzemeleri işlemeye uygun olacak şekilde tasarlanmıştır. Rijit ve vibrasyon



emen yapıdadır. Ana yapı, tek parça dökümden yapılmıştır. Diğer hareketli parçalar, paslanmaz malzemenin üretilmiştir. Parlak kromla kaplanarak, hem estetik hem de bütünlük sağlamıştır. Yüksek hassasiyet derecesine sahip vida mili ve lineer ray-araba konfigürasyonu ile hassasiyet ve tekrar edebilirlik özelliği, yüksek beklentileri karşılayacak şekilde tasarlanmıştır. Otomatik pnomatik takım değiştirme özelliği, kapalı sistem su soğutmalı 60.000 devir/ dakika Alfred Jaeger Spindle, tüm frezleme işlerinde yeterli torku ve hassasiyeti sağlayacak şekilde tasarlanmıştır. Parça döner eksenini, malzemenin merkez noktasında, takım döner eksenini ise spindle merkezine konumlandırılmıştır. **Kavram Sağlık, Tel: 0216 311 79 50**

48th INTERNATIONAL SPECIALISED EXHIBITION

BulMEDICA BulDENTAL

MAY 21 - 23



INTER EXPO CENTER • IEC
www.bulmedica.bg

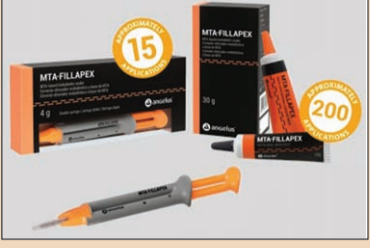

Take your invitation here

Cosmopen Cilt Yenileme Sistemi



Mikro iğneler ile cilt yenileme tedavisinde alınan başarılı sonuçlar üzerine derma roller sistemi daha da geliştirilerek motorlu hale getirilmiştir. Dünya çapında Meso Pen veya Derma Pen olarak da bilinen bu yeni Otomatik Mikro İğneleme Cihazı "COSMOPEN" ile daha iyi sonuçlar alabilmektedir. Cilde dik açıyla ve çok hızlı bir şekilde girip çıkan iğneler Derma Roller'a oranla daha az hasar verir ve daha az acı hissedilir. Hekimlerin ve salonların Derma Roller'daki iğne ölçülerini stoklama problemini ortadan kaldırır. Bir kişinin farklı bölgelerinde farklı iğne ölçüleri kullanılması gerektiğinde tek bir kartuşla daha etkin bir tedavi yapılabilmektedir. İğne ölçüsü cihazın üzerinden manuel olarak ayarlanır. Bu sayede her hastada tam steril uygulama yapılabilir. Bazı pen'lerde iğne üzerine ölçü başlığı takılarak ayarlama yapıldığı için cilde temas eden bu ölçü başlıkları sterilizasyon sıkıntısı yaratmaktadır. Güçlü motoru ile çalışma esnasında yarattığı vibrasyon, kullanılan ürünlerin cilt altına daha iyi penetrasyonunu sağlar. Tıpkı Derma Roller'larda olduğu gibi; cilt yenileme, kırışıklık, akne izleri, yanık ve/veya yara izleri, saç bakımı, selülit ve çatlak gibi tüm alanlarda kullanılabilir. **Sunray, Tel: 0216 347 28 53**



MTA içerikli kanal dolgu patıdır. Uzun dönem tıkama kapasitesi mevcuttur. Yüksek radyoopasiteye sahiptir. Apeks ve perforasyon bölgelerindeki sert doku tortularını geliştirir. Sertleşme süresince genleşme düşüktür. Doku sıvıları ile temas halinde düşük çözünürlük gösterir. Doldurma için mükemmel vizkoziteye sahiptir. Diş boyamaz. Ojenol içermez. Rezin simanın sertleşmesini etkilemez. Gutta percha ya da gümüş uçlarla kombine ederek daimi diş kök kanallarının final obturasyonu için endikedir.

Angeus MTA Fillapex MTA İçerikli Kanal Dolgu Patı

Kök kanal hazırlığı için seçilen endodontik tekniğe göre kök kanalı hazırlanır. Temizlenir. Kurutulur. Karıştırma için karıştırma uçları şırıngaya takılır. Pat sıkdıktan sonra hemen uygulanır. (karıştırma uçları kullanım sonrası atılır) doldurma için seçilen endodontik tekniğe göre, gutta percha MTA Fillapex ile kaplanır ve kanal doldurulur. MTA Filla-

pex aynı zamanda lentülo veya karıştırma ucuna takılabilen aparatlarla direkt kanala da uygulanabilir. MTA Fillapex'li bir kanalın boşaltılması gerekirse, gutta perchalı dolguların sökülmesi için uygulanabilen tüm teknikler uygulanabilir. Çalışma süresi 30 dakika ve sertleşme süresi minimum 120 dakikadır. **DT Gülsa Tıbbi Cihazlar, Tel: 0232 469 00 33**

Colgate Sensitive Pro-Relief

3 saniyelik tek bir uygulama ile anında ve 4 hafta süren rahatlama sağlar. Diş taşı temizliği gibi dental işlemlerden önce ya da sonra kullanım imkânı sunar. Profilaksi patlarında olduğu gibi cilalama lastiği kullanarak hızlı ve kolay uygulama ile yıkama işlemi kolaylaştırır. Hafif lekeleri çıkarır.



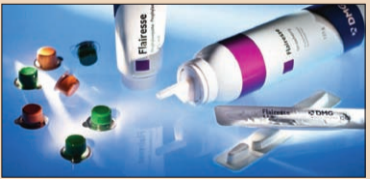Dentin hassasiyetinde anında ve uzun süreli rahatlama sağladığı klinik olarak kanıtlanmış ilk diş macunudur. Doğrudan hassas diş üzeri- ne parmak ucuyla masaj yaparak 1 dakika boyunca uygulandığında anında rahatlama sağlar. Çürüklere karşı koruma için sodyum monoflorofosfat formunda 1450 ppm florür özelliklidir. **DT**

Champions® Dört Köşeli İmplantları



Biyolojik Titanyum sınıf 4'ten üretilen soğuk işlenmiş implantlardır. Kılavuz olukları kuronların ya da prep başlıkları sement etme için yönlendiricidir. Oluklar implantı anguldruva ile yerleştirmeyi sağlar. Krestal mikro vida yiv ile primer stabilite garanti etmektedir. Dört köşeli implantlar öncelikli olarak sabit protezli daha kapsamlı çalışmalarda kullanılmaktadır. Tercihen D1 ve D2 kemiklerinde kullanılır. Prensip olarak Condenser'e gerek duyulmaz. **DT Champion Implants, Tel: 0539 338 83 31**

Flairesse Prophylax Macun



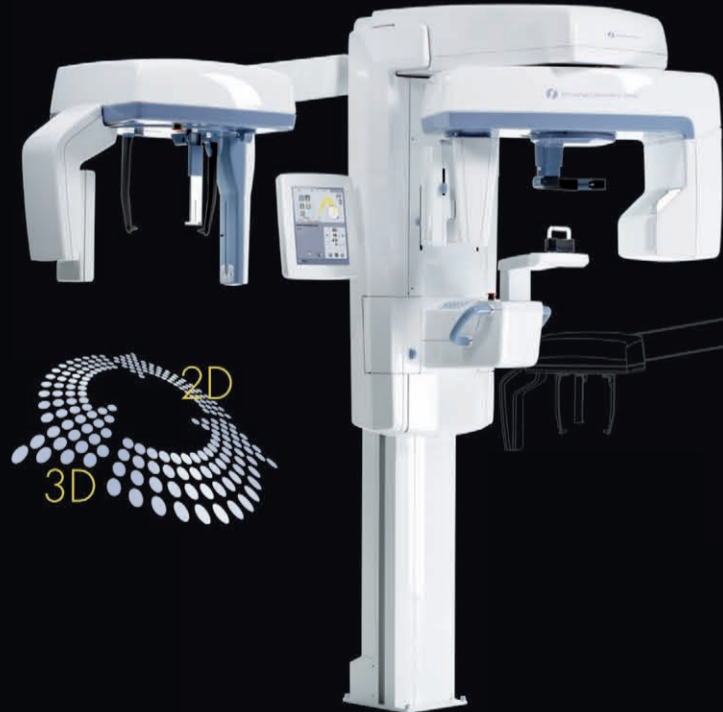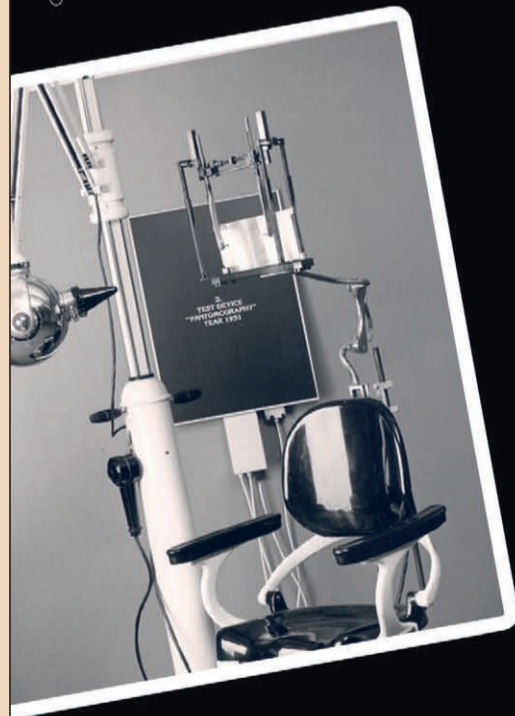Yeni Prophylaxe-Sistem, her adım için tümü Xylit ve Fluorid ile olmak üzere kendine özgü bir malzeme sunar: Plak ve izlerin giderilmesini sağlayan bir macundur. Diş dakesinin yoğun şekilde güçlendirilmesi için jel ve köpük uygulaması vardır. Hassasiyeti azaltan bir ciladır. Tüm ürünlerin tadı güzeldir. Yüzeysel, yumuşak, sert plakaları ve diş lekeleri ortadan kaldırır. Optimum temizlik ve cila etkisi sağlar. Sıçramaz. 5 Abrasionsgrade, Xylit ve Fluorid'lidir. Nane ve kavun tatları bulunmaktadır. **DT İlkay Diş Deposu, Tel: 0212 588 16 14**

The One

"THE TRUE IMAGING EXPERTS"
GO FOR INSTRUMENTARIUM DENTAL

This is the one that started it all. This is the one, that set the benchmark for everyone to follow. This is the one with a long legacy of innovation. This is the one which became synonymous with quality – **This is Instrumentarium Dental's ORTHOPANTOMOGRAPH®. The OP1.**

With a legacy of innovation and experience spanning over 50 years, we've mastered the clinical excellence valued by true dental professionals. We're ready for the next 50 years. As a true professional yourself, are you ready to join us for this journey?



1961 | ORTHOPANTOMOGRAPH® OP1

2011 | ORTHOPANTOMOGRAPH® OP300

2013 | The journey continues

www.instrumentariumdental.com



INSTRUMENTARIUM

Periodontitis Tedavisinde Diyot Lazerle Yüzey Dekontaminasyonu

3 Vakanın 15 yıllık Tedavi Sonuçları

Dr. Georg Bach, Almanya

Rekonstrüktif çalışmaların dâhil olduğu zamanlarda, rezektif cerrahi tedavi geçirmiş derin marjinal parodontopatisi olan hastalar için her zaman uzun süreli diş tedavisi sağlama imkânı elde edememekteyiz. Buna bağlı olarak, yukarıda belirtilen durumdan dolayı sadece sınırlı miktarda literatür mevcuttur. Yeni tedavi kavramları ya da kanıtlanmış bir tedavi rejimini tamamlayıcı adjuvan tedavilerle ilgili yayınlanmış çalışmaların / diğer yayınların sayısı daha da azdır. İlk Diyot lazer (dalga boyu 810 nm) 1995 yılında, Köln, IDS'de tanıtılmıştır. Bu cihaz -ilk önce bir prototip olarak- 1994 yılından beri test aşaması kapsamında kullanılmıştır. 1994 yılının sonunda, hastalar ilk kez, o zamana kadar diş hekimliğinde kullanılmamış olan bu "yeni" la-

zer dalga boyu ile tedavi edilmiştir. Diyot lazer ışığının diş hekimliğine entegrasyonu ile ilk olarak ilgilenenlerden Krekeler ve Bach liderliğindeki Freiburg Laser çalışma grubu, bu yeni teknolojinin önemli avantajlarını belirtmişlerdir.

Yüksek performanslı Diyot lazerler 810 nm dalga boyunda tek renkle uyumlu ışık yaymaktadırlar. Bu ışık özellikle karanlık yüzeyler tarafından çok iyi emilmektedir. Bu nedenle, lazer enjeksiyon (= Diyot lazer), diş cerrahisinde yaygın olan kesimlerin yapılması, ağız boşluğu içindeki iyi huylu tümörlerin çıkarılması, implant ekspozürü ve mukogingival cerrahide kullanım için çok uygundur. Diyot lazerin bu mükemmel kesme performansı lazer ışığının dokuda bulunan hemoglobin tarafından

olağanüstü emilimine bağlanabilir. Diyot lazer yumuşak doku cerrahisindeki kullanımının dışında (implantlar ve dişlerde) mikroplar tarafından sarılmış yüzeylerin dekontaminasyonu için de kullanılmaktadır. Bu uygulamalarda özellikle gram-negatif, anaerobik mikrop spektrumunun lazer ışığı tarafından yeterince zarar gördüğü kanıtlanmıştır.

Aşağıdaki makede -seçilmiş olan üç hasta vakası aracılığıyla- marjinal parodontopatislerin tedavisinde lazer ışığı dekontaminasyonunu birleştiren "Freiburg" deneyimimiz anlatılmaktadır.

Malzeme ve metodoloji

15 yıl boyunca (12/94-04/10) diş tedavisi almış olan üç hasta-ya ait tedavi sonuçlarını sun-

maktayız. Başlangıçta, bu üç hasta yetersiz destek doku dejenerasyonu olan derin bir parodontopati sorunu yaşamıştır. Bu üç hasta için tedavi, aşağıdaki rejimine göre ilerlemiştir:

1. İlk tedavi

(12-1994'ten 01-1995'e)

- Hastanın motivasyonu ve eğitimi
- Temizleme ve cilalama
- Dezenfekte ajanlarının uygulanması

2. Rezektif faz

(01-1995 ve / veya 02-1995)

- Mukoperiosteal flepin oluşturulması
- Granülasyon dokusunun çıkarılması
- Diyot lazer ışığı ile dekontaminasyon (p = 1.0 Watt; tmax = 20 sn)

- Apikal yumuşak doku kayması

3. Rekonstrüktif faz

(01-1995 ve / veya 02-1995)

- Kemik büyütme - eğer gerekirse
- Mukogingival düzeltmeler - eğer gerekirse

4. Geri çağırma fazı

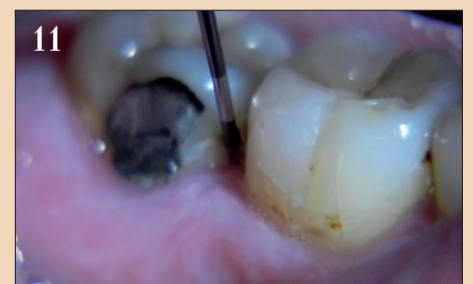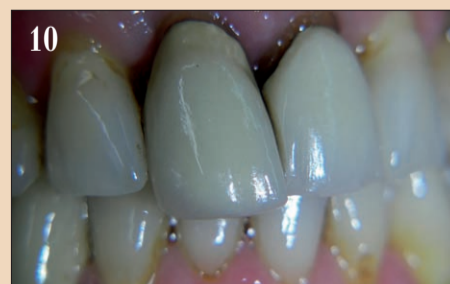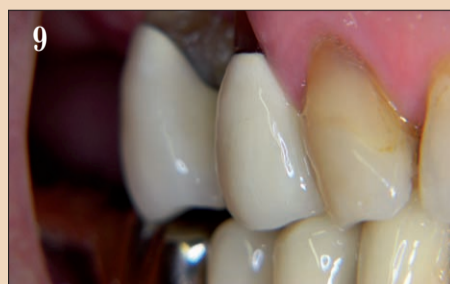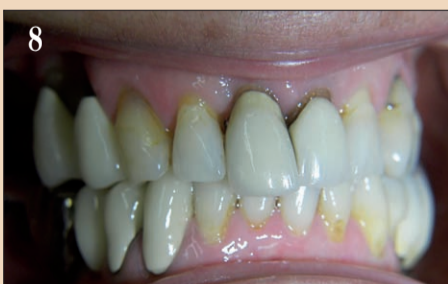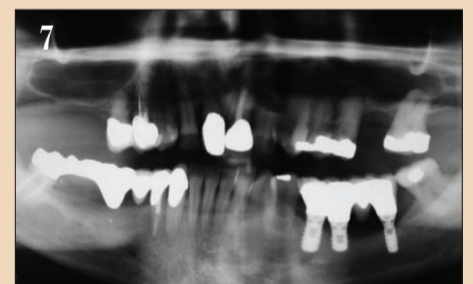
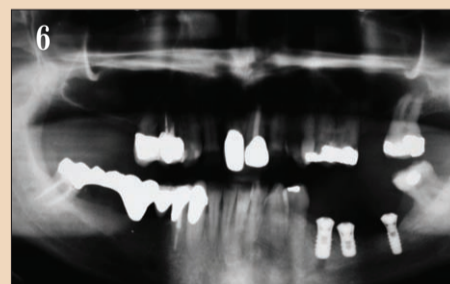
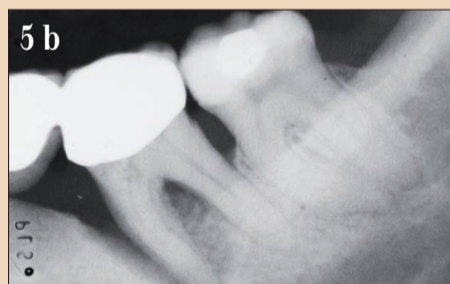
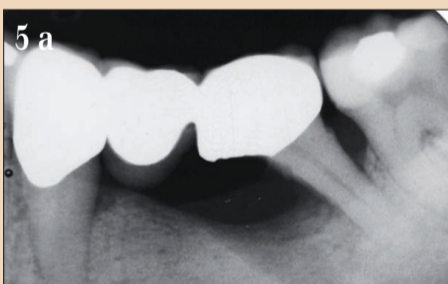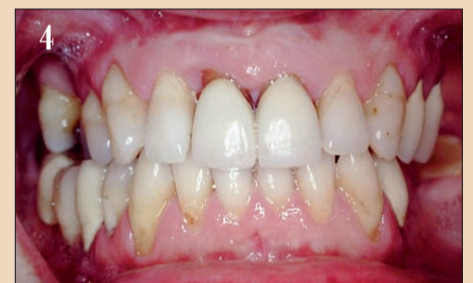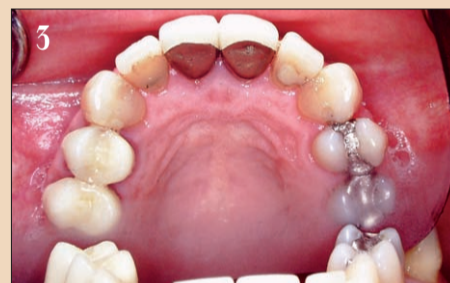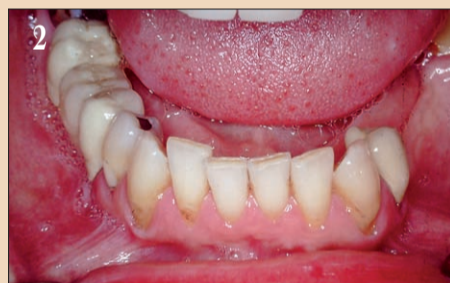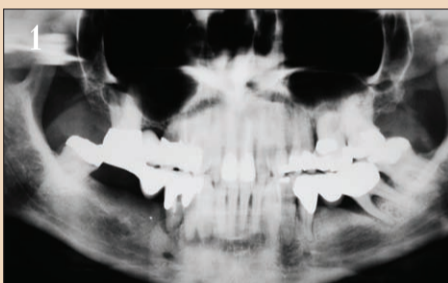
(05-1995'ten günümüze)

- 4 hafta, 6 ay, 1 yıl sonra ve daha sonraki her yıl: klinik kanıtların tamamının gözden geçirilmesi, X-ışını tanısı, gerekirse açığa çıkan kök alanlarının Diyot lazer ışığı ile tekrar dekontaminasyonu

Görüntüleme prosedürleri

Genel bir kural olarak uygu-

→  Sayfa 9



VAKA 1

Şekil 1. Panoramik tomografi (acil servis) 1995 yılından- tedavi başlamadan hemen önce.

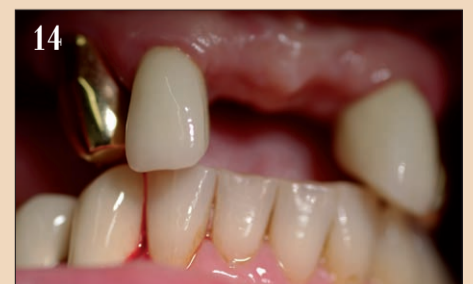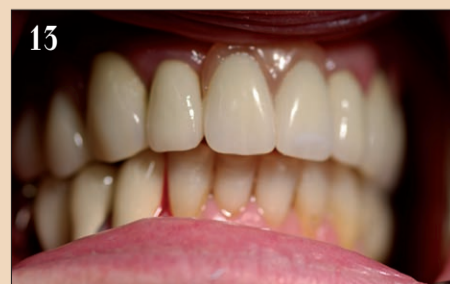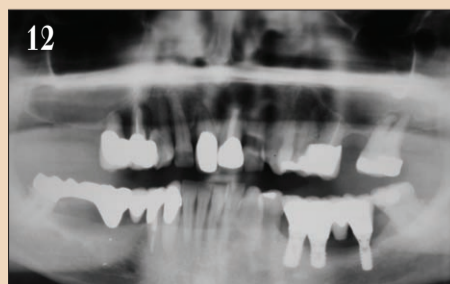
Şekil 2-4. 1995 yılındaki temel bulgular.

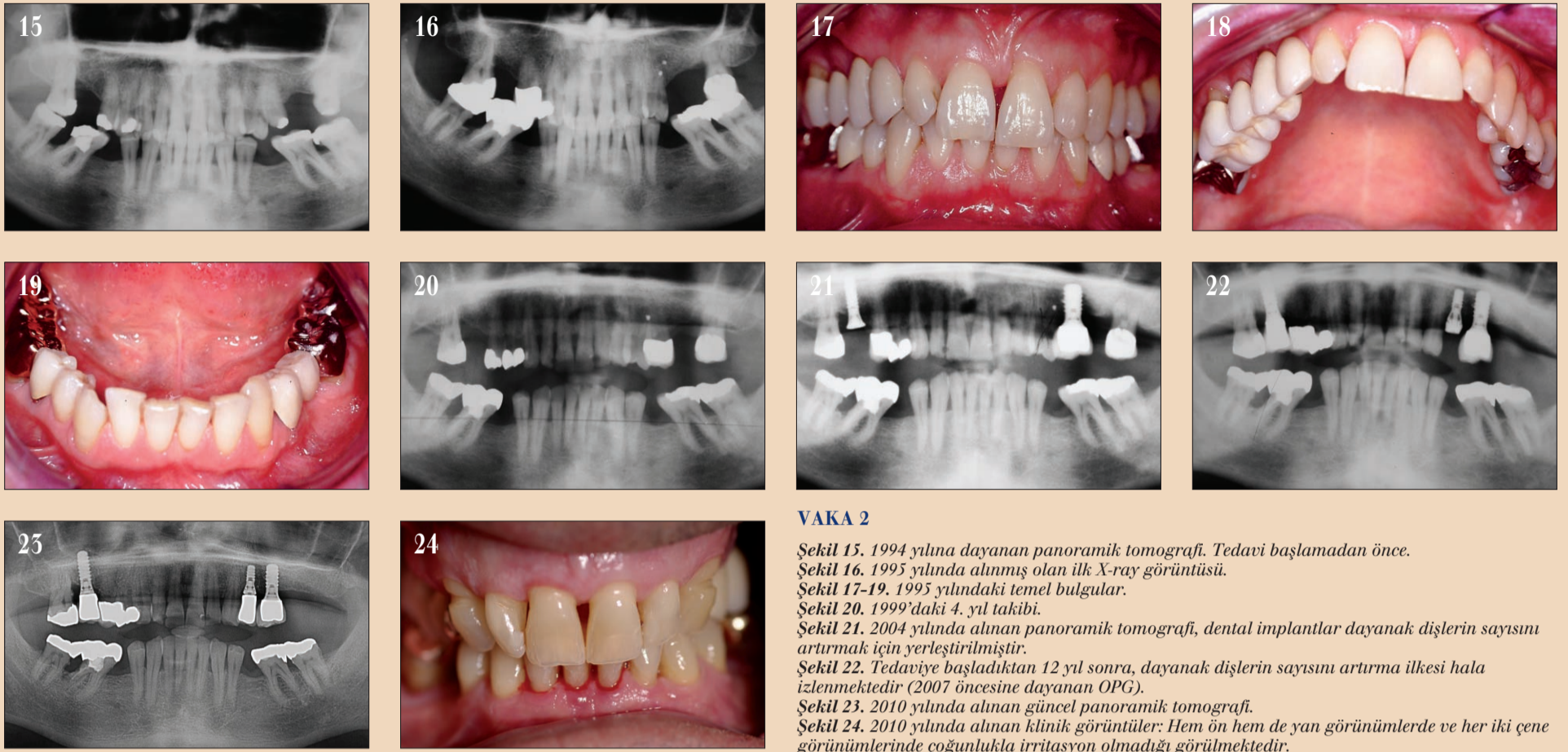
Şekil 5a ve 5b. Diş 37 üçüncü kadranda (Kasım 1995) büyük dişsiz bir boşlukla sonuçlanmış olan hemiseksiyona (Ağustos 1995) rağmen korunabilir değildir.

Şekil 6. Mandibulanın körelmiş sol yarısına 3 kısa implantın ("kısalar") yerleştirilmesi sonrasındaki ortopantomogram.

Şekil 7. 2001 yılındaki 6. yıl takibi.

Şekil 8-11. 2009 yılındaki klinik bulgular, maksilla restorasyonundan kısa bir süre önce (genel görünüm ve ayrıntılar). Şekil 12. 15,14,24,25, no.lu dişlerin üzerindeki periodontal lezyonlar (dikey kemik dejenerasyonu) o kadar ileri seviyededir ki bu dişler korunamayabilir olarak kabul edilebilir. Şekil 13 ve 14. Temel bulgular ile karşılaştırıldığında maksilla ile ilgili önemli değişiklikler vardır. Bazı dişlerin ekstrakte edilmesi gerekmektedir. Ayrıca, çıkarılabilir bir köprü (teleskop köprü) takılmıştır.





VAKA 2

Şekil 15. 1994 yılına dayanan panoramik tomografi. Tedavi başlamadan önce.

Şekil 16. 1995 yılında alınmış olan ilk X-ray görüntüsü.

Şekil 17-19. 1995 yılındaki temel bulgular.

Şekil 20. 1999'daki 4. yıl takibi.

Şekil 21. 2004 yılında alınan panoramik tomografi, dental implantlar dayanak dişlerin sayısını artırmak için yerleştirilmiştir.

Şekil 22. Tedaviye başladıktan 12 yıl sonra, dayanak dişlerin sayısını artırma ilkesi hala izlenmektedir (2007 öncesine dayanan OPG).

Şekil 23. 2010 yılında alınan güncel panoramik tomografi.

Şekil 24. 2010 yılında alınan klinik görüntüler: Hem ön hem de yan görünümünde ve her iki çene görünümünde çoğunlukla irritasyon olmadığı görülmektedir.

← DT Sayfa 8

lan görüntüleme yöntemleri, orthopantomogram (panoramik tomografi) ve özel durumlarda / ek bir önlem olarak paralel bir teknik olarak diş filmi görüntüleridir.

Şiddetlenmiş iltihapların olduğu birkaç durumda A-tarama ve B-tarama ultrasonografi de kullanılmıştır. Operasyon öncesinde ve hemen sonrasında bir orthopantomogram ve daha sonra her üç yılda bir panoramik tomografi alınmıştır.

Ortopantomogramın en büyük avantajı, tüm dişlerin osseöz limbus alveolaris ve önemli bitişik anatomik yapıların panorama görüntüsüdür. Diş filmi görüntüleri paralel bir teknik olarak karşılaştırıldığında limbus alveolarisin davranışı ile ilgili önermeleri etkinleştirdiğinden dejenerasyonun ilerlemesi ve durağanlığı sorunları hakkında bilgi vermektedir.

Mikrobiyal tanılama

Tanısall radyoloji sırasında (yukarıya bakınız), etkilenen alanlarda mikrop ekstraksiyonu da yapılmıştır. Bu geleneksel mikrobiyal inceleme tekniği yoluyla (mikrop ekstraksiyonu-ekim-saf kültürler-mikroskopik numune-gaz kromatografisi- antibiyotik duyarlılığı ve renkli test şeritleri) yapılmamış; onun yerine, DNA-RNA hibridizasyon tüpleri kullanılmıştır. Bu hibridizasyon tüplerinin avantajı ekim için problemlen alanlardan hiçbir canlı malzeme gerekmemesi böylece klinikteki iş yükünün azaltılmasıdır. Buna ek olarak, klasik mikrobiyal eksaminasyon ile karşılaştırıldığında sonuçlar çok daha hızlı elde edilmektedir. Bu hızlı testlerin dezavantajı nispeten fiyatlarının yüksek ve kullanılan ürünün sulkustaki tüm mikrobiyal organizmaları değil, yalnızca özel belirteci olan mikropları tespit edebilmesidir.

Bir mikrop ekstraksiyonunun planlandığı alanın pamuklu bir

çubukla dikkatlice kurutulması gerekmektedir. Kağıt ucu daha sonra yerine konulmuş ve 10 saniyelik bir maruziyetin ardından hemen steril bir kap içinde paketlenip, mikrop belirme için üreticiye iletilmiştir. Üretici, mikropları tespit etmiş ve sözde belirteç mikrop değerlerini değerlendirmiştir. %0.1'den daha azı belirteç mikrop olarak tespit edildiği takdirde sonuç negatif olarak kabul edilmektedir. %0,1-0,99 belirteç mikrop olarak tespit edildiği takdirde sonuç düşük olarak kabul edilmektedir. %1,0-9,9 belirteç mikrop olarak tespit edildiğinde sonuç orta ve %0'dan daha fazla belirteç mikrop olarak tespit edildiği takdirde ise sonuç yüksek olarak kabul edilmektedir.

Lazer ışık dekontaminasyonu

Dekontaminasyon genel tedavinin önemli bir parçasıdır: Bu, Diyet lazer ışığı ile diş ve implant başına 20 saniye boyunca, fiber kontak altında sürekli dalga modunda 810 nm dalga boyu ve 1 Watt uygulandığı zaman sağlanmaktadır. Bu parametrelere bağlı kalındığında (zaman sınırlaması ve güç sınırlaması) hastalığa neden olan mikrop spektrumuna yeterince hasar verileceği ve aynı anda pulpa ve/veya periimplant veya periodontal doku yapılarında herhangi bir termal hasar olmayacağı garanti edilebilir (Bach ve Krekeler, 1994).

Üç hastaya ait vakalar 1995/2010

1995 yılındaki (Krekeler / Bach, Üniversite Dental Kliniği Parodontal Cerrahi Anabilim Dalı, Freiburg / Breisgau) "Diyot lazer temel çalışma" orijinal hasta grubundan (25 hasta) "tipik ilerleme özellikleri" ve yapılan tedavilerde, marjinal parodontopatilerin tedavisi için kanıtlanmış bir tedavi rejimine Diyet lazer ışık uygulamasının entegre edilmesinin avantajlarını gösteren

üç hasta sunulmaktadır.

1. Vaka (Şekil 1-14)

İlgili vakadaki bayan hasta 1954 doğumludur.

Tıbbi öyküsü

Hasta 37 no.lu dişindeki ağrı nedeniyle Freiburg diş kliniğinin pazar acil servisine gitmiştir. Burada derin bir parodontopati olduğu tanısı konulmuş ve hasta takip eden pazartesi günü tedavi için bölümümüze gelmiştir. Hasta 6 ay önce diş hekiminden bir tüm sabit restorasyon almış; ama bir preprotetik X-ışını tanısı yok. Bayan D. sağlıklı ve sağlık bilincine sahip bir fizyoterapist.

Klinik temel bulgular (1995)

17 no.lu dayanak dişi, 26 ve 45 no.lu dişlerde olduğu gibi 2 derece gevşeme göstermiştir. Mezial sondalama durdurulması zor profüz kanama ile sonuçlanmıştır. Genel olarak, BOP ve yüksek sondalama derinlikleri bulunmuştur. İnterdental alanlarda ve pontiklerin altında yumuşak diş depozitleri bulunmuştur.

X-ışını tanısı (1995)

Panoramik tomografi (ortopantomogram) ağır yatay ve dikey kemik lezyonlarını göstermektedir. 35 ve 26 no.lu dişlerin çanak şekilli olma kusurları vardı. Trifurkasyon 34 radyolojik olarak açılmıştır.

Tanı

Yetişkin marjinal parodontitisin ağır formlarının çoğunun bir hızlı hareket bileşeni olan bölümleri vardır.

Tedavi Şekli 1995-2010

Ağrı tedavisi kapsamında, ilk olarak 37 no.lu diş; 26, 17 ve 35 no.lu dişlerde olduğu gibi ekstrakte edilmiştir. Ekstraksiyon tedavisi sırasında pontik rekonstrüksiyonlarının üçünün de yok edilmesi gerektiğinden, tedaviye, çıkarılabilir immediyat protezler dâhil edilmiştir. Tedavi öncesi aşamanın sorunsuz oldu-

ğunu kanıtlanmış olup hasta, gösterilen ağız hijyeni tekniklerini öğrenmek için oldukça motive ve istekli olmuştur. Kalan dişler, Haziran-Ağustos 1995 arasında açık küretleme ile tedavi edilmiştir. Hastada uzun süre nüks olmamıştır. Hastanın kalan maksiller yan dişlerine sabit protez takılırken üçüncü kadranda implantlar yapılmıştır. İkinci kadranda hastanın talebi üzerine dişsiz alan bırakılmış, ilk kadranda kısaltılmış dişler sırası prensibi gerçekleştirilmiştir (5' ile 5'inciye kadar).

Bu durum 1996 yılı sonundan 2008'e kadar devam etmiştir. Hasta itina ile tüm geri çağırma randevularına gelmiştir. Olağan temizleme, motivasyon ve bilgilendirme adımlarının yanı sıra her zaman Diyet lazer ışığı uygulaması yapılmıştır. Periodontal olarak ciddi hasar gören küçük azılara ve kalan 27 no.lu molara özel bir önem verilmiştir.

Marjinal parodontopati ilk reinflamasyonları 2009 yılında fark edilmiş ve 14, 15 ve 27 no.lu dişlere bir kez daha küretleme yapılmıştır. Subliminal; ama latent ağrı nedeniyle 15, 14 ve 27 no.lu dişler 2010 yılı başında çıkarılmış ve maksilla tedavisi için yeni bir kavram geliştirilmiştir. Çıkarılabilir teleskopik bir protez (kaninler dayanak dişlerdir) tedaviye dahil edilmiştir. 15 yıldır mandibulada bulunan protez hala yerinde olup, doğal ve yapay dayanak dişlerde destek doku dejenerasyonuna ait herhangi bir ize rastlanmamıştır.

Epikriz

Bu hastada dikkat çeken -geçmişteki kötü deneyimlerine rağmen- o dönemde olağandışı olan lazer destekli yeni tedavi kavramına çok güvenmesiydi. 15 yılın tamamında hastanın uyumu son derece iyi olmuştur. Bilinçli ağız hijyeni ve geri çağırma sistemine sıkı bağlılığı sayesinde on yıldan fazla süredir rekürrensten uzak kalmıştır. Destek dokudaki önceki masif dejenerasyon nedeniyle

üç maksiller diş çıkarılırken, bu mandibula için hala geçerlidir. Diyet lazer destekli periodontal tedavi ve sürekli geri çağırma ziyaretleri sayesinde, hasta maksilladaki dişlerinin çoğunluğunu ve sabit protezlerini daha uzun bir süre için korumayı başarmıştır. Maksilladaki bu konseptin çıkarılabilir olanla değiştirilmesi gerektiği; ancak son zamanlarda kabul edilmiştir. Gel gör ki bu, benzer bir öneri (çıkarılabilir protez) o zamanki diş hekimi tarafından yapıldıktan ancak 15 yıl sonra meydana gelmiştir.

2. Vaka (Şekil 15-24)

Geri çağırma sayesinde (lazer destekli) başarılı olunan vaka, 1958 doğumlu erkek hasta.

Tıbbi öykü

Bu hasta çocukluğundan beri, 1991 yılında vefat etmiş olan, bir diş hekimi tarafından tedavi edilmişti. Hasta bir süredir diş ağrısı ve diş etlerindeki kanamadan şikâyetçiydi ve kendiliğinden de oluyordu.

Hasta, diş kliniğindeki eski diş hekiminin yerine geçen yeni hekime danışmıştır. Ancak bu diş hekimi onun açıklamalarına (ağrı) çok fazla ilgi göstermemiş ve sadece bir kez "Yapılabilecek bir şey yok!" demişti. Hasta, kliniğimizdeki ilk muayene için alınmış olan son OPG'sini getirmiş; ancak tamamen sağlıklı olduğunu belirterek (üç ay sonra kliniğimizde) yeni bir X-ışını tanısını reddetmiştir.

1995 yılındaki klinik temel bulgular

27 ve 37, 38 no.lu dişler I-II derece gevşeme göstermektedir. Yan dişler yüksek sondajlama derinlikleri göstermekte ve genel olarak bir BOP tespit edilmiştir. Ön mandibula tahriş olmadığı bulunmuştur. İnterdental boşluklarda yumuşak diş depozitleri vardı. 16, 25, 26, 27, 45, 46, 35, 36 no.lu alanlar dişsizdi.