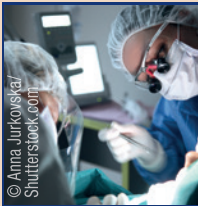

DENTAL TRIBUNE

The World's Dental Newspaper · German Edition 

No. 6/2016 · 13. Jahrgang · Leipzig, 8. Juni 2016 · PVSt. 64494 · Einzelpreis: 3,00 €

Zahnärztliche Assistenz
LIEGT DIESER AUSGABE BEI!



Zufallsbefund Keratozyste

Aus der Praxis für die Praxis: Fallbericht über einen zufällig entdeckten großen keratozystischen odontogenen Tumor. Von Dr. med. dent. et MMed Sandra Fatori Popovic, Zürich. **▶ Seite 4f**



Vorhandenes optimieren

Seit seiner Firmengründung hat sich die kanadische Firma Navigate Surgical Technologies technisch innovativer Entwicklungen verschrieben. CEO und Gründer Udi Daon im Interview. **▶ Seite 8**



„Sharing insights“

Straumann lädt am 24. September 2016 zum ersten Mal zum „Straumann Forum Innovation – Sharing insights“ in das architektonisch beeindruckende VW-Werk nach Wolfsburg ein. **▶ Seite 11**

ANZEIGE

Perfekt füllen
Nano-Hybrid-Zahnfüllungsmaterial

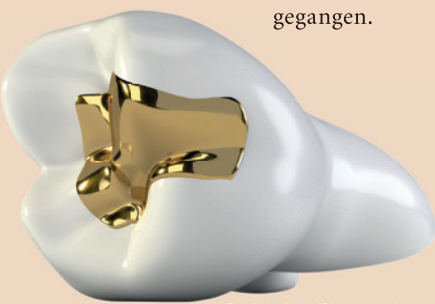


R-dental Dentalerzeugnisse GmbH
Informationen unter Tel. 0 40 - 22757617
Fax 0 800 - 733 68 25 gebührenfrei
E-mail: info@r-dental.com
www.r-dental.com

Weiß ist das neue Gold

Statussymbol adé.

NEW YORK – Während vor Jahren ein Goldzahn ein geschätztes Statussymbol war, hat die Beliebtheit des Edelmetalls als Zahnersatz in letzter Zeit rapide nachgelassen. Um knapp 60 Prozent ist die Nachfrage in den letzten fünf Jahren zurückgegangen.



Als Geldanlage ist Gold momentan in aller Munde, als Zahnersatz ist die Ära allerdings vorbei. Wurden vor zehn Jahren noch 67 Tonnen Gold als Zahnersatz verarbeitet, sind es heute lediglich knapp 28 Tonnen, die als Krone oder Inlay verwendet werden. Das glänzende Metall wurde längst durch unauffälligen Zahnersatz, der mehr der natürlichen Farbe der Zähne gleicht, abgelöst. Lediglich in der Hip-Hop-Szene sind die sog. Grillz, also der herausnehmbare Zahnschmuck an den Frontzähnen, noch in Mode. Gefragter denn je sind hingegen Bleaching-Kits für zu Hause. Je weißer das Lächeln, desto besser. **DI**

Quelle: ZWP online

IDS 2017 mit Spitzenbeteiligung

Bereits über 1.400 Aussteller aus 50 Länder angemeldet – neue Rekord zeichnet sich ab.

KÖLN – Alle zwei Jahre ist die Internationale Dental-Schau in Köln das Spitzeneignis für den internationalen Dentalmarkt und in knapp elf Monaten ist es wieder soweit. Die Veranstaltung repräsentiert erneut das umfassende Spektrum der dentalen Welt – vom zahnärztlichen und zahntechnischen Bereich, Infektionsschutz und Wartung, bis hin zu Dienstleistungen, Informations-, Kommunikations- und Organisationssysteme sowie Organisationsmittel.

Vorbereitungen im vollen Gange

Die Vorbereitungen für die 37. Auflage der IDS laufen schon heute auf Hochtouren. Aktuell haben zum Anmeldeschluss Ende März bereits über 1.400 Unternehmen aus 50 Ländern ihre Teilnahme bestätigt. Da der Anmeldeschluss der IDS 2017 vorgezogen wurde, kann das Zwischenergebnis der Vorveranstaltung bereits zwei Monate früher bestätigt werden. Erwartet werden wieder zahlreiche ausländische Gruppenbe-



teiligungen, so beispielsweise aus Argentinien, Brasilien, China, Großbritannien, Israel, der Republik Korea, Russland, Taiwan und auch den USA. Die stärksten Ausstellerbeteiligungen stellen Italien, die USA, die Schweiz, China, Frankreich, Großbritannien und die Republik Korea. Daher sind die Hallen des Kölner Messegeländes mit einer Brutto-Ausstellungsfläche von 157.000 Quadratmetern schon jetzt bestens gefüllt.

Insgesamt werden sich zur IDS 2017 vom 21. bis 25. März über 2.200 ausstellende Unternehmen aus aller Welt, darunter alle internationalen Marktführer, beteiligen. Die Gesellschaft zur Förderung der Dental-Industrie mbH (GFDI), das Wirtschaftsunternehmen des Verbandes der Deutschen Dental-Industrie e.V. (VDDI) und die Koelnmesse äußern in einem gemeinsamen Statement: „Die Erfolgsgeschichte der IDS als

führende Business- und Kommunikationsplattform der internationalen Dentalbranche geht weiter. Die Vorzeichen lassen ein erneutes Wachstum auf Aussteller- und Besucherseite erwarten.“

Der Anmeldeschluss der IDS wurde erstmalig auf den 31. März vorgezogen, um den Herausforderungen des Marktes noch mehr gerecht zu werden und eine frühzeitige Planung für die teilnehmenden Unternehmen sicherzustellen. Zudem kann die Veranstaltung ihre Aussteller und Fachbesucher deutlich früher mit Dienstleistungen und Serviceangeboten zur erfolgreichen Messteilnahme ansprechen und unterstützen. Im März 2015 konnte die IDS mit 2.199 Anbietern aus 59 Ländern und einem Auslandsanteil von 70 Prozent sowie rund 139.000 Fachbesuchern aus mehr als 150 Ländern (51 Prozent) in allen Messekennzahlen neue Bestmarken aufstellen. **DI**

Quelle: Koelnmesse GmbH

Versorgungswerk der Zahnärzte muss zahlen

Der „Widerrufsjoker macht es möglich.“

DÜSSELDORF – Rund 25.000 Euro musste eine Kreditnehmerin ihrem Kreditgeber, dem Versorgungswerk der Zahnärztekammer, an Vorfälligkeitsentschädigung zahlen. Sie

macht es möglich: Die Frau hatte drei Jahre nach der Ablösung der Kredite die Verträge aus 2006 und 2007 widerrufen können, weil das Versorgungswerk fehlerhafte



hatte ihren Kredit vorzeitig abgelöst, weil sie die über ihn finanzierte Immobilie verkauft hatte.

Dieses Geld muss das Versorgungswerk nun zurückzahlen, wie das Landgericht Düsseldorf entschied. Der „Widerrufsjoker“

Widerrufsbelehrungen verwendet hatte. Die Folge: Das komplette Darlehen wird rückabgewickelt, also muss auch die Vorfälligkeitsentschädigung zurückgezahlt werden. Bisher sind kaum Urteile in Sa-

Fortsetzung auf S. 2 links →

ANZEIGE

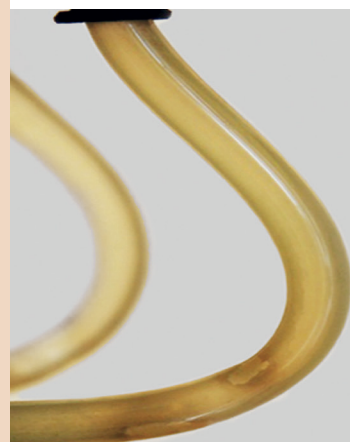Sag mal BLUE SAFETY, kann ich mit Wasserhygiene auch Geld sparen?



Ja. Eine Zahnarztpraxis mit fünf Behandlungseinheiten spart pro Jahr bis 6.000 €.

Wie? Durch Entfall von Entkeimungsmitteln und Intensiventkeimungen. Durch Übernahme akkreditierter Wasserproben gem. DIN EN ISO 19458 durch BLUE SAFETY. Durch Entfall von Reparaturkosten durch Verstopfungen mit Biofilm.

Klingt stichhaltig? Ist es auch. Und Sie können das auch.



Wegen H₂O₂: Biofilmbildung



Mit SAFEWATER-Hygiene-Konzept

Biozide vorsichtig verwenden. Stets Produktinformationen und Kennzeichnung lesen.

Informieren und absichern. Jetzt. Kostenfreie Hygieneberatung unter 0800 25 83 72 33. Erfahrungsberichte auf www.safewater.video

← Fortsetzung von S. 1

„Versorgungswerk der Zahnärzte ...“

„Widerrufsjoker“ gegen Versorgungswerke gesprochen worden, weil kaum bekannt ist, dass auch dort massenhaft falsche Widerrufsbelehrungen für Immobilienkredite verwendet wurden. Für die Kreditnehmer der Versorgungswerke ist dieses Urteil somit ein wichtiges Signal und ein nützlicher Hinweis auf den „Widerrufsjoker“. Allerdings ist Eile geboten: Eine Gesetzesänderung nimmt dem Verbraucher am 21. Juni 2016 den Joker aus der Hand.

Der konkrete Fall

Durch einen freien Finanzvermittler hatte Frau M. aus Ratingen Darlehen von insgesamt 450.000 Euro vom Versorgungswerk der Zahnärztekammer Nordrhein (VZN) aufgenommen. Aufgrund des Verkaufs der Immobilie zahlte sie die Darlehen bereits im Jahre 2011 an das VZN zurück. Das VZN bat sie daraufhin – wie bei einer vorzeitigen Ablösung eines Kredits üblich – zur Kasse und stellte ihr Vorfälligkeitsentschädigungen von 25.470 Euro in Rechnung.

Drei Jahre später setzte Frau M. auf den „Widerrufsjoker“ und widerrief die Darlehen. Der Widerrufsjoker macht dies möglich, wenn aufgrund fehlerhafter Widerrufsbelehrungen die Widerrufsfrist nicht zu laufen begonnen hat. Zugleich verlangte sie die Vorfälligkeitsentschädigungen zurück. Das VZN verweigerte die Rückzahlung. Daraufhin erhob die Kanzlei mzs Rechtsanwälte aus Düsseldorf Klage für Frau M. am Landgericht Düsseldorf.

Das Urteil

Das Gericht sah, wie mit der Klage gerügt, die Widerrufsbelehrung

des VZN als fehlerhaft an. Deswegen habe Frau M. die Darlehensverträge aus den Jahren 2006 und 2007 noch widerrufen können. Das VZN wandte ein, die Ausübung des Widerrufsrechts sei rechtsmissbräuchlich – ohne Erfolg. Laut Urteil vom 7. Mai 2016 (Aktenzeichen 8 O 179/15, nicht rechtskräftig) muss das VZN die gesamten Vorfälligkeitsentschädigungen zuzüglich Zinsen an Frau M. erstatten.

Die Folgen

Dazu sagt der Rechtsanwalt und Fachanwalt für Bank- und Kapitalmarktrecht Martin Wolters von mzs Rechtsanwälte: „Es handelt sich, soweit ersichtlich, um das erste Urteil gegen das VZN. Besonders erfreulich ist, dass auch in der Rechtsprechung des Oberlandesgerichts Düsseldorf eine Tendenz zu beobachten ist, das Widerrufsrecht bei Verbraucherkreditverträgen so anzuwenden, wie es der Gesetzgeber vorgesehen hat. Damit meine ich, dass das Widerrufsrecht grundsätzlich aus beliebigen Motiven ausgeübt werden kann. Der Kreditgeber, der eine fehlerhafte Belehrung erteilt, muss es insbesondere hinnehmen, dass der Darlehensnehmer das gesunkene Zinsniveau zum Anlass nimmt, den Darlehensvertrag zu widerrufen.“

Der Hintergrund

Das Versorgungswerk der Zahnärztekammer Nordrhein (VZN) dient der Alters-, Invaliden- und Hinterbliebenenversorgung der Zahnärzte. Um die Mittel dafür zu erwirtschaften, legt es die Beiträge seiner Mitglieder an. Unter anderem vergibt das VZN Hypothekendarlehen an Privatkunden für den Neubau oder Kauf von Immobilien. [DI](#)

Quelle: mzs Rechtsanwälte GbR

Prof. Dr. Christof Dörfer übernimmt

Wechsel im Vorstand der DG PARO.



Der neue Präsident: Prof. Dr. Christof Dörfer.

REGENSBURG – Anlässlich der Mitgliederversammlung und des 25-jährigen Jubiläums der European Federation of Periodontology (EFP) im April 2016 trat Prof. Eickholz vom Amt des DG PARO-Präsidenten zurück. In zehn Jahren engagierter Arbeit für die DG PARO, davon fast fünf als Präsident, hat Prof. Eickholz maßgeblich dazu beigetragen, das Thema Parodontologie in die Zahnärzteschaft zu tragen. Sein Verdienst ist es, die DG PARO klar positioniert und ihr nicht nur in der Fachöffentlichkeit, sondern auch bei Patienten und in der Politik Gehör verschafft zu haben.

Als Nachfolger im Amt des Präsidenten folgt ihm der Präsident elect, Prof. Dr. Christof Dörfer, der seit 2014 im Vorstand tätig ist. Prof. Dörfer will die Themen Prävention und Patientenaufklärung stärker in die Öffentlichkeit tragen. Dabei sollen auch die Verbindungen zwischen Parodontitis und Allgemeinerkrankungen herausgestellt werden. „Wichtig ist mir auch die Qualifizierung. Dazu gehören neben der Fort- und Weiterbildung von Parodontologen auch Fortbildungsangebote für Hauszahnärzte“, so Prof. Dörfer.

Quelle: DG PARO

Ärztemangel erreicht neuen Höchststand

Der Bedarf an medizinischen Fachkräften in Deutschland wächst weiter.

BERLIN – Im Vergleich zum Vorjahreszeitraum stieg die Nachfrage nach Ärzten um mehr als 14 Prozent, die Anzahl der Stellenausschreibungen für Pflegepersonal sogar um rund 35 Prozent. Damit erreichen beide Berufsgruppen dem StepStone Fachkräfteatlas zufolge neue Höchststände seit Beginn der Messung im Jahr 2012.

Großes Selbstbewusstsein bei Ärzten und Pflegefachkräften

„Diese Entwicklung wird sich zukünftig noch verschärfen. Der demografische Wandel sorgt für ein weiter steigendes Patientenaufkommen. Doch schon heute können längst nicht alle offenen Stellen mit qualifiziertem Personal besetzt werden. Arbeitgeber im Gesundheitsbereich befinden sich mittendrin im ‚War for Talents‘“, erklärt StepStone Arbeitsmarktexpertin Dr. Anastasia Hermann. Die gesuchten Fachkräfte

haben hohe Ansprüche an ihre nächste Arbeitsstelle – bei der Jobsuche sind sie sehr selbstbewusst, wie die Ergebnisse der StepStone-Trendstudie 2016 zeigen. Jeder zweite Arzt und jede zweite Pflegefachkraft nimmt an, bei Bedarf innerhalb von nur drei Monaten eine passende neue Stelle zu finden.

Jobwechsel für mehr Gestaltungsfreiheit

Bei einem Jobwechsel erwarten sieben von zehn Ärzten und Pflegefachkräften ein höheres Gehalt. Mehr als jeder Zweite wünscht sich mehr inhaltliche und organisatorische Freiheiten. Gerade bei Positionen, die aufgrund von tariflichen Bestimmungen wenig Handlungsspielraum bei Gehaltsfragen lassen, kann Gestaltungsfreiheit im Job daher ein entscheidendes Argument sein. „Jobs



im Gesundheitswesen sind häufig mit einem hohen bürokratischen Aufwand verbunden. Wer hier effiziente Prozesse vorweisen kann und den Mitarbeitern genug Freiraum lässt, sich umfassend um Patienten zu kümmern, ist bei der Rekrutierung von Fachkräften klar im Vorteil“, sagt Dr. Hermann. [DI](#)

Quelle: StepStone Fachkräfteatlas

Editorische Notiz (Schreibweise männlich/weiblich)

Wir bitten um Verständnis, dass – aus Gründen der Lesbarkeit – auf eine durchgängige Nennung der männlichen und weiblichen Bezeichnungen verzichtet wurde. Selbstverständlich beziehen sich alle Texte in gleicher Weise auf Männer und Frauen.

DENTAL TRIBUNE

IMPRESSUM

Verlag
OEMUS MEDIA AG
Holbeinstraße 29
04229 Leipzig

Tel.: 0341 48474-0
Fax: 0341 48474-290
kontakt@oemus-media.de
www.oemus.com

Verleger
Torsten R. Oemus

Verlagsleitung
Ingolf Döbbecke
Dipl.-Päd. Jürgen Isbaner
Dipl.-Betriebsw. Lutz V. Hiller

Chefredaktion
Dipl.-Päd. Jürgen Isbaner (ji)
V.i.S.d.P.
isbaner@oemus-media.de

Redaktionsleitung
Majang Hartwig-Kramer (mhk)
m.hartwig-kramer@oemus-media.de

**Korrespondent
Gesundheitspolitik**
Jürgen Pischel (jp)
info@dp-uni.ac.at

**Anzeigenverkauf
Verkaufsleitung**
Dipl.-Betriebsw. Lutz V. Hiller
hiller@oemus-media.de

Projektmanagement/Vertrieb
Nadine Naumann
n.naumann@oemus-media.de

Produktionsleitung
Gernot Meyer
meyer@oemus-media.de

Anzeigendisposition
Lysann Reichardt
Lreichardt@oemus-media.de

Layout/Satz
Dipl.-Des. (FH) Alexander Jahn

Lektorat
Hans Motschmann
Marion Herber

Mitglied der Informations-
gemeinschaft zur Feststellung der
Verbreitung von Werbeträgern e.V.

Erscheinungsweise

Dental Tribune German Edition erscheint 2016 mit 12 Ausgaben, es gilt die Preisliste Nr. 6 vom 1.1.2016. Es gelten die AGB.

Druckerei

Vogel Druck und Medienservice GmbH, Leibnizstraße 5, 97204 Höchberg

Verlags- und Urheberrecht

Dental Tribune German Edition ist ein eigenständiges redaktionelles Publikationsorgan der OEMUS MEDIA AG. Die Zeitschrift und die enthaltenen Beiträge und Abbildungen sind urheberrechtlich geschützt. Jede Vervielfältigung ohne Zustimmung des Verlages ist unzulässig und strafbar. Das gilt insbesondere für Vervielfältigungen, Übersetzungen, Mikroverfilmungen und die Einspeicherung und Bearbeitung in elektronischen Systemen. Nachdruck, auch auszugsweise, nur mit Genehmigung des Verlages. Bei Einsendungen an die Redaktion wird das Einverständnis zur vollen oder auszugsweisen Veröffentlichung vorausgesetzt, sofern nichts anderes vermerkt ist. Mit Einsendung des Manuskriptes geht das Recht zur Veröffentlichung als auch die Rechte zur Übersetzung, zur Vergabe von Nachdruckrechten in deutscher oder fremder Sprache, zur elektronischen Speicherung in Datenbanken zur Herstellung von Sonderdrucken und Fotokopien an den Verlag über. Für unverlangt eingesandte Bücher und Manuskripte kann keine Gewähr übernommen werden. Mit anderen als den redaktionseigenen Signalen oder mit Verfasseramen gekennzeichnete Beiträge geben die Auffassung der Verfasser wieder, welche der Meinung der Redaktion nicht zu entsprechen braucht. Der Autor des Beitrages trägt die Verantwortung. Kennzeichnete Sondereile und Anzeigen befinden sich außerhalb der Verantwortung der Redaktion. Für Verbands-, Unternehmens- und Marktinformationen kann keine Gewähr übernommen werden. Eine Haftung für Folgen aus unrichtigen oder fehlerhaften Darstellungen wird in jedem Falle ausgeschlossen. Gerichtsstand ist Leipzig.

Neuer Vorstand beim Landesverband NRW im DGI e.V.

Priv.-Doz. Dr. Hans-Joachim Nickenig, M.Sc., zum 1. Vorsitzenden gewählt.

KÖLN – Priv.-Doz. Dr. Hans-Joachim Nickenig, M.Sc., Köln, übernimmt von seinem erfolgreichen

langjährigen Vorgänger, Dr. Dr. Martin Bonsmann, Düsseldorf, das Amt des 1. Vorsitzenden. Dr.

Dr. Bonsmann bleibt dem Vorstand weiterhin erhalten. Er fungiert als Beisitzer und wird auch die nächste Frühjahrstagung des Landesverbandes im Mai 2017 leiten.

In ihren Ämtern bestätigt wurden die beiden stellvertretenden Vorsitzenden Prof. Dr. Michael Augthun, Mühlheim, und Prof. Dr. Thomas Weischer, Essen. Dr. Jan Tetsch, Münster, ist neuer Schriftführer des Landesverbandes. Bestätigt in ihren Ämtern wurden auch die Beisitzer Dr. Dr. habil. Georg Arentowicz, Köln, Dr. Mathias Sommer, M.Sc., Köln, und Prof. Dr. Murat Yildirim, Düren. Dr. Dr. Bonsmann wurde zum neuen vierten Beisitzer gewählt. [DI](#)

Quelle: DGI



V.l.n.r.: Prof. Dr. T. Weischer; Prof. Dr. M. Yildirim; Dr. M. Sommer, M.Sc.; Priv.-Doz. Dr. H.-J. Nickenig, M.Sc.; Dr. Dr. M. Bonsmann; Dr. Dr. G. Arentowicz; Prof. Dr. M. Augthun; Dr. J. Tetsch.

Tumorzellen stellen Betrieb um

Vielversprechende Entdeckung im Kampf gegen Krebs.

BASEL – Tumorzellen, denen mit Medikamenten der Sauerstoff abgedreht wird, stellen ihren Stoffwechsel mittelfristig um – sie wechseln auf eine Energiegewinnung ohne Sauerstoff. Diese Beobachtung von Biomedizinern von Universität und Universitätsspital Basel lässt sich für Therapien nutzbar machen, die das Tumorstadium langfristig hemmen können, wie die Forscher in der neusten Ausgabe des Fachblatts „Cell Reports“ berichten.

Noch immer erkrankt jeder dritte Mensch im Lauf seines Lebens an Krebs, und noch immer verläuft die Hälfte der Krankheitsfälle tödlich. Neue Wege im Kampf gegen die bösartige Gewebeneubildung sind daher gefragt. Es ist heute allgemein bekannt, dass sich die Krankheit in einer Reihe von Stufen entwickelt. Eine davon, die Tumorangiose, besteht in der Bildung neuer Blutgefäße zur Versorgung des wachsenden Tumors mit Sauerstoff und

mit der sogenannten antiangiogenen Therapie gezielt verhindert werden. Diese zeigt zwar meist einen vorübergehenden Erfolg, indem das Tumorstadium für eine gewisse Zeit gebremst oder sogar ganz unterbunden wird. Die Tumore werden aber im Lauf der Behandlung resistent gegen diese Therapien – und sie beginnen wieder zu wachsen.

„Unerwartete Beobachtung“

Nun hat die Forschungsgruppe um Prof. Gerhard Christofori vom Departement Biomedizin der Universität und des Universitätsspitals Basel gezeigt, dass die neusten Medikamente die Blutgefäßbildung zwar effizient verhindern. Aber die Tumore können auch ohne neue Blutgefäßversorgung weiter wachsen – eine unerwartete Beobachtung, wie die Forscher schreiben.

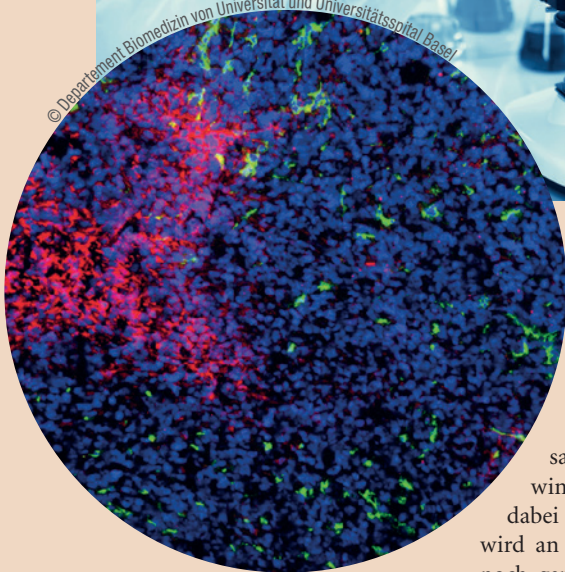
Die biochemische und molekulargenetische Aufarbeitung des Befunds zeigte, dass die Tumorzellen

ihren Stoffwechsel umstellen: Sie verwenden zur Energiegewinnung nicht mehr den Sauerstoff, der über die Blutgefäße geliefert wird – sondern sie wechseln zu einer sauerstofffreien Energiegewinnung, der Glykolyse. Die dabei entstehende Milchsäure wird an die Zellen abgegeben, die noch genügend Sauerstoff erhalten und die Milchsäure mit dem Sauerstoff zur Energiegewinnung nutzen können.

Neue Therapien möglich

Die Arbeitsgruppe zeigte weiter, dass diese bestimmte Art des Stoffwechsels – und damit das Tumorstadium – unterbrochen werden kann: nämlich indem die sauerstofffreie Energiegewinnung oder der Transport der Milchsäure gehemmt wird. „Unsere Erkenntnisse öffnen neue Wege, antiangiogene Therapien zu optimieren und das Tumorstadium effizient und langfristig zu hemmen“, kommentiert Mitautor Christofori die Ergebnisse der Gruppe. **DI**

Quelle: Universität Basel



Nährstoffen. Nach einer antiangiogenen Behandlung entstehen in Tumoren Regionen, die keine Blutgefäße (grün) und dadurch auch keinen Sauerstoff (rot) aufweisen. Die Zellen des Tumors sind durch eine blaue Färbung der Zellkerne sichtbar gemacht (s. Abb.).

Das Verständnis der Grundlagen der Krebsentstehung hat dazu geführt, dass immer gezieltere Angriffstechniken entwickelt wurden: Medikamente können heute gleichzeitig mehrere Signalwege hemmen, welche die Tumorangiose regulieren. Deren molekulare Aufklärung hat die routinemäßige Anwendung bestimmter Therapien in der Klinik möglich gemacht: So kann die Blutgefäßversorgung der Tumore

Zahnfleischentzündung hemmt positive Effekte von Sport

Schlechte Mundhygiene wirkt sich negativ auf die Gesundheit des gesamten Körpers aus.

HANNOVER – Eine neue Studie hat jetzt herausgefunden, dass Zahnfleischentzündungen sogar die positiven Effekte von Sport ganz und gar zunichtemachen können. Prof. Dr. Jörg Eberhard von der Klinik für Zahnärztliche Prothetik und Biomedizinische Werkstoffkunde der Medizinischen Hochschule Hannover (MHH) hat schon vor einigen Jahren den Zusammenhang zwischen der Zahnhygiene und der Gesundheit des gesamten Körpers untersucht. Jetzt konnte er in einer Studie sogar nachweisen, dass schweißtreibende Übungen fast nutzlos sind, wenn die betreffende Person gleichzeitig mit einem entzündeten Zahnfleisch zu kämpfen hat. Je älter wir werden, desto mehr verkürzt sich die DNA, die für die Erneuerung unserer Zellen zuständig ist. Ausreichend Sport

kann diesen Prozess jedoch deutlich verlangsamen oder sogar ganz stoppen und sich positiv auf unser biologisches Alter auswirken. Dadurch bleiben wir länger jung und fit.

Bei Untersuchungen konnte Prof. Eberhard allerdings feststellen, dass sich die DNA bei Personen, die zwar Sport treiben, gleichzeitig aber auch Parodontitis aufweisen, genauso schnell verkürzt wie bei den sogenannten Couch-Potatos. Im Gegensatz zur Kontrollgruppe, ebenfalls sportlich,

aber mit einer tadellosen Mundgesundheit. Effektive Zahnpflege hält also nicht nur gesund, sondern auch jung. **DI**

Quelle: ZWP online



ANZEIGE

SCHÖN.
SCHÖNER.
AM SCHÖNSTEN.

DESIGNPREIS 2016
JETZT BEWERBEN!
Einsendeschluss: 1.7.2016

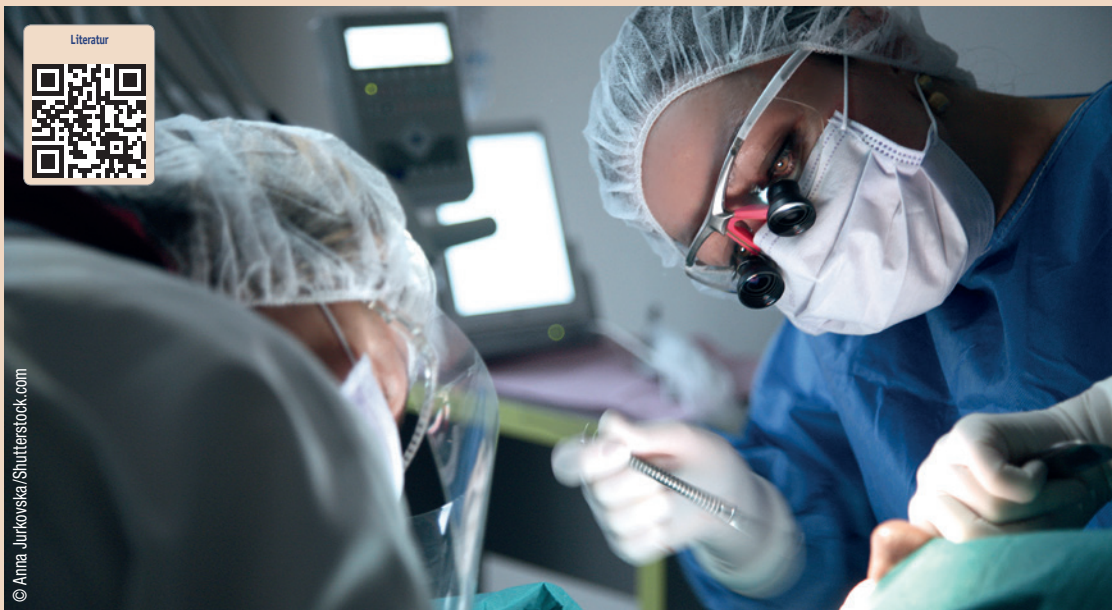
DESIGNPREIS 2016
Deutschlands schönste Zahnarztpraxis

OEMUS MEDIA AG • WWW.DESIGNPREIS.ORG



„Bei jeder retromolaren Schwellung sollten auch Zysten und Tumore in Betracht gezogen werden“

Fallbericht eines großen keratozystischen odontogenen Tumors als Zufallsbefund. Von Dr. med. dent. et MMed Sandra Fatori Popovic, Zürich, Schweiz.



Dieser Fallbericht hat zum Ziel, einen in der Zahnarztpraxis entdeckten großen keratozystischen odontogenen Tumor (KOT) vorzustellen und anhand dessen eine Repetition dieser Tumorentität für Zahnärzte zu bieten. Bei jeder retromolaren Schwellung sollte der Zahnarzt als Differenzialdiagnose neben den häufigen Zahnabszessen auch Zysten und Tumoren als „red flag“ im Hinterkopf behalten.

Aufgrund seiner klinischen und radiologischen Eigenschaften wurde der KOT früher als Zystenform angesehen und ist auch heute noch unter seinen alten Bezeichnungen „Keratozyste“ resp. „Primordialzyste“ bekannt. Aus didaktischen Gründen wird der KOT häufig gemeinsam mit den Zysten besprochen. Aus klinisch-praktischer Sicht ist dies durchaus sinnvoll, wie auch der folgende Beitrag zeigen wird.

Einleitung

Als Zysten werden ein- oder mehrkammerige pathologische Hohlräume mit breiigem oder flüssigem Inhalt bezeichnet. Zysten können in Knochen oder Weichteilen gelegen sein. Sie werden von einer bindegewebigen Kapsel, dem Zystenbalg, umgeben. Echte Zysten

sind lumenwärts mit Epithel ausgekleidet. Bei Pseudozysten fehlt diese Epithelschicht (Schwenzer et al. 2000).

Zysten sind im Kieferbereich aufgrund der entwicklungsge- schichtlichen Eigenart des Kauap-

parates häufiger als in anderen Teilen des Skeletts vorzufinden. Nach der radikulären und follikulären Zyste ist der keratozystische odontogene Tumor mit einem Anteil von

drei bis elf Prozent die dritthäufigste „zystenartige Läsion“ des Kieferknochens (Chirapathomsakul et al. 2006).

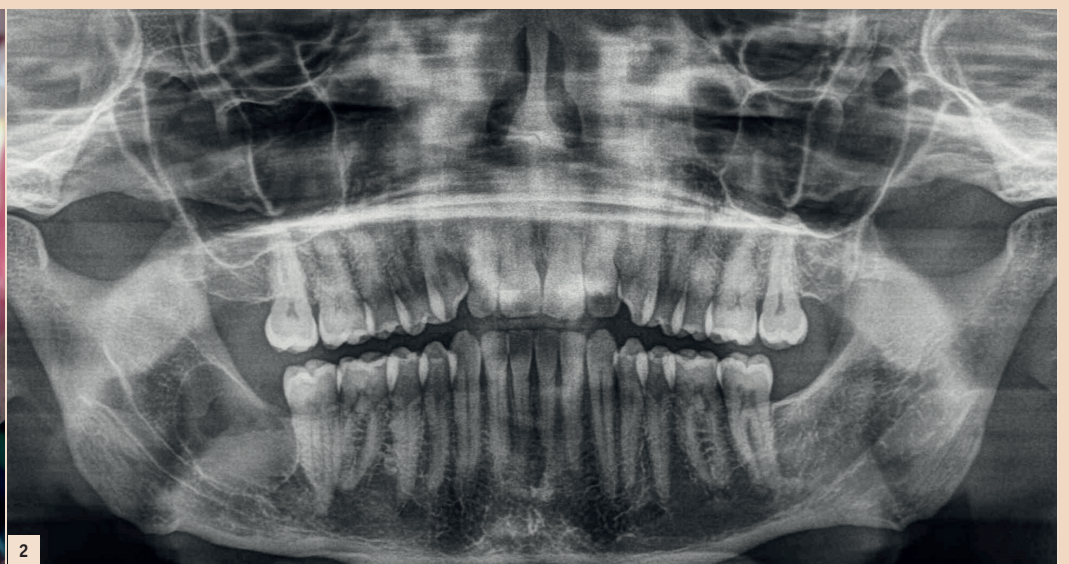
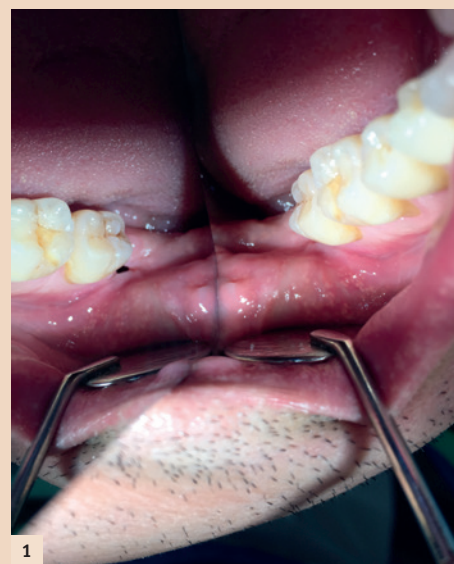
Abb. 1: Intraorale Aufnahme bei Eingangsuntersuchung, distal des Zahnes 47 ist im Spiegel eine deutliche Öffnung zu sehen. – Abb. 2: Orthopantomogramm bei Erstbefundung: Regio 48 unizystische Aufhellung mit scharf begrenztem kortikalem Saum.

dreien bis elf Prozent die dritthäufigste „zystenartige Läsion“ des Kieferknochens (Chirapathomsakul et al. 2006).

Das Krankheitsbild des KOT tritt in allen Altersgruppen auf, mit einem Gipfel in der zweiten und

Das Orthopantomogramm kann 95 Prozent aller KOT-Befunde darstellen und wird in aller Regel für die primäre Diagnostik angewandt. Typische Erscheinungsform sind Aufhellungen im (meist mandibulären retromolaren) zahnlosen Bereich mit einem peripheren kortikalem Saum.

Die Veränderungen sind häufig septiert oder mehrkammerig mit wellenförmigem Verlauf der Grenze. Es besteht der dringende Verdacht auf ein KOT oder ein Ameloblastom, wenn eine Mehrkammerigkeit der Läsion vorliegt. Einkammerigkeit schließt beide Erkrankungen nicht aus, jedoch rücken dann andere Entitäten in der Rangfolge der Differenzialdiagnosen nach oben, da sie statistisch häufiger vorkommen. Aber immerhin: Etwa 20 Prozent der KOT treten unter dem radiologischen Bild der follikulären Zyste auf! Rein radiologisch ist schlussendlich die Diagnose KOT – insbesondere in Abgrenzung zum Ameloblastom und (bei nicht septierten, einkammeri-

tige Zuordnung als odontogener Tumor.

Das expansive, aber auch lokal destruirende Wachstum führt zur Verdrängung und auch Penetration des umgebenden Gewebes sowie zur Zerstörung des Kieferknochens. Bei entsprechender Ausdehnung sind zudem Frakturen möglich. Das Wachstum vollzieht sich meist vom Patienten unbemerkt, sodass sich zum Zeitpunkt der Diagnosestellung zumeist beträchtliche Defekte darstellen (Jackson et al. 1993). Seltene Symptome können Schmerzen/Druckgefühl, Schwellung und Sekretion sein (Madras & Lapointe 2008).

Das destruktive Potenzial der Keratozyste wird durch die in der Literatur beschriebenen Fälle mit Ausdehnung bis in die Schädelbasis (Jackson et al. 1993), die Fossa infratemporalis und Orbita mit konsekutivem Visusverlust aufgezeigt (Chuong et al. 1982, Partridge & Towers 1987).

Differenzialdiagnose

Folgende Pathologien müssen vor allem in Betracht gezogen wer-

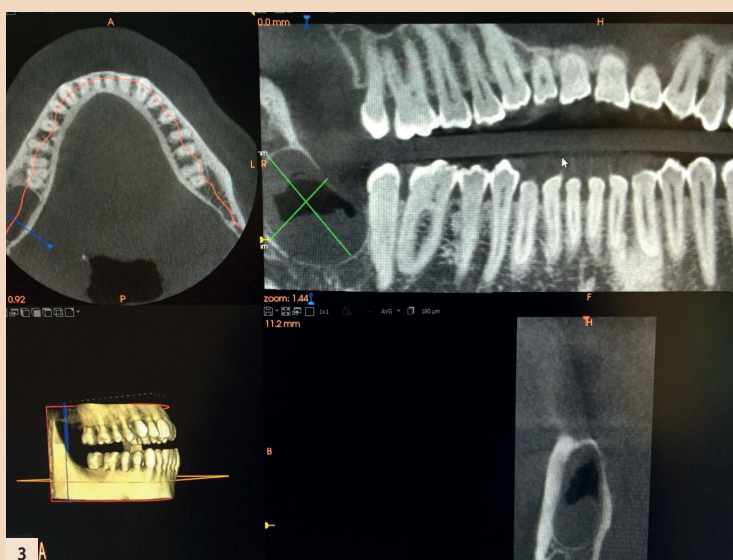

Abb. 3: DVT bei Erstbefundung: Über 2 cm durchmessende unizystische Läsion Regio 48.

den (nach Beyer et al. 1987 und Schneider et al. 2014):

gen Formen) zur follikulären Zyste – nicht zu stellen, auch wenn gewisse Zeichen den Verdacht auf ein KOT nahelegen (Bayer et al. 1987).

KOT – klinisches Verhaltensmuster

Im Gegensatz zu odontogenen Zysten kennzeichnet den keratozystischen odontogenen Tumor ein aggressives klinisches Verhaltensmuster. Nach operativer Entfernung zeigt sich eine hohe Rezidivrate (Jackson et al. 1993). Neben seinem invasiven Verhalten ist die hohe Rezidivrate nach operativer Entfernung klinisch besonders bedeutsam. Nach klinischen, radiologischen und pathologischen Gesichtspunkten vereint der KOT somit die Eigenschaften einer Zyste und eines Tumors. Daher rührt selbstverständlich auch die lange Debatte über seine Zuordnung. Erst mit der Klassifikation durch die Weltgesundheitsorganisation von 2005 erfolgte unter anderem aus molekulargenetischen Gründen die heute gül-

den (nach Beyer et al. 1987 und Schneider et al. 2014):

- Ameloblastom
- ameloblastisches Fibrom
- odontogenes Myxofibrom
- Residualzyste (aber auch follikuläre und radikuläre Zyste)
- solitäre Knochenzyste
- Pseudozyste der Kieferhöhlenschleimhaut
- Ausbuchtung der Kieferhöhle in den Alveolarfortsatz.

Als differenzialdiagnostisches Kriterium zum Ameloblastom gelten die subjektive Beschwerdefreiheit der Patienten sowie die geringen knöchernen Auftreibungen bei Keratozysten (Machtens et al. 1972). Zusätzlich kommt es bei Ameloblastomen häufiger zu nervalen Störungen, resorptiven Prozessen an Zahnwurzeln und Kieferdeformierungen als bei der Keratozyste (Machtens et al. 1972, Minami et al. 1996).

Letztendlich bleibt die Diagnosestellung aber der histopathologi-

CURAPROX

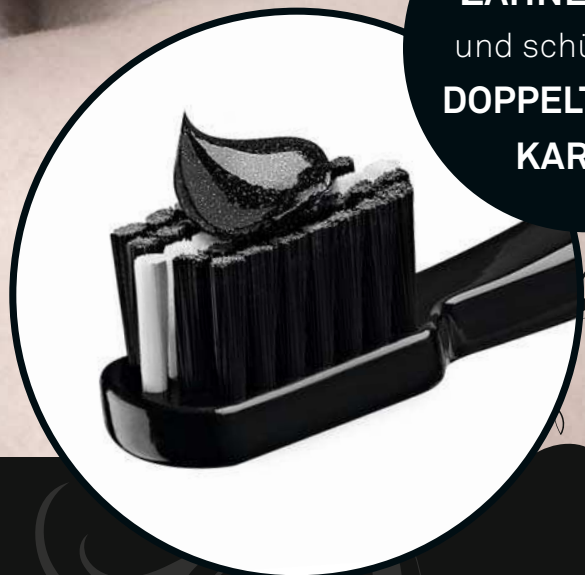tough

**WHITENING
ZAHNPASTA**

mit
AKTIVKOHLE

**WHITE
IS BLACK**

Putz Dir die
ZÄHNE WEISS
und schütze dich
**DOPPELT GEGEN
KARIES.**



**TAKE BLACK
GET WHITE**

curaprox.com

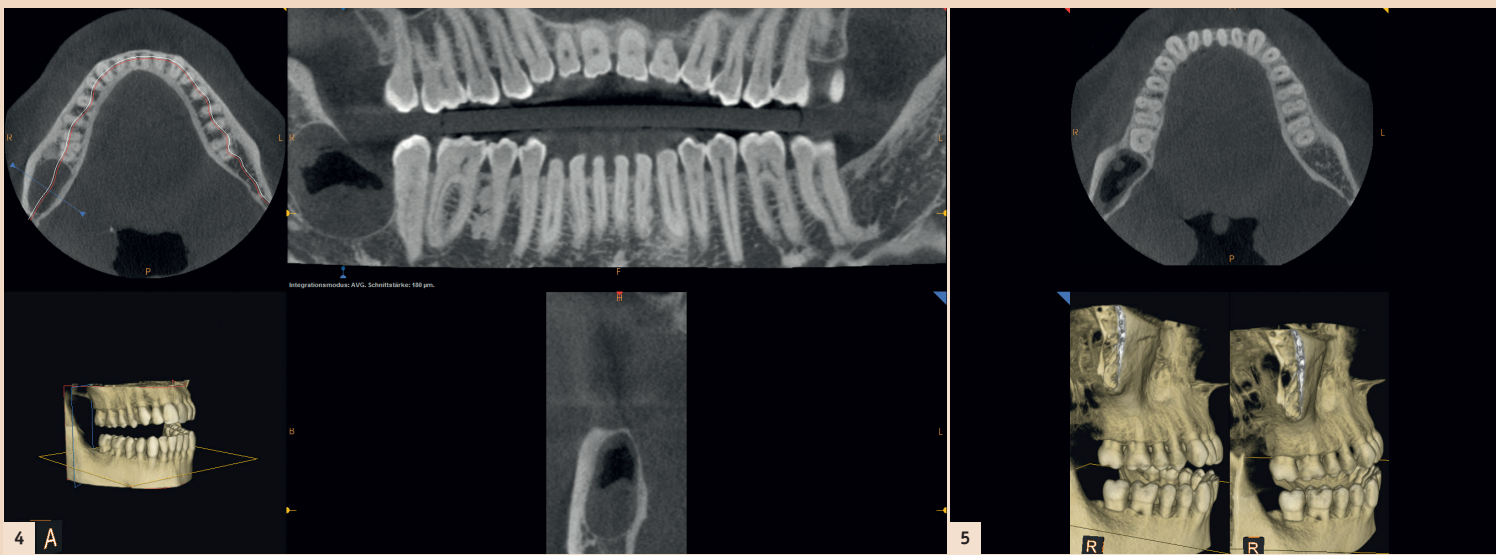


Abb. 4: DVT bei Erstbefundung (weitere Ansicht): Unizystrische Läsion Regio 48, kranial anterior zeigt sich ein knöcherner Defekt. – **Abb. 5:** DVT bei Erstbefundung (weitere Ansicht): der Mandibularkanal ist nicht tangiert, Wurzel 47 ist nicht komplett knöchern abgegrenzt.

schon Aufarbeitung und Beurteilung vorbehalten. Dabei können zur Materialgewinnung folgende Techniken eingesetzt werden (Kramer & Toller 1973):

- Aspirationsbiopsie
- Inzisionsbiopsie
- (obligate) postoperative Aufarbeitung des entfernten Gewebes.

Fallbericht

Anamnese

Neuaufnahme eines männlichen 42-jährigen Patienten in gutem Allgemeinzustand, Nichtraucher, keine bekannten Allergien. Regelmäßig auswärtig in zahnärztlicher Kontrolle. Zahnarztwechsel mit Wunsch nach Jahres-Check-up und Abklärung einer wiederkehrenden Schwellung im Kieferwinkel rechts. Auf Nachfragen erinnert sich der Patient, dass 1993 die Entfernung von Zahn 48 inkl. einer follikulären Zyste erfolgte (histologisch bestätigt). Radiologische Kontrollen seien bis in das Jahr 2002 durchgeführt worden und hätten nie einen V.a. Rezidiv der follikulären Zyste oder anderweitige Auffälligkeiten gezeigt.

Jetziges Leiden

Aktuell berichtet der 42-jährige Patient, eine Nahrungsretention hinter dem letzten Backenzahn im Unterkiefer rechts bemerkt zu haben. Zudem habe sich auf Druck trübe Flüssigkeit entleert, die er wiederholt mit einer stumpfen Kanüle und Chlorhexidin gespült habe. Vor zwei Wochen dann zunehmende Schwellung retromolar rechts, die kurzzeitig verschwand und seit zwei Tagen erneut zunehme.

Status praesens

Von extraoral präsentiert sich eine leichte rechtsseitige Asymmetrie, die Kieferwinkelregion (Angulus mandibulae) ist bei Palpation ödematös geschwollen. Die intraorale Untersuchung ergab palpatorisch im Vestibulum eine leichte Schwellung. Die Sensibilität der Zähne 43 bis 47 war auf CO₂ positiv, die Perkussion der genannten Zähne negativ. Die Mundöffnung war uneingeschränkt; SKD 50 mm. Eine kleine Eröffnung Regio 48 war sichtbar. (**Abb. 1**) Das Sondieren mit einer PA-Sonde erfolgt ohne Widerstand. Die Spülung der Öffnung ist zuerst trüb, dann klar. Der Patient hat bislang keine Schmerzen.

Die grobkursorische neurologische Untersuchung des N. trigeminus und des N. facialis war unauffällig. Die Sensomotorik war intakt, die Kiefergelenke beidseits indolent und die Kaumuskulatur beidseits unauffällig. Die Lymphknoten Level I–IV beidseits frei.

Die zuerst angefertigten Bissflügelaufnahmen zeigten eine Osteolyse distal des Zahnes 47 bei kariesfreiem Gebiss und guter Mundhygiene. Die Indikation zur Anfertigung eines Orthopantomogrammes war aufgrund der unklaren Schwellung in Kombination mit der Osteolyse in der Bissflügelaufnahme gegeben.

Eingangorthopantomogramm bei Erstbefundung April 2015: Radiologischer Befund zeigt eine große unizystrische Aufhellung in Regio 48 mit scharf begrenztem kortikalem Saum, welcher direkt distal 47 kranial unterbrochen ist. Zudem gibt es keine Resorptionen an Zahn 47 oder dem in Lage und Form unauffälligen Mandibularkanal (Die Dichteunterschiede innerhalb der Läsion entsprechen nicht einer Mehrkammerigkeit, sondern reflektieren wohl am ehesten den partiellen Abfluss von Sekret durch spontane Entleerung und Spülung retromolar 47. Erkennbar ist dementsprechend eine Spiegelbildung.) (**Abb. 2**).

DVT bei Erstbefundung vom April 2015: Radiologischer Befund zeigt eine über 2 cm durchmessende unizystrische Läsion Regio 48, der Mandibularkanal ist nicht tangiert, Wurzel 47 ist großteils, aber nicht komplett knöchern abgegrenzt, es ist keine wesentliche Knochenaufreibung als Expansionszeichen sichtbar, aber großteils intakte Kortikalisierung ohne Anzeichen für Destruktion festzu-

stellen, einzig kranial anterior zeigt sich ein knöcherner Defekt. (**Abb. 3, 4 und 5**).

Diagnostik

Im Mai 2015 erfolgte die Biopsie des Befundes in Leitungsanästhesie. Die histopathologische Gewebsuntersuchung (**Abb. 8**) ergab die Diagnose eines keratozystischen odontogenen Tumors. Die postoperative Wundheilung verlief komplikationslos.

müssen und zwar bis zur Verkleinerung des Tumors und anschließend ggf. als Zweiteingriff das Entfernen des Resttumors.

Nach Resektion und Rekonstruktion mittels Beckenkamm (monokortikal von rechts) sowie Spongiosa-Bio-Oss und Einbringen einer 2.0-Platte (System Medartis) konnte der Patient in gutem Allgemeinzustand wieder entlas-

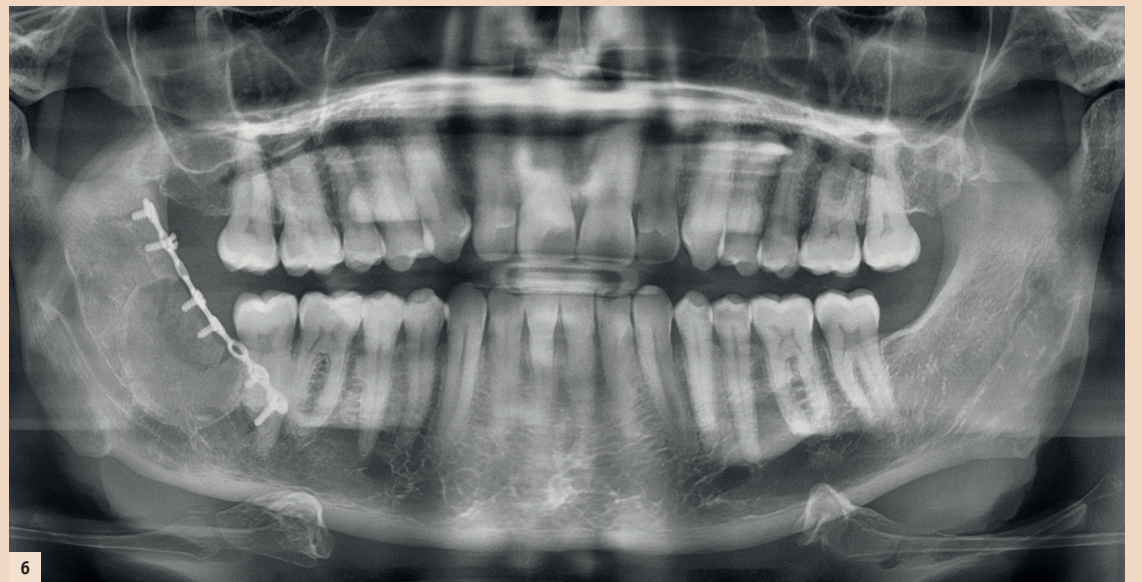


Abb. 6: OPT postoperativ: regelrechter Status nach Tumorentfernung und Defektfüllung, Osteosyntheseplatten in situ.

Therapie

Im Juni 2015 erfolgte die stationäre Behandlung des Patienten.

Folgende Therapiealternativen standen zur Diskussion:

1. Unterkieferspangenresektion: Eine Unterkieferspangenresektion hätte die Entfernung des Zahnes 47 erforderlich gemacht.
2. Entfernung von knöchernen Rändern zur Marsupialisation: Bei einer Marsupialisation hätte ca. sechs Monate lang regelmäßig ein Streifenwechsel erfolgen

sen werden. Bei der ersten postoperativen Kontrolle zeigte sich eine kleine Dehiszenz in Regio 47 distal. Nach Spülung der Wunde erfolgte die Versorgung mittels eines Jod-Vaseline-Streifens.

Orthopantomogramm postoperativ Juni 2015: regelrechter Status nach Tumorentfernung und Defektfüllung, Osteosyntheseplatte in situ (**Abb. 6**).

DVT postoperativ Juni 2015: regelrechter Status nach Tumorentfernung und Defektfüllung, Osteosynthesematerial in situ, „Baseline“ Aufnahme für langfristig erforderlichen Follow-up (**Abb. 7**).

Zusammenfassung

Bei unklarer retromolarer Schwellung soll immer ein Orthopantomogramm in der Primärdiagnostik angefertigt werden. Anamnestisch muss auch das Intervall zur eventuellen Weisheitszahnentfernung erfragt werden. Die häufigsten Ursachen einer retromolaren Schwellung sind Zahnabszesse. Differenzialdiagnostisch muss dabei aber immer

auch an eine Zyste oder einen Tumor (vor allem ein KOT oder ein Ameloblastom) gedacht werden. Eine sorgfältige und detaillierte medizinische Anamnese ist auch in der Zahnmedizin selbstverständlich und ergibt bei 70 Prozent der Patienten eine Verdachtsdiagnose, die durch körperliche Untersuchung und einschlägige Befunderhebungen nur noch zu sichern ist (Battegay 2013).

Danksagung

Die Autorin dankt dem Patienten für die Genehmigung der Veröffentlichung seiner Krankengeschichte inkl. Röntgenbildern. Eine Patienteneinwilligung zur Publikation liegt vor. Die Autorin dankt Priv.-Doz. Dr. Dr. Astrid Kruse Gujer, Praxis für Mund-, Kiefer- und Gesichtschirurgie, Uster, für die zur Verfügung gestellte postoperative Bildgebung und die Durchsicht des Manuskripts.

Ebenso dankt sie Frau Dr. med. Reinhold Zenklusen, FMH Pathologie/Zytopathologie, Medizinische Analytik & Pathologie Unilabs Bern, für die histopathologische Untersuchung des eingesandten Materials. [DU](#)

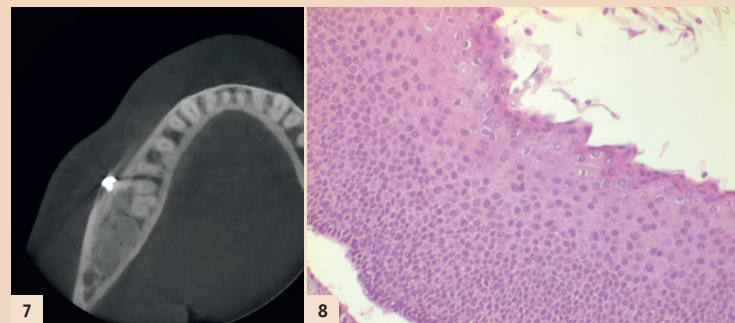


Abb. 7: DVT postoperativ: regelrechter Status nach Tumorentfernung und Defektfüllung, Osteosynthesematerial in situ. „Base line“ Aufnahme für langfristig erforderlichen Follow up. – **Abb. 8:** Histopathologisch zeigt sich ein Plattenepithel mit deutlicher basaler Palisadierung der etwas hyperchromatischen Zellkerne. Die Oberfläche ist charakteristisch gewellt und zeigt eine parakeratotische Verhornung.

Behandelnde Zahnärztin:

Dr. med. dent. et MMed Sandra Fatori Popovic (Präoperatives OPT, DVT, Biopsie)

Behandelnde Fachärztin:

PD Dr. Dr. Astrid Kruse Gujer, Praxis für Mund-, Kiefer- und Gesichtschirurgie Uster (Tumorentfernung, postoperatives OPT, DVT, postoperative Wundkontrollen)

Pathologie:

Dr. med. Reinhold Zenklusen, FMH Pathologie / Zytopathologie, Unilabs Bern



Dr. med. dent. et MMed
Sandra Fatori Popovic
Zahnärztin und Ärztin

Zentralstr. 2
8003 Zürich, Schweiz
www.zahnarzte-wiedikon.ch

Geschäftsleitung neu aufgestellt

Heraeus Kulzer baut Vertriebs- und Serviceangebote aus.

HANAU – Die Betreuung der Kunden optimieren und ihnen noch innovativere Produkte an die Hand geben – mit diesen Zielen stärkt Heraeus Kulzer die Zusammenarbeit mit Mitsui Chemicals. Um die Strukturen veränderten Marktanforderungen anzupassen, baut der Hanauer Dentalhersteller national wie international seine Vertriebs- und Serviceangebote aus. Vor diesem Hintergrund passt das Unter-

nehmens Healthcare-Bereichs von Mitsui Chemicals, Inc. arbeitet er bereits seit 2013 eng mit Heraeus Kulzer zusammen.

Marc Berendes verantwortet als CSO die weltweite Vertriebs- und Serviceorganisation. Der Kanadier verfügt über 23 Jahre Erfahrung im Bereich Medizinprodukte und bekleidete Führungspositionen in Marketing, Vertrieb und Finanzen. Zuletzt war er

richten an den neuen CEO Akira Misawa.

Deutsche Organisation auf Wachstumskurs

Die Konzernstrategie, noch näher an die Kunden zu rücken und ganzheitlich zu Materialien, Technologien und Prozessen zu beraten, hat dem Hanauer Hersteller im deutschen Markt ein erfolgreiches Geschäftsjahr verschafft. Mit integ-



Abb. 1: Akira Misawa, CEO. – Abb. 2: Marc Berendes, CSO. – Abb. 3: Novica Savic, CMO. – Abb. 4: Jörg Scheffler, Country Manager Deutschland (Fotos: © Heraeus Kulzer)

nehmen seine Struktur an und hat seine Geschäftsleitung zum 1. April erweitert. Besonders der starke Fokus auf Produktneuheiten sowie Sales und Services verdeutlichen den hohen Stellenwert von Markt- und Kundenbedürfnissen für das Dentalunternehmen.

Aufstellung des globalen Managements

Akira Misawa hat zum 1. April 2016 die Geschäftsführung der Heraeus Kulzer GmbH übernommen. Er ist Ingenieur mit langjähriger internationaler Managementenerfahrung. Zuletzt war Akira Misawa Präsident, CEO und Generalbevollmächtigter der Mitsui Chemicals Europe GmbH mit Sitz in Düsseldorf. Als Geschäftsführer

für ein multinationales Gesundheitsunternehmen Geschäftsführer Frankreich.

Novica Savic verfügt über mehr als 20 Jahre Erfahrung im Dentalmarkt und übernimmt als CMO die Verantwortung für die Bereiche Produktmanagement, Marketing und Innovation. Der gelernte Zahntechniker hat zudem einen MBA-Abschluss und zeichnet seit vielen Jahren für Leitungspositionen bei Heraeus Kulzer verantwortlich.

Die Besetzung der übrigen Geschäftsleitungspositionen in den Bereichen Finanzen (Clemens Höß), Human Resources (Andrea von Popowski) und Strategie (Andreas Bacher) bleibt unverändert. Die fünf Bereichsleiter be-

rierten Lösungen entlang des Workflows von Dentallaboren und Praxen begleitet Heraeus Kulzer Zahntechniker und Zahnärzte in den Dentalmarkt der Zukunft. Im Fokus steht dabei die enge Verzahnung von leistungsfähigen Materialien, digitalen Technologien und langjähriger Prozesskompetenz. Vorangetrieben wird die deutsche Organisation federführend von Jörg Scheffler, der seit 2013 als Country Manager Deutschland die Vertriebs- und Marketingaktivitäten verantwortet. [DT](#)

Quelle: Heraeus Kulzer



Fusion vollzogen

Aus Wieland Dental wird Ivoclar Vivadent.



SCHAAN – Das Unternehmen Wieland Dental wurde Anfang des Jahres 2013 von Ivoclar Vivadent erworben. Im Zuge der Eingliederung wird nun auch in Deutschland das Produktportfolio als Angebot von Ivoclar Vivadent vermarktet. Die Integration soll bis Ende 2016 abgeschlossen sein.

Wieland Dental wurde 1871 durch den Chemiker Dr. Theodor Wieland im deutschen Pforzheim gegründet. Der Sohn des Firmengründers, Dr. Heinrich Wieland, wurde 1927 mit dem Nobelpreis für Chemie ausgezeichnet.


Wieland Dental gehört zu den führenden Anbietern von digitalen Systemlösungen für Dentallabore. Im Sinne einer Bündelung der zahn-technischen Kompetenz wird künftig das Wieland-Produktportfolio in Deutschland ebenfalls von Ivoclar Vivadent vermarktet. Die bewährten Produkte und der gewohnte Service werden auch in Zukunft angeboten.

„Wir sehen diesen Schritt als Fortsetzung unserer Strategie, Wieland Dental voll und ganz zu integrieren und Synergien sinnvoll zu

nutzen“, begründet Robert Ganley, CEO Ivoclar Vivadent, die Entscheidung.

Am Standort Pforzheim wird festgehalten und der Unternehmenssitz weiterhin für die globale Marktbearbeitung genutzt und ausgebaut. [DT](#)

Quelle: Ivoclar Vivadent



ANZEIGE

WENN DER TEUFEL IM DETAIL SITZT,
... FINDEN WIR IHN!



Wir regeln das für Sie!

Der Abrechnungsservice der PVS dental sorgt dafür, dass Sie kein Honorar verlieren. Ihre Abrechnungsdaten werden im Detail auf Vollständigkeit und Plausibilität geprüft. Wir stellen Ihnen Ihr Honorar sofort nach Rechnungsstellung zur Verfügung und übernehmen das komplette wirtschaftliche Ausfallrisiko.

Erfahren Sie mehr:

0800/7 87 33 68 25

info@pvs-dental.de

www.pvs-dental.de

Wir regeln das für Sie!
PVS dental

Die Arbeitserleichterung für den Zahnarzt steht im Mittelpunkt

Navigate Surgical Technologies Firmengründer und CEO Udi Daon im Gespräch mit Georg Isbaner, Redaktionsleiter Spezialisten-Medien Print der OEMUS MEDIA AG.

Seit seiner Firmengründung hat sich die kanadische Firma Navigate Surgical Technologies technisch innovativer Entwicklungen verschrieben, die Zahnärzten und dentaler Assistenz den Praxisalltag erleichtern und ein präzises chirurgisches Arbeiten ermöglichen.

Georg Isbaner: Mr. Daon, bitte erzählen Sie uns etwas über sich, Ihre Firma und deren Produkte.

Udi Daon: Gerne. Navigate Surgical Technologies wurde 2012 im kanadischen Vancouver gegründet. Wir haben die Inliant-Navigations- und Simulationssysteme entwickelt und produzieren diese auch. Vor der Firmengründung habe ich mehr als elf Jahre lang im Bereich der dynamisch geführten Navigation in der chirurgischen Zahnmedizin gearbeitet. Soft- und Hardware, aber auch Service und Vertrieb waren meine Arbeitsfelder. In dieser Zeit wurde ich oft mit dem Problem einer, wie ich es nenne, „komplexen Anwendung“ konfrontiert. Und genau dieses Problem wollte ich anpacken. Das war meine Mission, und darum geht es auch unserer Firma: Wir möchten den Anwendern die beste Benutzererfahrung und einen optimalen Kundenservice ermöglichen und damit die bestmögliche Patientenversorgung erzielen.

Wir verstehen uns als Innovationsführer in der dynamisch geführten chirurgischen Navigation und haben dafür ein Team, bestehend aus 30 Mitarbeitern verschiedenster Fachbereiche, auch außerhalb der Zahnmedizin, etabliert.



Abb. 2: Udi Daon, CEO Navigate Surgical Technologies.

Wie haben Sie das Problem der „komplexen Anwendung“ gelöst?

Kurz gesagt: Indem wir diese vereinfacht haben. Fast alle Vorgänge erfolgen automatisch, sodass Ärzte und Assistenz weder ein komplexes Set-up oder eine Kalibrierung durchführen noch neuartige Abläufe oder Inhalte in ihre Praxis integrieren müssen. Unser System gibt Anwendern die Möglichkeit, in Echtzeit während des chirurgischen Eingriffs Einsichten in die Anatomie des Patienten zu gewinnen. Dazu müssen weder Hardware noch Software zusätzlich gemanagt werden.

Aus welchen Komponenten besteht ihr System?

Unser Inliant Clinical Dental Navigation System hat vier Haupt-



Abb. 1: Georg Isbaner, Udi Daon und Peter Brunzel (Dental Results) im Interview (v.l.).

bestandteile: integrierte Kameras, ein taktiles Handstück, einen Patiententracker und intuitive Software. Die beiden Inliant-Kameras sind komplett in das dentale Operationslicht integriert und verfolgen die Position des Handstücks während des Eingriffs. Die Inliant-Patiententracker, welche durch Laser in das Handstück eingebettet wurden, ermöglichen es den Kameras, das Handstück präzise zu verfolgen,

zeigt auch die Kamera stets in die richtige Richtung. Sobald der Scan aufgenommen wurde, registriert das System diesen automatisch, findet ihn und verbindet sich mit dem patientierten Fiducial™. Da diese Verbindung mit dem Patiententracker so gestaltet ist, dass der Anwender keine auffälligen Fehler machen kann, benötigt das System keine Kalibrierung. Der Anwender muss einzig einen Scan des Patienten durch-

Wie reagieren Implantathersteller auf Ihre Systemphilosophie?

Einige Unternehmen stehen unserem Produkt enthusiastisch gegenüber und zeigen sich sehr interessiert an einer Zusammenarbeit. Andere dagegen sind eher zurückhaltend. Schon jetzt arbeiten wir mit mehreren Herstellern zusammen und möchten natürlich den Kreis größtmöglich erweitern. Auch ohne eine direkte Zusammenarbeit mit

„Unser System gibt Anwendern die Möglichkeit, in Echtzeit während des chirurgischen Eingriffs Einsichten in die Anatomie des Patienten zu gewinnen.“

während seine Ergonomie sowie das taktile Feedback unverändert bleiben. Es ist mit einem einfachen Stent verbunden, der auf einem beliebigen stabilen Zahnpaar mithilfe unseres Fiducial™-Systems platziert werden kann. Die finale Komponente des Systems ist seine Software: Sie besitzt ein intuitives Interface und eine optimierte Planung mithilfe integrierter Operationsprotokolle und zeigt genauestens und in Echtzeit die Position des Bohrers während des Eingriffs an.

Kann das System chairside angewendet werden?

Ja. Voraussetzung dafür ist, dass vor dem Eingriff ein DVT-Scan des Patienten erstellt wird und ein Fiducial™ (verbunden mit dem Stent) dabei berücksichtigt wird. Der Stent kann chairside oder im Labor hergestellt werden; eine Vielzahl von Vorgehensweisen kann dabei sicherstellen, dass er stabil und gerade positionierbar ist. Der Patient trägt den Stent für den Scan und das Bewegungs-Trackingsystem. Dieser computerisierte Prozess benötigt keinerlei Input durch den Anwender und läuft vollautomatisiert ab, sobald der Scan in das System aufgenommen wurde.

Wie genau arbeitet Inliant?

Inliant wurde in das dentale Operationslicht integriert. Da dieses fast immer auf den Mund und damit das Interessensgebiet gerichtet ist,

führt, bei dem das Fiducial™ stabil auf dem Zweizahn-Stent sitzt, und die Behandlungsplanung umsetzen – dies schließt den Verlauf des Kieferknochens, die Nervenkanäle und die Positionierung des Implantats ein. Sobald das Handstück aktiviert wird, kann die Operation beginnen.

Wie unterscheidet sich Ihr Produkt von anderen Navigationssystemen?

Wir wollten das chirurgische Prozedere und den klinischen Workflow nicht verändern, sondern die vorhandenen Instrumente optimieren. Das ist der Unterschied.

Können Sie uns bitte etwas mehr zur Benutzeroberfläche des Inliant-Systems sagen?

Die Benutzeroberfläche ist sehr einfach, klar und intuitiv. Sie stellt genau die Informationen bereit, die der Behandler erhalten möchte, z.B. Scandaten, Patientinformationen, Behandlungsplan und Hinweise zur Ausrichtung. Dabei beinhaltet Letzteres eine einmalige, zum Patent angemeldete Komponente, die Informationen zur Implantationsstelle, den Dimensionen und wo sich der Behandler dahingehend befindet bzw. dazu positioniert, bündelt. Es enthält auch das chirurgische Protokoll. Jedes Implantat, das wir eindeutig und einschließlich mit dem Firmenprofil des Herstellers ausweisen, hat ein eigenes chirurgisches Protokoll. Wir integrieren dieses in unser System.

den jeweiligen Implantatherstellern sind wir schon jetzt in der Lage, alle Systeme zu unterstützen.

Vergleicht man statisch navigierte Systeme mit Inliant, was sind die Hauptunterschiede?

Es gibt Unterschiede klinischer und finanzieller Art. Dabei ist das Inliant-System in beider Hinsicht den statisch navigierten Systemen überlegen. In klinischer Hinsicht stehen die navigierten Systeme per Definition zwischen dem Behandler und dem Patienten. Sie reduzieren dadurch das taktile Feedback von Handstück und Bohrer und blockieren die Sicht auf den Implantationsbereich. Zudem erschweren sie das Ansetzen des Bohrers in den posterioren Fällen, und auch das Spülen der Implantationsstelle wird durch die statisch navigierten Systeme behindert. Dazu kommt, dass im Falle einer auftretenden klinischen Problematik während des Eingriffs der Behandler vor die Entscheidung gestellt wird, entweder den Behandlungsplan dahingehend zu ändern, das klinisch Notwendige und Richtige zu tun, oder aber Geld zu verschwenden. Im Gegensatz dazu ist der Behandler mit dem Inliant-System immer in Kontrolle und die Behandlungsstelle immer frei einsehbar. Gleichzeitig kann er jederzeit, auch während des chirurgischen Eingriffs, Änderungen am Behandlungsplan vornehmen und büßt dabei nicht an Präzision ein.

In Bezug auf die Kosten erfordern statisch navigierte Systeme einen großen finanziellen Aufwand pro Eingriff, ohne dass ein Behandlungserfolg garantiert ist. Inliant dagegen bietet eine genaue und verbindliche Vorhersagbarkeit und die Kosten sind per Eingriff gering.

Was müssen Kunden investieren, wenn sie das Inliant-System nutzen möchten, und für welchen Zeitraum setzen Sie die Markteinführung an?

Der Gesamtpaketpreis beträgt um die 30.000 Euro. Dabei sind mit eingeschlossen Training, Installation sowie Serviceleistungen. Was die Zielgruppe angeht, richten wir uns anfänglich an Behandler, die ein DVT-System besitzen und dieses auch regelmäßig einsetzen. Zudem ist das Arbeiten mit CT-Scans und 3-D-Daten Grundvoraussetzung für die Nutzung unseres Systems, zumindest zu Beginn.

Wir wollen Inliant mit evidenzbasierten, klinischen Daten vorstellen. Dafür erstellen wir derzeit ein Portfolio aus Fallstudien führender



Abb. 3: Das Inliant-Handstück garantiert dem Behandler das taktile Feedback.

Behandler und Universitäten und gehen auch gezielt auf die Unterschiede zwischen den einzelnen Märkten ein. Erst wenn das abgeschlossen ist, erfolgt die Markteinführung. Diese ist in der D-A-CH Region für Ende drittes bzw. Anfang viertes Quartal 2016 geplant.

Mr. Daon, vielen Dank für das Gespräch.

Kontakt

Navigate Surgical Technologies

1758 West 8th Avenue
Vancouver, BC,
Canada V6J 1V6
Tel.: +1 604 6374497
info@inliant.com
www.inliant.com

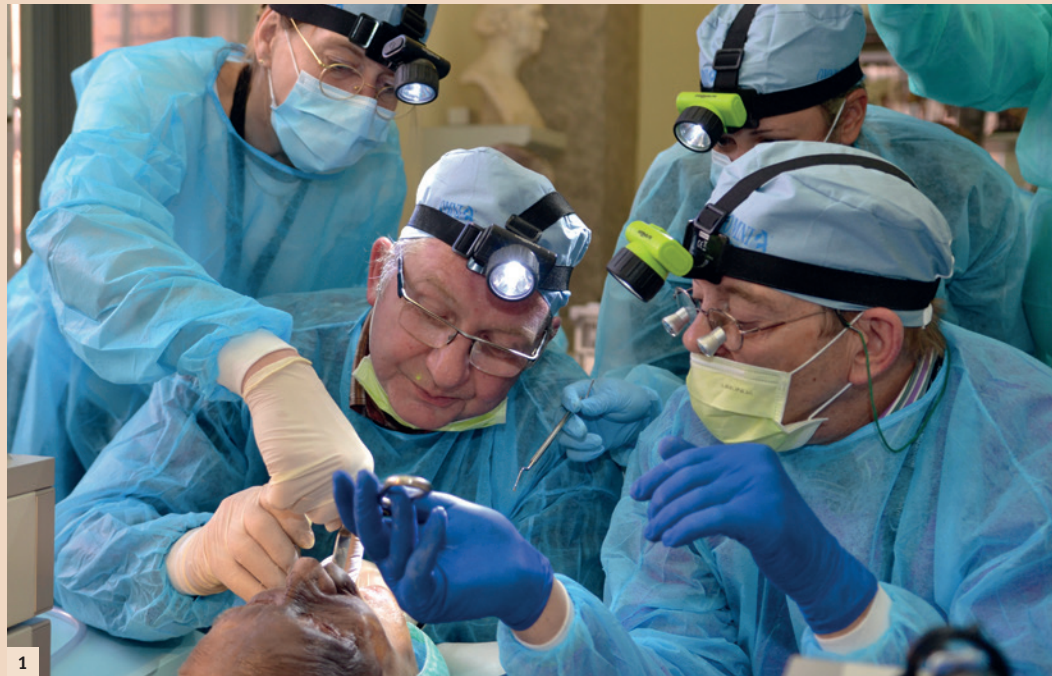Interdisziplinärer Humanpräparate-Kurs der Extraklasse

Am Institut für Anatomie der Charité fanden am 22. und 23. April unter dem Titel „Nose, Sinus & Implants“ die interdisziplinären Humanpräparate-Kurse für Implantologen, HNO-Ärzte und Ästhetische Chirurgen statt.

BERLIN – Unter der Themenstellung „Schnittstellen und Interaktionen zwischen der Chirurgie der Nase & Nasennebenhöhlen und der Schädelbasis, der Oralen Implantologie und der Ästhetischen Gesichtschirurgie“, wurde 2009 der Berliner Kurs für „Endoskopische Chirurgie der Nasennebenhöhlen und der vorderen Schädelbasis“ erstmals in Kooperation mit MKG-Chirurgen und Implantologen veranstaltet. Unter dem Motto „Nose, Sinus & Implants – Neue interdisziplinäre Synergien zwischen Rhino- und Neurochirurgie sowie Implantologie“ wurde nun in bestimmten Programmabschnitten die Kieferhöhle als interdisziplinäre Begegnungsstätte verschiedener Facharztgruppen thematisiert.

Zufriedene Teilnehmer

Die Veranstaltung fand sehr großen Zuspruch. Ein Höhepunkt war der völlig ausgebuchte Humanpräparate-Kurs im Institut für Anatomie der Charité. 2010 wurde „Nose, Sinus & Implants“ als Vortrags- und Workshop-Veranstaltung mit der inhaltlichen Konzentration auf interdisziplinäre Behandlungskonzepte durchgeführt. 2013 wurde Nose, Sinus & Implants erneut mit großem Erfolg als interdisziplinärer Humanpräparate-Kurs am Institut für Anatomie der Charité veranstaltet.



1

Abb. 1: Die Teilnehmer in Aktion. – Abb. 2: Blick in den Sternsaal der Charité, 1905. – Abb. 3: Blick in den ausgebuchten Humanpräparate-Kurs im Institut für Anatomie der Charité. – Abb. 4: Prof. Dr. Hans Behrbohm (l.) und Dr. Theodor Thiele, M.Sc. (r.) während der Einführung in den Kurs.

Für dieses Jahr leicht modifiziert, d.h. erster Tag Implantologie, Knochen- und Geweberegeneration und zweiter Tag HNO, an beiden Tagen Ästhetische Chirurgie, fand jetzt an der Charité am 22. und 23. April „Nose, Sinus & Implants“ wieder als interdisziplinärer Humanpräparate-Kurs statt. Im Mittelpunkt standen umfangreiche Übungen am Humanpräparat, denen jeweils eine theoretische

Einführung vorrausging. Den Teilnehmern standen unfixierte Humanpräparate für die Übungen und entsprechendes Equipment zur Verfügung (unterstützt durch Schütz Dental & MIS). Referenten/Tutoren betreuten die Übungen.

Die Veranstalter setzten auf ein Konzept hoher wissenschaftlicher Qualität und praktischer Relevanz, was sich u.a. in einem hochkarätigen internationalen Referen-

tenteam aus Wissenschaft und Praxis unter der wissenschaftlichen Leitung von Prof. Dr. Hans Behrbohm (HNO/Ästhetische Chirurgie) und Dr. Theodor Thiele, M.Sc. (Implantologie) widerspiegelte. [DT](#)

Quelle: OEMUS MEDIA AG



2



3



4



Bildergalerie

Von der Blickdiagnose zum komplizierten Fall

Am 16. und 17. September 2016 findet im pentahotel Leipzig zum 13. Mal das Leipziger Forum für Innovative Zahnmedizin statt. Neben den traditionellen Vortragsblöcken gibt es in diesem Jahr mit dem integrierten „Befundsymposium“ ein besonderes Highlight.

LEIPZIG – Das Leipziger Forum für Innovative Zahnmedizin gehört seit über einem Jahrzehnt zu den Veranstaltungen auch mit überregionaler Ausstrahlung. Neben dem Schwerpunktthema „Implantologie“ wird seit geraumer Zeit auch immer ein spannendes Vortragsprogramm „Allgemeine Zahnheilkunde“ angeboten.

Stark reduziertes Knochenangebot und Implantate

Gerade bei stark reduziertem Knochenangebot sind Implantate oft die einzig wirkliche Alternative, will man dem Patienten eine komfortable Lösung anbieten. Aber wie bekomme ich Knochen an die Stelle, wo künftig das Implantat inseriert werden soll? Was ist der Goldstandard beim Knochenaufbau oder sind kurze bzw. durchmesserreduzierte Implantate eine Altern-

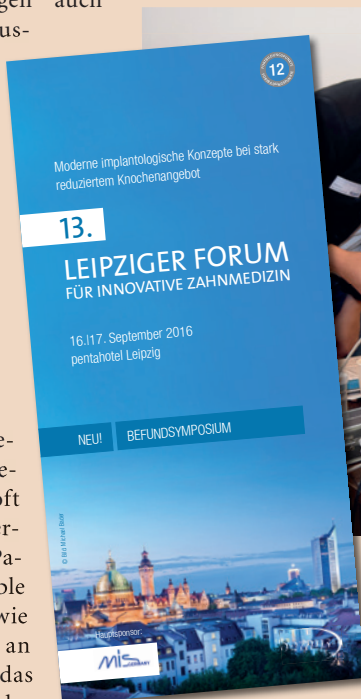ative? Im implantologischen Programm des 13. Leipziger Forums für Innovative Zahnmedizin geht

algorithmischen sowie Techniken in der Knochen- und Gewebeaugmentation. Neben den Fragen der

schaftlichen Leitung von Prof. Dr. Hans Behrbohm und Dr. Theodor Thiele, M.Sc., in diesem Jahr als

sollen daher die Algorithmen der Befunderhebung, -bewertung und -einordnung an ausgewählten Beispielen und für verschiedene Fachgebiete vorgestellt und für den klinischen Alltag nutzbar gemacht sowie die zentrale Rolle des Zahnarztes herausgearbeitet, verdeutlicht und vor allem diskutiert werden.

Mit dieser erneut sehr komplexen und praxisorientierten Themenstellung und diversen Seminaren im Pre-Congress Programm verspricht das Forum, wieder ein hochkarätiges Fortbildungsereignis zu werden. [DT](#)



es daher um Konzepte, die sich im implantologischen Alltag bewährt haben. Inhaltliche Schwerpunkte sind in diesem Zusammenhang vor allem Behandlungs-

Machbarkeit sollen die Behandlungskonzepte aber auch wieder im Hinblick auf den langfristigen Erfolg diskutiert werden.

Neu: Von der Blickdiagnose zum komplizierten Fall

Im Rahmen des Leipziger Forums findet unter der wissen-

besonderes Highlight erstmals das „Befundsymposium“ statt.

Auf der Basis visueller Befunde im Zuge der klinischen Untersuchung lassen sich durch den Behandler aufgrund seiner Erfahrungen typische Symptome herausfinden, aus denen sich die Diagnose erschließt. Im Symposium



Online-Anmeldung und Programm

OEMUS MEDIA AG

Holbeinstraße 29
04229 Leipzig
Tel.: +49 341 48474-308
Fax: +49 341 48474-290
www.leipziger-forum.info