

## PLANÈTE DENTAIRE

Plus de 1 300 votants se sont exprimés pour décerner le prix des professionnels de santé. Les visiteurs de l'exposition ont démontré, par leur participation active, leur intérêt et leur implication pour la médecine bucco-dentaire d'aujourd'hui et de demain.



► Page 2

## DENT'RNAUTE

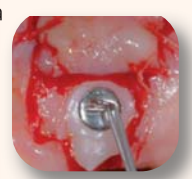Cette rubrique a pour mission de vous tenir au courant de toutes les meilleures, les nouvelles et les incontournables applications à ne pas manquer pour vous faciliter votre exercice. N'hésitez pas à nous communiquer vos bons plans !



► Page 4

## CAS CLINIQUE

L'inclusion des canines est une pathologie relativement fréquente. Pour favoriser le maintien de la santé parodontale à long terme lors de la mise en place de ces dents sur l'arcade le Dr J.M Dersot détaille les avantages et les inconvénients de chaque technique.



► Pages 6 à 8

## DENTAL TRIBUNE

P1 À P24

|                                   |      |
|-----------------------------------|------|
| Édito du Dr Revise                | P 1  |
| Planète dentaire                  | P 2  |
| Dent'Rnaute                       | P 4  |
| Cas Clinique : Amaris             | P 10 |
| Quizz : les fauteuils ambidextres | P 12 |
| Rubrique Paul Aymick              | P 13 |
| Planète dentaire                  | P 14 |

### FOCUS PARADONTOLOGIE P 6 À P 8

|                                     |         |
|-------------------------------------|---------|
| Cas Clinique Dr Dersot              | P 6 & 7 |
| Actus produit                       | P 7     |
| Nouvelle Technologie : le Soprocare | P 8     |

### FOCUS RADIOLOGIE P 17 À P 24

|                  |           |
|------------------|-----------|
| Planète dentaire | P 17      |
| Bonnes Pratiques | P 18      |
| Formation        | P 20 À 22 |
| Actus product    | P 23      |

### IMPLANT TRIBUNE P 25 À P 32

|                           |           |
|---------------------------|-----------|
| Planète dentaire          | P 25      |
| Actus produit             | P 26      |
| Cas Clinique Dr Petitbois | P 28 & 29 |
| Planète dentaire          | P 30      |
| Cas Clinique Dr Baudot    | P 31      |

## ÉDITO

« Pas nous, pas nous... »

O, 1, 2, 3...

...2013, c'est parti... Voilà déjà plusieurs semaines que nous avons débuté cette nouvelle année que je vous souhaite riche en expériences diverses et variées et en bonne santé. La santé, justement, est le bien le plus cher, dit-on, et notre sécurité sociale en paye le prix fort. Cela me fait penser à une petite histoire que je vous conterai plus tard. Afin de céder à la tradition, je vous adresse chères lectrices, et chers lecteurs, tous mes vœux de bonheur pour cette nouvelle année, ainsi qu'à vos proches. Mes pensées, et mes remerciements vont aussi aux nombreux annonceurs qui nous accordent leur confiance, et sans qui, Dental Tribune ne pourrait être expédié chaque mois chez tous les dentistes français, mais aussi pour les confrères de près de 100 pays dans le monde. Nous devons à Laurence Hofmann, qui nous a rejoint récemment, d'être aujourd'hui un support incontournable dans la communication en dentisterie, ainsi que Vera Baptiste à l'international. Laurence Bury, notre rédactrice en chef, tisse des liens étroits avec les auteurs scientifiques qui nous donnent accès chaque mois à leur connaissance au travers d'articles très documentés et clairement illustrés. Vous retrouvez Dental Tribune sur le ePaper, ainsi que la Newsletter adressée à pas moins de 14.000 emails, grâce à Nathalie Schüller, dont la réactivité est impressionnante. Enfin, j'ai une pensée toute particulière pour Matthias Abicht, notre maquettiste, qui s'arrache les cheveux pour finir à temps la composition du journal, dont les articles, et les ultimes modifications lui parviennent souvent à la dernière minute, et ce afin de coller toujours au plus près de l'actualité.

Ce mois de janvier démarre avec une très belle démonstration de chirurgie parodontale au service de l'orthodontie, par notre talentueux confrère le Dr Jean-Marc Dersot. Le Pr Hervé Tassery par son article sur la démocratisation de la fluorescence va nous convaincre de l'utilité de ces nouveaux instruments dans la pratique quotidienne. Le Dr

Fabrice Baudot nous présente la gestion d'un cas complexe en implantologie dans le secteur antérieur. Le Dr Renaud Petitbois nous propose l'implantologie basale, l'activation ostéogénique, la mise en charge immédiate : une



expérience clinique face aux dogmes. Dental Tribune nous offre un comparatif sur le « tout jetable ». Pourquoi choisir entre la gauche et la droite, quand il existe des fauteuils ambidextres ? Le Dr Jacques Berdah, cardiologue, met à

jour nos connaissances en matière d'antibioprophylaxie, qui, comme vous le verrez, ne concerne plus que de très rares patients, selon les nouvelles recommandations. Et enfin, que peut-on déceler sur une panoramique dentaire ? A propos, voici l'histoire promise plus haut : Alors qu'une réunion se tenait afin de définir les priorités en matière de réduction des dépenses de l'assurance maladie, au fond de la salle, des représentants de notre profession crièrent : « pas nous, pas nous... ». C'est ainsi que les responsables décidèrent de baisser la cotation des panoramiques dentaires de Z 21 à Z 16. Ils avaient entendu : « pano, pano... ». C'est sur cette blague de fin de repas, entendue lors d'un dîner débat que je terminerai en vous souhaitant au nom de toute l'équipe Dental Tribune, ainsi que Torsten Oemus le directeur de publication, une très belle année 2013... et même si tout ne va pas pour le mieux, contrairement à ce qu'on nous avait prédit...



Dr Marc Revise

...ce n'est pas la fin du monde.

## DENTAL TRIBUNE

The World's Dental Newspaper · Édition Française

Une publication de la Société Dental Tribune International Société de presse au capital de 116.350 Euros HRB : 19276

**DIRECTION :**  
Dental Tribune International  
320 rue Saint Honoré  
75001 Paris

**DIRECTEUR DE PUBLICATION :**  
Torsten OEMUS

**RÉDACTEUR EN CHEF :**  
Dr Laurence BURY  
l.bury@dental-tribune.com

**REDACTEUR SCIENTIFIQUE :**  
Dr Marc REVISE  
m.revise@dental-tribune.com

**PUBLICITÉ :**  
Laurence HOFMANN  
l.hofmann@dental-tribune.com

**MAQUETTE :**  
Matthias ABICHT  
m.abicht@dental-tribune.com

**SERVICE GÉNÉRAUX :**  
Nadine DEHMEL  
n.dehmel@dental-tribune.com

**DEMANDE D'ABONNEMENT ET SERVICE DES LECTEURS :**  
Dental Tribune International  
320 rue Saint Honoré  
75001 Paris

abonnement@dental-tribune.com  
Abonnement annuel: 10 euros (10 numéros)  
Prix de vente au numéro: 1 euro

**IMPRIMERIE :**  
Dierichs Druck+Media GmbH  
Frankfurter Str. 168  
34121 Kassel – Allemagne

**DÉPOT LÉGAL :** JUILLET 2011  
ISSN : 2105-1364

Cette publication comporte trois cahiers.



NOUS VOUS SOUHAITONS DE BONNES FÊTES  
ET VOUS PRÉSENTONS NOS MEILLEURS  
VŒUX POUR LA NOUVELLE ANNÉE!

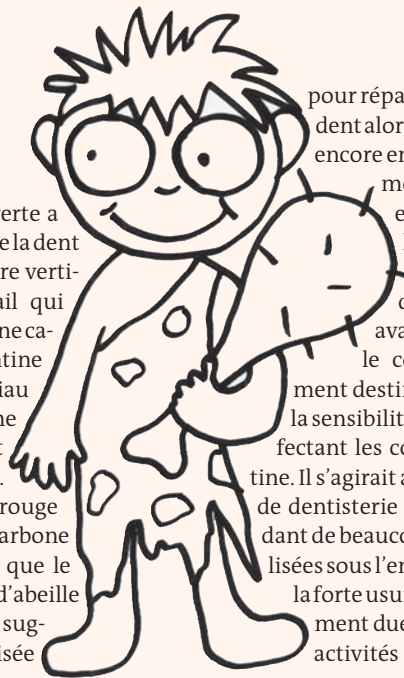L'ÉQUIPE PROTILAB

## Croc mignon ?

Publiant leur étude le 19 septembre sur PLoS ONE, des chercheurs italiens ont observé, sur une dent humaine vieille de 6.500 ans provenant de Slovénie, une ébréchure colmatée à la cire d'abeille : les premiers soins dentaires de la Préhistoire ?

L'ossement en question appartient selon les spécialistes, à un homme qui avait entre 24 et 30 ans lors de sa mort. « La mâchoire est restée au musée pendant 101 ans sans que personne ne note quoi que ce soit d'étrange », confirme Claudio Tuniz de l'International Center for Theoretical Physics de Trieste cité par NewScientist. Ce n'est alors que lorsque ce scientifique et son collègue ont utilisé le spécimen pour tester une nouvelle machine

d'imagerie que la découverte a été faite. L'image 3D/HD de la dent a révélé une longue cassure verticale, et une zone d'émail qui avait été usée pour créer une cavité dans laquelle la dentine était exposée. Le matériau inhabituel formait une fine couche qui remplissait parfaitement la cavité. Une spectroscopie infrarouge et une datation au radiocarbone ont alors permis de voir que le matériau était de la cire d'abeille vieille de 6.500 ans. Ceci suggère qu'elle a pu être utilisée



pour réparer la cassure et combler la dent alors que son propriétaire était encore en vie. Si les chercheurs estiment que cette opération a eu lieu autour de la mort de l'individu, ils ne sont pas totalement certains qu'elle soit intervenue avant la mort. Si tel était le cas, le colmatage était probablement destiné à atténuer la douleur et la sensibilité au niveau de la fissure affectant les couches d'émail et de dentine. Il s'agirait alors de la plus vieille trace de dentisterie jamais découverte, précédant de beaucoup les prothèses en or utilisées sous l'empire romain. Selon Tuniz, la forte usure de la dent est « probablement due à son utilisation dans des activités non-alimentaires, comme

le tissage, généralement pratiqué par les femmes au Néolithique », ajoute pour sa part Bernardino. Quant à l'utilisation de cire comme matériau, l'idée ne paraît pas si étrange aux yeux des scientifiques qui soulignent les avantages que celle-ci peut présenter. « Le point de fusion bas, la rend facile à faire fondre, et elle se solidifie pour s'ajuster au trou quand elle se rafraîchit à la température d'une pièce », explique Stephen Buckley de l'université de York qui a participé à d'autres recherches sur des dents de Neandertal. Celui-ci ajoute également que la cire peut contenir du miel et du propolis qui ont tous deux des vertus antibactériennes et anti-inflammatoires. « J'ai utilisé de la cire d'abeille pour un projet majeur de momification égyptienne, et cela s'est avéré très utile - d'où son utilisation par les embaumeurs égyptiens », ajoute-t-il encore.

## Maitriser les innovations en implantologie et le « sinus lift »

La soirée du 16 octobre de la SFDE fut riche d'enseignements pour les participants. Avec tout d'abord l'intervention du Dr Mithridate Davarpanah : les intérêts de la piezochirurgie ont été décrits et illustrés notamment dans les situations d'expansion osseuse (bone splitting).

Une technique d'implantation à travers les dents incluses a ensuite été présentée. Le Dr Keyvan Davarpanah a ensuite développé les techniques de planification 3D pour optimiser le positionnement des implants et le résultat esthétique dans les situations d'édentement complet et les traitements ortho-implanto-prothétique. La seconde partie de soirée animée par le Dr Sylvain Altglas avait pour thème « le Sinus dans tous ses états » : la technique du « sinus lift » a été parfaitement détaillée. Les questions de l'assemblée ont ensuite orientées le débat vers les échecs et la



gestion des complications. Le Dr Altglas a insisté sur l'importance d'une collaboration étroite avec un ORL en pré-opératoire en cas d'obstruction par exemple du méat moyen ou en cas de complications importantes.

**Prochaine manifestation :**  
7 février 2013 :  
Dr Ronald Jung – Université Zurich Suisse

## Quoi de neuf à l'Ouest ?

Le mardi 4 décembre s'est tenu dans les salons Suzanne Lenglen, au Stade de Roland Garros, une soirée réunissant 5 athlètes de haut niveau en matière de dentisterie :

Emeric AUGERAUD et Mike LAHMI pour l'orthodontie et en particulier le système Invisalign sponsor de l'événement avec les laboratoires PRED.

Corinne LALLAM en parodontie a traité de l'esthétique gingivale.

Jean-Marc GALEAZZI s'est attaqué aux dents de sagesse pour la partie chirurgicale.

Marc BIGAOUI a clôturé cette rencontre conviviale en nous donnant quelques conseils pour optimiser la fiscalité des an-



nées à venir. En sortant nous avons croisé les supporters du PSG quittant le Parc des Princes. Oui, ce 4 décembre était riche en actualité pour l'Ouest parisien.

## NSK fait son Show

A l'occasion de l'inauguration de leur nouveau Show Room, 32 rue de Lisbonne à Paris, NSK nous a convié à un cocktail le mercredi 28 novembre. Ces nouveaux locaux sont un magnifique écrin où sont mises en valeur les dernières innovations du fabricant. Des bornes permettent de



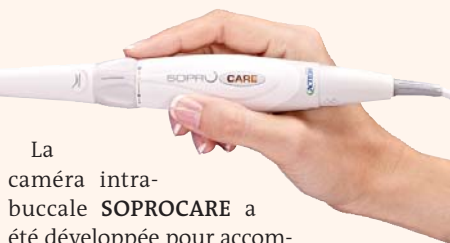M. Eiichi Nakanishi et le Dr M. Revise

tester les produits. Sur place, un service SAV accueillera aussi les confrères pour prendre en charge l'entretien de leurs instruments. A cette occasion, dans un esprit très convivial nous avons pu déguster les spécialités nipponnes : sushis, makis, brochettes, bière japonaise et gâteaux aux haricots rouges en compagnie de l'équipe NSK France et de M. Eiichi Nakanishi, le Président.

## Mettez les voiles avec le Défi Komet AlphaKite

Sur son stand de l'ADF, le jeudi 29 novembre, Komet a convié les skippers du défi Alphakite au Cocktail d'ouverture des inscriptions de la 4ème édition, occasion de rencontrer l'équipe Komet France et les organisateurs de cette régate qui se déroulera les 23 et 24 mai 2013 dans la magnifique Baie de Concarneau. Venez nombreux et inscrivez-vous d'ores et déjà à l'événement voile de la profession dentaire. Pour les modalités d'inscription : info@komet.fr ou Tél. + 33 (0) 143 48 89 90.

## Le Prix de l'Innovation 2012 pour Soprocare



La caméra intra-buccale SOPROCARE a été développée pour accompagner le praticien au cours des traitements prophylactiques et parodontaux. Le mode « PERIO » révèle la plaque dentaire jeune et ancienne et les inflammations gingivales, même à un stade précoce. Le mode « CARIO » détecte les caries amélo-dentinaires dès le stade 1. Le mode « DAYLIGHT » est une macro vision pour une inspection visuelle précise et encore plus efficace. La SOPROCARE utilise le brevet SOPRO sur la fluorescence et à

la fois l'amplification chromatique sélective afin de mettre en exergue les lésions dentaires pour un diagnostic prophylactique fiable et préventif. Les 26 000 visiteurs présents au Congrès de l'ADF ont été invités à se rendre au nouvel Espace Innovation situé au cœur de l'Exposition au niveau 4 et à voter, parmi les 10 innovations présentées, pour le produit illustrant le mieux la créativité de leur métier.

« L'ensemble des membres du Groupe ACTEON et particulièrement les collaborateurs de Sopro, sont particulièrement honorés et fiers de ce Prix de l'Innovation 2012. Ce prix témoigne du haut degré d'innovation du Groupe ACTEON, en l'occurrence de l'une de ses sociétés, SOPRO, et de la reconnaissance de son savoir-faire par la communauté den-

taire. La technologie Soprocare est une innovation de l'industrie française, brevetée mondialement, qui sera bien entendu appliquée dans d'autres domaines » déclare Gilles Pier-son, PDG d'Acteon.

**Ajoutons à ce palmarès :**

Le deuxième prix pour la « solution d'empreinte optique » 3Shape TRIOS de Crown Ceram/B. Next qui permet au praticien une prise d'empreinte précise, reproductible sans tirage, rapide, et sans poudrage.

Le troisième prix pour les instruments d'élévation des racines Physics Forceps de WAM qui, lors d'extractions dentaires, évitent la compression de l'os traditionnelle-

ment induite par interposition d'un élévateur ou d'un périotome entre l'os et la racine.

Les autres innovations sélectionnées pour le Prix de l'Innovation 2012 étaient :

- Limes endodontiques Hyflex CM de Coltène Whaledent.
- Veraviewepocs 3D R100 de J. Morita Europe, Système d'imagerie 3D.
- Laser WISER de Kaelux, laser à diode.
- Soins de bouche Solucare du Laboratoire Gilbert.
- One Shape de Micro Mega.
- Inava system de Pierre Fabre Oral Care avec un manche en mousse.
- Oral-B TriZone, conçue pour être utilisée comme une brosse manuelle.

# IRIS



## Brillance et Beauté

La caméra #1 en Amérique du Nord est maintenant disponible en Europe.

**IRIS**  
Caméra intra-buccale USB

ILLUMINE



FOCUS



CONNECTE



Ajoutez la puissance de la nouvelle caméra intra-buccale IRIS, à toutes vos chirurgies. Cet instrument de précision optique dispose d'une roue focus 5-points, facile à utiliser et d'un connecteur USB qui s'adapte à une unité de distribution standard. Le profil élégant et affiné, avec une pointe souple beaucoup plus petite, spécialement conçue avec un éclairage 8-points lumineux LED et la haute résolution CCD de Sony, pour une excellente qualité d'image.

Meilleur de sa catégorie. Lorsque la qualité et la performance sont importantes, Digital Doc est le choix # 1 pour les caméras intra-buccales. Pour plus d'informations, appelez-nous au 1-916-941-8010.

*Classé # 1, classement DTA de 2008 à 2012.*



© 2013, LLC, 4511 Parkway Foothill d'or, El Dorado Hills, CA 95762, États-Unis. Les logos Digital Doc et IRIS sont des marques déposées par Digital Doc LLC. Tous droits réservés. Mac et le logo Mac sont des marques déposées par Apple Inc., aux États-Unis et dans d'autres pays. \*Caméras et accessoires spécifiques Mac IRIS, sont nécessaires.



**Digital DOC**

[www.digi-doc.com](http://www.digi-doc.com)

## N'en prenez plus plein la tête.

Pong est le premier fabricant d'étuis pour Smartphones et tablettes qui permettent d'améliorer la performance des terminaux tout en protégeant efficacement les utilisateurs contre les radiations. Contrairement aux étuis traditionnels de protection ; les étuis

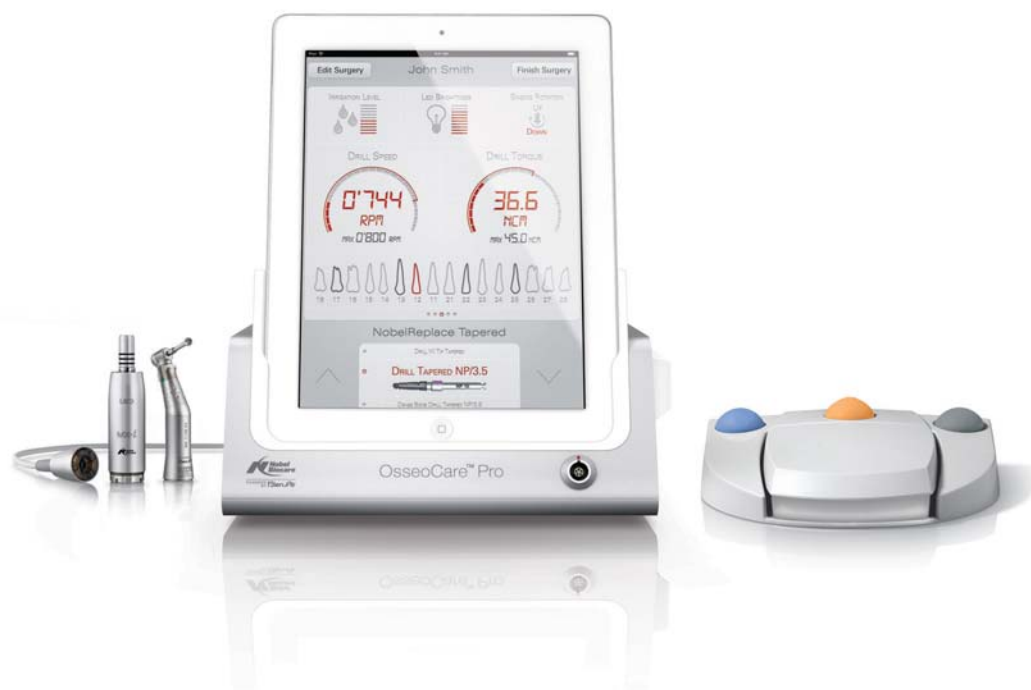

Pong ont été testés dans des laboratoires indépendants et ont reçu de nombreuses certifications ; il a été prouvé qu'ils amélioraient la réception du signal, augmentaient la durée de vie de la batterie, accélèrent la vitesse des téléchargements et des envois, et réduisaient

l'exposition de l'utilisateur aux radiations en dessous de 89% de la norme de sécurité limite fixée à l'international. Tous les étuis Pong intègrent un système d'antenne multi-breveté qui réoriente le rayonnement électromagnétique vers l'extérieur de l'utilisateur ; ce qui évite l'absorption au niveau de sa tête. L'étui Pong Research protège autant l'appareil que l'utilisateur :

- signal amélioré de 46%
- jusqu'à 1 heure 38 minutes de temps additionnel !
- réduction de l'exposition aux radiations de l'iPhone jusqu'à 89% en dessous de la norme.

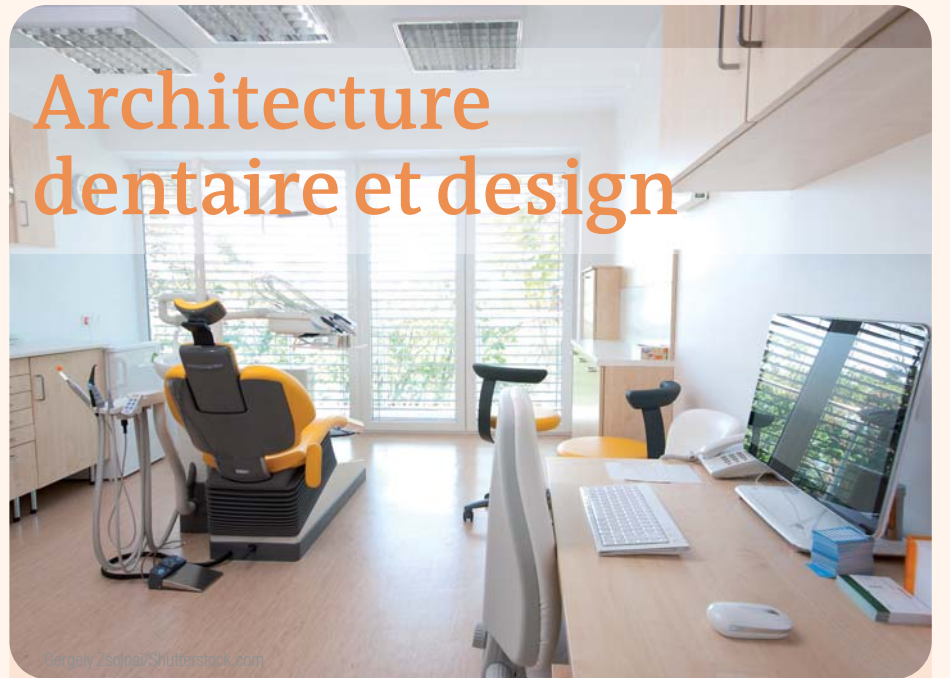## Osseocare et son dock iPad, une solution globale en implantologie.



Le moteur OsseocareCare Pro est bien plus qu'un moteur de forage. C'est une nouvelle expérience qui combine des caractéristiques uniques et une interface intuitive, gérée par iPad. L'application gratuite est disponible sur l'Apple Store. Elle ouvre de nombreuses possibilités en termes de réglage et de personnalisation des protocoles. La vitesse, le couple de serrage, le flux d'irrigation et l'intensité lumineuse peuvent être modifiés directement via l'iPad. Le moteur OsseoCare Pro permet de planifier et de préparer la séquence

de traitement avant la chirurgie, gage de sécurité. Le système intégré d'enregistrement et la fonction d'exportation permettent de gérer les données du traitement et de les stocker dans le fichier patient. Enfin, la fonction « Utilisateurs Multiples » offre la possibilité de partager toutes ces caractéristiques exceptionnelles avec des confrères. Nobel Biocare présente la nouvelle référence qui assure le plus haut niveau en termes d'efficacité et de sécurité de traitement pour les chirurgiens et leurs patients.

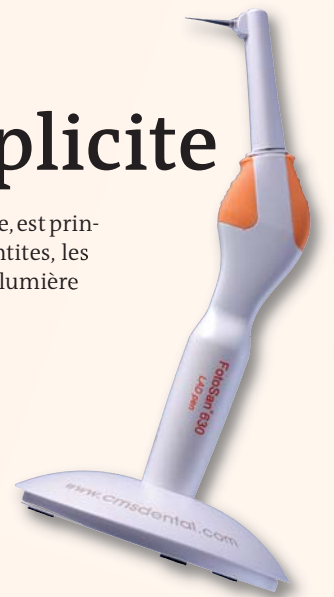## Architecture dentaire et design



Alors qu'un dentiste songeait à construire un nouveau cabinet, la ville a intégré une vieille station essence des années 40 dans un nouveau quartier. Cela a généré l'idée de développer un cabinet qui verra le jour trois ans plus tard. Ce cabinet d'orthodontie dans l'Arkansas ne ressemble à aucun autre. Ce cabinet est tellement accueillant que les patients en oublient rapidement le stress des traitements. D'autres exemples plus originaux les uns que les autres sont consultables sur : <http://www.dentistryiq.com/articles/2012/10/10-unique-dental-offices-from-around-the-world.html>

## Une vidéo de présentation explicite

Le FotoSan 630 stylo de désinfection activée par la lumière, est principalement indiqué dans les parodontites, les péri-implantites, les caries profondes et l'endodontie, aphte et herpès. C'est la lumière LAD la plus puissante du monde.



[http://www.youtube.com/watch?v=7fXwtvBuiGo&feature=youtube\\_gdata\\_player](http://www.youtube.com/watch?v=7fXwtvBuiGo&feature=youtube_gdata_player)

## Inutile de forcer les enfants : la force SUNSTARWARS s'en charge !

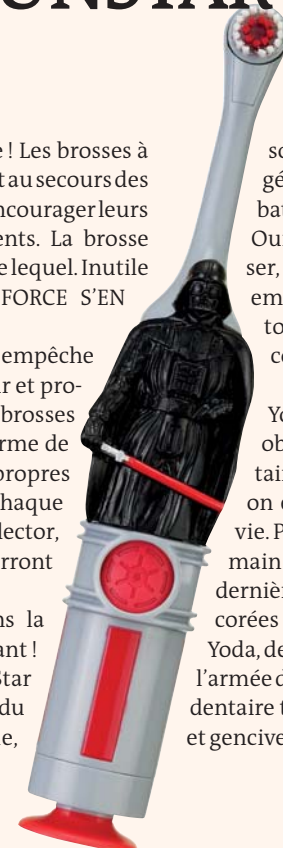Finie, la corvée de brossage ! Les brosses à dents GUM Star Wars viennent au secours des parents à court d'idées pour encourager leurs enfants à se nettoyer les dents. La brosse devient jouet, et pas n'importe lequel. Inutile de forcer les enfants : LA FORCE S'EN CHARGE !

La gamme GUM Star Wars empêche de sombrer vers le côté obscur et propose 4 brosses manuelles, 2 brosses électriques et 3 brosses en forme de sabre-laser, chacune avec ses propres personnages et spécificités. Chaque brosse devient un objet collector, que même les plus âgés reverront de dégainer.

Affronter Dark Vador dans la salle de bains ? Un jeu d'enfant ! Les brosses électriques GUM Star Wars prennent soit la forme du sombre seigneur lui-même,

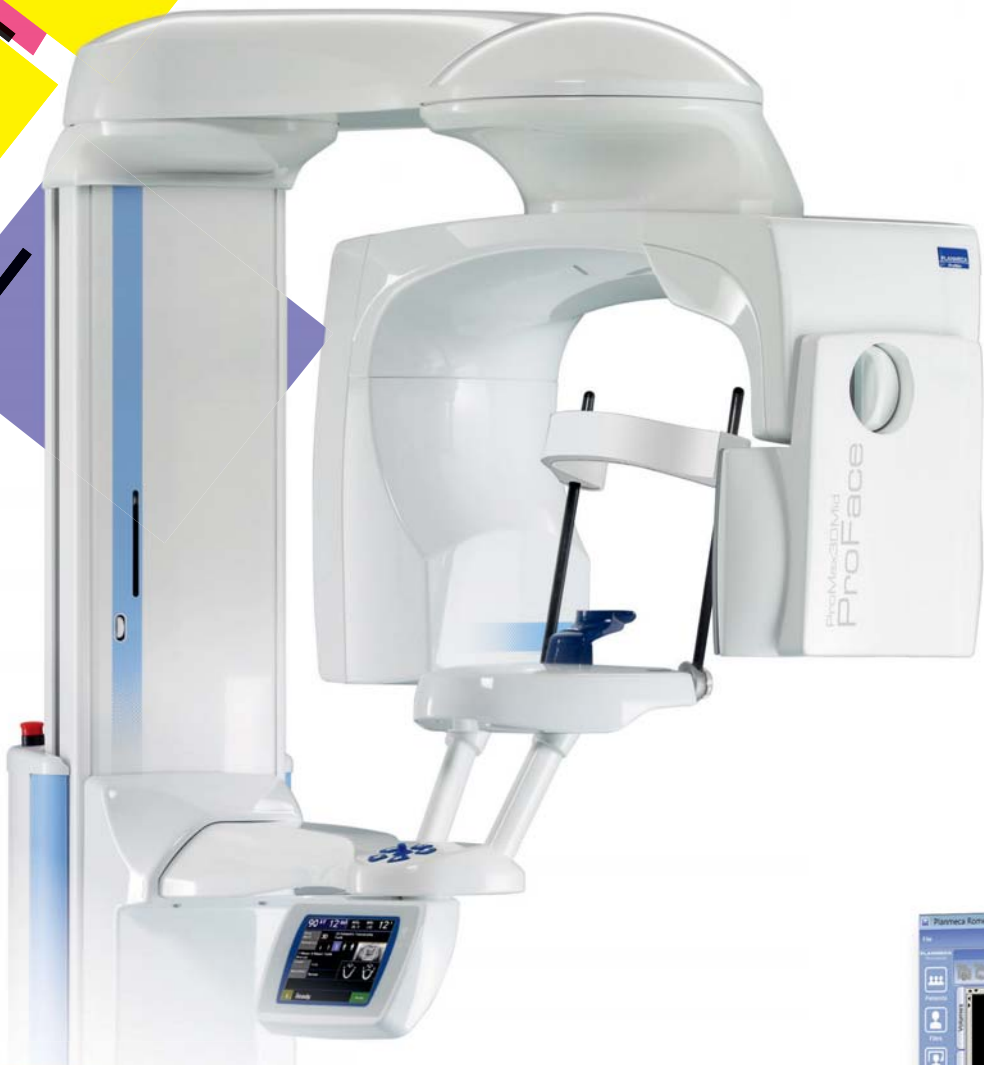soit celle du Capitaine Rex, second du général Anakin Skywalker. Un combat sans merci contre les bactéries ? Oui, mais tout en maîtrise : sans agresser, et la ventouse en bas de la brosse empêche le désordre galactique autour du lavabo... jusqu'au prochain combat !

Comme pourrait le dire Maître Yoda, on évite de sombrer vers le côté obscur en matière d'hygiène dentaire. Si on n'entretient pas ses dents, on en paie les conséquences toute sa vie. Pour que les plus petits prennent en main leur destin de Jedi, on dégaine la dernière des trois gammes de brosses, décorées à l'effigie d'Anakin Skywalker, de Yoda, de Dark Vador et du Capitaine Rex, de l'armée des clones qui combattent la plaque dentaire tout en respectant les jeunes dents et gencives.

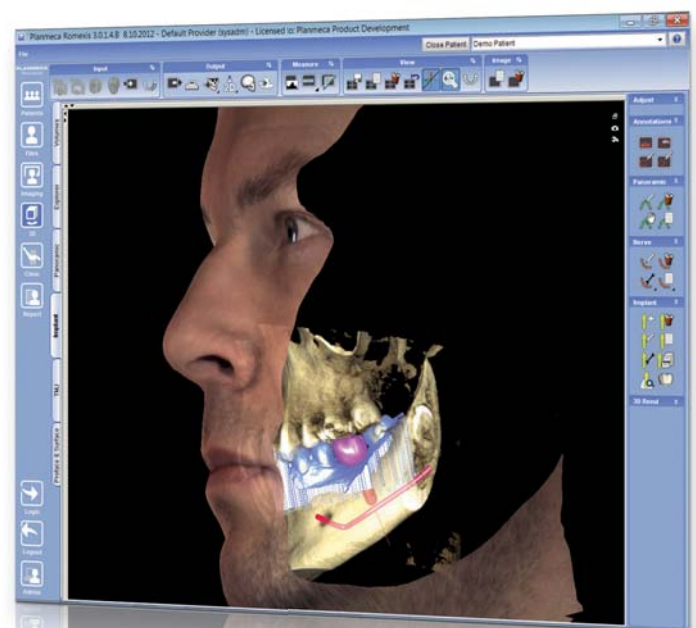
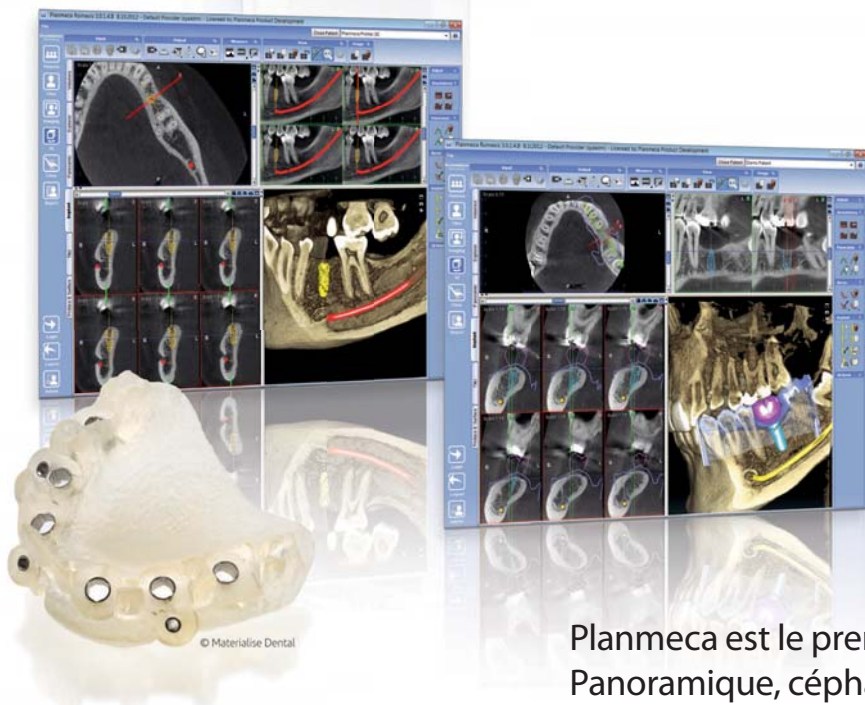


# Planmeca ProMax<sup>®</sup>

*La solution idéale pour l'implantologie*



reddot design award  
winner 2012



Planmeca est le premier fabricant à introduire le concept unique 4 en 1 :  
Panoramique, céphalométrie, Cone Beam 3D et Planmeca ProFace<sup>™</sup> photo 3D

*Nouveau module de planification implantaire*

*En une seule acquisition, cliché radiologique et photo 3D*

*Réalisation de guides chirurgicaux*



La référence en matière de numérique

Plus d'informations sur le site  
[www.planmeca.fr](http://www.planmeca.fr)

Planmeca France  
28, bd Auguste Pageot, 44000 Nantes  
tél 02 51 83 64 68, fax 02 51 83 64 69  
mél : planmeca.france@wanadoo.fr

**PLANMECA**

## FOCUS PARODONTOLOGIE

# La chirurgie parodontale de la canine incluse au service de l'orthodontiste

Parmi les inclusions dentaires, les canines maxillaires arrivent en troisième position avec une fréquence de 1% loin derrière les dents de sagesse mandibulaires (22%) et maxillaires (18%). Cette fréquence chute à 0,10% pour les canines mandibulaires (Garcia, 2010).

A un moment du traitement orthodontique, le dégagement ou l'exposition chirurgicale de la dent incluse est demandée par l'orthodontiste. L'objectif de cette chirurgie est double :

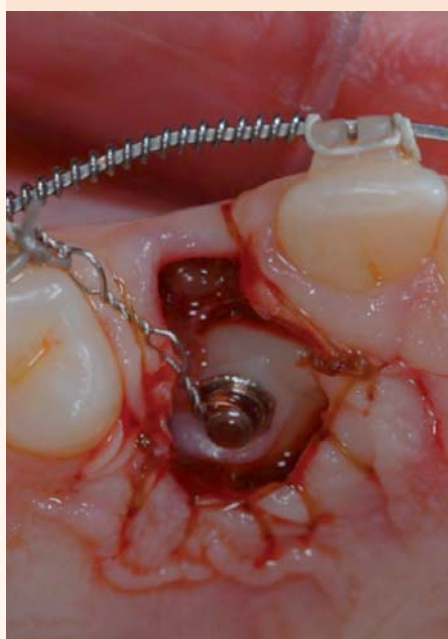- faciliter le mouvement orthodontique
- permettre la mise en place sur l'arcade de la dent incluse avec les 4 composants du parodonte (cément, os, desmodonte, gencive adhérente)

Les préalables à cette chirurgie sont un examen clinique incluant la palpation (présence d'une voussure, axe de l'incisive latérale, ...) qui permet souvent de préciser la position de la dent incluse, une radiographie panoramique et une tomodensitométrie (scanner ou cone-beam). L'imagerie 2D et les reconstructions 3D permettent de préciser exactement la position de la couronne de la canine, de visualiser la présence d'obstacles (odontome, dent surnuméraire) et certaines situations de résorption-ankylose, dans les limites de la précision de l'imagerie.

## Canine palatine :

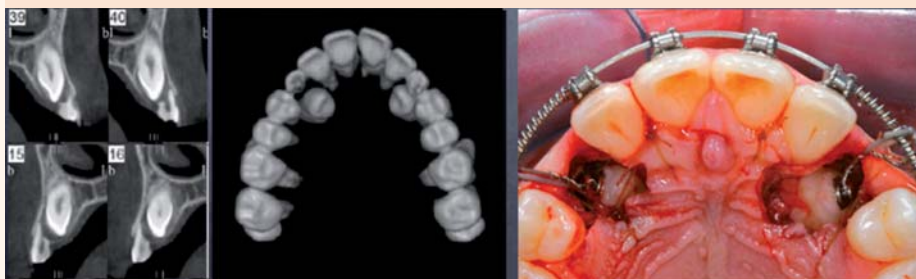On cherchera à privilégier la technique ouverte afin de permettre une réactivation du potentiel éruptif (Kokich, 2004, Zeitoun, 2007). Le principal problème à gérer au niveau du site opératoire palatin est l'hémostasie car le trajet des incisions au niveau de la

### Cas 1

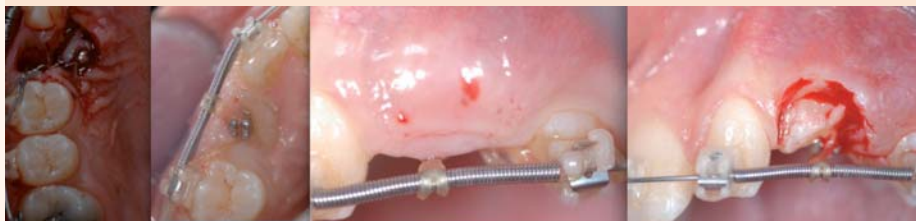

fenêtre réalisée dans la muqueuse palatine croise les branches terminales de l'artère palatine descendante provenant du foramen grand palatin. Des points de suture du type surjet (cas 1) autour de la fenêtre d'exposition et des points profonds croisant le trajet terminal de l'artère permettent de gérer cette situation. Rarement, un pansement parodontal de type Coe-pack® peut être mis en place.

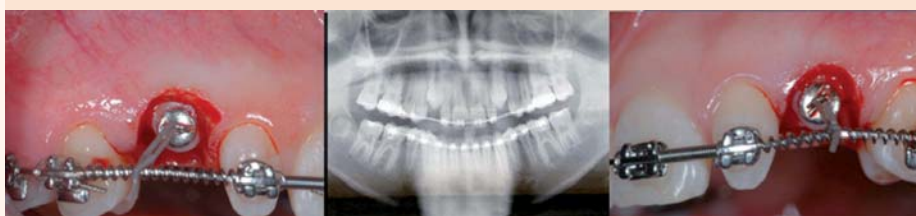### Cas 2



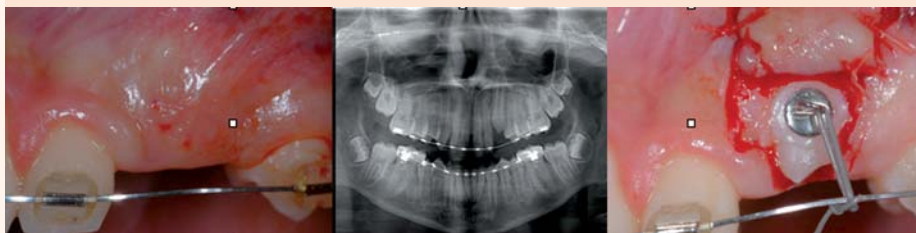### Cas 3



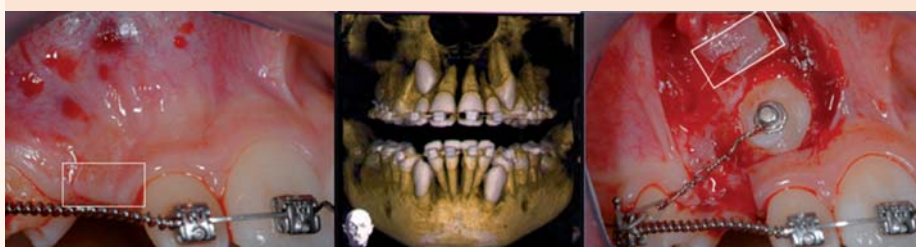### Cas 4



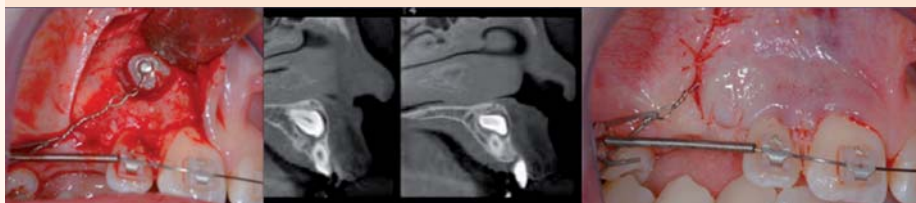
### Cas 5



### Cas 6



### Cas 7



Le collage du bouton se fait souvent au cours de la séance, même s'il n'est pas relié systématiquement à l'arc orthodontique par une ligature à anneau. Il est posé sur une surface de la couronne suffisamment accessible et bien sûr à l'abri de toute humidité pour permettre le collage (cas 2).

Enfin, lors du mouvement de translation en direction vestibulaire de la canine palatine exposée, une seconde intervention (gingivectomie) peut parfois être nécessaire pour éliminer un surplus de gencive vestibulaire et permettre alors le collage d'un boîtier vestibulaire. En effet, cette gencive

vestibulaire ne se réorganise pas suffisamment rapidement, peut alors migrer en direction coronaire et devenir hyperplasique (cas 3).

## Canine vestibulaire basse :

si la hauteur de gencive kératinisée adhérente est importante et qu'il est possible d'en conserver au moins 3 à 4 mm, une « simple » gingivectomie (cas 4) permettant de lever l'obstacle muqueux est suffisante.

## Canine vestibulaire basse ou moyenne :

si la hauteur de gencive kératinisée adhérente est faible ou que la canine est en position moyenne, un lambeau déplacé apicalement est réalisé (cas 5).

## Canine en superposition sur l'incisive latérale :

dans cette situation, un lambeau de translation et de rotation apicale permet de déplacer la bande de gencive kératinisée au-dessus de la couronne de la canine tout en ménageant le parodonte vestibulaire de l'incisive latérale (cas 6).

## Canine vestibulaire haute en fond de vestibule :

il est plus simple de coller le bouton avec sa ligature métallique à anneau, puis de refermer le lambeau dans sa position initiale (cas 7). L'orthodontiste devra alors tirer à l'aveugle derrière le rideau muqueux. Lorsque la canine sera suffisamment descendue vers son couloir d'éruption, une seconde intervention avec un lambeau déplacé apicalement permettra d'éviter l'éruption dans la muqueuse alvéolaire et de retrouver une bande de gencive kératinisée adhérente.

## Pour les canines mandibulaires,

les abords chirurgicaux sont les mêmes. Selon la classification de Mupparapu (2002), plus la dent est proche de la ligne médiane, plus elle sera difficile à déplacer.

### JEAN-MARC DERSOT

· Parodontie, Chirurgie implantaire et buccale exclusive

· Ancien Président de la Société Française de Parodontologie et d'Implantologie Orale

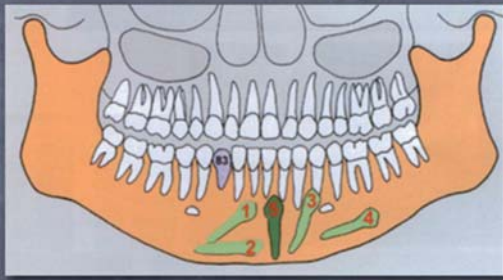· Ancien Assistant – Service de Parodontologie – Paris V

· Expert Près la Cour d'Appel de Paris

88 rue Michel Ange – 75016 - PARIS  
dr.dersot@wanadoo.fr



## Classification de Mupparapu (2002)



| Type 1 | Type 2 | Type 3 | Type 4 | Type 5 |
|--------|--------|--------|--------|--------|
| 45,6 % | 20 %   | 14 %   | 17 %   | 1,5 %  |

Les situations d'ectopie sur l'hémi-arcade contro-latérale entraînent l'extraction de la dent.

### Canine mandibulaire basse (cas 8):

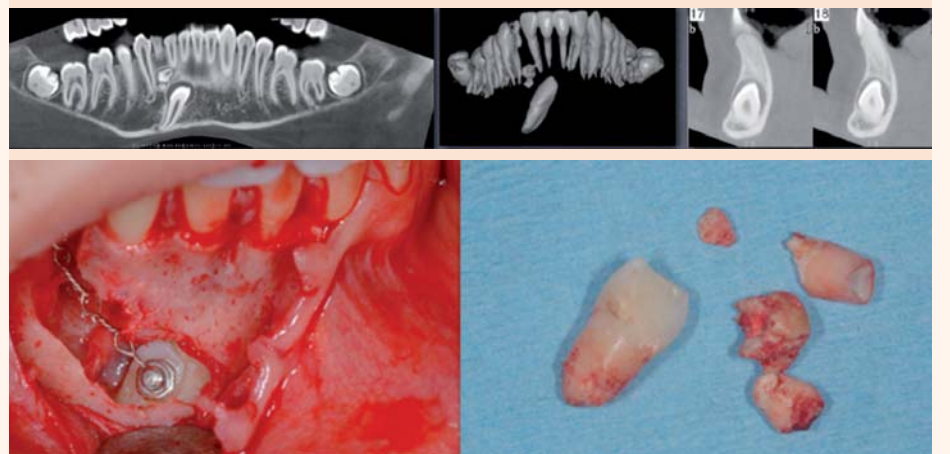
Lors de la même séance, la dent temporaire persistante sur l'arcade et un chapelet d'odontomes ont été extraits. Le bouton a été collé et la ligature métallique à anneaux reliée à l'arc par un élastique. L'orthodontiste a tiré à l'aveugle derrière le rideau muqueux, puis une seconde intervention avec un lambeau déplacé apicalement a permis d'expo-

ser la dent incluse et de retrouver une bande de gencive kératinisée adhérente.

### Conclusion

Au cours de l'année civile 2010, 117 dents incluses chez 92 patients ont été prises en charge selon ces protocoles. Ce groupe comprenait 11 incisives, 8 prémolaires, 2 molaires et 96 canines. Le groupe des canines se répartissait en 88 maxillaires et 8 mandibulaires. Les 88 canines maxillaires intéressaient 69 patients (H = 44,4%, F = 55,6%). L'âge moyen était de 15 ans et 3 mois (de 7 ans et 10 mois à 45 ans et 1 mois). 13 patients présentaient 2 canines incluses (H = 33,1%, F = 76,9%). Alors que

### Cas 8



la littérature rapporte 85% de canines palatines, 45 canines étaient vestibulaires et 43 en position palatine. A aucun moment de la chirurgie, une mobilisation ou une luxation de la dent incluse est réalisée. En effet, cette manœuvre risque de léser le desmodonte, de provoquer l'apparition d'une ankylose bloquant tout mouvement. Sur les 117 dents incluses, une seule dent ne s'est pas du tout déplacée. Toutes les autres dents ont été mises en place sur l'arcade avec un parodonte sain.

### Bibliographie:

• Garcia R. - Canine maxillaire absente : du

diagnostic à la thérapeutique. Rev. Orthop. Dentofaciale 2010;44:00-00

• Mupparapu M. - Patterns of intra-osseous transmigration and ectopic eruption of mandibular canines: review of literature and report of nine additional cases. Dentomaxillofac Radiol 2002;31:355-60.

• Kokich V.G. - Surgical and orthodontic management of impacted maxillary canines. Am J Orthod Dentofacial Orthop 2004;126:278-83.

• Zeitoun H. - [www.dentalspace.com/dentiste/formation/260-description-d-protocole-ciel-ouvert-pour-desinclusions-canines-palatines-leur-mise-place.htm](http://www.dentalspace.com/dentiste/formation/260-description-d-protocole-ciel-ouvert-pour-desinclusions-canines-palatines-leur-mise-place.htm)

## ACTUS PRODUITS

### Emmi-dent EMMI ULTRASONIC AG

#### La 1ère brosse à dents à ultrasons

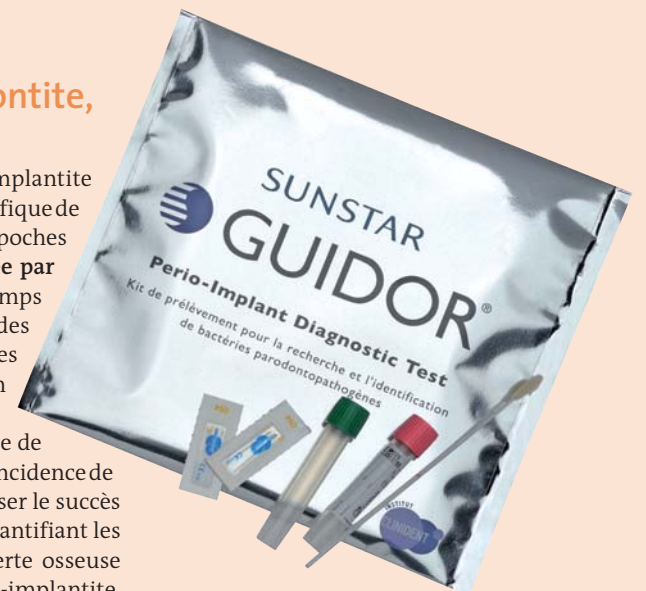Il est important de ne pas confondre les brosses à dents électriques actuelles (dites soniques) ; qui en fait reproduisent simplement le brossage manuel avec une moyenne de 500 Hz et les ultrasons, qui eux travaillent sans effectuer un seul mouvement sur les dents et permettent un micro nettoyage sans bouger la brosse avec 1,6MHz. Premier dispositif professionnel mis à disposition du grand public, c'est la seule véritable brosse à dent à ultrasons contenant une puce électronique directement implantée dans la tête. Le pack emmi-dent contient une brosse à ultrasons avec son chargeur, 2 têtes, 1 accessoire polisseur, 2 tablettes de révélateur de plaque dentaire et 1 dentifrice spécifiquement développé pour la brosse à ultrason.



### Guidor Perio-Implant Diagnostic Test SUNSTAR

#### Pour éviter la parodontite, suivez le Guidor...

La parodontite et la peri-implantite sont causées par un groupe spécifique de pathogènes qui colonisent les poches parodontales. L'analyse associée par culture bactérienne et PCR en temps réel offre un panorama clair des bactéries parodonto-pathogènes présentes et une quantification de celles-ci. Le diagnostic microbiologique avant et après la pose de l'implant permet de diminuer l'incidence de la peri-implantite et de pérenniser le succès implantaire en identifiant et quantifiant les bactéries responsables de la perte osseuse pour : évaluer le risque de peri-implantite, permettre le diagnostic précoce de la peri-implantite, déterminer le besoin d'antibiothérapie et la cibler, aider à la maintenance du traitement parodontal. Et aussi, motiver le patient et son adhésion en toute confiance au traitement, servir d'argument medico-légal de la mise en œuvre de tous les moyens thé-



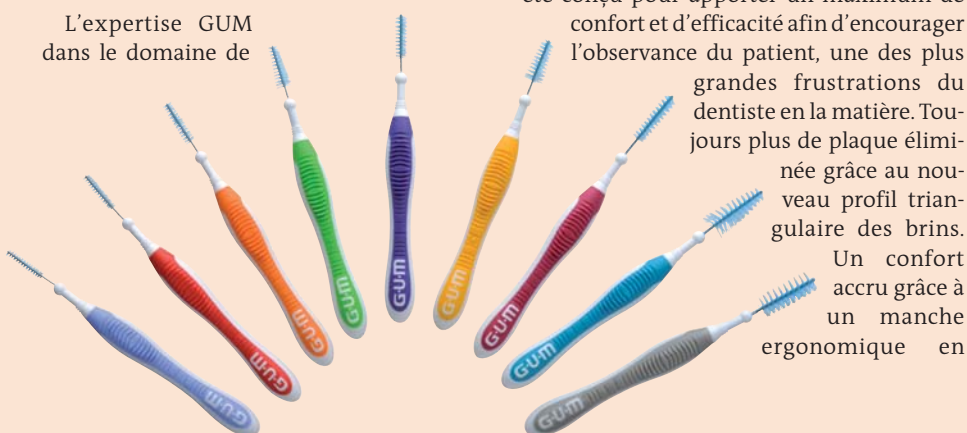
rapeutiques à disposition en cas d'échec implantaire. Une interprétation clinique claire - Une évaluation explicite du risque - Une recommandation thérapeutique spécifique - Une procédure simple et rapide pour une analyse claire et complète.

### Brossette TRAV-LER SUNSTAR

#### GUM élimine la plaque, pas les couleurs...

L'expertise GUM dans le domaine de

l'interdentaire a permis de créer une brosse révolutionnaire, où chaque élément a été conçu pour apporter un maximum de confort et d'efficacité afin d'encourager l'observance du patient, une des plus grandes frustrations du dentiste en la matière. Toujours plus de plaque éliminée grâce au nouveau profil triangulaire des brins. Un confort accru grâce à un manche ergonomique en



caoutchouc muni de rainures antidérapantes pour une meilleure préhension. Un accès aux dents postérieures facilité grâce à sa tige coudable, recouverte de nylon pour diminuer les risques traumatiques et d'endommagement de l'émail, et qui présente une extrémité arrondie pour protéger la gencive. Enfin, les brosettes sont toujours impré-

gnées de Chlorhexidine pour rester propres entre chaque utilisation et prévenir toute contamination. Le résultat : une meilleure élimination de la plaque et une réduction des indices de saignements.

Chacune des 9 tailles est repérée par un code couleur différent.

## FOCUS PARODONTOLOGIE

# La fluorescence démocratisée

Pr Hervé Tassery



Pr Hervé Tassery

ture des tissus, leur typologie, le niveau inflammatoire etc... mais reste dépendant de l'acuité visuelle du praticien, de la qualité de l'éclairage et du temps disponible.

Riche de l'expérience acquise dans le domaine de l'imagerie, de la cariology et de l'autofluorescence tissulaire via SOPROLIFE®, le nouvel outil SOPROCARE® (SOPRO®, Acteon Group) consiste en une caméra à LED équipée d'un capteur CCD spécifique.

En effet, SOPROCARE permet la détection de carie en mode CARIO (Figure 1) et de la plaque dentaire en mode PERIO (Figure 2) en éclairant les surfaces des dents dans une bande passante de longueur d'onde se situant dans le domaine du visible (bleu) et en fournissant une image anatomique natu-

Poser un diagnostic correct en parodontie est le résultat de nombreux paramètres dont de profondes connaissances en biologie et histologie, des connaissances médicales complexes et un haut niveau de technicité opératoire. Néanmoins l'approche médicale indispensable du diagnostic implique de mettre à la disposition du praticien les outils nécessaires et suffisants pour réduire la perte de chance, grâce notamment à un diagnostic précoce.

Les outils modernes tels que les tests bactériens et les révélateurs de plaques confortent cette approche mais ne sont souvent qu'un complément d'information à l'examen visuel et au sondage. Cet examen visuel, pierre angulaire du diagnostic nous renseigne sur la struc-



Fig 1 : Vue en mode CARIO code ICDAS 5 face vestibulaire de la 27.

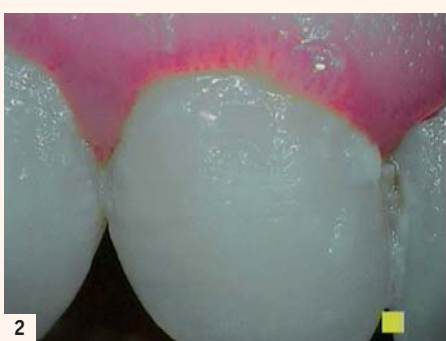

Fig 2 : Visualisation en gros plan de l'inflammation marginale et des dépôts en mode PERIO.



Fig 3a : Observation de la face occlusale de la 37 en lumière du jour (mode DAYLIGHT).

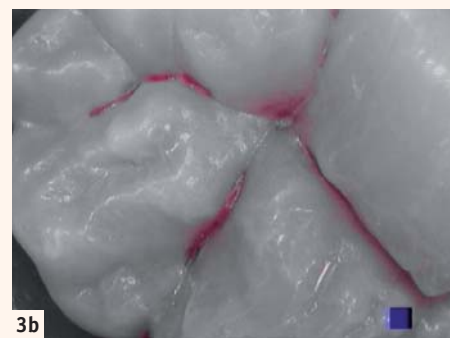

Fig 3b : Détection d'une lésion carieuse amérodentinaire de la 37 en mode CARIO.

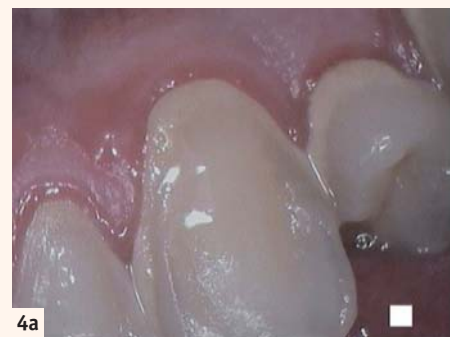

Fig 4a : Observation des faces linguales de 33 et 34 en mode lumière du jour (mode DAYLIGHT).

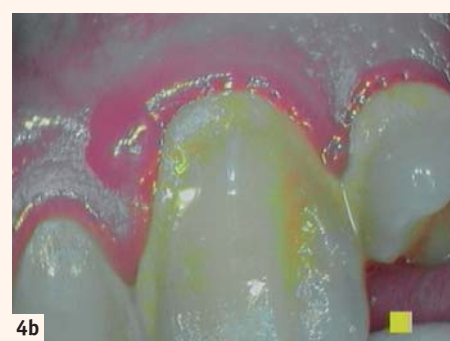

Fig 4b : Observation de la figure 4a. en mode PERIO avec mise en valeur du tartre, plaque et de l'inflammation.

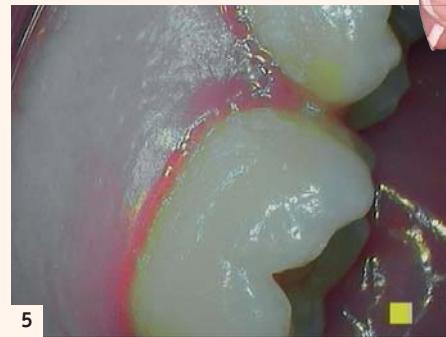
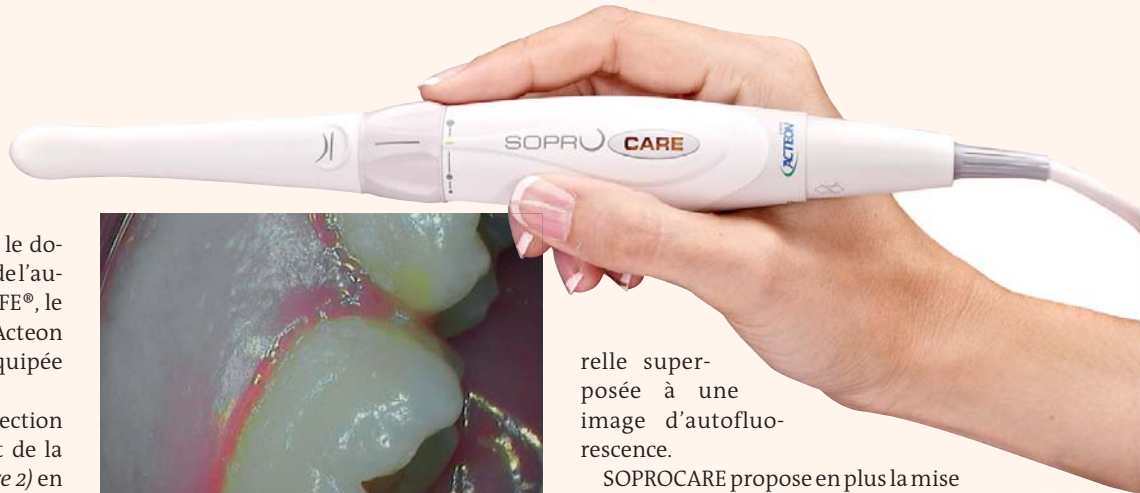
Fig 5 : Plaque tartre et inflammation en mode PERIO face vestibulaire de 26

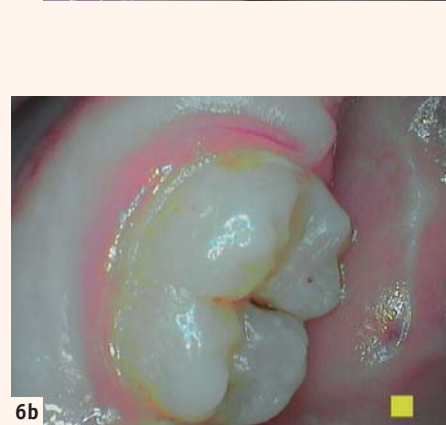
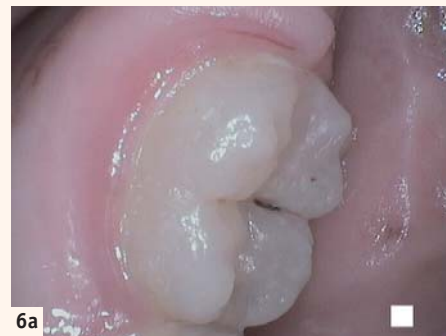
Fig 6a. et 6b : Inflammation gingivale, face linguale de la 47 (mode DAYLIGHT et mode PERIO) (Jo)

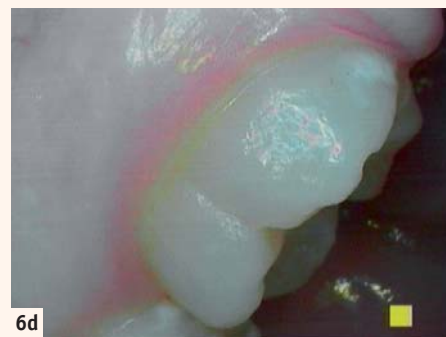

Fig 6d : Vue à 21 jours. Contrôle de l'amélioration de la zone (mode PERIO).

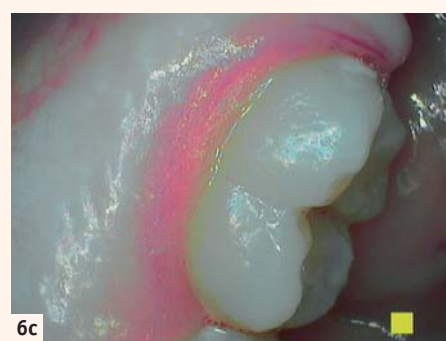

Fig 6c : Vue après détartrage et polissage (Air Ngo, poudre classique) (Jo).

relle superposée à une image d'autofluorescence.

SOPROCARE propose en plus la mise en évidence des inflammations gingivales en mode PERIO (Figure 5), grâce à la combinaison de l'absorption de la lumière bleue par les tissus mous et de l'amplification chromatique sélective. Cela signifie que pour toutes inflammations tissulaires, SOPROCARE modifie la couleur naturelle et amplifie sa visibilité.

SOPROCARE offre en outre un grossissement de la dent et de son environnement sur l'écran compris entre 30 et 115 fois (MacroVision). Le diagnostic précoce, effectué par le praticien, se soustrait des contraintes habituelles que sont l'acuité visuelle, la difficulté d'accès ou l'interprétation des indices.

Associé au logiciel Sopro Imaging, le praticien dispose d'un module dédié, permettant un suivi personnalisé des patients (Figures 6). En effet la visualisation en direct des tissus mous et durs dans les 3 modes facilite l'interactivité et la communication entre le praticien ou l'hygiéniste et son patient. De plus la conservation des documents images dans le format souhaité devient un atout non négligeable. Enfin, le suivi prophylactique indispensable dans le cadre d'une approche médicale est facilité par la rapidité de réalisation du statut d'image et par la possibilité offerte par Sopro Imaging de stocker et comparer les images à tous instants (Figures 4).

En conséquence, SOPROCARE est un outil d'aide au diagnostic et de communication qui s'intègre parfaitement à la pratique dentaire quotidienne. SOPROCARE offre en une seule caméra la possibilité de détecter facilement et instantanément les caries, la plaque dentaire et les inflammations gingivales (Figure 5), même au stade précoce (Figures 3), sans avoir à porter des lunettes de protection ou autre contrainte supplémentaire.

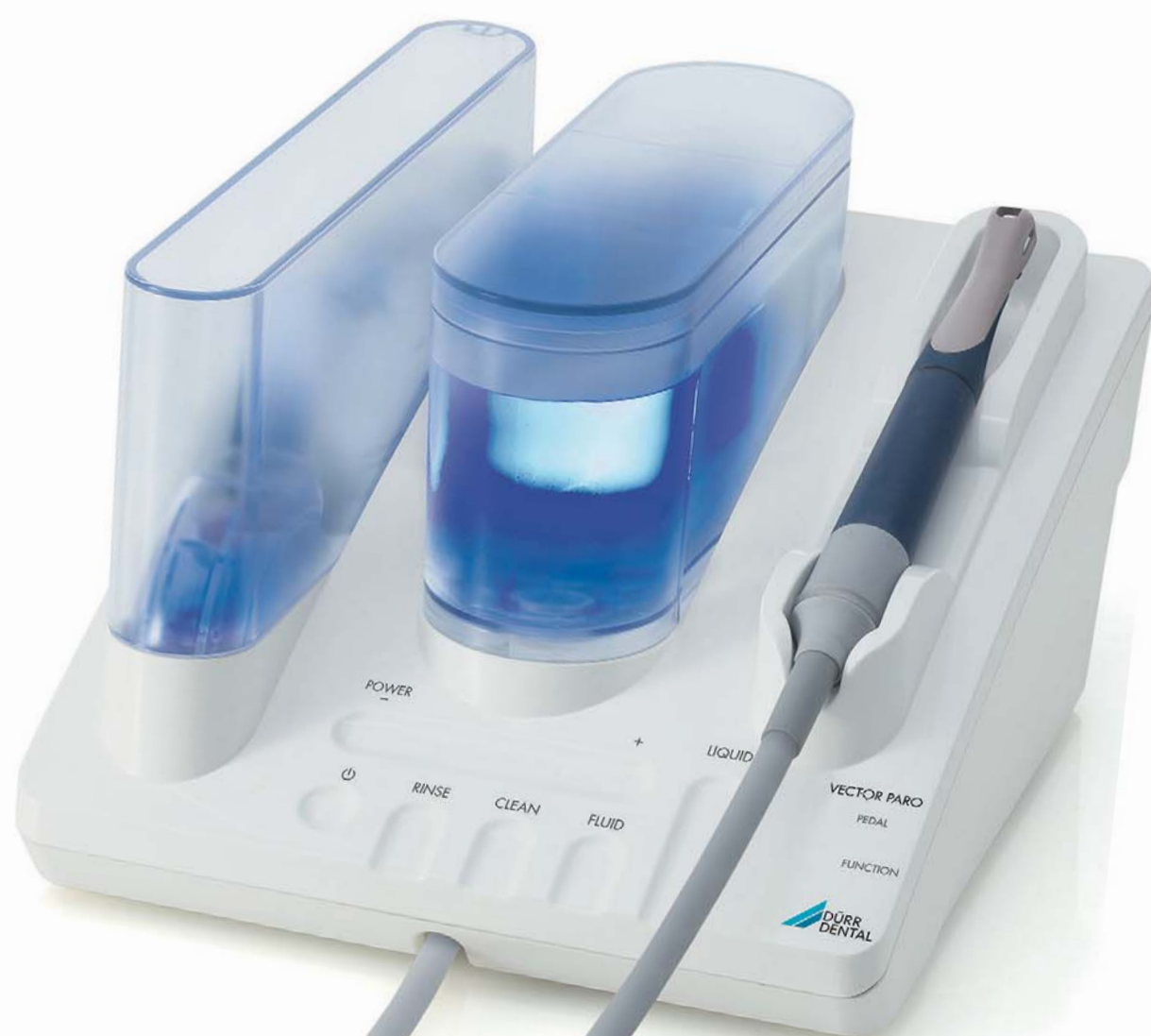**SOPROCARE**





# LE MUST

**Enfin : la paro atraumatique**



LEDs  
puissantes



## Thérapie parodontale avec le Vector Paro

- Thérapie et prophylaxie atraumatique des parodontites et des péri-implantites
- Anesthésie très rarement nécessaire
- Sans chirurgie
- Cément préservé
- Polissage des surfaces atraumatique et non-invasif

### Options :

- Scaler lumineux pour phase initiale
- Pièce à main avec inserts pour recall et traitement de la péri-implantite

Plus d'informations sur [www.durr.fr](http://www.durr.fr)