

# DENTAL TRIBUNE

The World's Dental Newspaper · Croatian Edition



Hrvatska, ožujak 2016. - godina IX br. 1

www.dental-tribune.com

## SPECIJAL: ESTETSKA DENTALNA MEDICINA

### Medicinska opravdanost ljuskica

Jesu li ljuskice medicinski opravdane ili one predstavljaju hir?



stranica 12

## RIZIČNI PACIJENTI

### Rizični pacijenti u stomatološkoj praksi

Znamo li kako liječiti rizične pacijente koji zahtijevaju posebnu skrb?



stranica 20

## MENADŽMENT

### Ophođenje s nezadovoljnim pacijentima

Kako se nositi s pritužbama pacijenata?



stranica 31

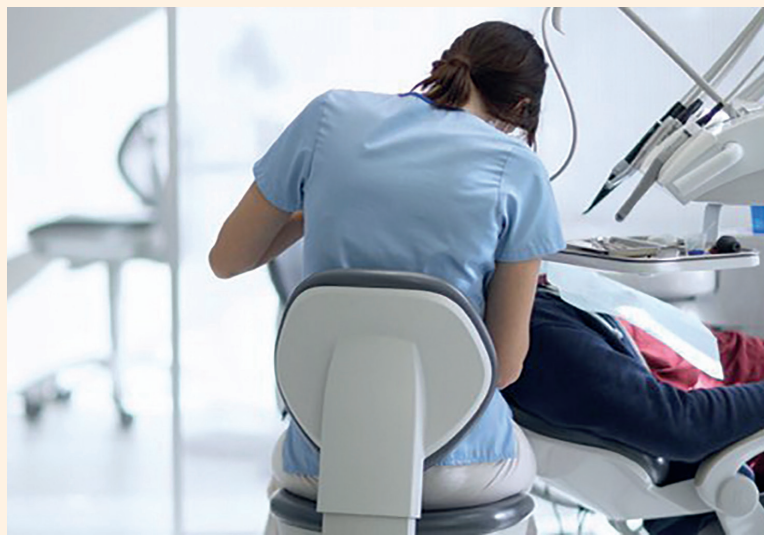
# Doktor dentalne medicine – među najopasnijim zanimanjima na svijetu

Cijeli dan sjediti pored pacijenta i malo brusiti. Oni koji su dosad podcjenjivali posao doktora dentalne medicine i mislili da je riječ o opušenom i nespektakularnom zanimanju, u krivu su.

Prema nedavnom izvješću koje je objavilo Ministarstvo rada u SAD-u, u kojemu su istaknute sve profesije koje predstavljaju ozbiljnu prijetnju zdravlju, dentalna medicina je na drugom mjestu - nakon histologije.

Na temelju zaključaka izvješća, histološki tehničari imaju najveći rizik od izloženosti infekcijama, bolestima i kontaminiranom materijalu dok rade svoj posao. Doktori dentalne medicine, dentalni tehničari, asistenti i higijeničari su na drugom mjestu.

Pacijenti koji posjećuju ordinaciju mogu imati neliječene zarazne bolesti, a doktori dentalne medicine



i ostalo dentalno-medicinsko osoblje, koji rade u neposrednoj blizini tih pacijenata, izloženi su velikom riziku od zaraze. Unatoč kontroli unakrsne infekcije i higijenskim mjerama koje se provode u svim ordinacijama, slina, pare, zrak i krv

kontaminirani mikroorganizmima predstavljaju ozbiljnu prijetnju liječnicima i drugim pacijentima.

Drugi je problem nezdravo držanje tijela tijekom rada. Većina doktora dentalne medicine većinu svog vremena provodi sjedeći ili stojeći

u položajima koji mogu dovesti do razvoja raznih problema držanja i oštećenja kralježnice; zbog toga je bol u leđima vrlo uobičajena kod doktora dentalne medicine i dentalnih higijeničara. Tako se u jednom istraživanju navodi kako oko 70 posto sudionika ima bolove u leđima. Izraženost ovisi o dobi doktora, broju pacijenata dnevno i vrsti zahvata koje izvode. Samo 17 posto doktora vježba u pauzama, iako ih 57 posto uzima pauze. Najvjerojatiji uzroci boli su neravnoteža između donjih leđnih i abdominalnih mišića koja se javlja u sjedećem položaju. Dodatno se zbog stalnog naginjanja prema pacijentu javlja prenaprezanje i prekomjerna ekstenzija donjih leđnih ekstenzora, dok duboki abdominalni mišići, koji služe stabilizaciji, postaju slabiji.

Web stranica businessinsider.com svojom je složenom analizom

podataka išla korak dalje te je nakon proučavanja svih zanimanja sastavila rang listu onih koja su posebno rizična i predstavljaju opasnost za zdravlje.

Na prvo su mjesto stavili doktore dentalne medicine i njihovo osoblje. U stopu ih prate stjuardese i anesteziolozi. Ostali poslovi na popisu su avionsko kabinsko osoblje, anesteziolozi, veterinari, pedijatri i carinski inspektori.

Svrha je objavljivanja ovakvih izvješća potaknuti doktore dentalne medicine da usvajaju mjere predostrožnosti za učinkovito sprječavanje širenja bolesti i zaraza.

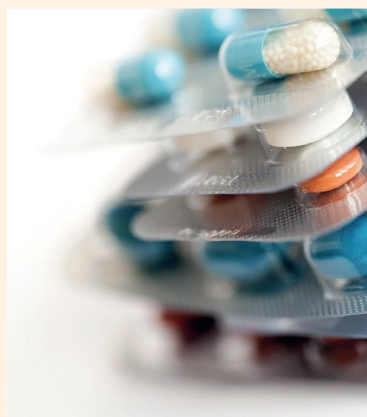Dodatno se preporučuju relaksacijske vježbe i vježbe istezanja u pauzama kako bi se smanjio rizik od profesionalnih skeletomuskularnih poremećaja, kao i vođenje računa o što pravilnijem držanju tijela tijekom rada. **DT**

## Alarmantan porast propisivanja antibiotika od strane doktora dentalne medicine

Zbog zloupotrebe antibiotika razvoj otpornosti bakterija na antibiotike postao je jedan od glavnih problema na svim područjima zdravstvene skrbi diljem svijeta.

Kanadski znanstvenici su prvi analizirali podatke od 1996. do 2013. godine kako bi procijenili stope propisivanja antibiotika u dentalnoj medicini. Otkrili su da, iako je ukupna primjena antibiotika pala u promatranom razdoblju, propisivanje antibiotika od strane doktora dentalne medicine znatno se povećalo.

Istraživanje je provedeno na Sveučilištu British Columbia u Kanadi. Znanstvenici su u svojoj analizi koristili definiranu dnevnu dozu, što je statistička mjera za primjenu lijekova koju je definirala Svjetska zdravstvena organizacija. Izrazili su stope propisivanja definiranim dnevnim dozama na 1000 stanovnika po danu. Istraživači su zabilježili smanjenje



od 12,7 posto u ukupnoj stopi propisivanja antibiotika između 1996. i 2013. Godine 2013. udio antibiotika koje su propisali doktori dentalne medicine iznosio je 11,3 posto.

Stopa propisivanja povećala se za 62 posto s 0,98 definiranih dnevnih doza na 1000 stanovnika po danu 1996. na 1,59 2013. godine. Što se tiče specifičnih tvari, istraživači su otkrili povećanu uporabu amoksicilina i klindamicina, koji su bili najčešće ko-

rišteni antibiotici u dentalnoj medicini 2013. Nasuprot tome, propisivanje antibiotika uskog spektra, penicilina V, značajno se smanjilo, iako se penicilin obično preporučuje kao lijek prve linije za mnoge stomatološke indikacije. Istraživači su istaknuli da je ovaj trend zabrinjavajući jer je amoksicilin povezan s otpornošću na antibiotike za različite bakterije, uključujući MRSA, što može uzrokovati po život opasne infekcije krvotoka, upale pluća i infekcije kirurških rana.

Prema Centru za kontrolu i prevenciju bolesti, najmanje 2 milijuna ljudi svake godine samo u SAD-u zarazi se bakterijama koje su otporne na antibiotike, a najmanje 23 000 ljudi godišnje umire kao izravna posljedica od tih infekcija.

Istraživanje pod naslovom „Propisivanja antibiotika od strane doktora dentalne medicine u porastu: Zašto?“ objavljeno je u časopisu Journal of American Dental Association. **DT**

## Dentex

Međunarodni sajam dentalne medicine  
International Dental Medicine Fair

Program sajma:

- dentalna oprema
- uređaji, pribor
- materijali, usluge
- informatička podrška
- literatura
- stručna predavanja
- operacije uživo
- prezentacije

**19. - 21. 5. 2016.**

www.zv.hr  
tel: +385 1 6503 402 • dentex@zv.hr

Organizatori:



# Kućna sredstva za izbjeljivanje zubi: mitovi i činjenice

Časopisi i internet su prepuni savjeta o tome kako svatko može imati biserno bijele zube. Dok su neki savjeti – koji se odnose na higijenu i redovitu njegu zubi – osnova blistavog osmijeha, drugi mogu uzrokovati više štete nego što prosječni pacijent može shvatiti. Sastavili smo popis savjeta za prosljeđivanje koji otkriva mitove o izbjeljivanju zubi na koje bi svaki doktor dentalne medicine trebao upozoriti svoje pacijente.

U kategoriji savjeti i trikovi predlažu se najrazličitija sredstva za postizanje bijelih zubi. Konzumiranje tvrdog sira, primjerice, koje neutralizira oralnu floru i time zube štiti od napada kiselina. Čak i žvakaće gume mogu uravnotežiti oralnu mikrofloru i štiti od karijesa, iako to nije tako učinkovito kao četkanje zubi nakon jela. Na dojam žutih ili bjelih zubi žene također mogu utjecati svojom šminikom. Ruž koji sadrži plavkasto-crvene tonove prividno posvjetljuje zube, dok narančasti tonovi zube čine vizualno žućima. Ne smiju se podcijeniti ni navike poput pušenja ili konzumiranja kave, čaja i crnog vina. Čišćenje zubi ili ispiranje usta nakon jela mogu odgoditi pojavu tvrdokornih diskoloracija.

Pacijenti su skloni tražiti jeftina i jednostavna kućna rješenja na internetu. Većina na prvi pogled zvuči uvjerljivo i nalazi mnoge poklonike koji dijele svoja fanta-



Navodni trikovi za izbjeljivanje zubi, poput pranja sodom bikarbonom, praškom za pecivo, soli ili jagodama, dovode do pojačanog trošenja cakline.

stična iskustva. No, ono što zvuči predobro, obično ima neku manu. Tako navodni „insajderski“ trikovi, poput pranja zubi sa sodom bikarbonom, praškom za pecivo, soli i jagodama, dovode do trošenja zubne cakline. Kao besmislen, ali barem ne štetan, može se spomenuti savjet da se zubi premazuju vazelinom. Pritom je veća vjerojatnost da će većina završiti u želucu, nego da će se postići bijeli zubi.

Redovita njega zubi je alfa i omega lijepih zubi. Pritom je važno primijeniti pravilnu tehniku četkanja i dobru četkicu za zube.

Oni koji ne žele koristiti električne četkice za zube, dobrom tehnikom četkanja i ručnom četkicom mogu kvalitetno ukloniti plak. Tko ima osjećaj da ne zna u kojem smjeru treba četkati i koliki pritisak vršiti, trebao bi svog doktora dentalne medicine pitati

za praktični savjet, tj. da mu pokaže optimalnu tehniku četkanja. Relevatorima koji boje plak može se provjeriti učinkovitost čišćenja i prikazati obično zanemarenu mjestu kojima treba pokloniti posebnu pažnju. Za interdentalno čišćenje ni najs sofisticiranija električna, kao ni ručna četkica, nisu dovoljne.

Tu bi trebalo koristiti zubni konac ili interdentalne četkice.

Redovita fluoridacija također pomaže caklinu zaštititi od bakterija. Da bi se broj bakterija sveo na minimum, trebalo bi održavati ne samo zube, već i cijelu usnu šupljinu. Dio toga je i čišćenje jezika te liječenje postojećih problema, poput zadaha iz usta.

Konzumiranje isključivo bijelih namirnica (da, čak i ovaj savjet kruži internetom) ne donosi željeni uspjeh – ipak je i šećer bijele boje – nego će prije dovesti do jednostrane prehrane. Isto tako, bilo bi nezgodno sva obojena pića piti slamkom. Tko želi imati bijele zube, treba zatražiti savjet doktora dentalne medicine o tome koliki se učinak u određenom slučaju može postići profesionalnim čišćenjem ili koje izbjeljivanje dolazi u obzir.

Osim toga, svatko može isprobavati BEZAZLENA kućna sredstva ako mu je dosadno. Najbolji savjet za pacijenta: vjerujte svom liječniku, a ne internetu – inače bi vam bez ikakvog smisla urin mogao završiti u ustima! I ne zaboravite redovito četkati zube, koristiti zubni konac i interdentalne četkice! **DTI**

## RIJEČ UREDNICE

Visoki estetski kriteriji koje uglavnom nameću mediji dramatično su promijenili dentalnu medicinu iz prakse koja se temeljila na potrebi u praksu koja se temelji na željama pacijenata. Njihovi zahtjevi i očekivanja sve su veći, a na liječnicima je da se kontinuirano educiraju i usvajaju inovativne tehnike kako bi ih zadovoljili.

No stvaranje savršenog osmijeha pod svaku cijenu sklizak je teren. Zahtjev pacijenata za što bržim rezultatima, u kombinaciji s činjenicom da veliki broj doktora dentalne medicine olako donosi odluku o invazivnim rješenjima, može rezultirati neželjenim posljedicama.

Često se kod složenih slučajeva terapija započne bez adekvatne dijagnostike. To dovodi do nestabilnih, obično nezadovoljavajućih dugoročnih rezultata i u konačnici do narušavanja odnosa između pacijenta i terapeuta.

Estetska dentalna medicina ne smije biti usredotočena isključivo na lijep osmijeh. Dok pacijenti

možda od nas traže savršen osmijeh, rijetko koji pacijent istovremeno ne očekuje zdravlje, funkciju, bezbolnost i trajnost nadomjeska. Dakako, malo je i onih pacijenata koji bi prihvatili funkcijski savršen rezultat koji ne izgleda donekle pristojno. Zato je estetska dentalna medicina toliko složena i zahtijeva sveobuhvatno znanje iz mnogih drugih područja kako bi se postigao optimalan rezultat.

Isto tako, moramo imati na umu da pacijent možda ne dijeli našu viziju o terapijskom ishodu. Ljepota je subjektivna i zato je za uspješnu estetsku terapiju ključno razumijevanje različitih ličnosti pacijenata s njihovim željama i očekivanjima. Neki pacijenti zahtijevaju savršene, bijele zube, takozvani „hollywoodski osmijeh“, drugi vjeruju stručnosti terapeuta i oslanjaju se na njegove preporuke, dok treći žele što prirodniji rezultat s nadomjeskom koji se neprimjetno uklapa u postojeću situaciju.

Odvajanje dovoljne količine vre-

mena za slušanje pacijenta i planiranje terapije ključni je moment za postizanje zadovoljavajućeg rezultata. Na raspolaganju je mnogo alata koji mogu pomoći u komunikaciji, poput fotografija, primjera vlastitih uspješno riješenih slučajeva, dijagnostičkog navoštavanja i probne maske.

Pacijent na taj način može dobiti vrlo precizan uvid u moguću ishod terapije prije donošenja odluke, bez pobuđivanja nerealnih očekivanja. Pritom je posebno važno da terapeut bude odgovoran i prema potrebi naglasi da neke pacijentove želje ne može ispuniti.

Ponekad je u gustome rasporedu teško odvojiti sat vremena za sveobuhvatno savjetovanje koje će na kraju svega možda biti uzaludno jer pacijent neće pristati na terapiju. Ali zapamtite: Mnogi problemi nakon terapije proizlaze iz činjenice da terapeut nije dao dovoljno dobar odgovor na pitanja na koja je trebao odgovoriti prije nego što su uopće postavljena!



**Urednica**  
**Dr. sc. Slađana Milardović Ortolan, dr. med. dent.**  
**Zavod za fiksnu protetiku**  
**Stomatološki fakultet**  
**Sveučilišta u Zagrebu**  
**e-mail: milardovic@sfzg.hr**

### Erratum

*Na naslovnici broja 4/2015 prof. dr. sc. Ivan Alajbeg citiran je kao da je izjavio kako je oralni karcinom češći od karcinoma dojke i vrata maternice zajedno. Ispravno je trebalo glasiti da je oralni karcinom češći od melanoma i karcinoma vrata maternice zajedno. Ispričavamo se zbog nenamjerne pogreške.*

## DENTAL TRIBUNE

The World's Dental Newspaper - Croatian & 11th Edition

LICENSING BY DENTAL TRIBUNE INTERNATIONAL PUBLISHER - TORSTEN OEMUS

GROUP EDITOR - Daniel Zimmermann  
newsroom@dental-tribune.com

Tel.: +44 161 223 1830

CLINICAL EDITOR - Magda Wojtkiewicz

ONLINE EDITOR/SOCIAL MEDIA MANAGER - Claudia Duschek

EDITORIAL ASSISTANTS - Anne Faulmann; Kristin Hübner

COPY EDITORS - Sabrina Raaff; Hans Motschmann

PUBLISHER/PRESIDENT/CEO - Torsten Oemus

CHIEF FINANCIAL OFFICER - Dan Wunderlich

CHIEF TECHNOLOGY OFFICER - Serban Veres

BUSINESS DEVELOPMENT MANAGER - Claudia Salwiczek-Majonek

JUNIOR MANAGER BUSINESS DEVELOPMENT - Sarah Schubert

PROJECT MANAGER ONLINE - Tom Carvalho

EVENT MANAGER - Lars Hoffmann

EDUCATION MANAGER - Christiane Ferret

INTERNATIONAL PR & PROJECT MANAGER - Marc Chalupsky

MARKETING & SALES SERVICES - Nicole André

EVENT SERVICES - Esther Wodarski

ACCOUNTING SERVICES - Karen Hamatschek; Anja Maywald; Manuela Hunger

MEDIA SALES MANAGERS - Matthias Diessner (Key Accounts); Melissa Brown (International); Antje Kahnt (International); Peter Witteczek (Asia Pacific); Weridiana Mageswki (Latin America); Maria Kaiser (North America); Hélène Carpentier (Europe); Barbora Solarova (Eastern Europe)

EXECUTIVE PRODUCER - Gernot Meyer

ADVERTISING DISPOSITION - Marius Mezger

©2014, Dental Tribune International GmbH. All rights reserved.

Dental Tribune makes every effort to report clinical information and manufacturer's product news accurately, but cannot assume responsibility for the validity of product claims, or for typographical errors. The publishers also do not assume responsibility for product names or claims, or statements made by advertisers. Opinions expressed by authors are their own and may not reflect those of Dental Tribune International.

DENTAL TRIBUNE INTERNATIONAL  
Holbeinstr. 29, 04229, Leipzig, Germany  
Tel.: +49 341 48 474 302  
Fax: +49 341 48 474 173  
info@dental-tribune.com  
www.dental-tribune.com

Dental Tribune Asia Pacific Ltd.  
Room A, 20/F, Harvard Commercial Building, 105-111 Thomson Road, Wanchai, Hong Kong  
Tel.: +852 3113 6177 | Fax: +852 3113 6199

Tribune America, LLC  
116 West 23rd Street, Ste. 500, New York, NY 10011, USA  
Tel.: +1 212 244 7181 | Fax: +1 212 224 7185

### CROATIAN EDITION

VLASNIK LICENCE  
Dental Media Grupa d.o.o.  
Kolodvorska 1A., 10410 Velika Gorica

IZDAVAČ  
Dental Media Grupa d.o.o.  
Tel.: +385 (0)1 6251 990  
Fax: +385 (0)1 7897 008  
www.dentalmedia.hr  
info@dentalmedia.hr

DIREKTOR  
Sanela Drobñjak, dipl.oec.

GLAVNI UREDNIK  
Dr. sc. Slađana Milardović Ortolan, dr. med. dent.

GRAFIKA  
Zoran Birman

PRIJEVOD  
Dr. sc. Slađana Milardović Ortolan, dr. med. dent.

LEKTOR  
Petra Birman, prof., dipl. lingvist

MARKETING  
Dental Media Grupa d.o.o.

TISAK  
Radin print d.o.o.

NAKLADA  
4000 primjeraka  
Slijedeće izdanje Dental Tribune-a izlazi u lipnju 2016. godine

### DTI - VLASNIČKA STRUKTURA

TVRTKA, NAKLADNIK  
Dental Media Grupa d.o.o.  
MATIČNI BROJ  
02293749, OIB: 82547088036  
ODGOVORNA OSOBA NAKLADNIKA  
Sanela Drobñjak, dipl.oec.  
SJEDIŠTE NAKLADNIKA  
Kolodvorska 1A., 10410 Velika Gorica  
TELEFON I TELEFAKS NAKLADNIKA  
Tel.: 01/ 6251 990; fax: 01/ 7897 008  
E-POŠTA I WEB-STRANICA NAKLADNIKA  
info@dentalmedia.hr  
www.dentalmedia.hr  
VLASNIK NAKLADNIKA I POSTOTAK UDELA U VLASNIŠTVU  
Dental Media Grupa d.o.o., 100% vlasništvo  
NAZIV MEDIJA  
Dental Tribune International  
VRSTA MEDIJA  
tiskani



# Istraživanje pokazuje da navika sisanja palca nije povezana s malokluzijom

**OREBRO, Švedska:** Roditelji se često boje da bi sisanje palca kod njihove djece moglo uzrokovati ozbiljne pomake zubi koji kasnije zahtijevaju opsežnu ortodontsku terapiju. Međutim, nova istraživanja provedena na Orebro Sveučilištu u Švedskoj navode da navika sisanja palca u djetinstvu nije štetna za denticiju kao što se ranije smatralo.

U istraživanju su analizirani rasprostranjenost, autokorekcija i razvoj novih malokluzija, kao i mogući utjecaj poremećaja disanja, alergija i navika sisanja palca na trenutno stanje. Istraživači su pratili grupu od 277 djece mliječne do trajne denticije. Kako bi se utvrdila prisutnost malokluzije i potreba za ortodontskom terapijom, tri klinička istraživanja provedena su na djeci od 3,7 i 11,5 godina starosti. Podaci o navikama sisanja palca, dišnim poremećajima i alergijama prikupljeni su putem upitnika, kao

i dentalni status. Rezultati otkrivaju značajan udio malokluzija koje zahtijevaju ortodontsko liječenje kod djece, tj. 71%.

Cjelokupna rasprostranjenost malokluzija je jednako visoka kod djece od 3 i 11,5 godina starosti, ali značajan udio autokorekcija i nastanka novih malokluzija dogodio se za vrijeme smjene mliječne i rane trajne denticije.

Osim toga, istraživači su otkrili da postoji snažna povezanost između navike sisanja prstiju, prednjeg otvorenog zagriža i stražnjeg križnog zagriža kod 3 i 7 godina starosti, dok ona nije bila prisutna u starosti od 11,5 godina. Prema autorima, to podrazumjeva da sisanje kao navika u ranim godinama života ima mali ili nikakav kasniji utjecaj na trajnu denticiju.

Međutim, taj zaključak se čini jako povezan s godinama u kojima navika sisanja palca prestaje. Kako prethodna istraživanja pokazuju, sisanje palca naizgled ima



Prema istraživanju sa Orebro Univerziteta, sisanje palca kao navika kod male djece ima mali ili skoro nikakav utjecaj na položaj stalnih zubi. (Fotografija: gerain/Shutterstock)

veći utjecaj na migraciju zubi što duže traje. Dakle, potencijal za migraciju zubi i malokluzije značajno se povećava ako se navika

nastavi nakon dobi od 5 do 6 godina, u mješovitoj prema trajnoj denticiji. Istraživanje pod nazivom "Rasprostranjenost i promjene

malokluzija od mliječne do trajne denticije: Longitudinalno istraživanje", objavljena je u časopisu "Anglo Orthodontist".

## Pranje zubi samo četkicom i vodom



Svi znaju što je potrebno za pranje zubi – četkica, pasta za zube i voda. Ali, može i jednostavnije. Najnoviji izum iz Japana pastu za zube čini suvišnom.

Navodno je za blistav osmijeh potrebna samo četkica koja se umoči u vodu. Ta posebna četkica, imena Misoka, dostupna je već u nekoliko zemalja. Izmislio ju je dizajner Kosho Ueshima. Njezina je tajna nanosloj: on se u dodiru s vodom aktivira i zube čisti uz pomoć mineralnih iona koji se na-

laze u tom sloju. Ti se ioni tijekom četkanja prenose s čekinja na površinu zubi te ondje ostaju i nakon četkanja kako bi spriječili nakupljanje plaka.

Četkica je prošle godine predstavljena u Milanu na Tjednu dizajna. Uskoro će biti dostupna diljem Europe. No, ima jedan nedostatak: i ova je četkica podložna trošenju te ne traje vječno. Dapače, potrebno ju je čak mijenjati i češće od obične četkice. Nakon 30 dana gubi djelovanje i potrebno ju je zamijeniti novom.

## LOKALNI ANESTETICI SIGURNI ZA TRUDNICE



**JERUZALEM, Izrael:** Osim redovitog četkanja i čišćenja zubnim koncem, općenito se preporučuje posjetiti doktora dentalne medicine najmanje dvaput godišnje.

To osobito vrijedi za trudnice. Međutim, stomatološki zahvati koji uključuju primjenu anestetika često su razlog za brigu i za žene i za zdravstvene djelatnike. Sada je provedeno istraživanje koje je dalo dodatne dokaze da lokalni anestetici i stomatološki zahvati tijekom trudnoće nisu povezani s povećanim rizikom.

Kako bi se procijenile stope komplikacija nakon izloženosti lokalnim anestetikima u okviru stomatološke skrbi tijekom trudnoće, autori su proveli prospektivno, usporedno opservacijsko istraživanje između 1999. i 2005. U istraživanju je sudjelovalo 210 trudnica koje su primile dentalni lokalni anestetik tijekom endodontskog liječenja (43 posto), vađenja zubi (31 posto) i restaurativnih zahvata (21 posto) te kontrolna skupina od 794 trudnica.

Otkrili su da izloženost stomatološkim zahvatima i lokalnim anestetikima tijekom trudnoće nije bila povezana s povećanim rizikom od

zdravstvenih problema u novorođenčadi, uključujući i cerebralnu paralizu, rascjep usne i srčane mane. Osim toga, stopa pobačaja, preranog porođaja ili porođajna težina nisu se značajno razlikovali između dvije studijske skupine.

Prvi autor, dr. Aharon Hagai, zaključio je: „Doktori dentalne medicine i liječnici trebaju poticati trudnice da održavaju svoje oralno zdravlje nastavljajući s rutinskom njegom zubi i traženjem stručne pomoći kada se pojave problemi.“

Tijekom trudnoće hormonske promjene mogu utjecati na oralne mikroorganizme, što može dovesti do povećanog rizika od razvoja karijesa i gingivitisa. Osim toga, žene mogu naići na poteškoće tijekom pranja zuba uslijed jutarnje mučnine i povećanog krvarenja gingive. Želučana kiselina od čestih povraćanja također može negativno utjecati na zubnu caklinu.

Istraživanje pod naslovom „Ishodi trudnoće - ishod intruterine izloženosti lokalnim anestetikima u okviru stomatoloških zahvata: prospektivno, usporedno, kohortno istraživanje“, objavljeno je u časopisu Journal of American Dental Association.



# Trendovi nasuprot bezvremenskim načelima

Autor: dr. Ian Buckle, Velika Britanija

Tijekom godina pojavljivali su se mnogi trendovi u dentalnoj medicini, i kako su dolazili i prolazili, ostavljali su trag – neki pozitivan, a neki negativan. Posljedično stječemo nova iskustva, a dentalna medicina napreduje i/ili se na neki način mijenja. Trend koji traje već nekoliko godina je „estetski val“ s naglaskom na stvaranju savršenog osmijeha pod svaku cijenu.

Zahtjev pacijenata za što bržim rezultatima, u kombinaciji s činjenicom da veliki broj doktora dentalne medicine olako donosi odluku o invazivnim rješenjima, vjerojatno je često rezultirao nepotrebnim i/ili prekomjernim brušenjem zubi. Međutim, oni pacijenti kod kojih je ionako potrebna terapija, u svakom slučaju imat će koristi od većeg terapeutova razumijevanja kako postići savršen osmijeh.

Također su profil i percepcija dentalne medicine unaprijeđeni jer pacijenti sada cijene prednosti i mogućnosti dentalne medicine, umjesto da je vide kao nužno zlo. S obzirom na starenje stanovništva koje što duže želi izgledati dobro i očekuje da svoje zube zadrži kroz cijeli životni vijek, koji nikada nije bio duži, očekivanja od dentalne medicine nikada nisu bila veća.

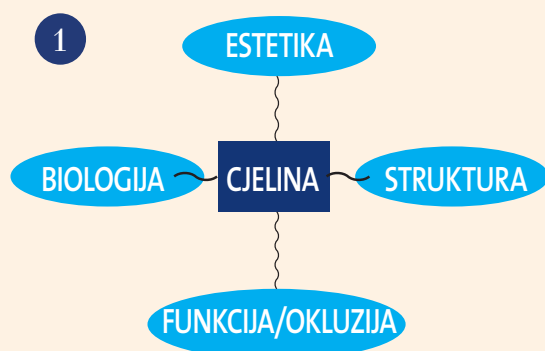
## Trendovi

Trendovi u dentalnoj medicini obično nastaju kako se pojavljuju novi alati ili tehnike. Na primjer, razvoj sve tanjih, čvršćih i ljepših keramika u kombinaciji s poboljšanim tehnikama vezivanja pokrenuo je estetski val. Moramo zapamtiti da, iako je vrlo važno ići ukorak s vremenom i prihvatiti nove tehnologije, također je bitno cijeniti koncepte na kojima se temelji dobra stara dentalna medicina i ne zaboraviti bezvremenske principe koji su izdržali test vremena.

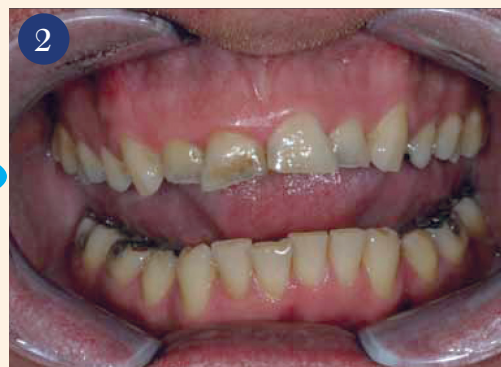U zadnje se vrijeme mnogo pisalo o „sveobuhvatnoj dentalnoj medicini“ kao konceptu, no što to zapravo znači? Sveobuhvatna dentalna medicina podrazumijeva liječenje pacijenta u cjelini, a ne samo njegovih usta i razumijevanje ravnoteže koja postoji između funkcije i estetike, biologije i strukture (slika 1). Također se radi o razumijevanju psiholoških i psihosocijalnih posljedica koje postoje za svakog pacijenta.

Ponekad se previše usredotočujemo na samo jedan aspekt. Dok pacijenti možda od nas traže prekrasan osmijeh, sumnjam da postoje pacijenti koji istovremeno ne očekuju zdravlje, funkciju, bezbolnost i dugovječnost. Isto tako, malo je pacijenata koji bi prihvatili funkcijski savršen rezultat koji ne izgleda barem pristojno.

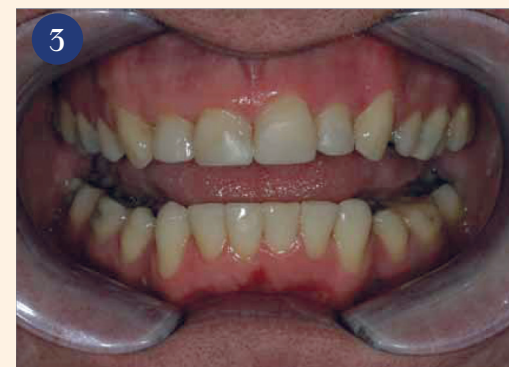Razumijevanje i ispunjavanje pacijentovih očekivanja bez sumnje je temelj svakog plana terapije. Odvajanje dovoljne količine vremena za to ključni je moment za zadovoljavajući rezultat i sretnog pacijenta. Također



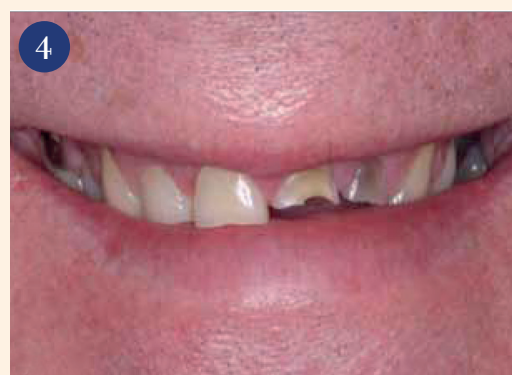Slika 1. Sveobuhvatna dentalna medicina



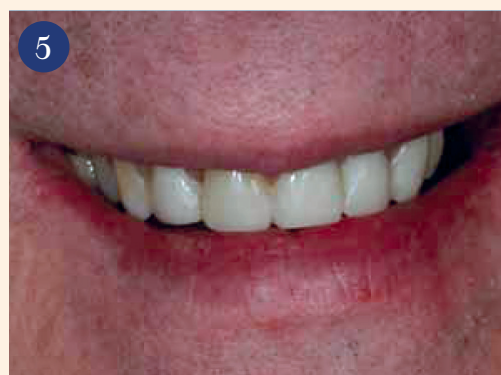Slika 2. Barry prije zahvata



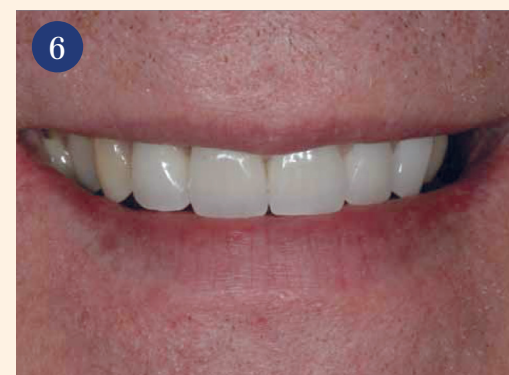Slika 3. Barry poslije zahvata



Slika 4. Paul prije zahvata



Slika 5. Privremeni nadomjestak kod Paula



Slika 6. Gotovi keramički i kompozitni nadomjestci

moramo zapamtiti da pacijent možda ne dijeli našu viziju o tome kako bi terapija trebala završiti. Na raspolaganju je mnogo alata koji mogu pomoći u komunikaciji, poput digitalnih fotografija i dijagnostičkog navoštavanja koji prikazuju moguće ishode terapije. Često je također moguće plan terapije razraditi u fazama, čime se pacijentu daje mogućnost da se zaustavi kada je zadovoljan s rezultatom.

## Vremenski aspekt terapije

Barryjeva glavna briga su bili prednji zubi koji su sve više propadali i bojao se da će ih izgubiti (slika 2.). Imao je erozije, karijes i atriciju udružene s blaže izraženom bolesti parodonta. U ovoj fazi nije vodio računa o izgledu svojih zubi. Međutim, često takvi pacijenti razvijaju želju za boljom estetikom nakon što se riješi njihov primarni problem.

U ovom slučaju nakon inicijalne parodontološke terapije i izbjeljivanja, zubi su jednostavno opskrbljeni jednim slojem kompozita kako bi se zadovoljili morfološki, funkcijski i biološki zahtjevi. Kada su ti osnovni parametri zadovoljeni, pacijent je mogao preispitati svoje estetske želje. Unatoč nepravilnom tijeku gingive i skromnoj estetici (slika 3.), pacijent je bio oduševljen rezultatom te je nastavio optimalno održavati oralnu higijenu.

Terapija je bila jednostavna i jeftina, a ispunila je sve potrebe i želje pacijenta. Iako mu je objašnjeno da kompozitni ispuni mogu zahtijevati učestale intervencije, pacijent je bio spreman to prihvatiti.

Ovakvo liječenje u etapama ili „progressivno dizajniranje osmijeha“ također može biti vrlo povoljan pristup u smislu da se pacijentima troškovi rasporede na duže razdoblje, što je posebno važno u ovoj teškoj gospodarskoj situaciji. Primjena ovog pristupa

gotovo uvijek će osigurati prirodniji rezultat. Kako bi se razradio plan terapije u etapama, vrlo je važno razumjeti mogućnosti liječenja zajedno s alatima i materijalima koje imamo na raspolaganju.

Paul je došao jer je želio poboljšati izgled svoga osmijeha, ali je shvatio da postoje značajna strukturalna i biološka oštećenja na zubima (slika 3.). Utvrđeno da ima umjereno izraženi oblik parodontne bolesti u kombinaciji s erozijama, atricijom i karijesom. Izrazio je želju da dobije ljepši osmijeh prije putovanja u Ameriku za samo tri tjedna!

Na temelju temeljitog kliničkog pregleda i zapisa u kombinaciji s pažljivim slušanjem zahtjeva pacijenta uspjeli smo razraditi odgovarajući plan terapije koji bi omogućio da nastavimo brigu za pacijentovo parodontološko zdravlje, dok bi u isto vrijeme uljepšali njegov osmijeh i pomogli mu vizualizirati što bi se moglo postići. Započeta je inicijalna parodontološka terapija te je na modelima montiranim u artikator provedeno dijagnostičko navoštavanje.

Nakon što je osigurano da je pacijent shvatio ograničenja terapije zajedno s potrebom za daljnjim postupcima, izrađen je kompozitni nadomjestak u skladu s dijagnostičkim navoštavanjem. Uspjeli smo poboljšati njegov izgled do putovanja u Ameriku, a istodobno smo pokazali što se može napraviti.

Pacijent se vratio mjesec dana kasnije oduševljen rezultatom i vrlo motiviran za daljnje poboljšanje estetike. Nakon što je stanje parodonta stabilizirano, izrađene su keramičke krunice na zubima 12, 11, 21, 22 i 23 kako bi se rekonstruirala struktura, funkcija i estetika (slika 4.). Na ostalim zubima ostavljeni su kompozitni ispuni. Pacijent je bio u potpunosti zadovoljan

terapijskim rezultatom i dobio je novu motivaciju za adekvatno održavanje oralne higijene.

## Mogućnosti liječenja i bezvremenska načela

Prije četrdeset godina dr. Peter Dawson govorio je o konceptu sveobuhvatne dentalne medicine. Postao je poznat po funkciji i okluziji, ne zbog toga što je to bio jedini dio dentalne medicine o kojemu je poučavao, nego zato što je savršeno objasnio te pojmove te činjenicu koliki utjecaj imaju na svaki drugi aspekt dentalne medicine.

Alati i materijali koje mi koristimo možda su se promijenili, ali je ravnoteža o kojoj je govorio i danas jednako važna kao i tada.

Slično je naveo mogućnosti liječenja koje su nam raspolaganju:

- terapijske mogućnosti
- rekonstrukcija oblika
- rekonstrukcija položaja
- protetska opskrba
- repozicija kosti (kirurgija)

Na prvi pogled to izgleda kao popis opcija, ali ako se razmotri ovim redoslijedom u fazi planiranja terapije, omogućit će nam da doista provodimo minimalno invazivnu dentalnu medicinu. Koncept minimalno invazivne dentalne medicine postoji od 1970-ih, ali je naglasak bio stavljen samo na biološki aspekt skrbi o pacijentu. U novije vrijeme pojavila se težnja za minimalno invazivnim kozmetičkim zahvatima.

Većina doktora dentalne medicine zastupa stav da ako zubi imaju dobar oblik, ali su u pogrešnom položaju, mnogo je prikladnije pomaknuti ih u željeni položaj umjesto restauracijskim mjerama postići prividno povoljniji položaj. Međutim, mnogi će pacijenti odbiti ortodontiju zbog trajanja terapije i narušene estetike za vrijeme nošenja aparata. To je potaknulo razvoj drugih načina pomi-

canja zubi koji su znatno prihvatljiviji za pacijente. Lingvalna metoda, keramičke bravice ili prozirni aligerni, poput Invisaligna koji su postali vrlo popularni jer se mogu skidati, skraćuju trajanje terapije i čine je manje skupom. To su samo neke od brojnih danas dostupnih sustava. Opet je važno razumjeti da je svaki od njih samo alat koji nam pomaže u pružanju sveobuhvatne skrbi i postizanja željenog rezultata. Lijepi zubi koji nisu biološki zdravi ili ne funkcioniraju ispravno, nisu zadovoljavajući rezultat. Mnogi pacijenti zahtijevat će kombinaciju različitih terapija za postizanje prihvatljivog rezultata.

## Sažetak

Razvojem suvremenih terapijskih postupaka i nevjerojatnih materijala koje danas imamo na raspolaganju, nikada nismo bili u boljem položaju za provođenje minimalno invazivne, SVEOBUHVAATNE dentalne medicine kojom bi se ispunile potrebe i želje i najzahtjevnijih pacijenata. No, moramo se sjetiti – da bismo postigli odlično rješenje za svakog pacijenta - važno je da ga pažljivo slušamo kako bismo razumjeli što je za njega najbolje. U isto vrijeme moramo imati vlastite, jasno definirane ciljeve, a to je da pružimo terapiju koja održava zdravlje, strukturu, trajnost, funkciju i estetiku. Možda je najvažnije da se sjetimo kako je razumijevanje bezvremenskih načela i sveobuhvatnih koncepata ono što će nam omogućiti da koristimo alate dostupne danas ili će se razviti u budućnosti za dobrobit naših pacijenata omogućujući im sretan i zdrav život. **DT**

## O autoru



Dr. Ian Buckle  
www.bdseminars.com  
info@bucklead.com



# SAVE THE DATE!!!!!!

## OPATIJA, 03. – 05. 06. 2016.

Hotel Adriatic \*\*\*\*

& edukacijski centar HDEL-a, bolnica Thalassotherapia Opatija

Prijave i informacije: [www.hdel.hr](http://www.hdel.hr)

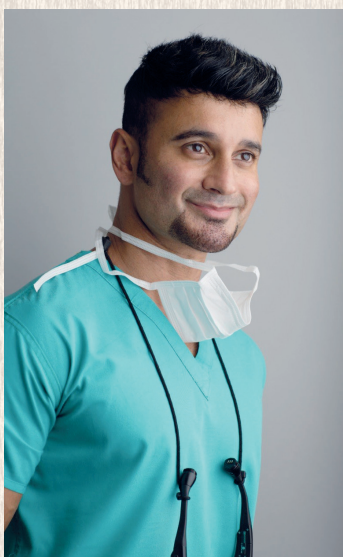[kristijan@makstravel.hr](mailto:kristijan@makstravel.hr)

UZ VRHUNSKE DOMAĆE I SVJETSKE STRUČNJAKE UĐITE U SVIJET NAJNAPREDNIJIH, NEKIRURŠKIH I MINIMALNOINVAZIVNIH METODA ESTETSKE MEDICINE KROZ TEORETSKA PREDAVANJA TE HANDS-ON MODULE PRAKTIČNIM RADOM NA MODELIMA POD VODSTVOM INSTRUKTORA HDEL-A.

### 3. MEĐUNARODNI STRUČNO – ZNANSTVENI SIMPOZIJ

U ORGANIZACIJI HRVATSKOG  
DRUŠTVA ZA ESTETIKU LICA  
HRVATSKOG LIJEČNIČKOG ZBORA  
(HDEL) U SURADNJI S DRUŠTVOM  
ZA ESTETIKU LICA JUGOISTOČNE  
EUROPE (SEEFAS )

#### EKSKLUZIVNO - DR. BOB KHANNA TRAINING INSTITUTE U HRVATSKOJ!!!!!!



DR. BOB KHANNA  
predsjednik povjerenstva za  
međunarodnu suradnju HDEL-a

*Po prvi put izvan Londona dr. Khanna održati će svoj tečaj Module 1 – Introductory levels in BTX and dermal fillers u suradnji sa HDEL -om u Opatiji*

Dvodnevni Modul 1 namijenjen je početnicima i onima koji žele proširiti svoje znanje novim tehnikama u terapiji estetike lica. Za sve one koji žele razviti svoj potencijal u industriji estetike lica. Glavni ciljevi ovog modula su fokusiranje na najčešće tretmane. Botulinum toksin na čelu i borama oko očiju te hijaluronski fileri u perioralnoj regiji uključujući usne, nazolabijalne bore i kuteve usana.

**Broj mjesta ograničen.**

**Bodovano od strane Hrvatske liječničke komore s 16 bodova za aktivno sudjelovanje i 11 bodova za pasivno sudjelovanje.**

#### PREDAVAČI:

- ★ **Dr.med. Siniša Glumičić**, spec. maksilofacijalne kirurgije
- ★ **Prof.dr.sc. Mirna Šitum**, spec. dermatovenerologije
- ★ **Prof.dr.sc. Mirko Ivkić**, spec. otorinolaringologije
- ★ **Doc.dr.sc. Ivo Džepina**, spec. plastične kirurgije
- ★ **Doc.dr.sc. Aleksandar Milenović**, spec. maksilofacijalne kirurgije
- ★ **Dr.med. Željana Bolanča**, spec. dermatovenerologije
- ★ **Doc.dr.sc. Zoran Veir**, spec. plastične kirurgije
- ★ **Prof.dr.sc. Vedran Uglešić** spec. maksilofacijalne kirurgije
- ★ **Univ.mag. Željko Rotim**, dr. med. dent.
- ★ **Luka Lubina**, dr. med. dent

#### Gosti predavači:

- ★ **Dimitris Sykianakis** MD, PhD  
Grčka  
Vice President of Hellenic Antiaging Academy
- ★ **Prof. dr. sci. med. Edin Suljagić**, spec. dermatovenerologije. BiH



**HDEL**



*Juvéderm*



DENTALMEDIAGRUPA

Medijski pokrovitelj

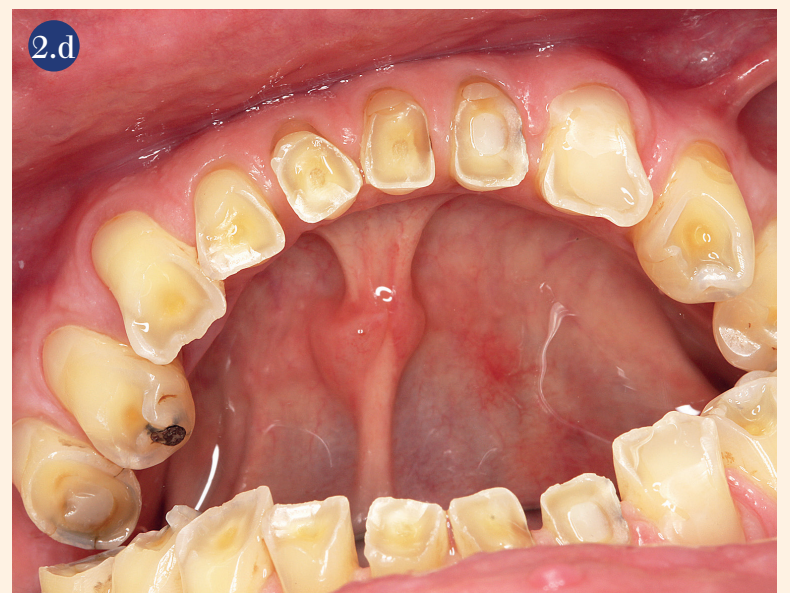
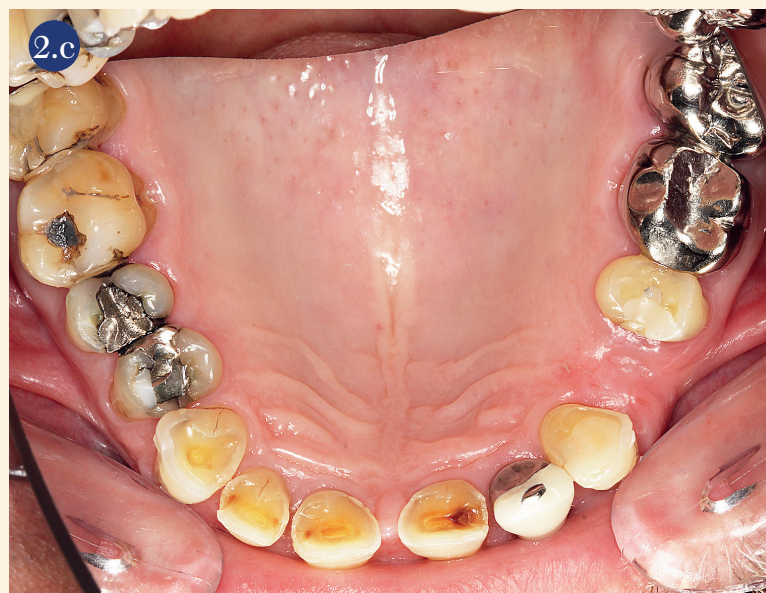
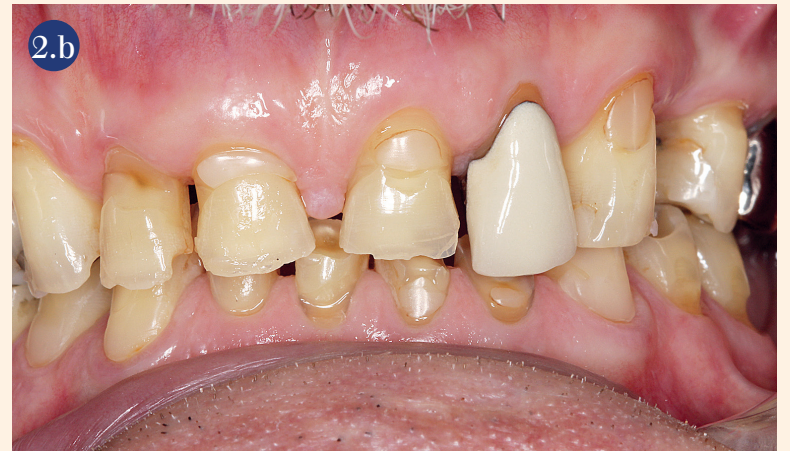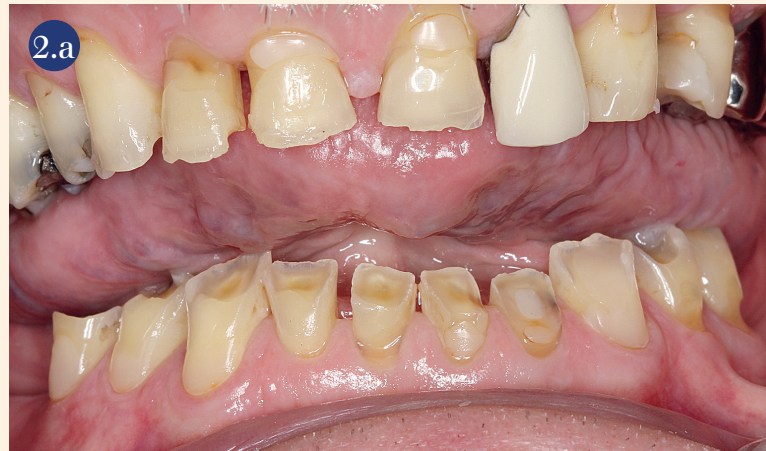DENTAL TRIBUNE  
The World's Dental Newspaper - Croatian Edition



# ESTETIKA KOJA FUNKCIONIRA

## Funkcija nije sve, ali bez funkcije sve je ništa

Autor: Katharina Höpfel, dr. Marcus Striegel, dr. Thomas Schwenk



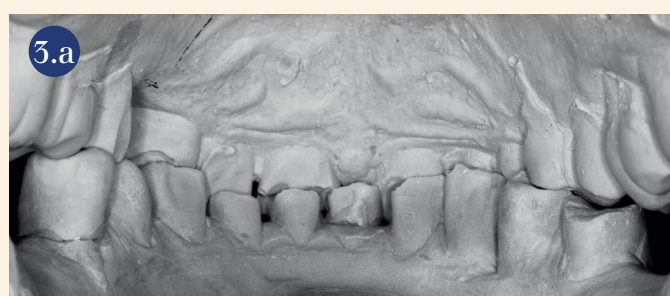Slika 1.a 74-godišnji pacijent  
Slika 1.b Sretni pacijent  
Slike 2.a - 2.d Početno stanje

Nijedan osmijeh ne nalikuje drugome i njegova jedinstvenost naglašava individualnost svake osobe. Estetska dentalna medicina ne smije biti usredotočena samo na lijep i prirodan osmijeh. Osobito u estetski kompromitiranim slučajevima potrebno je voditi računa i o funkciji. U mnogim slučajevima poremećena funkcija, na primjer kod izrazitog trošenja važnih zubnih ploha koje sudjeluju u vođenju okluzije, rezultira estetskim neskladom. Nadalje, funkcijsko preopterećenje i nepovoljan položaj zubi uzrokuju neestetski tijek gingive.

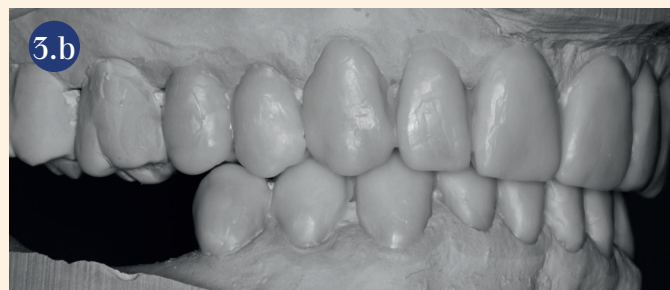Često se kod takvih estetski složenih slučajeva terapija započne olako, bez adekvatne dijagnostike. To dovodi do nestabilnih, obično estetski nezadovoljavajućih dugoročnih rezultata i u konačnici do narušavanja odnosa između pacijenta i terapeuta.

### Prikaz slučaja

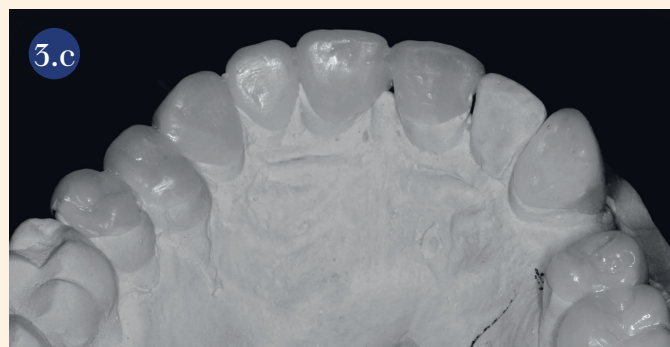
Pacijent u dobi od 74 godine došao je sa željom da mu se izradi novi nadomjestak u našoj ordinaciji. Njegova želja bila je unapređenje estetike prednjih zubi koji su izgledali potrošeno i s velikim dijastemama. Nadalje je zahtijevao potpunu restituciju žvačne funkcije. Provedena je detaljna klinič-



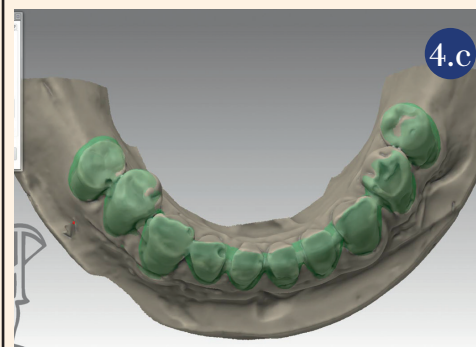
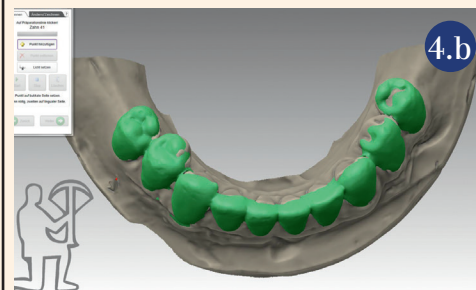
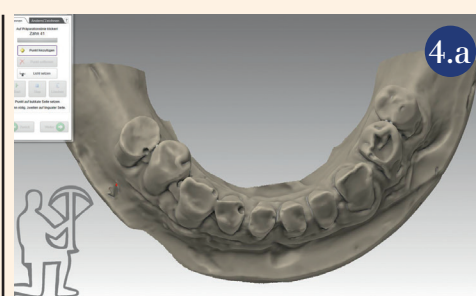
Slika 3.a Situacijski modeli



Slika 3.b Dijagnostičko navoštavanje



Slika 3.c Okluzalne ljske izrađene CAD/CAM postupkom na početnom modelu



Slike 4.a - 4.c Snimke zaslona 5-osovinske glodalice za digitalnu izradu žvačnih ploha

ka i rendgenska dijagnostika te analiza digitalnih fotografija i situacijskih modela čime su utvrđeni estetski i funkcijski problemi: kod pacijenta je postojala parafunkcijska abrazija u gornjoj i donjoj čeljusti s grupnim vođenjem, gubitkom vertikalne dimenzije i žvačnim mišićima koji su bili osjetljivi na pritisak. Analizom je slučaj uvršten u estetski razred 4. Pored bijele estetike u plan terapije također je bilo potrebno uključiti crvenu estetiku i funkciju.

Pacijentu je predložen plan terapije koji je odgovarao njegovim željama, ali je zahtijevao strpljenje i aktivnu suradnju.

### Tijek terapije

Primarno je bilo potrebno rekonstruirati okluziju u centričnoj relaciji. Ponovljivi podaci o međučeljusnim odnosima dobiveni sustavom za registraciju Zebris® JMA omogućili su izradu nadomjeska s individualnim vrijednostima. Korištenjem udloga popraćeno fizioterapijom i rekonstrukcijom funkcijskih žvačnih ploha CAD/CAM postupkom postignuta je uzajamno zaštićena



## HYPO PRESTIGE PAKETI

### PAKET HYPO PRESTIGE TOP

IDEALNO RJEŠENJE AKO ŽELITE... rasteretiti kućni budžet i odgoditi plaćanja, pristupiti računima bez obzira na vrijeme i mjesto gdje se nalazite, sve financijske proizvode na jednom mjestu uz znatno nižu cijenu, štedjeti bez vezivanja sredstava i plaćati račune bez naknade.

### PAKET HYPO PRESTIGE DELUXE

IDEALNO RJEŠENJE AKO ŽELITE... veće kamate na štednju, putovati i uživati u pogodnostima luksuznih hotela i prodavaonica, sebi i obitelji omogućiti vrhunsku zdravstvenu skrb i osiguranje na putovanjima i postići veće limite po karticama.



### PAKET HYPO PAMETNI TEKUĆI RAČUN

IDEALNO RJEŠENJE AKO ŽELITE... jedinstveni proizvod na tržištu, paket bankarskih proizvoda uključuje čak i pametni telefon te policu kvalitetnog osiguranja koje pokriva korisnika i njegovu obitelj.



### ZA DODATNE INFORMACIJE:

- dogovorite sastanak s Vašim osobnim bankarom
- posjetite [www.hypo-alpe-adria.hr](http://www.hypo-alpe-adria.hr)
- besplatno nazovite 0800 14 14

# Jedan račun za sve valute i sve financijske operacije

Svi bankarski proizvodi u paketima skrojeni su prema potrebama suvremenog života, a cijene su znatno niže od redovitih

Klijenti koji ugovore neki od paketa osiguravaju si prioritetni tretman o kojemu brine osobni bankar.

On je ključna spona između klijenta i banke, edu-

ciran pružiti visoku kvalitetu savjetodavne usluge usmjerene na preporuku i pomoć u odabiru financijskih rješenja u skladu s individualnim potrebama. Prepoznaje klijentove

trenutačne životne situacije i potrebe na temelju kojih je u mogućnosti praktično predviđati rješenja za potrebe koje će donijeti budućnost.

Osobni bankar je zapravo

partner čiji savjeti proizlaze iz koncepta životnih ciklusa svakog pojedinog klijenta. To je jedini ispravan način za stvaranje povjerenja. Jer uvijek postoji rješenje.

Visoka razina privatnosti

## GOTOVINSKI KREDIT U KUNAMA



Bez jamaca i depozita

### PALAC GORE

DODATNA POGODNOST: osiguranje od nemogućnosti vraćanja kredita

IZNOS KREDITA: od 5.000 do 150.000 kuna

ROK OTPLATE: od 12 do 84 mjeseci

KAMATNA STOPA: od 8,35%

EKS: od 8,69%

NAKNADA: 0%

ODOBRENJE SLJEDEĆEG DANA

kamata od **8,35%** EKS od 8,69%

# Već sutra odgovaramo na današnji kreditni zahtjev

Idealan kreditni proizvod za one koji žele brzo doći do gotovine. Kamata je fiksna za cijelo vrijeme trajanja otplate,

pa je onda i rata otplate uvijek ista. Osim toga, uključeno je i osiguranje od eventualne nemogućnosti vraćanja kredita.

Posebno je važno da kredite do 75.000 kuna odobravamo bez jamaca i depozita, a ne plaća se ni naknada za obradu kredita.

## SME PAKETI

# Za poslovanje malog i srednjeg poduzetništva

Financijski proizvodi/usluge namijenjeni djelatnostima u sektoru Poslovanja malog i srednjeg poduzetništva sadrže čitav niz proizvoda i usluga koji uvelike olakšavaju svakodnevni život i poslovanje.

Cijena proizvoda i usluga postavljenih u pakete je izrazito povoljnija od cijene pojedinačnih proizvoda i usluga te se na taj način ostvaruje značajna ušteda u svakodnevnom poslovanju.

U PAKETU Svi paketi uključuju besplatno vođenje transakcijskog računa uz debitnu karticu Visa Business Electron, HYPOnet internet bankarstvo, te niz dodatnih pogodnosti.

### PREPORUKA

- Paket "Hypo poduzetnik"
- Paket "Hypo poduzetnik +"
- Paket "Hyper poduzetnik"

## m-Hypo Business

# Mobilno bankarstvo za poslovne subjekte

### PREDNOSTI

- pristup računima 24 sata na dan, 7 dana u tjednu
- potpuna neovisnost o lokaciji
- plaćanja putem mobilnog uređaja su jednostavna, sigurna, brza, uvijek dostupna i povoljnija u odnosu na odlazak u poslovnicu banke

- plaćanje svih vrsta računa u kunama u nacionalnom, prekograničnom i međunarodnom platnom prometu
- pregled prometa i stanja na računima, kreditnim karticama i odobrenim kreditima u banci
- mogućnost pregleda prometa, izvoda i naloga starijih od godinu dana

### FOTO UPLATNICA

Brzo i jednostavno plaćanje računa pomoću fotoaparata slikajući barkod ili slip (odrezak) računa.



MOBITELOM Usluzi mobilnog bankarstva m-Hypo Business pristupa se putem mobilnih uređaja koji koriste operativne sustave Android i iOS.

JEZICI Usluga je dostupna na hrvatskom i engleskom jeziku.



okluzija u centričnoj relaciji.

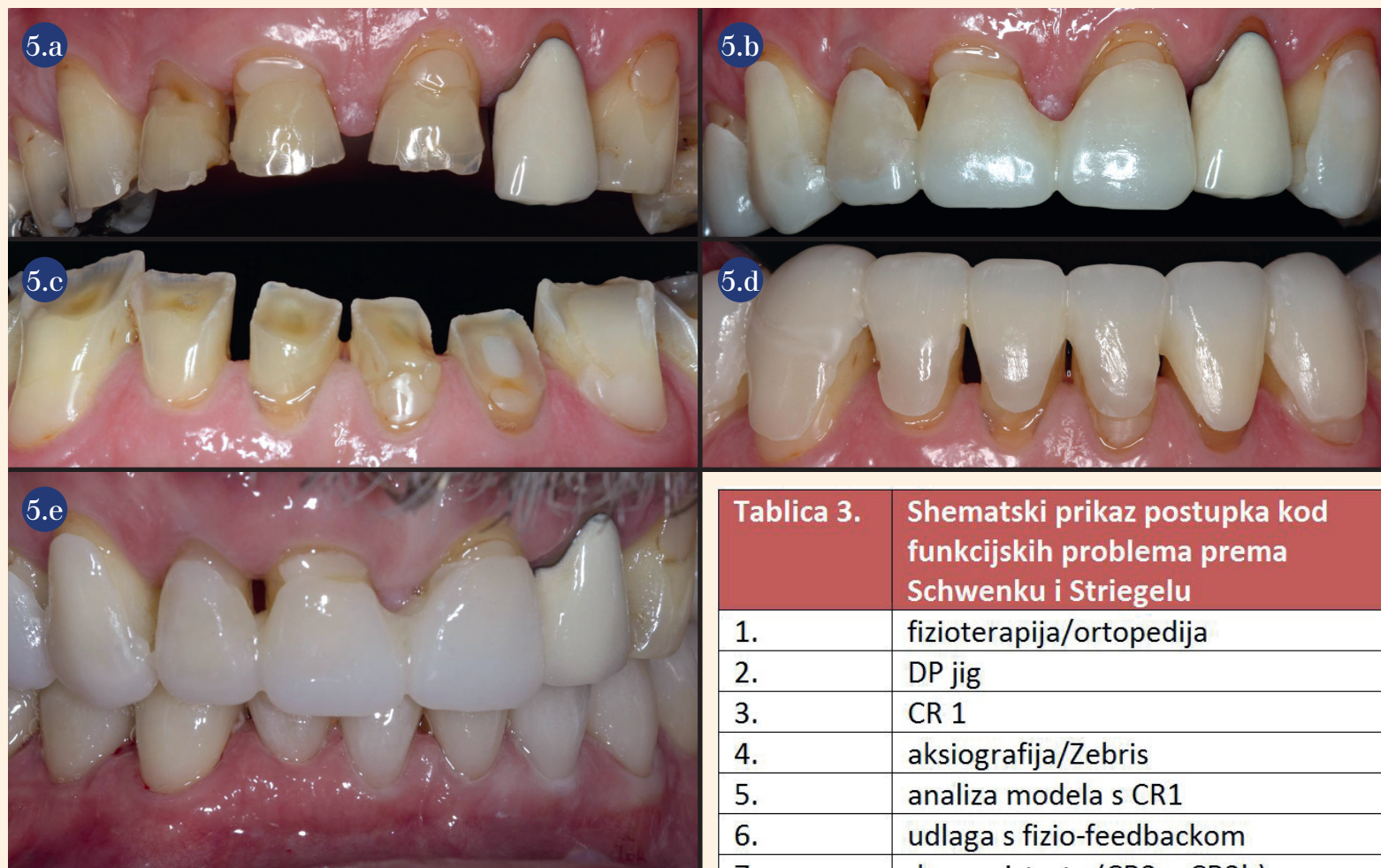
U okviru pripreme provedeno je dijagnostičko navoštavanje u centričnoj relaciji koje je zadovoljilo funkcijske i estetske zahtjeve. Za uspjeh tako kompleksne terapije dijagnostičko navoštavanje je neophodno. Time se pacijentu pokazuje koji je mogući estetski ishod terapije te služi kao vrijedan alat u komunikaciji. Isto tako terapeutu daje mogućnost bolje procjene funkcijskog stanja. Nakon uspješne funkcijske terapije CAD/CAM postupkom izrađene su okluzalne ljuske (table tops) kao dugoročno privremeno terapijsko sredstvo. Dugoročni privremeni nadomjesci izrađeni su na temelju dijagnostičkog navoštavanja. Materijal PMMA Multi u boji A2 glodan je u 5-osovinskoj simultanoj glodalici Tizian Cut 5 smart plus (Schütz Dental GmbH).

Razdoblje nošenja okluzalnih ljuska iznosilo je šest mjeseci. S obzirom na dugotrajno nošenje privremenih nadomjestaka, bilo je dovoljno vremena za postizanje parodontološki stabilnih uvjeta, ugradnju implantata u donjoj čeljusti i zatvoreno cijeljenje te provjeru nove okluzije i vertikalne dimenzije. Nakon odgovarajuće prilagodbe nove okluzije, započeta je izrada keramičkih nadomjestaka. U dvostupanjskom postupku izbrušeni su zubi u donjoj i gornjoj čeljusti. Za skladan i prirodan tijek gingive, u donjoj čeljusti bilo je dovoljno granicu preparacije postaviti epigingivno.

U gornjoj čeljusti zbog estetski nepovoljnog tijeka lukova gingive bilo je potrebno njihovo preoblikovanje. Nadomjesci koji su ispunjavali estetske i funkcijske zahtjeve izrađeni su u laboratoriju od e.max keramike toplotlačnim postupkom u monolitnom obliku, nakon čega je mjestimično provedena redukcija i dovršavanje e.max Ceram obložnom keramikom.

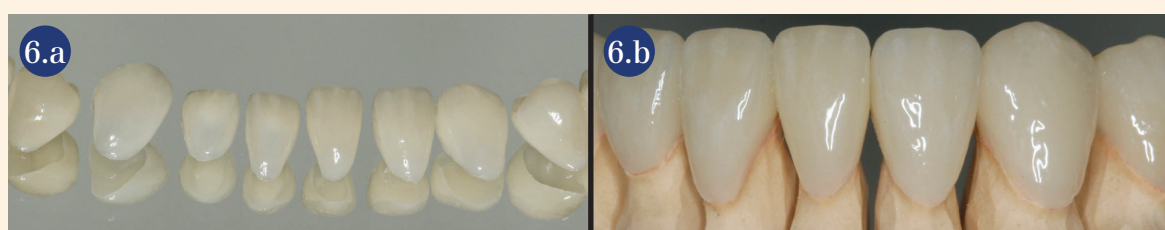Tablica 1.	Estetski razredi
Razred 1.	potrebna korekcija bijele estetike
Razred 2.	potrebna korekcija crvene estetike
Razred 3.	potrebna korekcija bijele i crvene estetike
Razred 4.	potrebna korekcija funkcije, bijele i crvene estetike
Razred 5.	potrebna ortodonska ili kirurška priprema za terapiju

Tablica 2.	Plan terapije
1.	funkcijska dijagnostika i priprema: Zebris, udlaga u centričnoj relaciji, fizioterapija, parodontološka sanacija
2.	funkcijsko-estetsko dijagnostičko navoštavanje u centričnom položaju
3.	izrada funkcijskih žvačnih ploha CAD/CAM postupkom na temelju dijagnostičkog navoštavanja
4.	ugrađivanje implantata u donjoj čeljusti sa zatvorenim cijeljenjem
5.	konačna opskrba potpuno keramičkim nadomjescima



Slike 5.a - 5.e Stanje prije i poslije, bez i s laboratorijski izrađenih okluzijskih ljuska na gornjim i donjim prednjim zubima

Tablica 3.	Shematski prikaz postupka kod funkcijskih problema prema Schwenku i Striegelu
1.	fizioterapija/ortopedija
2.	DP jig
3.	CR 1
4.	aksiografija/Zebri
5.	analiza modela s CR1
6.	udlaga s fizio-feedbackom
7.	dva registrata (CR2a, CR2b)
8.	provjera razdvojenih modela/CPI/EPA
9.	funkcijsko i estetsko dijagnostičko navoštavanje u CR2
10.	dugoročne privremene okluzijske ljuske – nošenje najmanje 3 mjeseca
11.	fine prilagodbe do stabilne CR3
12.	trajna opskrba u CR3



Slike 6.a - 6.b gotovi nadomjesci


Mostovi su izrađeni s cirkonij-oksiddnom osnovnom konstrukcijom i dovršeni postupkom nadlijevanja ZirPress keramikom (Ivoclar Vivadent). Nakon probe s klorheksidinskim gelom provedeno je adhezijsko cementiranje svjetlosno polimeriziranim kompozitom Tetric EvoFlow boja A1 u kombinaciji s adhezijskim sustavom Syntac (oboje Ivoclar Vivadent).

Kako bi se osigurali dugoročno stabilni rezultati, pacijentu je izrađena zaštitna udlaga te je uključen u program praćenja u našoj ordinaciji.

### Zaključak

Funkcija nije sve, ali bez funkcije sve je ništa! Dugoročno stabilni savršeni estetski rezultati mogu se postići samo uz pažljivu dijagnostiku i vođenje računa kako o bijeloj, tako i o crvenoj estetici, ali posebice o funkciji.

Čak ni najsuvremeniji nadomjesci

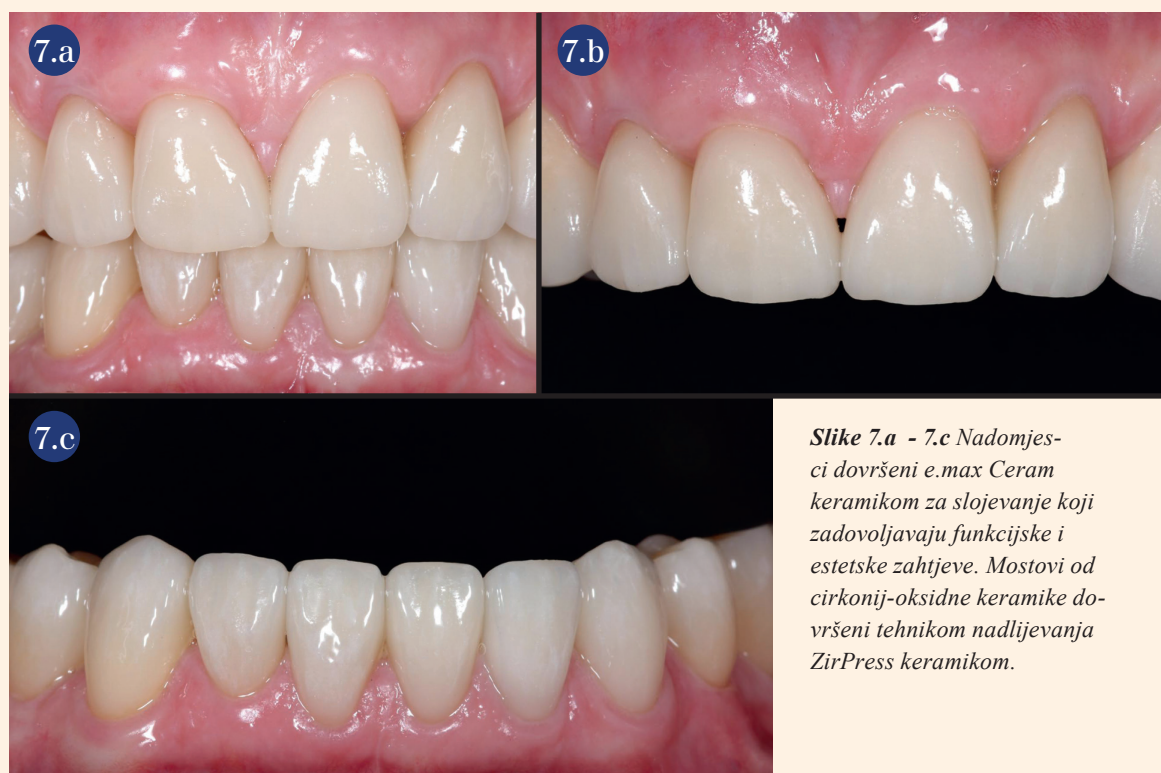sami po sebi ne mogu postići zadovoljavajući rezultat ako se ne uspostavi neutralna i stabilna funkcijska okluzija s fiziološkim položajem kondila. Kroz blisku suradnju terapeuta, dentalnog tehničara i pacijenta može se postići funkcijski zdrav i vrlo skladan estetski rezultat. Cilj je postignut: estetika koja funkcionira! 

### O autoru



Katharina Höpfel  
Dr. Marcus Striegel  
Dr. Thomas Schwenk  
edel&weiss

Zahnärzte am Ludwigsplatz  
Ludwigsplatz 1a  
90403 Nürnberg  
hoepfel@edelweiss-praxis.de  
www.edelweiss-praxis.de

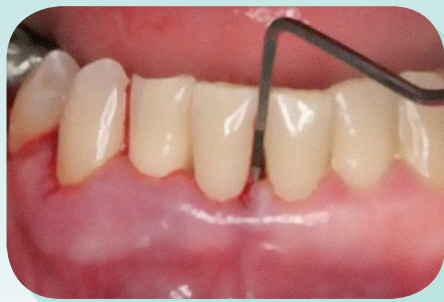

Slike 7.a - 7.c Nadomjesci dovršeni e.max Ceram keramikom za slojevanje koji zadovoljavaju funkcijske i estetske zahtjeve. Mostovi od cirkonij-oksiddne keramike dovršeni tehnikom nadlijevanja ZirPress keramikom.



Danas 50 do 60% odrasle populacije pati od paradontitisa.

**Gelcide** nudi učinkovit način liječenja kao nadopunu kiretaže posebno kod dubljih džepova.



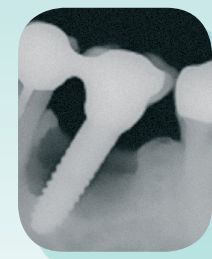
Literatura ukazuje da 20 do 40% postavljenih implantata razvije mukozitis.

## Implaprotect

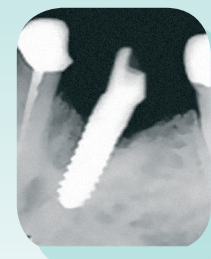
nudi učinkovit način liječenja i prevencije periimplantitisa odnosno rizika koji utječu na nepovredivost implantata.

Literatura ukazuje da se kod približno 10% ugrađenih implantata, te 20% pacijenata pojavi periimplantitis.

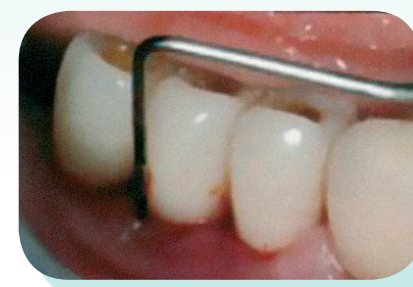**Implacure** nudi protokol tretmana temeljen na višegodišnjim rezultatima.



Početak



10. mjeseci



## GELCIDE

**Povećanje učinkovitosti liječenja parodontalnih džepova**



**Gelcide** je patentirani pripravak za lokalno liječenje paradontitisa koji sadrži natrij Piperacilline, natrij Tazobactam i alkohol, tvoreći mehanizam polaganog oslobađanja iz nastalog filma koji omogućava raspoređivanje djelatnih komponenti u roku do 8 dana, eliminirajući bakterije koje se nalaze u mekom tkivu, te usporavajući ponovno rekolonizaciju.

**Gelcide, razmatrajte holistično, djelujte lokalno**

Tradicionalni tretmani poput kiretaže dokazali su svoj uspjeh tijekom godina. No klinička istraživanja pokazuju značajno poboljšanje rezultata kada je kiretaža nadopunjena primjenom lijekova iz skupine antibiotika. U tom smislu razvili smo Gelcide, koji lokalnom primjenom rješava ograničenja terapija sa sistemskim antibioticima, povećavajući uspjehnost liječenja, zadovoljstvo i suradljivost pacijenta. Idealan sistem aplikacije i liječenja.

**Povratne informacije primljene od strane pacijenata:**

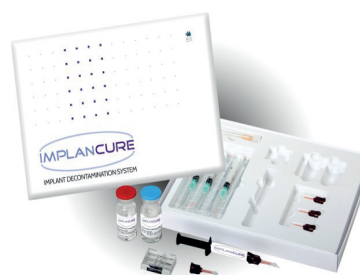- "Vidim neposredne rezultate kroz smanjenje ili prestanak krvarenja"
- Manje neugode, niži troškovi
- Nema nuspojava na oralne antibiotike koji utječe na 7% pacijenata

**Povratne informacije primljene od doktora dentalne medicine:**

- "Imam kontrolu nad terapijom i suradljivost pacijenta"
- "Gelcide pripravak je lako pripremiti i primijeniti. Ja čak mogu delegirati asistentu primjenu proizvoda"
- "Podižem povjerenje i odanost pacijenta, pomaže mi da se istaknem."

## IMPLACURE

**Zaštita osmjeha Vašeg pacijenta pred periimplantitisom**



**Implacure** je patentirani komplet za učinkovit tretman periimplantitisa koji sadrži: natrij Piperacilline, natrij Tazobactam, natrij Hijaluronat, Ortofosforu kiselinu i Klorheksidin, sva potrebna svrdla, kako bi napravili dekontaminaciju, implantoplastiku, antibiotsku i regenerativnu terapiju, te postigli sveobuhvatan rezultat tretmana.

**Implacure učinkovit tretman periimplantitisa**

Do danas, dostupni dokazi, nisu dopuštali nikakve određene preporuke za liječenje periimplantitisa. Međutim naš novi proizvod, s više od 4 godine uspješne kliničke primjene, nudi nove mogućnosti za liječenje bolesti.

**Temeljen na znanstvenim dostignućima i jednostavnosti**

Implacure pruža cjelokupni tretman zasnovan na pouzdanim znanstvenim principima, temeljenim na studijama u periodu od 4 godine koji pokazuju slijedeće rezultate:

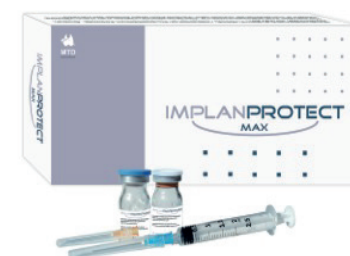- Odlične rezultate nakon 8 dana kod 84% pacijenata te dobre kod 16%
- Nakon 3-6 mjeseci dobre rezultate kod svih tretiranih pacijenata
- Svi tretirani implantati dobro su osteointegrirani nakon 3-4 mjeseca
- Implantati zahvaćeni teškim periimplantitisom pokazuju odlične rezultate kod 100% pacijenata, sa obnovljenom kosti oko implantata koja varira od 50 do 80%.

Literatura ukazuje da se kod približno 10% ugrađenih implantata, te 20% pacijenata pojavi periimplantitis.

Implacure Vam nudi protokol tretmana temeljen na višegodišnjim rezultatima.

## IMPLAPROTECT MAX

**Zaštita osmjeha Vašeg pacijenta pred mukozitisom**



**Implaprotect** je patentirani pripravak za lokalno liječenje periimplantatskog mukozitisa koji sadrži natrij Piperacilline, natrij Tazobactam i natrij Hijaluronat, kombinirajući antibiotik i regenerativnu terapiju u cilju sveobuhvatnog ishoda liječenja.

**Što je mukozitis oko implantata?**

Upala mukoznog tkiva oko implantata (sa edemom i mogućim krvarenjem pri sondiranju) bez gubitka alveolarne kosti.

**Tretmane mukozitisa oko implantata**

Mukozitis oko implantata razlikuje se od "tradicionalnog" mukozitisa jer se ovdje pojavljuje tijelo od titanijuma. Kako bi uspješno tretirali ovaj rastući problem razvili smo novu, patentiranu formulaciju da se infekcija riješi ili barem zadržava napredovanje. Važno je da se mukozitis oko implantata brzo sanira jer može hitro napredovati u teži stadij periimplantitisa uz moguću gubitak implantata.

**Patentirana lokalna primjena sa brzim rezultatima**

Patentirali smo, u dentalnoj industriji, jedinstvenu kombinaciju lokalno primjenjivog proizvoda kako bi:

- Napali proliferaciju bakterija
- Povećali proliferaciju stanica
- Poboľjšali i ubrzali proces okoštavanja

Literatura ukazuje da 20 do 40% postavljenih implantata razvije mukozitis.

Implaprotect Vam nudi učinkovit način liječenja i prevencije periimplantitisa odnosno rizika koji utječu na nepovredivost implantata.