

DENTAL TRIBUNE

The World's Dental Newspaper • Slovenian Edition 

SLOVENIJA

FEBRUAR 2021

ŠT. 1 / LETO 12

Laserska FDT

strani 5-6

Infekcijam se lahko izognete tudi drugače

Dodano med priljubljene:

strani 8-9

Kompozitni bloki za izdelavo majhnih restavracij

Theobromin

strani 10-11

Novost v klasičnih formulah za izdelavo zobnih past

Restavracije proksimalnih karioznih lezij v posteriornem področju s tesnimi proksimalnimi kontakti

Dr. Radoslav Asparuhov, Bolgarija

Direktne posteriorne proksimalne restavracije so lahko resen izziv za zobozdravnika. Z enostavnim rokovanjem, dobrimi estetskimi lastnostmi in primerno operativno tehniko je možno pridobiti predvidljive in odlične rezultate s posteriornimi kompoziti.

Klinični primer

38 letna pacientka je prišla na posvet v zobno ordinacijo zaradi hrane in zmerne bolečine ob stiku s sladko in kislno hrano. Po kliničnem in radiografskem pregledu je bil odkrit sekundarni karies na proksimalnem področju zoba 16 (Slika 1).

Zob je imel veliko MOD zalivko z zabarvanimi robovi. Dlesen je bila zdrava in na splošno je bila ustna higiena dobra. Zob smo izolirali z gumijasto opno (Nic Tone Thick, MDC Dental; Slika 2). Ker je bila mezialna kontak-

tna točka zelo dobra, smo uporabili prilagojen separacijski sistem (myCustom ring, Polydentia), da smo ustvarili interproksimalno anatomijo (Slika 3). Med preparacijo kavitete smo uporabili D-Light Pro (GC) z detekcijskim načinom Detection mode, da smo preverili lokacijo stare kompozitne zalivke (Slika 4). Pred preparacijo smo vstavili lesene zagozde, da smo z njimi razmaknili zobe, odmaknili stran papilo in imeli s tem boljši pregled na cervikalni rob – tako imenovan pre-wedging (Slika 5).

Ko smo enkrat odstranili večino notranjega dela restavracije, se

je tanek sloj preostalega kompozita zmajal in smo ga z lahkoto odstranili. S tem smo se izognili nepotrebnemu odstranjevanju zdrave zobne substance. Nato smo selektivno odstranili karies in kaviteto peskali z AquaCare Twin (Velopex) pri 2 barih in pri razdalji približno 1 cm. Da bi izognili iatrogeni poškodbi sosednjih zob, smo vstavili kovinske trakove med zobe pri postopku peskanja (Slika 6).

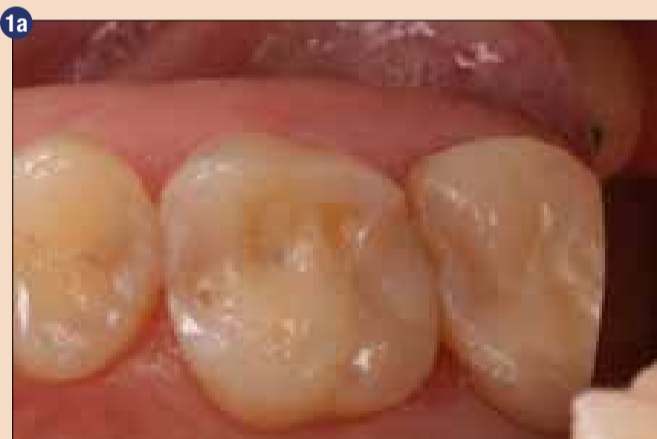Kontaktne točke smo zgradili zaporedoma z uporabo separacijskih obročkov (mezialno: myCustom

ring; distalno: myRing forte, Polydentia), tankimi (25 µm) sekcij-skimi matricami in lesenimi zagozdami, da bi zagotovili tesne kontakte. Lesene zagozde se razširijo z vlago, kar je zagotovilo boljšo zaporo (Sliki 7-8).

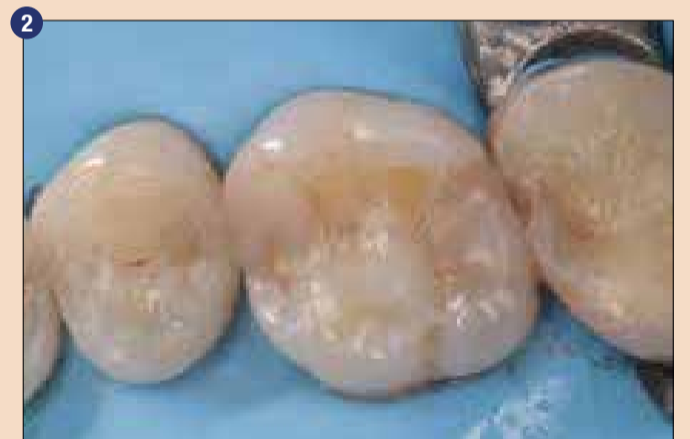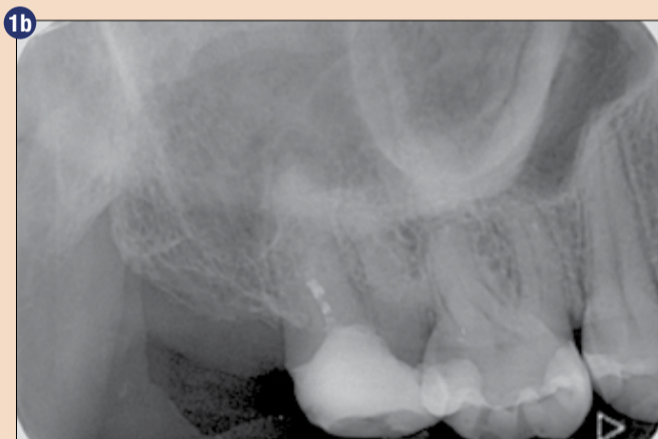Sklenino smo jedkali selektivno (Slika 7a) in uporabili univerzalni adhezivni sistem (G-Premio BOND, GC). Zob smo restavrirali z G-aenial A'CHORD (GC) s centripetalno tehniko gradnje. Ta kompozit ima konsistenco visoke viskoznosti, kar zagotavlja tesne proksimalne kontakte. Zaradi

svojih tiksotropnih lastnosti se zelo dobro prilagodi na kaviteto in je res enostaven za oblikovanje z oblikovalnimi instrumenti za kompozit kot tudi s ščetkami.

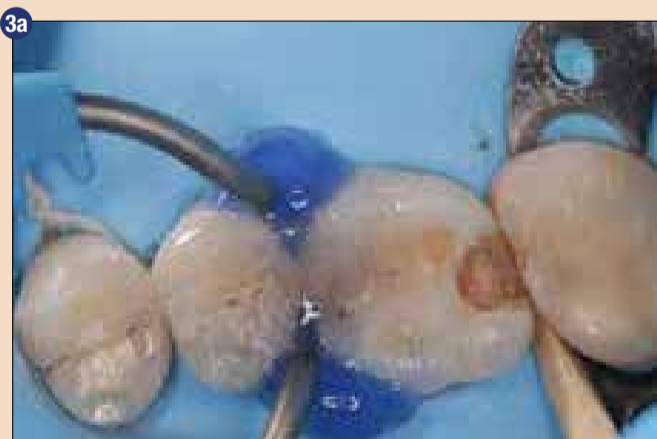Poleg tega ima G-aenial A'CHORD odlično mimikrijo in skupaj z enim od 5 glavnih barvnih odtenkov se lahko naravna barva zoba enostavno ujame. V tem primeru je bila uporabljena barva A2. Najprej smo zgradili proksimalne stene in s tem pretvorili kaviteto razreda II v I v skladu s centripetalno tehniko gradnje. Zaradi obsežnosti kavitete in odsotnosti obeh mar-



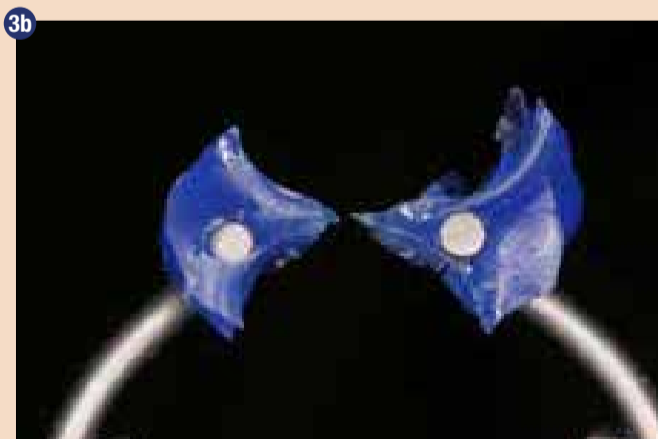Začetna situacija 1a) intraoralni pogled kaže na MOD restavracijo z zabarvanimi robovi na zobu 16; 1b) rentgenska slika začetne situacije odkrije sekundarni karies na zobu 16.



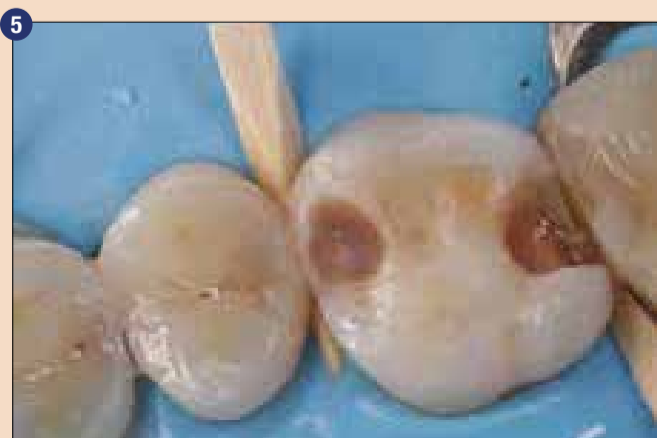Po izolaciji z gumijasto opno.



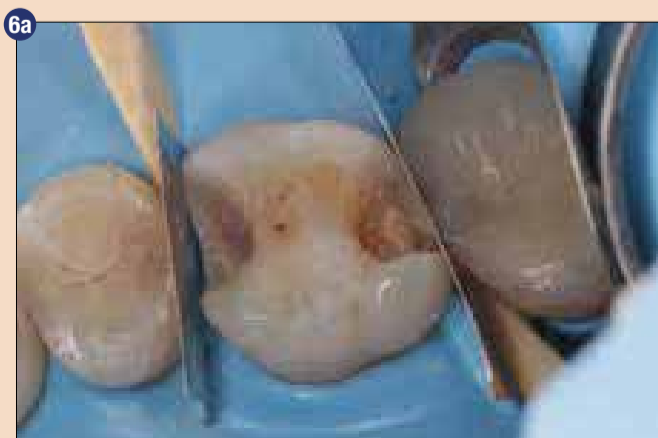3a) prilagoditev konic obročka, da se poustvari anatomija kontaktnega področja. 3b) povečan pogled na prilagojene konice obročka.



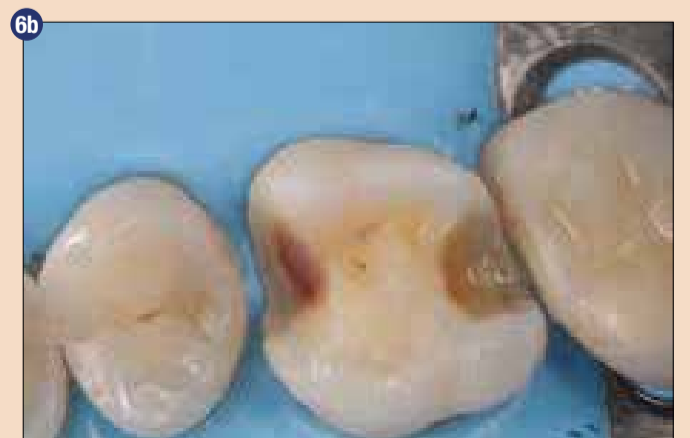D-light PRO pri načinu Detection mode, da se razloči meja med kompozitom in zobnim tkivom.



Lesene zagozde se vstavijo za razmaknitev zob in da se izboljša pogled na cervikalni rob.



6a) po selektivni odstranitvi kariesa. Sosednje zobe smo zavarovali med peskanjem kavitete s kovinskimi trakovi 6b) po preparaciji kavitete.





Preprostost,
estetika in
uspešnost v
vaših rokah

GC G-aenial A'CHORD

Poenostavljen napredni
unishade univerzalni kompozit

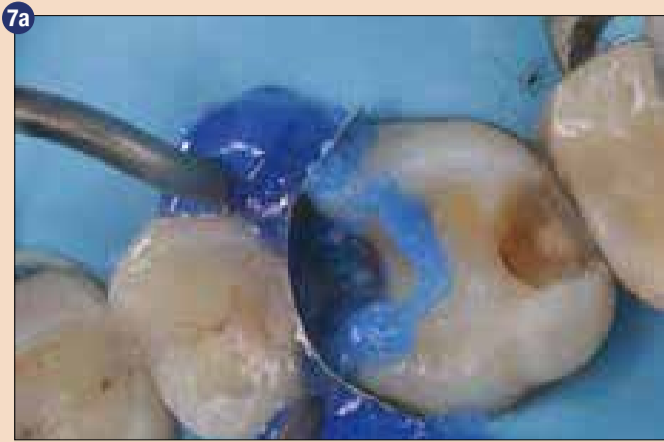

GC

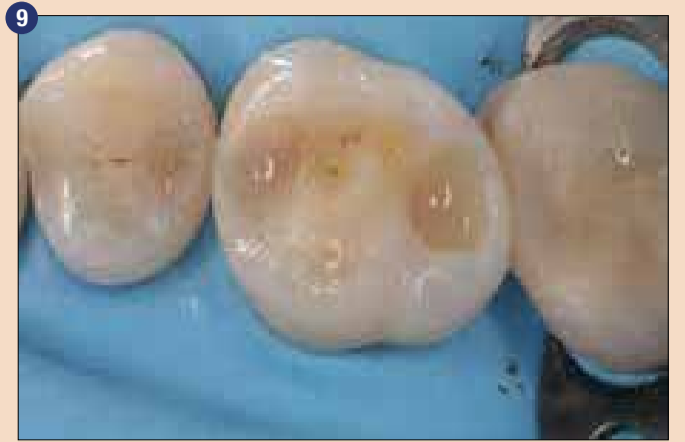
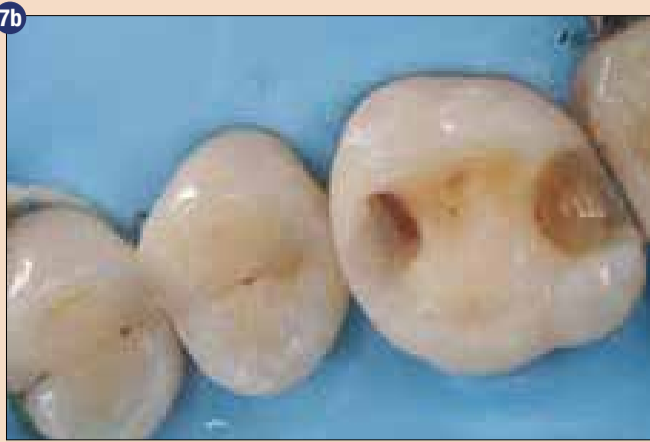
Since 1921
Towards Century of Health

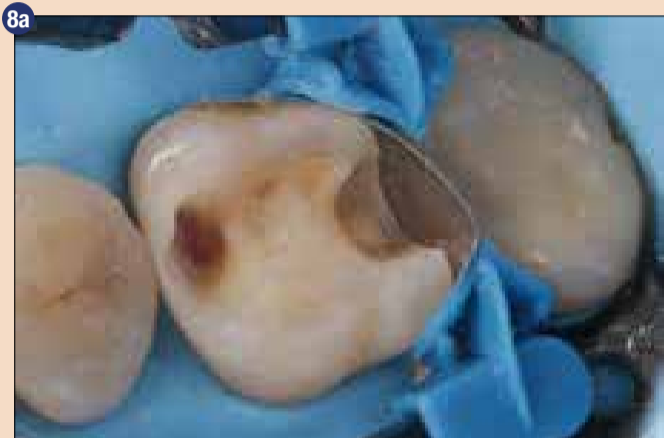GC EUROPE N.V.
East European Office-Slovenia
Ulica talcev 1a
3310 Žalec
Tel: 03/710-32-70
info.slovenia@gc.dental
<http://europe.gc.dental/si-SI>



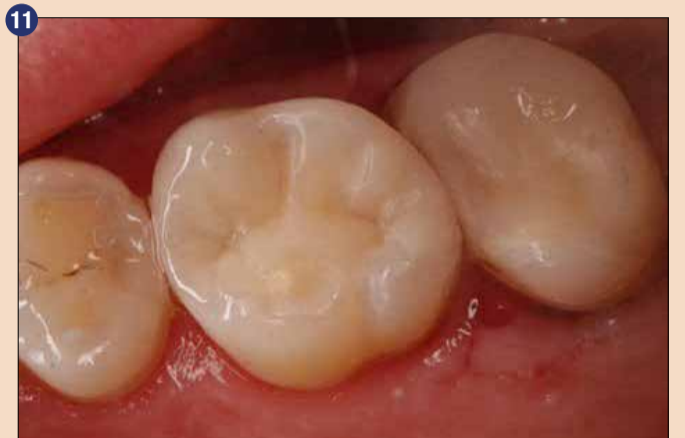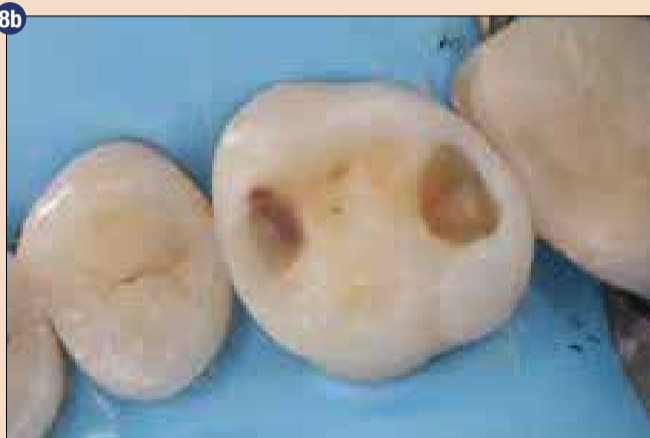7a) selektivno jedkanje sklenine 7b) po restavraciji mezialne kontaktne točke.



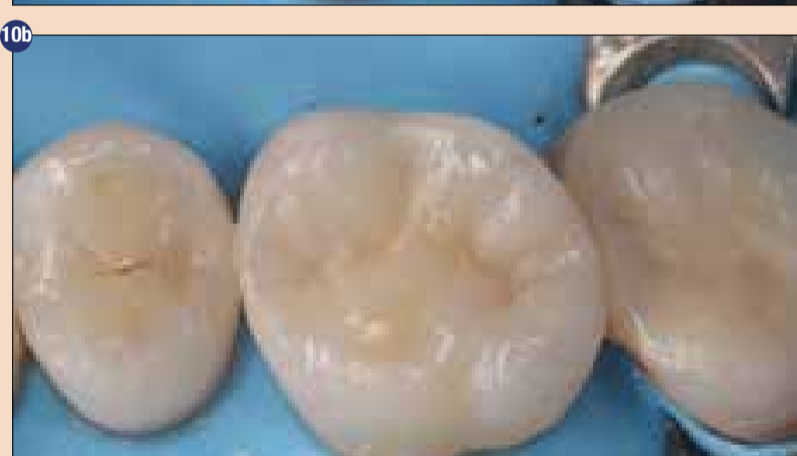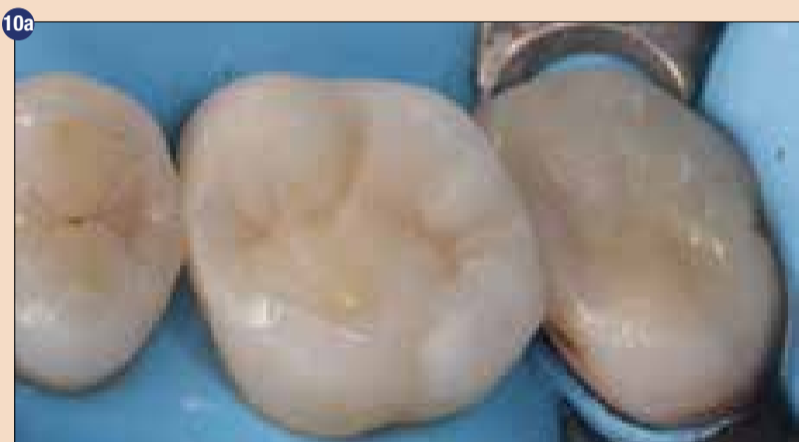EverX Flow smo vstavili na dno kavitete, da smo s tem ojačali oslabljen zob.



8a) uporaba separacijskih obročkov in sekcijjskih matric 8b) po obnovi distalne kontaktne točke.



Končni rezultat po odstranitvi gumijaste opne.



10a) restavracija pred poliranjem 10b) restavracija po poliranju.

ginalnih grebenov smo se odločili za ojačitev zoba z uporabo z vlakni ojačanega kompozita everX Flow (GC) kot nadomestek dentina na dnu kavitete (Slika 9), ki smo ga pokrili z G-aenial A'CHORD, vršek po vršek s tehniko plastenja.

Restavracijo smo hitro spolirali s polirniki EVE DiacompPlus Twist Medium & finimi gumicami (EVE), s približno 10000 rpm brez pritiska ter nato s ščetko s kozjimi ščetinami in Diapolisher pasto (GC; velikost delcev 1µm) (Slika 10).

Končna restavracija kaže dobro integracijo in tesne proksimalne kontakte. Primerna anatomsko oblika preprečuje zatikanje hrane in jo lahko pacient dobro očisti. Zanesljivi materiali z dobrimi mehanskimi lastnostmi in dobro operativno tehniko so pomembni

za zagotovitev trajnih kliničnih rezultatov. ■

Avtor:

Dr. Radoslav Asparuhov je diplomiral z odliko na Fakulteti dentalne medicine Medicinske univerze v Sofiji (Bolgarija) leta 1998. Specializiral se je v estetski dentalni medicini in dentalni medicini minimalne intervencije v svoji privatni ordinaciji v Sofiji, ki jo je odprl leta 1999. Od januarja 2003 je svetovalec za GC Europe NV.

Obj.v GCget connected¹⁷, s privolj.avt. dr.R.Asparuhov

TVOJA USTA TVOJ PONOS

Dobro ustno zdravje pripomore
k boljšemu splošnemu zdravju
in podaljšuje življenje

Ob letošnjem svetovnem
dnevu ustnega zdravja želimo:
**navdihovati za spremembe,
spodbujati ukrepanje
in izboljšati zdravje.**

Ničesar od tega ne moremo
storiti brez vas.

PRIDRUŽI SE 20. MARCA

Več o tem na: www.worldoralhealthday.org

@worldoralhealthday #MouthProud #WOHD21

Globalni partner

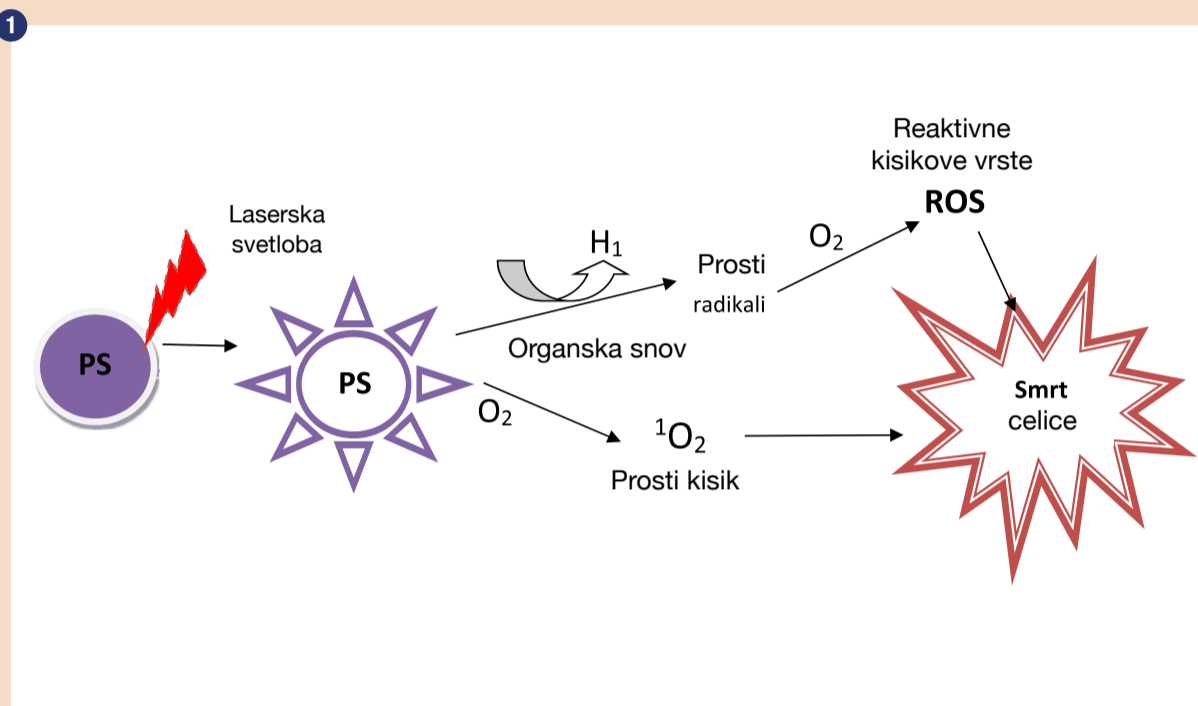
Globalni podporniki

AD

Uporaba laserske fotodinamične terapije v stomatologiji

Dr. sci. Dragana Rakašević, specialistka parodontologije in oralne medicine, Beograd

V eri pogoste uporabe antibiotikov za terapijo vse večjega števila infekcij in vnetij se srečujemo z ogromnim problemom sodobne dobe, znanim kot bakterijska rezistenca. Bakterijska rezistenca lahko predstavlja velik problem v stomatologiji v terapiji številnih obolenj ustne votline, podpornega aparata zob, mehkega in kostnega tkiva. Poleg bakterijske rezistence, pa lahko antibiotična terapija povzroči dodatne neželene in stranske učinke, kot so alergične reakcije ali gastrointestinalne težave. S ciljem premagovanja neželenih učinkov antibiotične terapije kot tudi doseganja hitre eliminacije patogenih agensov in supresije infekcije ter vnetja so predlagane številne terapevtske metode, med katerimi je tudi laserska fotodinamična terapija.

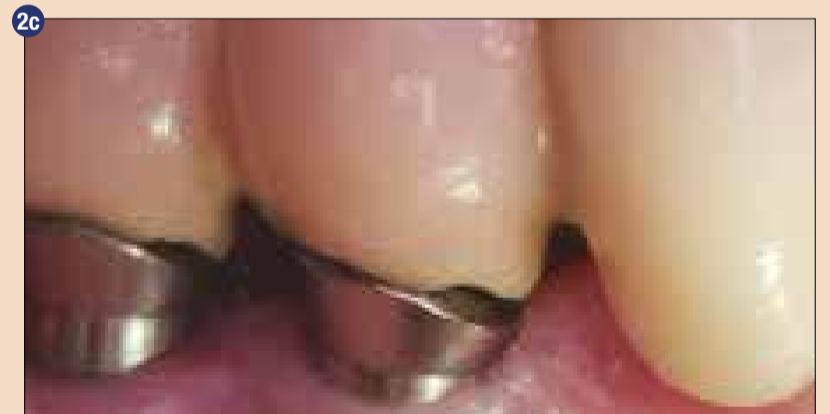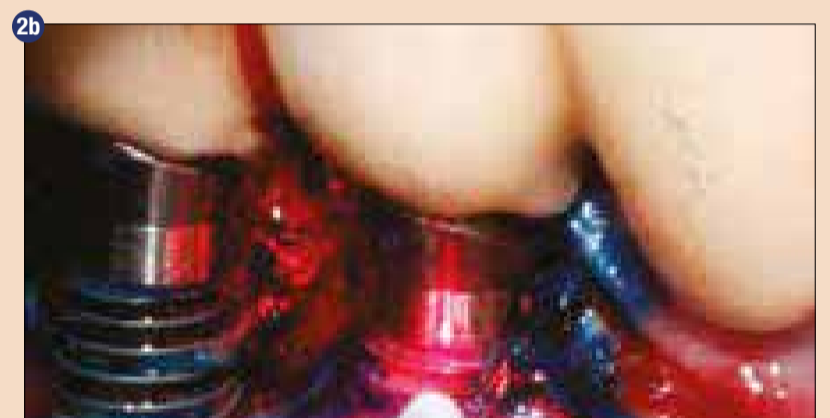
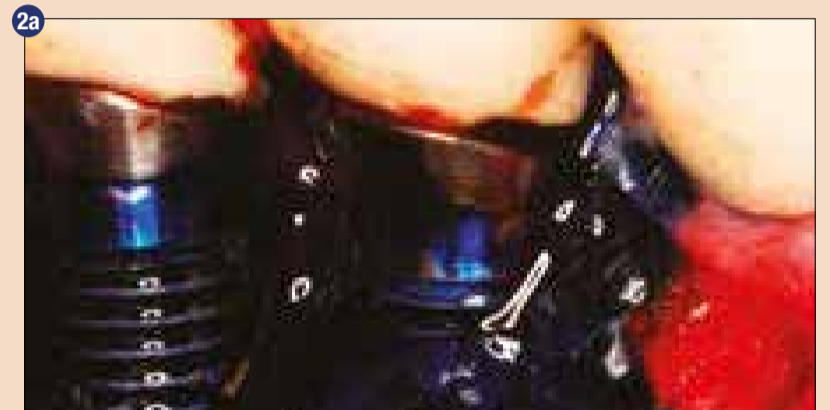


Laserska fotodinamična terapija (angl. Photodynamic therapy, FDT) se definira kot od kisika odvisna fotokemična reakcija, ki predstavlja novo pomožno neinvazivno terapevtsko sredstvo, odkrito v začetku 20. stoletja. V stomatologiji in medicini je vpeljana s ciljem preprečevanja neželenih učinkov visokoenergetskih laserjev (fototermaalni efektov), kot je ireverzibilna termalna poškodba okolnega periimplantatnega in parodontalnega tkiva, sprememba mikrostrukture implantatne površine, kot tudi karbonizacija in nekroza korenine in zobne pulpe.

Efekt FDT se dosega z aktivacijo kemične fotoaktivne snovi (angl. photosensitizer), ki se aplicira na/v tkivo, ki ga želimo tretirati (implantatna površina, oralna sluznica, ekstrakcijska rana, parodontalni žepi ali koreninski kanal zoba). Fotoaktivna snov se potem aktivira s pomočjo svetlobe dionega laserja nizke valovne dolžine (630-700 nm) in majhne moči. Aktivirana fotoaktivna substanca reagira z okolnimi organskimi snovmi in celicami v prisotnosti tkivnega kisika in ustvarja proste radikale ter prosti kisik (1O_2), ki povzročata poškodbe celične mem-

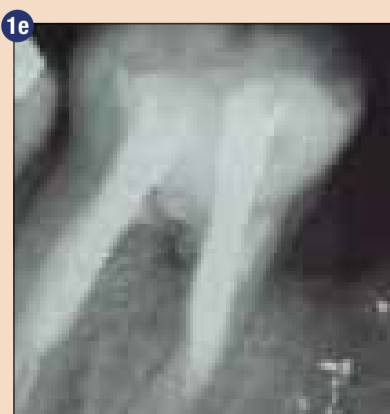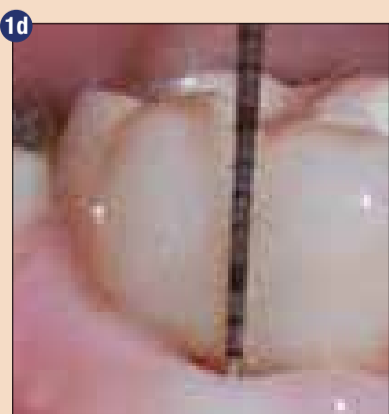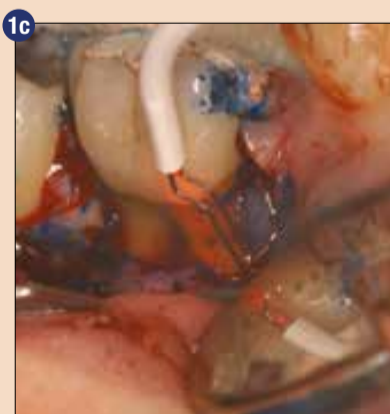
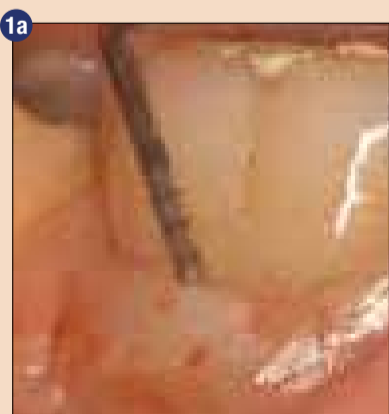brane patogenega agensa ter privede do njene smrti (shema 1).

Laserska fotodinamična terapija se uporablja v medicini in stomatologiji apijo bakterijskih, virusnih in glivičnih infekcij pri sistemsko zdravih pacientih, kardicah, imunokompromitiranih pacientih, kot tudi pri pacientih, ki so rezistentni ali občutljivi na primerna zdravila ali terapijo. FDT se v stomatologiji uporablja v: parodontologiji, oralni in maksilofacialni kirurgiji, oralni medicini, dentalni implantologiji, endodontski terapiji inficiranih koreninskih kanalov ali brez pe-



Sl. 2: Kirurška terapija periimplantitisa - dekontaminacija implantatne površine s pomočjo fotodinamične terapije:

2a) aplikacija HELBO Blue® fotoaktivne snovi, 2b) aktivacija fotoaktivne snovi pomočjo HELBO diodnega laserja in 2D optičnega vlakna, 2c) klinični izgled periimplantatnega tkiva eno leto po terapiji.



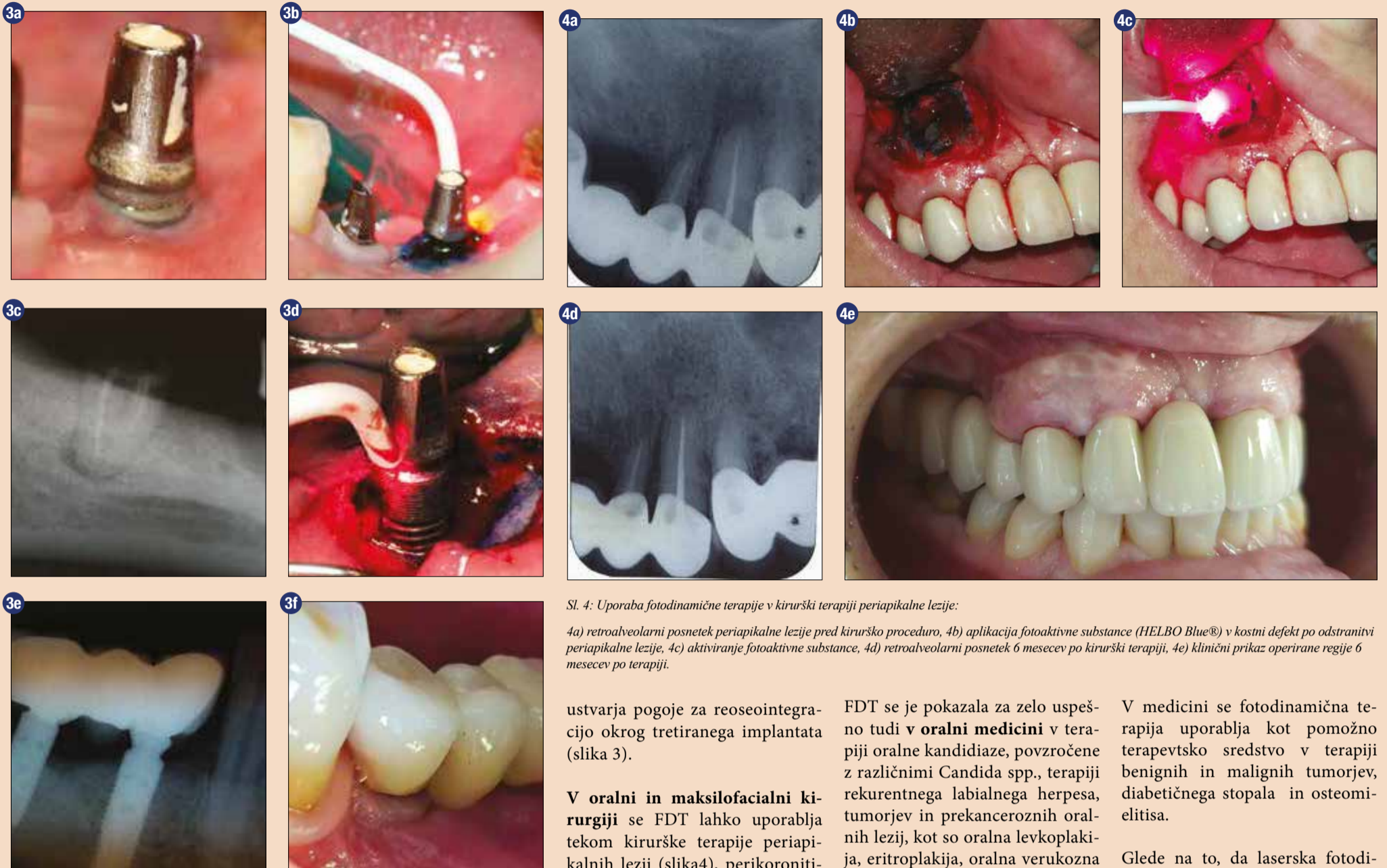Sl. 1: Uporaba fotodinamične terapije v kirurški terapiji furkacijskega defekta spodnjega molarja:

1a) klinični izgled pred terapijo, 1b) retroalveolarni posnetek pred terapijo, 1c) dekontaminacija furkacijskega defekta in zobne korenine s pomočjo HELBO® fotodinamične terapije, 1d) klinični izgled regije eno leto po terapiji, 1e) retroalveolarni posnetek eno leto po terapiji.

riapikalnih lezij, restavracijski in otroški stomatologiji.

V terapiji parodontopatije in periimplantatnih obolenj se FDT uporablja kot pomožno terapevtsko sredstvo s ciljem dekontaminacije zobne korenine, implantatnih površin, kot tudi okolnega mehkega in kostnega tkiva, da suprimira vnetja in preprečuje nadaljnji progres obolenja. Njena uporaba je posebej pomembna v terapiji nedostopnih regij, kot so globoki parodontalni žepi, furkacije zobnih korenin (slika 1), jamice in navoji implantata, mehka stena periimplantatnega/parodontalnega žepa. V nekirurški fazi terapije (kavzalni terapiji) se FDT uporablja po mehanični obdelavi parodontal-

nih/periimplantatnih žepov, kar privede do bistvene redukcije in eliminacije parodontopatogenih bakterij, glavnih povzročiteljev parodontopatije in periimplantitisa (*A. actinomycetemcomitans*, *T. forsythia*, *P. gingivalis*, *E. corrodens*, *F. nucleatum*, *P. intermedia*, *C. rectus*) in izboljšave kliničnih parametrov (zmanjšanje globine parodontalnega žepa, nivoja pripojnega epitelija in krvavitve na provokacijo). V terapiji periimplantitisa, ki se definira kot kompleksno inflamatorno multikavzalno obolenje, se FDT lahko učinkovito uporabi tekom kirurške procedure s ciljem dekontaminacije implantatne površine, okolnega kostnega in mehkega tkiva (slika 2). Raziskave so pokazale,

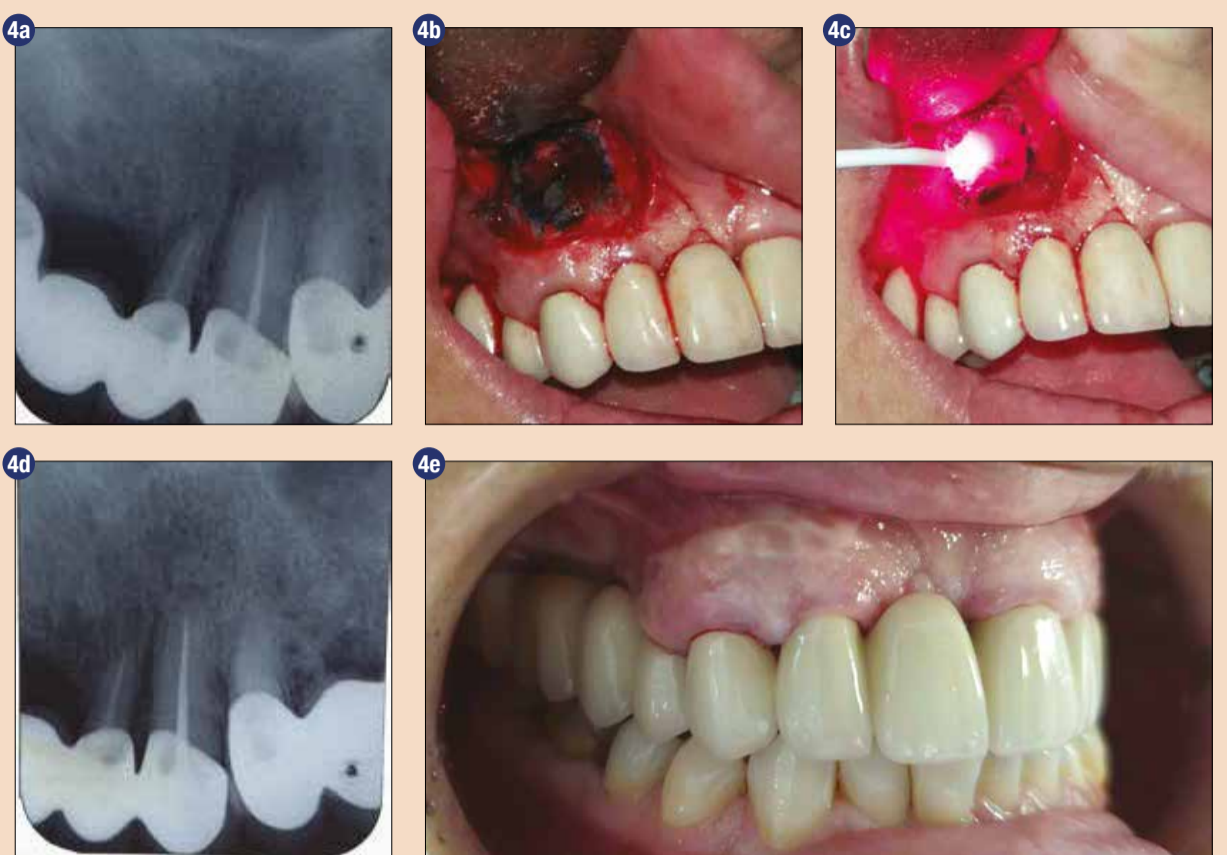


Sl. 3: Terapija periimplantitisa, kombinirana s fotodinamično terapijo:

3a) periimplantitis pred terapijo, 3b) aktivacija HELBO Blue® fotoaktivne materije s pomočjo HELBO diodnega laserja in 3D optičnega vlakna tekom nekirurške terapije periimplantitisa, 3c) retroalveolarni posnetek periimplantatnega defekta pred terapijo, 3d) dekontaminacija implantatne površine tekom kirurške terapije periimplantitisa s pomočjo HELBO diodnega laserja in 2D optičnega vlakna, 3e) retroalveolarni posnetek eno leto po terapiji, 3f) klinični izgled regije eno leto po terapiji.

da z uporabo te terapije tekom kirurške obravnave prihaja do bistvenega izboljšanja kliničnih parametrov (zmanjšana globine periimplantatnega žepa, gnojenja in krvavitve na provokacijo), eradikacije anaerobnih patogenih bakterij in njihovih endotoksinov

in zmanjšanja proinflammatory citokinov. Potrebno je poudariti, da FDT ne povzroča poškodb implantatnih površin in ne privede do nadaljnje rasti bakterij (*A. actinomycetemcomitans*, *P. gingivalis*, *P. intermedia*), kar skupaj z njenim antibakterijskim učinkom



Sl. 4: Uporaba fotodinamične terapije v kirurški terapiji periapikalne lezije:

4a) retroalveolarni posnetek periapikalne lezije pred kirurško proceduro, 4b) aplikacija fotoaktivne substance (HELBO Blue®) v kostni defekt po odstranitvi periapikalne lezije, 4c) aktiviranje fotoaktivne substance, 4d) retroalveolarni posnetek 6 mesecev po kirurški terapiji, 4e) klinični prikaz operirane regije 6 mesecev po terapiji.

ustvarja pogoje za reoseointegracijo okrog tretiranega implantata (slika 3).

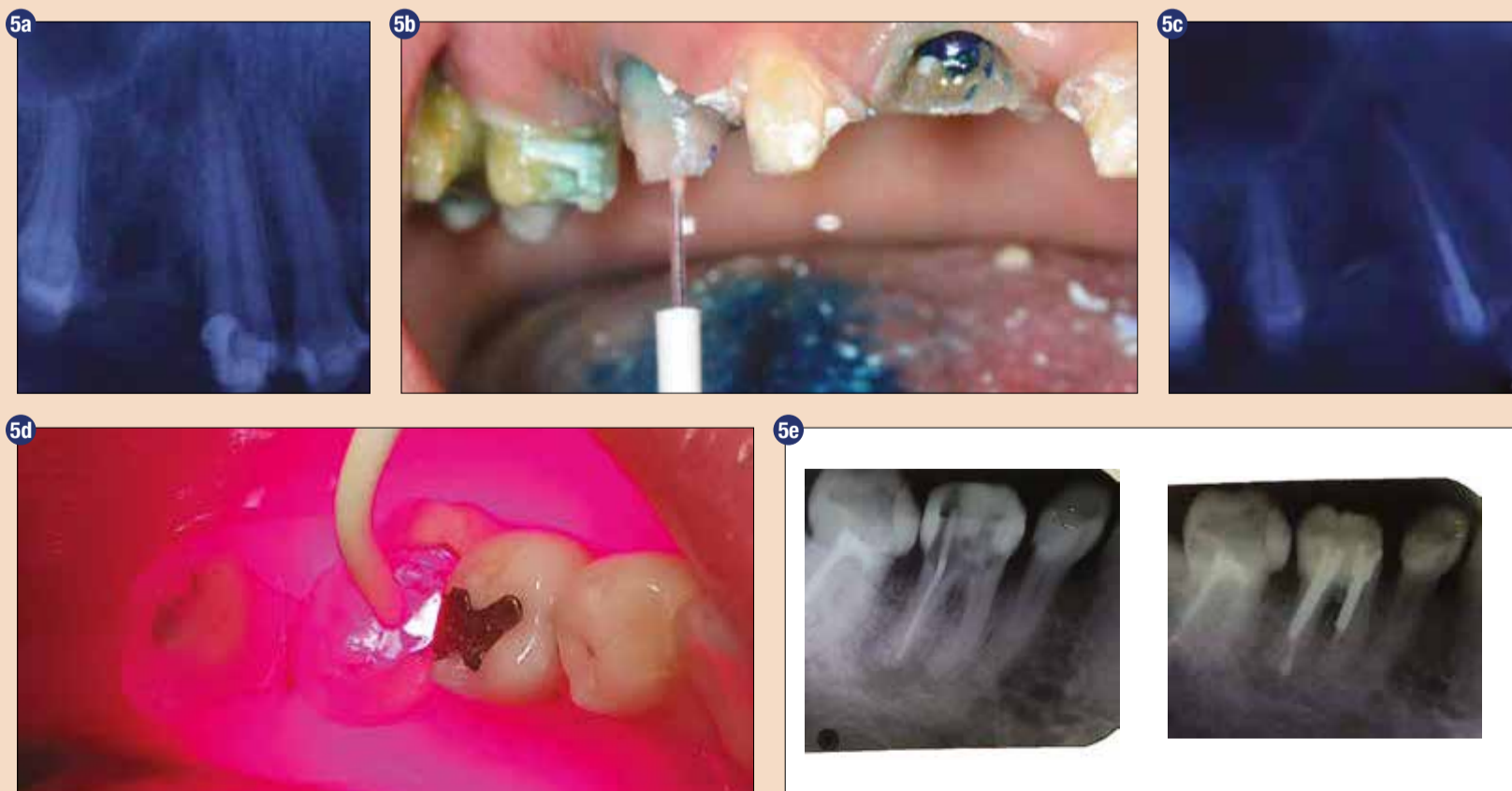V **oralni in maksilofacialni kirurgiji** se FDT lahko uporablja tekom kirurške terapije periapikalnih lezij (slika 4), perikoronitisa, terapiji osteomielitisa ali osteonekroze, povzročene z zdravljenimi (bisfosfonati). Učinkovitost FDT je prikazana v dekontaminaciji ekstrakcijskih ran po puljenju zob s prisotnimi periapikalnimi lezijami ali po eksplantaciji implantata, med pripravo za vgradnjo implantata ali polnjenjem ekstrakcijske rane s kostnim nadomestkom. Z uporabo te terapije se zmanjšuje uporaba antibiotikov, skrajšuje se število obiskov pri stomatologu in čas trajanja kirurške intervencije in s tem povečuje komfort pacienta.

FDT se je pokazala za zelo uspešno tudi v **oralni medicini** v terapiji oralne kandidiaze, povzročene z različnimi *Candida* spp., terapiji rekurentnega labialnega herpesa, tumorjev in prekancerovnih oralnih lezij, kot so oralna levkoplakija, eritroplakija, oralna verukozna hiperplazija.

V endodontski terapiji je FDT pokazala značilen terapevtski efekt v dezinfekciji gangrenoznih koreninskih kanalov s periapikalnimi lezijami (slika 5). Narejene so številne študije in vitro in klinične raziskave, ki so pokazale, da z uporabo FDT prihaja do značilne redukcije patogenih bakterij, celo 99 % (*E. faecalis*, *Porphyromonas* spp. in *Prevotella* spp.), izoliranih iz inficiranega koreninskega kanala, kot tudi zmanjšanja periapikalne lezije.

V medicini se fotodinamična terapija uporablja kot pomožno terapevtsko sredstvo v terapiji benignih in malignih tumorjev, diabetičnega stopala in osteomielitisa.

Glede na to, da laserska fotodinamična terapija nima neželenih ali stranskih učinkov, lahko sklenemo, da ta terapevtska metoda predstavlja učinkovito pomožno sredstvo in rešitev v terapiji različnih infekcij, povzročenih z mikrobiološkimi agensi. ■



Sl. 5: Uporaba fotodinamične terapije v endodontski terapiji gangrenoznih koreninskih kanalov s periapikalnimi lezijami:

5a) retroalveolarni posnetek zoba 13 pred terapijo, 5b) dekontaminacija koreninskega kanala zoba 13 s pomočjo FDT, 5c) retroalveolarni posnetek zoba 13 en mesec po terapiji, 5d) dekontaminacija koreninskega kanala zoba 36 s pomočjo FDT, 5e) retroalveolarni posnetek zoba 36 pred terapijo in en mesec po terapiji.



Dr. Dragana Rakašević

Stomatološko fakulteto je končala v Beogradu leta 2011. Je specialistka parodontologije in oralne medicine, doktorsko disertacijo je uspešno zagovarjala leta 2017 na temo "Ocena učinka fotodinamične terapije v terapiji periimplantitisa" na Stomatološki fakulteti Univerze v Beogradu. Trenutno je zaposlena na projektu Ministrstva znanosti in izobraževanja (Ministarstvo nauke i prosvete). Je članica Srbskega in Evropskega združenja parodontologov (EFP), Internacionalnega tima za implantologijo (ITI), Ameriške akademije za oseointegracijo (AO), Evropskega združenja za oseointegracijo (EAO). Avtorica in soavtorica številnih del, objavljenih v znanstvenih revijah in prezentiranih na domačih in tujih znanstvenih kongresih in srečanjih.

HELBO®

FOTODINAMIČNA TERAPIJA

Nadzira bakterijske okužbe

»Znanstveno dokazan uspeh že več kot 10 let«

HELBO® protimikrobna fotodinamična terapija (aPDT) je edinstven in preizkušen sistem s sterilnimi komponentami za zaščito zob in implantatov.

- Brez bolečin.
- Brez stranskih učinkov.
- Brez rezistence.

Za več informacij o pacientu prijazni terapiji HELBO® pokličite vodilnega v panogi: 041 595 748.



Več informacij
o izdelku najdete na
<http://helbo.bredentmedical.com>



SKENIRAJTE
TO STRAN
Z LAYAR APP



40 YEARS DENTAL INNOVATIONS
1 9 7 4
2 0 1 4

bredent group

Preprosto in učinkovito: Kompozitni bloki za CAD/CAM tehniko

Dr. Hidetaka Sasaki, Japonska

Kompozitni bloki za CAD/CAM aplikacije so vse bolj priljubljeni, zlasti za izdelavo majhnih restavracij, kot so inleji, onleji in okluzalne prevleke. To ni nič nenavadnega, saj lahko ta material ponudi res veliko: ponaša se z zanesljivimi mehanskimi lastnostmi, ki jih dopolnjuje izjemna natančnost pri brušenju, poleg tega je preprost in učinkovit za uporabo v vsakodnevni postopkih.

Naslednje klinično poročilo opisuje delovni postopek za oblikovanje estetske enojne restavracije z uporabo novega kompozitnega bloka Tetric CAD[®]. Bloki so na voljo v dveh stopnjah translucence – HT in MT – in številnih barvah. Odlikuje jih poudarjen kameleonski učinek, zaradi katerega se restavracije dobro ujema-jo z optičnimi lastnostmi preostanka zobne strukture. Material je mogoče v nekaj sekundah polirati do visokega sijaja bodisi intra, bodisi ekstraoralno. Poleg tega se lahko intraoralno zlahka popravi s konvencionalnimi kompozitnimi masami.

Klinični primer

Stanje pred posegom je kazalo poškodovano amalgamsko zalivko na zobu 36 v spodnjem posteriornem predelu (slika 1), ki jo je bilo treba zamenjati z večploskovnim inlejem. Pacient si je želel estetsko restavracijo, ki bi se ujemala z barvo zoba. Odločili smo se izbrati kompozitne bloke Tetric CAD. Ta material je del portfelja blokov Ivoclar Vivadent in je primeren za trajne enojne restavracije. Obstaja v obliki industrijsko proizvedenih, vnaprej strjenih blokov z izvrstno odpornostjo in večjo vsebnostjo polnila kot neposredne zalivke. Zaradi opravljenega industrijskega procesa polimerizacije pri blokkih Tetric CAD ne prihaja do obremenitev, ki bi jih povzročalo krčenje.

Oblikovanje restavracije

Izbira barve se opravi na naravnih zobeh, predvsem sosednjih. Od-

ločili smo se za barvo HT A2. HT bloki so dober izbor, še zlasti takrat, kadar je treba izdelati majhne restavracije, kot so inleji, saj jih odlikuje poudarjen kameleonski učinek. Po odstranitvi starega amalgama je bil zob prepariran v skladu s priporočenimi smernicami (slika 2). Zatem je bil z intraoralnim skenerjem odvzet optični odtis, sledila je izdelava inleja v CAD modulu (slika 3). Blok je bil še pobrušen, da je nastala zelena restavracija.

Časi brušenja so pri CAD/CAM kompozitih precej krajši kot pri drugih materialih. Čeprav je kompozit mehkejši za brušenje, to ne vpliva na kakovost kompozita. Pomeni zgolj to, da se brusilna orodja počasneje obrabijo in dolgo služijo svojemu namenu, kar poveča stroškovno učinkovitost dela v ordinaciji.

Kompoziti so "fleksibilni" materiali. Njihov modul elastičnosti je podoben kot pri dentinu. Visoka upogibna trdnost zagotavlja ustrezno odpornost in stabilnost. Zaradi nizke krhkosti se lahko kompozite brusi, dokler ne dobimo zelo homogenih površin in dosežemo natančnih, tanko zoženih robov, ne da bi se zmanjšala trdnost. Krušenje robov ali nastajanje razpok praktično ni mogoče.

V našem primeru je bilo pomerjanje opravljeno takoj po brušenju, s čimer se je preverilo ujemanje inleja z naravno strukturo zobnega preostanka (slika 4).

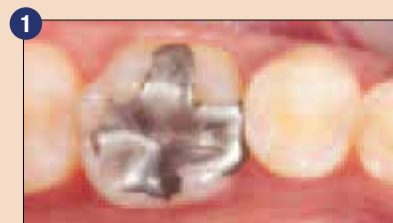Kondicioniranje restavracije

Namestitveno točko je bilo preprosto zgladiti s finimi diamanti. Sledilo je ekstraoralno poliranje s polirnim sredstvom za kompozite (npr. OpraPol[®]) (slika 5). Posebej velja omeniti hitrost poliranja restavracije do visokega sijaja, saj je površina postala sijoča že po nekaj sekundah (slika 6). Kompoziti ne potrebujejo dodatnega glazirnega pečenja. To pozitivno vpliva na čas, porabljen za dokončanje postopka.

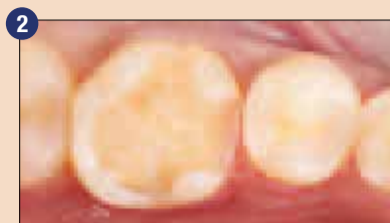Bistveno je pravilno kondicionirati in vnaprej pripraviti bondirne površine. To zahteva uporabo adhezivnega sistema, primerne za to vrsto materiala, da bi se zagotovila dolga obstojnost restavracije. Pri tem je treba vselej upoštevati navodila proizvajalca.

V našem primeru se je bondirna površina inleja spihala z aluminijevim oksidom (50 – 100 µm) pri tlaku 1 – 1,5 bara, čemur je sledilo temeljito spiranje (slika 7). Restavracija se lahko očisti z ultrazvočno enoto ali parnim čistilnikom. Priporočljivo jo je še dodatno očistiti s 70-odstotnim etanolom za dezinfekcijo. Restavracijo iz bloka Tetric CAD je treba obvezno vnaprej obdelati.

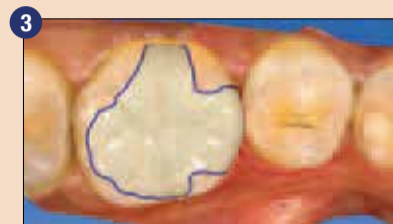Spihovanje namreč poveča površino in ustvari retentiven vzorec, ki deluje kot podlaga za adhezivno cementiranje. Vnaprejšnja obde-



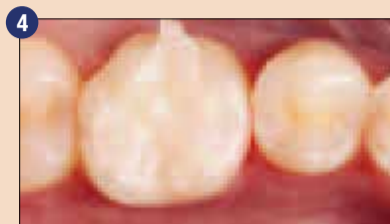1 Stanje pred posegom: poškodovana amalgamska zalivka na zobu 36.



2 Preparirani zob.



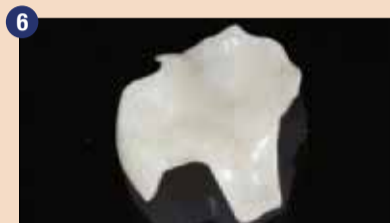3 Oblikovanje inleja v CAD modulu.



4 Preverjanje pozicijskega in barvnega ujemanja inleja po brušenju.



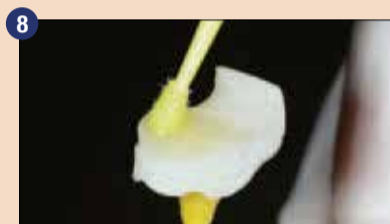5 Ekstraoralno poliranje z OpraPol-om.



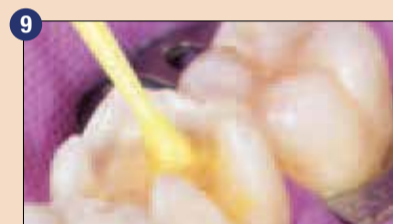6 Restavracija po poliranju do visokega sijaja.



7 Spihavanje bondirne površine z aluminijevim oksidom (50 – 100 µm) pri tlaku 1 – 1,5 bara; sledi čiščenje.



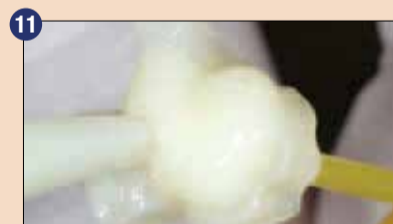8 Vtiranje sredstva Adhese Universal v bondirno površino, ki traja 20 s; sledi sušenje z zrakom.



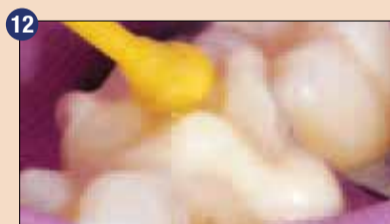9 Kondicioniranje prepariranega zoba z Adhese Universal, ki traja 20 s; sledi sušenje z zrakom.



10 Svetlobna polimerizacija z Bluephase Style, ki traja 10 s.



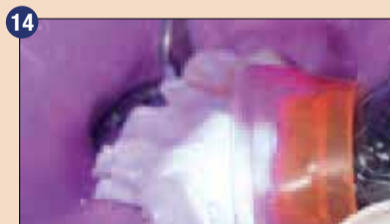11 Nanašanje kompozitnega cementa Variolink Esthetic na bondirno površino.



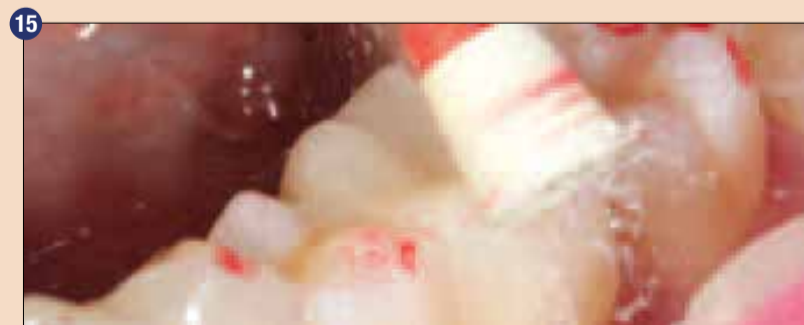12 Vstavljanje in pozicioniranje inleja na zob; sledi odstranitev odvečnega materiala.



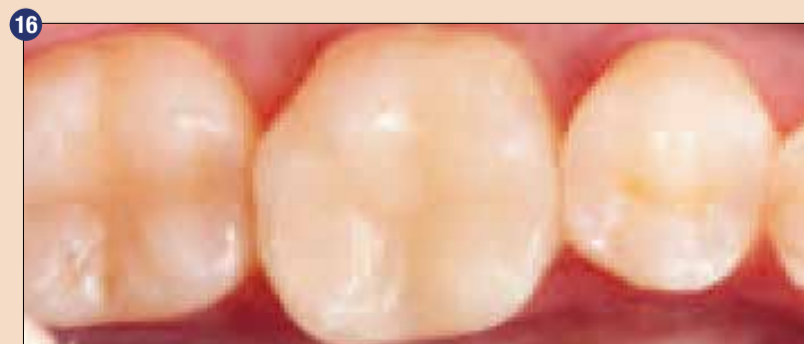13 Nanašanje Liquid Strip za preprečitev tvorbe inhibicijskega sloja.



14 Svetlobna polimerizacija vseh segmentov kompozita (10 s na mm) z uporabo lučke Bluephase Style.



15 Okluzalno preverjanje, ki mu sledi intraoralno poliranje z OpraPol-om.



16 Inleji nameščeni: odlična optična integracija zaradi kameleonskega učinka.

lava torej zagotovi zanesljivo vez med kompozitnim cementom in restavracijo. Za kondicioniranje restavracije je bil uporabljen adheziv Adhese® Universal, ki se ga je z mikro krtačko 20 sekund vtiralo v vnaprej pripravljeno bondirno površino (Adhese Universal je na voljo tudi v dostavnem sistemu za neposredno apliciranje VivaPen®). Pomembno je poskrbeti za upoštevanje priporočljivega agitacijskega časa, da se zagotovi zadostna penetracija adheziva (slika 8). Odvečni material se previdno razprši s stisnjnim zrakom, ki ne vsebuje olja, dokler se na površini ne pokaže sijoč nepremični film. Izgibati se je treba nabiranju adheziva.

Na tej točki ni potrebna svetlobna polimerizacija adheziva: adheziv se namreč polimerizira skupaj s kompozitnim cementom po namestitvi inleja na zob.

Vnaprejšnja obdelava prepariranega zoba

Za zanesljivo bondiranje je treba ustrezno izolirati delovno površino. Zobna preparacija je bila očiščena in nato kondicionirana, izprana in posušena po konvencionalnem postopku jedkanja in izpiranja. V zobno površino se je 20 sekund vtiral adheziv Adhese Universal, potem je bil razpršen (slika 9). Adheziv se je nato 10 sekund svetlobno polimeriziral z uporabo polimerizacijske lučke Bluephase Style (slika 10). V skladu s priporočili proizvajalca je treba v tem koraku uporabiti polimerizacijsko lučko z intenzivnostjo svetlobe najmanj 500 mW/cm².

Nameščanje restavracije

Inlej je bil nameščen z uporabo kompozitnega cementa Variolink® Esthetic, ki je bil apliciran neposredno iz brizgalke na bondirno površino. Nato je bil inlej z rahlim pritiskom nameščen in zadržan v svojem položaju (slika 11). Variolink Esthetic je posebej primeren za ta korak, saj je mogoče odvečni material zlahka odstraniti s cementne linije, poleg tega pa ne povzroča "učinka pufranja", ki pogosto nastopi pri trših kompozitnih cementih (slika 12). Polimerizacija z vseh strani, ki traja 2 sekundi, olajša postopek čiščenja.

Cementno linijo je treba prekriti z zračnim gelom za bloke (npr. Liquid Strip), da se prepreči tvorba kisikovega inhibicijskega sloja (slika 13). V zadnji fazi polimerizacije sta adheziv na bondirni površini in kompozitni cement polimerizirana skupaj (čas izpostavljenosti: 10 sekund na mm kompozita in segmenta).

Priporočljiva je uporaba polimerizacijske lučke z intenzivnostjo svetlobe najmanj 1000 mW/cm².

V tej fazi se adheziv in kompozitni cement, ki sta nanosena na bondirni površini, polimerizirata s svet-

lobo, ki prehaja skozi restavracijo. V tem postopku se tvori zanesljiva adhezivna vez. Po zaključku svetlobne polimerizacije se lahko Liquid Strip izpere (slika 14).

Zaključevanje in rezultat

Izvedli smo okluzalno preverjanje in vse odvečne delce odstranili s finimi diamanti. V našem primeru je bilo končno intraoralno polira-

nje opravljeno s polirnimi sredstvi OptraPol (slika 15). S tem postopkom smo izdelali visoko estetsko enojno zobno restavracijo. Zaradi kameleonskega učinka se inlej neopazno prilega naravni zobni strukturi, ki ga obdaja (slika 16).

Sklep

S kompozitnimi bloki Tetric CAD lahko v zares kratkem času izdelamo visoko estetske trajne enojne

zobne restavracije. Pri tem je treba upoštevati smernice za adhezivno tehniko in uporabiti koordinirani sistem kompozitnega cementa. Preprost in hiter postopek obdelave in poliranja ter možnost izvajanja intraoralnih popravkov, podobno kot pri konvencionalnih polnilnih kompozitih, omogočajo visoko učinkovit delovni postopek in izboljšujejo učinkovitost vsakodnevni postopkov v zobozdravstveni ordinaciji. ■

Avtor:



Dr. Hidetaka Sasaki,
Tokio, Japonska

AD

Tetric® CAD

Estetski kompozitni blok

Učinkovit način oblikovanja estetskih restavracij

- Edinstven kameleonski učinek
- Omogoča izvrstno poliranje in intraoralne popravke
- Zanesljiva vez zaradi ustreznega sistema cementiranja

Učinkovita estetika



Izoliraj



Bondiraj



Restavriraj



Poliraj

www.ivoclarvivadent.com

Ivoclar Vivadent AG

Bendererstr. 2 | 9494 Schaan | Liechtenstein | Tel. +423 235 35 35 | Fax +423 235 33 60

ivoclar
vivadent®
passion vision innovation