

today

DENTA • București, 5-7 decembrie 2019



Ziar oficial

Today este ziarul oficial al expoziției DENTA distribuit în perioada 5-7 decembrie 2019, București – Centrul Expozițional Romexpo.


» pagina 2



Dental products in focus

DENTA – cea mai importantă expoziție în domniul medicinei dentare în România vă invită să aflați care sunt ultimile noutăți în domeniu și ce oferte au pregătit companiile.

» pagina 7



What's on in București

Bucureștiul se deschide în fața dumneavoastră și vă așteaptă să-l descoperiți pas cu pas. În today găsiți informații despre oraș, mâncare și captivanta viață de noapte.

» pagina 6

Esthetics beyond esthetics

Dr. Florin Lăzărescu

■ The "dental esthetics" concept has developed during past years. When we talk about dental aesthetics, we actually talk about a series of new trends and concepts. Dental aesthetics congresses all over the

world do not focus only on this dental aesthetics concept, they also refer to minimally invasive dentistry, digital versus analogue, management of soft tissue, complex total rehabilitations, etc.

Keeping up with these new trends, SSER invites you to participate to the 17th edition of the Interna-

today ▶ page 2

AD



▲ Dr. Florin Lăzărescu la deschiderea Congresului Internațional de Estetică Dentară, București 2019.

■ Conceptul de „estetică dentară” a evoluat în ultimii ani, când vorbim de estetică dentară vorbim de fapt de o serie de trenduri și concepte noi. La congresele de estetică dentară din întreaga lume subiectele nu sunt focusate doar pe acest concept de estetică dentară ci implică și teme de stomatologie minim invazivă, digital versus analog, managementul țesutului moale, reabilitări totale complexe, etc.

Ținând pasul cu aceste noi tendințe SSER, vă invită să participați cu ocazia celei de a 17^{ed} ediție a con-

gresului internațional de estetică dentară la cel mai mare eveniment de profil din sud – estul Europei, eveniment devenit deja tradiție în lumea stomatologiei.

SSER, a reunit pentru dvs și în 2020 cele mai importante nume din domeniu, oferindu-vă sesiuni speciale de implantologie, chirurgie și parodontologie cu invitați de marcă precum: Dr. Istvan Urban, Prof. Dr. Anton Sculean, Dr. Marius Steig-

today ▶ pagina 2

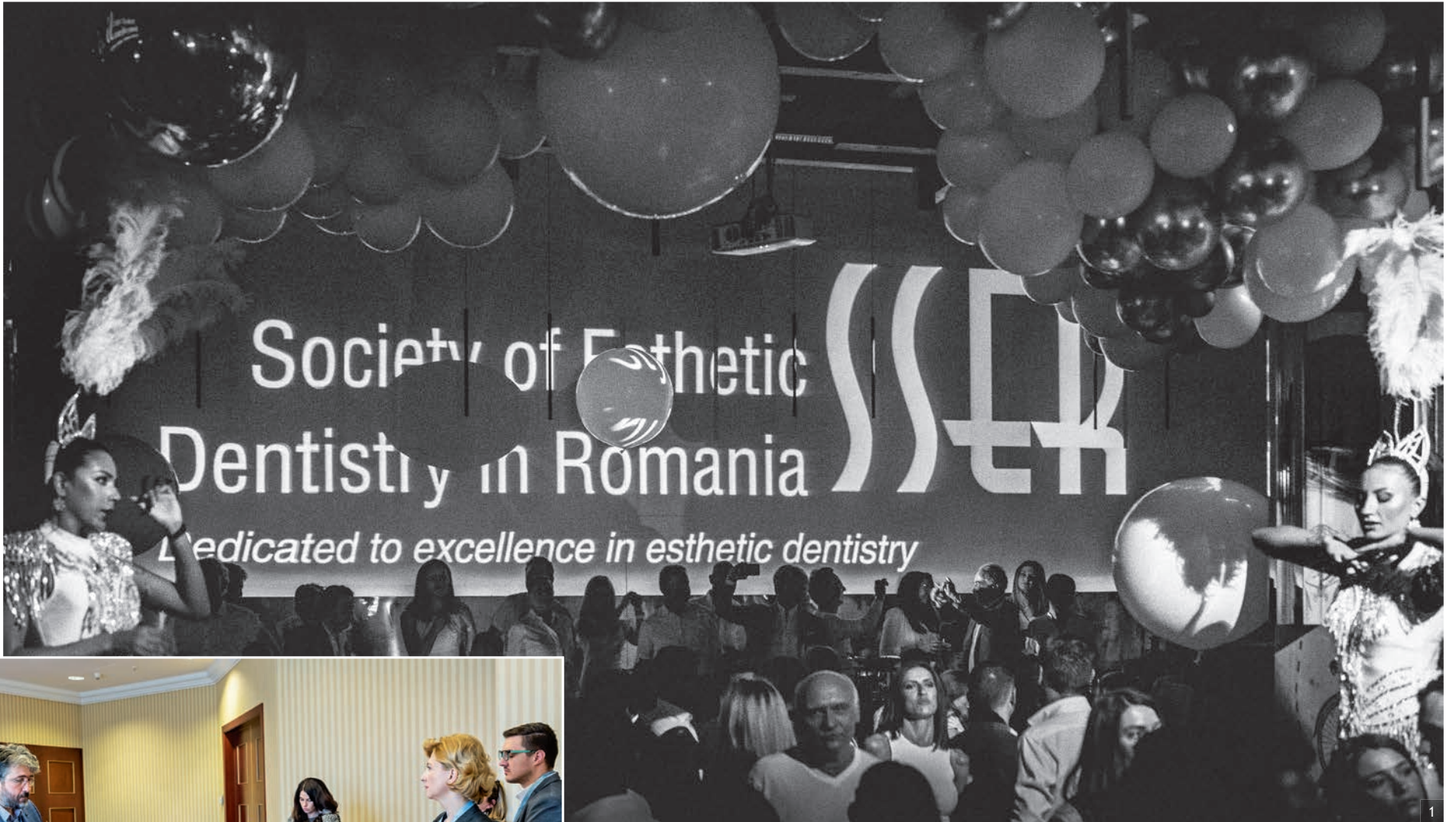

▲ Dr. Inaki Gamborena, invitat special în cadrul congresului SSER.

ESTHETIC MOMENTS

17th ESCD ANNUAL MEETING
OCTOBER, 1-3, 2020
PRAGUE, CZECH REPUBLIC





^ Fig. 1: Petrecere incendiară la Loft cu peste 700 invitați. – Fig. 2 & 3: Imagini din timpul sesiunilor de hands-on.

today < pagina 1

mann, sesiuni speciale de estetică dentară cu cele mai importante nume din domeniu: Dr. Mauro Fradeani, Dr. Walter Devoto, Prof. Dr. Roberto Spreafico, Dr. Stefen Koubi, Prof. Dr. Francesco Mangani, dar și sesiuni dedicate special medicilor endodonți și tehnicienilor dentari.

Pe parcursul celor 3 zile de congres, pe lângă cele 2 sesiuni paralele de prezentări teoretice, SSER va organiza în 6 săli de hands-on sesiuni de workshopuri pe teme de CAD/CAM, implantologie, restaurări, cu

aplicabilitate imediată în cabinet pentru medicii participanți.

Interviuri live cu lectorii invitați, reprezentanți ai industriei dentare dar și participanți la congres vor fi transmise din studioul live special amenajat în zona expozițională.

Pe parcursul congresului peste 50 de firme expozante vă vor aștepta la standurile lor pentru a împărtăși cu dvs noile produse și tehnologii și aplicațiile lor speciale în practica de zi cu zi.

Vă aștept așadar la încă un eveniment special marca SSER! <<

today < page 1

tional Congress of Esthetic Dentistry, the greatest event in this field in the Southeastern Europe, event which has already become a tradition in dentistry world.

In 2020 SSER will gather for you the most important names in the field, offering special implantology, surgery and periodontics sessions, with top guests such as: Dr. Istvan Urban, Prof. Dr. Anton Sculean, Dr. Marius Steigmann, special session focused on aesthetics with the most important speakers in this field: Dr. Mauro Fradeani, Dr. Walter Devoto, Prof. Dr. Roberto Spreafico, Dr. Stefen Koubi, Prof. Dr. Francesco Mangani, as well as meetings specially dedicated to endodontics and dental technicians.

During the 3 days of congress, in addition to the 2 parallel meetings of theoretical presentations, SSER will organize, in 6 hands-on rooms, workshops on CAD/CAM topics, implantology, restorations, with immediate applicability in the office for participating doctors.

Live interviews with invited readers, representatives of the dental industry and participants to congress will be broadcasted from the live studio specially arranged in the exhibit area.

During the congress, more than 50 exhibiting companies will be waiting for you at their booths to share with you the new products and technologies and their special applications into day-to-day practice.

We are looking forward to seeing you at another SSER special event! <<

Informații utile Useful information

Organizator Organiser
Romexpo

Mărăști Blvd, nr. 65–67, Căsușa postală 32-3, 011465, București, România
Telefon: +40 21 2077000, Fax: +40 21 2077070, E-mail: denta@romexpo.ro

Programul expozițional

Joi, 5 decembrie 2019: între orele 10:00–18:00
Vineri, 6 decembrie 2019: între orele 10:00–18:00
Sâmbătă, 7 decembrie 2019: între orele 10:00–18:00
Prețul unui bilet de intrare pentru vizitatori este de 10 lei.

Exhibition hours

Thursday, 5 December 2019: 10:00–18:00, Friday, 6 December 2019: 10:00–18:00
Saturday, 7 December 2019: 10:00–18:00, Admission fee: 10 RON

Acces vizitatori

Accesul vizitatorilor în Centrul Expozițional ROMEXPO se realizează:
Pietonal: prin intrările A și B; Auto: prin intrările B și D.

Access to the exhibition

By foot: entrance A and B; By car: entrance B and D.

Parcare

ROMEXPO dispune de spații de parcare amenajate, prin care vă asigură confortul și siguranța autovehiculelor pe toată perioada de desfășurare a expoziției.

Parking

ROMEXPO has designated parking spaces, which will ensure comfort and safety vehicles throughout the exhibition period.

today

about the publisher

dti Dental Tribune International

Editorial/Administrative Office:
Dental Tribune International GmbH
Holbeinstraße 29, 04229 Leipzig, Germany
Phone: +49 341 48474-302
Fax: +49 341 48474-173
E-mail: info@dental-tribune.com
Internet: www.dental-tribune.com

Publisher/Chief Executive Officer: Torsten R. Oemus

Chief Financial Officer: Dan Wunderlich

Director of Content: Claudia Duschek

Managing Editor: Magda Wojtkiewicz

Business Development & Marketing Manager: Alyson Buchenau

Sales & Production Support: Puja Daya, Hajir Shubbar, Madleen Zoch

Production Executive: Gernot Meyer

Advertising Disposition: Marius Mezger

Production: Franziska Schmid

Contact: Andreea Munteanu
Societatea de Stomatologie Estetică din România (SSER)
Str. Dr. Louis Pasteur 1A, Sector 5, 050533 București
Tel.: 021.317.58.64, Fax: 021.317.58.65, www.sser.ro

today will appear at the International Congress for Esthetic Dentistry in Bucharest, 5–7 december 2019. The newspaper and all articles and illustrations therein are protected by copyright. Any utilization without prior consent from the editor or publisher is inadmissible and liable to prosecution. No responsibility shall be assumed for information published about associations, companies and commercial markets. General terms and conditions apply; legal venue is Leipzig, Germany.

© 2019, Dental Tribune International GmbH.

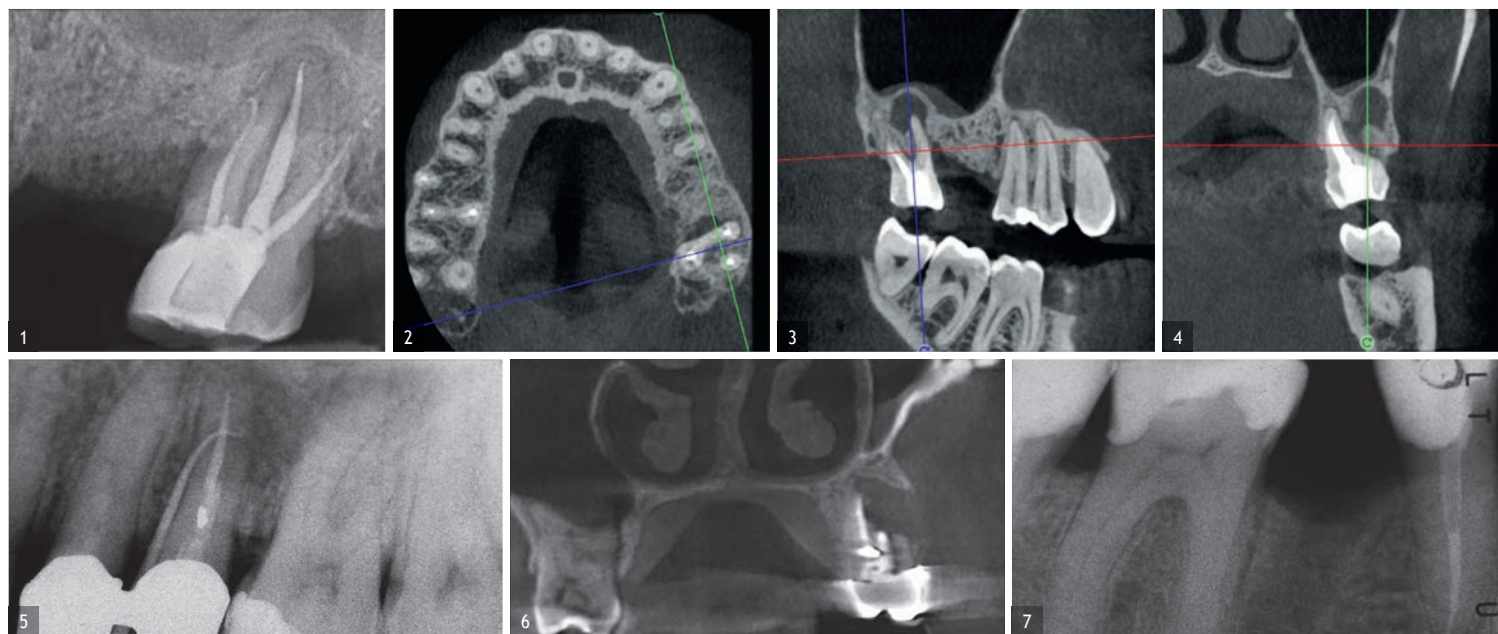
All rights reserved. Dental Tribune International makes every effort to report clinical information and manufacturer's product news accurately, but cannot assume responsibility for the validity of product claims, or for typographical errors. The publishers also do not assume responsibility for product names, claims, or statements made by advertisers. Opinions expressed by authors are their own and may not reflect those of Dental Tribune International.

Utilizarea tehnologiei 3D în diagnosticul și tratamentul bolii endodontice

Dr. Fabio Gorni, Italia

■ În ultimii ani, tehnologia asociată terapiei endodontice a trecut printr-o adevărată revoluție. Timp de mulți ani, radiografiile intraorale au fost utilizate ca bază pentru diagnosticare și pentru planificarea terapiei canalului radicular, în ciuda faptului că aceste imagini nu au oferit o reproducere fidelă a anatomiei endodontice. Acest lucru a creat o serie de probleme tehnice, care, deși puteau fi parțial rezolvate prin experiența personală a operatorului, într-o oarecare măsură rămăneau nerezolvate, în special în domeniul diagnosticului.

Eu personal am început să folosesc tomografia computerizată cu fascicul conic (CBCT) în scop endodontic acum mai bine de zece ani. Deși aparatele pe care le-am folosit atunci erau departe de a fi ideale pentru acest scop specific, posibilitățile oferite astăzi de tehnologiile din ce în ce mai sofisticate mi-au îmbunătățit mult capacitățile de diagnostic și de intervenție. Pentru a da un diagnostic precis, un endodont trebuie să efectueze o evaluare extrem de detaliată a anatomiei canalului și a pulpei, care necesită tehnici de examinare de înaltă definiție și programe software care să permită endodontului să rotească exact și ușor dintele. Acest lucru poate părea evi-



dent și banal, dar nu este așa. Într-adevăr, în ultimii zece ani, am avut ocazia să lucrez cu un număr mare de dispozitive și zeci de programe software, dar doar foarte puține s-au dovedit a fi potrivite în scopuri endodontice. De câțiva ani încoace, folosesc tehnologia Acteon, cu rezultate extrem de satisfăcătoare. Imagistica este foarte precisă și extrem de detaliată și, mai presus de toate, ușurința de utilizare a suitei de imagistică Acteon face posibilă

identificarea chiar a unor mici diferențe între diferitele părți radiografice, diferențe care sunt extrem de importante pentru realizarea unui diagnostic endodontic corect și pentru procesul de luare a deciziilor terapeutice în sine. Experiența clinică în sine nu este suficientă pentru stabilirea abordării corecte care trebuie adoptată în cazul bolii endodontice și, de multe ori, cazurile clinice care au fost inițial programate pentru tratamentul ortograd, după evaluarea

CBCT, se transformă în cazuri de chirurgie endodontică sau invers. Prin urmare, putem afirma că prin capacitatea pe care o avem acum de a efectua aceste studii într-o manieră rapidă și ușoară s-a redus drastic numărul de diagnosticări incorecte și, în consecință, numărul de erori clinice.

Cazul cu care aș dori să încep evaluarea mea clinică este un exemplu perfect despre cât de dificil este de stabilit originea simptomelor paci-

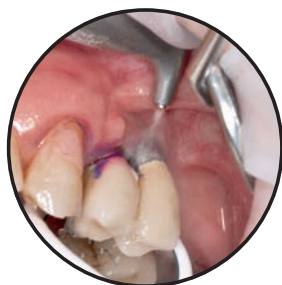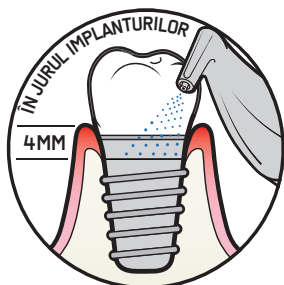entului numai pe baza unei radiografii intraorale. Nu numai că studiul 2D nu reușește să stabilească cu certitudine prezența unei leziuni, dar, mai important, este imposibil să se stabilească mărimea, morfologia și tipul leziunii. O analiză a imaginii 3D oferă însă o imagine clară a situației clinice: secțiunile coronale și sagitale au relevat prezența unei leziuni mari care se extinde de pe vârful rădăcinii mesiale a acestui molar până la furcație, în timp ce secțiunile

AD

ÎNTREȚINE IMPLANTELE CU GUIDED BIOFILM THERAPY

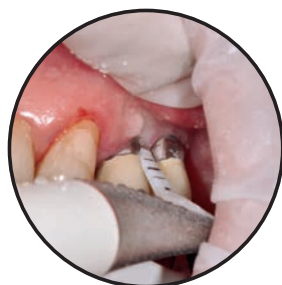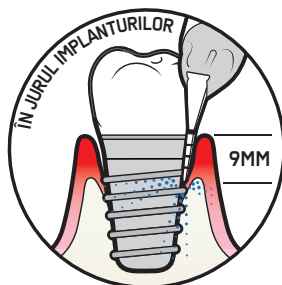
AIRFLOW®

► AIRFLOW® este prima procedură de curățare recomandată în jurul mucoasei implanturilor. Este confortabilă, minim invazivă și potrivită pentru țesuturile moi, implanturi, bonturi și toate tipurile de fațete, fără risc de zgâriere.



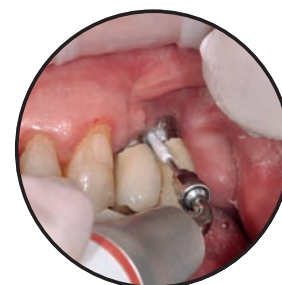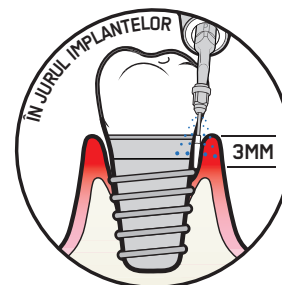
PERIOFLOW®

► Dacă mucoasa este mai adâncă de 4 mm, va fi necesară utilizarea procedurii PERIOFLOW®. Dacă procedura PERIOFLOW® nu poate fi aplicată sau dacă există tartru rezidual, se recomandă utilizarea instrumentului PIEZON® PI.



PIEZON® PI

► Instrumentul ems PIEZON® pi îndepărtează placa bacteriană din jurul bonturilor de implant și din jurul restaurărilor.
► Înainte de utilizare, verificați dacă învelișul din plastic nu este uzat sau deteriorat.
► Utilizați numai suportul de instrument înclinat la 120°.

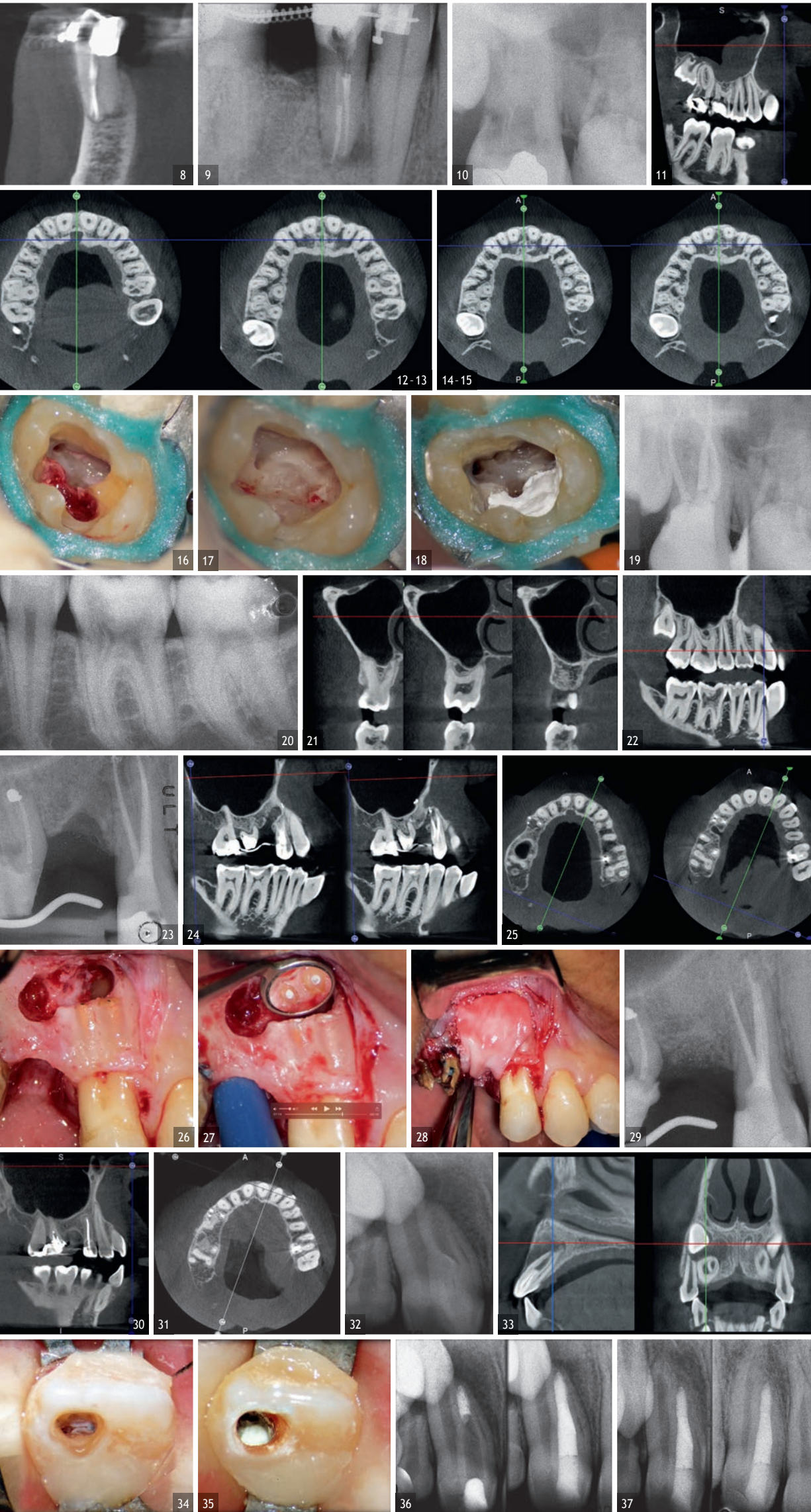


AIRFLOW® POWDER PLUS AJUTĂ LA:

- PROTEJEAZĂ SUPRAFETELE IMPLANTELOR
- TRATEAZĂ MUCOZITA
- TRATEAZĂ PERI-IMPLANTITA

Pentru mai multe informații, vă rugăm contactați: smihaianu@ems-ch.com
www.ems-dental.com





axiale ne permit să efectuăm o analiză precisă a anatomiei endodontice și, în special, a formei rădăcinii mesiale, care în acest caz a fost fuzionată cu rădăcina palatinală. Prin urmare, o imagine de ansamblu completă a cazului poate ghida procesul de luare a deciziilor și poate orienta pla-

nul de tratament către un anumit tip de tratament (Fig. 1-4).

În premolarul maxilar prezentat în Figurile 5 și 6, fistulograma a evidențiat prezența unei leziuni apicale care s-a extins coronar aproximativ la treimea mijlocie a rădăcinii. Decizia

clinică ar putea tinde, prin urmare, spre reluarea tratamentului ortograd; cu toate acestea, CBCT ne-a oferit o viziune foarte diferită a situației în comparație cu radiografia, deoarece a indicat că un tratament anterior a deteriorat ireversibil dintele, care ar trebui, prin urmare, extras.

Situația a fost complet diferită pentru premolarul mandibular prezentat în Figurile 7-9, unde, în absența semnelor radiologice ale unei leziuni și în ciuda abordării endodontice aparent corecte adoptate de un alt coleg, pacientul s-a plâns de dureri persistente care erau spontane și declanșate de percuția dintelui. În acest caz, terapia anterioară excelentă a canalului radicular ar sugera o abordare chirurgicală endodontică, care ar putea garanta o rată de succes mai mare decât reluarea tratamentului. Având în vedere acest diagnostic incert, s-a decis efectuarea unui studiu 3D, care a relevat o leziune endodontică cauzată de un canal lingual netratat. Astfel, acest diagnostic corect a făcut posibilă efectuarea selectivă a intervenției pe pulpa rămasă, ducând la tratarea cu succes a canalului netratat.

Indiscutabil, una dintre cele mai complexe boli de tratat este resorbția radiculară invazivă externă, unde amploarea defectului afectează opțiunile de tratament. Prin urmare, este indicat să se efectueze o evaluare preoperatorie a zonei și întinderea resorbției, iar potențialul de recuperare depinde, așadar, de o planificare 3D corectă a procedurii, care poate fi obținută numai după examinarea imaginilor CBCT. Este foarte important să se poată vizualiza corect secțiunile de dinți în toate cele trei planuri, concentrându-vă în special pe secțiunile axiale, care se vor dovedi a fi strategice din punct de vedere al diagnosticului endodontic.

Compararea celor doi dinți arătați în Figurile 10-22 demonstrează cât de important este să analizați corect toate secțiunile studiului CBCT. Putem observa că, în molarul maxilar, leziunea pătrunde în camera pulpară, pornind de la suprafața distală a rădăcinii, dar rămâne în interiorul treimii coronar a dintelui, fără să afecteze în mod deosebit integritatea podelei camerei pulpare (fig. 10-15). Imaginile clinice ilustrează fazele tratamentului chirurgical, de la debridarea resorbției până la repararea folosind ciment bioceramic (Fig. 16-19). Imaginile radiografice finale confirmă validitatea tratamentului conservator și endodontic al dintelui. Situația este complet diferită pentru molarul mandibular, în care evaluarea scanării CBCT dezvăluie clar amploarea resorbției, care invadează podeaua camerei pulpare până la furcație, situație care nu poate fi determinată doar prin observarea radiografiei preoperatorii (Fig. 20-22).

Evaluarea preoperatorie CBCT este utilă în cazurile care necesită o abordare chirurgicală, nu numai pentru a confirma prezența unei leziuni, ci și pentru a planifica procedura și, în special, pentru a identifica tipul de incizie chirurgicală care trebuie utilizată, în funcție de dimensiunea și poziția acesteia (Fig. 23-25). Acest caz specific este caracteristic acestei situații. Radiografia intraorală nu a făcut posibilă constatarea întinderea leziunii, care a implicat nu numai regiunea apicală a premolarului, ci și un segment edentulos distal. Această regiune ar trebui să fie tratată cu terapie

regenerativă pentru a garanta vindecarea corectă a zonei, cu introducerea ulterioară a unei membrane, lamboul trebuie protejat folosind o abordare total diferită de cea necesară pentru chirurgia endodontică. Imaginile intraoperatorii ilustrează diferitele etape ale procedurii (Fig. 26-28). Scanarea CBCT efectuată 12 luni mai târziu a confirmat vindecarea completă a leziunii apicale și a integrării perfecte a grefei (Fig. 29-31).

Un alt avantaj convingător al acestei tehnologii 3D este posibilitatea utilizării unei abordări minim invazive pentru accesarea cavitații. Pentru demonstrație, următorul caz implică un dens in dente (dinte în dente). Scanarea CBCT arată o separare între cele două sisteme de canale ale caninului și degradarea implică porțiunea dintelui în care este prezent dens in dente. Prin urmare, planul de tratament implică terapia canalului radicular pentru doar o porție a pulpei, în timp ce cealaltă trebuia să fie menținută vitală. Secvența de imagini a tratamentului arată cum a fost posibil, folosind CBCT și un microscop chirurgical, realizarea unui acces minim invaziv, care a salvat o mare parte din coroana clinică a caninului și a menținut vitală porțiunea dintelui sănătos.

Examinarea radiografică ulterioară a confirmat vindecarea completă a leziunii, iar partea vitală a caninului nu a prezentat semne de boală șase ani mai târziu (Fig. 32-37).



Dr. Fabio Gorni a fost profesor în endodonție la spitalul din San Paolo, asociat cu Universitatea din Milano, în Italia. Este membru activ al Societății Italiene de Endodonție și, membru de specialitate al Societății Europene de Endodonție și membru al Asociației Americane de Endodonție. Din 1994 până în 1998, a activat în comitetul de acceptare a membrilor Societății Italiene de Endodonție, iar din 1998 până în 2001, a fost secretarul cultural al societății. A fost președinte din 2003 până în 2005. A ținut prelegeri la mai multe cursuri și congrese în Italia și în întreaga lume și a publicat numeroase articole științifice în reviste naționale și internaționale. În colaborare cu Dr. C.J. Ruddle, el a produs o serie de videoclipuri științifice numite The -Endodontic Game, distribuite în Europa, SUA, Canada, Australia și Asia.

De ce recenziile au o importanță crescută

Chris Barrow, UK

„Înainte de a vă contacta, am citit toate recenziile dvs. frumoase” – clienții mei aud asta de la pacienți în fiecare săptămână. Nu sunt sigur cine ne-a învățat de fapt pe toți să citim și să scriem recenzii, dar am o suspiciune vagă că sursa este Jeff Bezos de la Amazon. În consecință, ne-am schimbat fundamental obiceiurile de cumpărare. Acum, chiar și furnizorul (dacă este Uber sau Airbnb) ne poate revizui.

Cert este că nu mai credem agenții de publicitate. Ei ar spune asta, nu-i așa? Că produsul lor este bun pentru noi și este cel mai bun. Da, sigur. De fapt, singura publicitate pe care o putem crede cu adevărat este (de cele mai multe ori) prețul. „Suntem cei mai ieftini” este un mesaj care poate fi verificat cu ușurință înainte de a încerca produsul sau serviciul (dar aveți grijă la acele servicii suplimentare ascunse). Paradoxul publicității este că, dacă ai fi de fapt cel mai bun, nu ar trebui să îți faci reclamă, ceea ce ne lasă cu întrebarea „care e șiretlicul?”

Noul proces de cumpărare este să notăm recomandări din partea familiei, prietenilor sau colegilor și apoi să verificăm aceste recomandări citind recenziile online de la alte persoane. Observare urmată de verificare. De aceea a devenit imperativ să colectați aceste recenzii ca parte a unui protocol robust în activitatea dvs.:

- ▶ Pasul 1: oferiți un serviciu excelent pentru clienți
- ▶ Pasul 2: faceți stomatologie excelentă
- ▶ Pasul 3: realizați o recenzie puternică post-tratament
- ▶ Pasul 4: faceți mai ușor pentru pacienți să trimită recenzii pe Google și Facebook (numărul minim de recenzii globale necesare este 100 – pentru ca algoritmi Google să vă vadă).

Acest lucru este important, urgent, crucial. Citirea recenziilor este acum o etapă esențială în procesul de cercetare și descoperire întreprinse de potențialii noi pacienți, indiferent dacă sunt în căutarea unei calități de încredere sau a unui preț accesibil.


Sperăm că pacienții în căutare de calitate și experiență au fost deja trimiși de un alt dentist sau de un membru al familiei, prieten sau coleg. Citesc recenzii extra pentru a se asigura că recomandarea a fost corectă. Paradoxal, pacienții cu „preț mic” vor să se asigure că nu sunt înșelați de o clinică cu viteză de execuție, dar care compromite prea mult serviciul pentru clienți și îngrijirea clinică.

Recenzia de o stea


Destul de des sunt întrebat, în ultima vreme, ce să fac cu o recenzie de o stea. Există șanse că veți obține o recenzie de o stea la un moment dat; se întâmplă celor mai buni din baza mea de clienți, deci putem concludiona că niciunul dintre noi nu este imun la acest risc. V-aș sfătui să treceți rapid prin etapele neîncrederii, mâniei,

Revenge or Reward?

Patients will write lovely reviews to **REWARD** us for looking after them – provided we make it **simple** and **quick** for them.




WHEN WE ARE LOUSY THEY
WILL SEEK REVENGE



WHEN WE ARE LOVELY THEY
WILL OFFER TO REWARD

ASK HAPPY PATIENTS
FOR REVIEWS

MAKE SURE WE GET THE
RIGHT KIND



EXTREME BUSINESS
WITH COACH BARROW

Email: coachbarrow@me.com Tel: 07508 84044
www.coachbarrow.com

frustrării, tulburării și remușcării – și să continuați să vă faceți treaba.

Există trei opțiuni:

1. Dacă este o nemulțumire legitimă și sunteți de acord că unele lucruri au mers prost din partea dvs., recunoașteți, cereți-vă scuze, mulțumiți, contextualizați, restituiți – faceți asta în mod public.

De exemplu: Dle. Smith, vă mulțumesc pentru recenzia dvs. Deși este dureros să vezi și să citești o recenzie cu o stea, recunoaștem că am greșit în acest caz și ne-am fi putut descurca mult mai bine.

Aici, la ABC Dental, avem grijă de peste 2.000 de pacienți, și în majoritatea timpului, depunem eforturi pentru excelență, dar, de asemenea, suntem oameni și putem face greșeli ocazionale. Când se va întâmpla acest lucru, mulțumim mereu persoanelor care ne aduc acest lucru în atenție și apoi luăm măsuri pentru a învăța din experiență și pentru a ne adapta sistemele. În acest caz, vom face XXX în mod diferit din acest moment. Pentru a îndrepta situația, am dori să vă propunem soluția YYY și, dacă doriți să contactați direct cabinetul, vom fi bucuroși să discutăm acest lucru cu dvs.

2. Dacă este vorba de o nemulțumire cu care nu sunteți de acord (versiunea dvs., sau versiunea raportată dvs. este diferită), răspundeți în privat și purtați o conversație.

De exemplu: Dle. Smith, vă mulțumesc pentru recenzia dvs. Este foarte dureros să vezi și să citești o recenzie de o stea, iar în rarele ocazii

în care se întâmplă acest lucru, ne uităm întotdeauna cu atenție la circumstanțe pentru a vedea ce trebuie îmbunătățit.



După ce am cercetat lanțul de evenimente, se pare că există o oarecare confuzie cu privire la ceea ce s-a întâmplat în cazul dumneavoastră și vreau să îmi clarific absolut faptele înainte de a decide cu privire la pașii următori. Am putea vorbi personal și confidențial despre percepția dvs. despre ceea ce s-a întâmplat, vă rog?

3. Apoi, există persoana care scrie recenzii de o stea ca un hobby, căutând o modalitate de a atrage atenția asupra

sa sau a face față unor probleme de stimă scăzută de sine, aruncând cu noi asupra ta. Din păcate, social media le-a oferit acestor persoane o scenă. Nu răspunde; nu o alimenta. Este posibil să nu puteți elimina recenzia, dar o puteți contextualiza având o majoritate copleșitoare de cinci stele. Dacă aveți cinci recenzii și una dintre ele este de o stea, s-ar putea ca recenzia de o stea să fie corectă. Dacă aveți 99 de cinci stele și una de o stea, publicul se va decide singur.

Acestea fiind spuse, publicul va citi prima dată recenzia de o stea. Un tânăr stomatolog întreprinzător mi-a trimis un e-mail săptămâna trecută pentru a-mi spune povestea pacientului care a scris o recenzie excelentă și pozitivă, după care a postat-o ca pe o stea, pentru că le-a amestecat pe cele de o stea cu cele de cinci. Dentistul ne-a sugerat diavolește că am putea recruta cu toții un pacient care face această greșală. Nu sunt atât de sigur că sunt mulțumit de integritatea acestui lucru, deși îi admir ingeniozitatea.

Recenziile sunt aici pentru a rămâne și sunt o parte esențială a garanțiilor dvs. de marketing. Trebuie să fii atent la ele și să fii gata să răspunzi.

Provocarea obținerii recenzii

A-ți face pacienții să scrie o recenzie rămâne o provocare. Permiteți-mi să vă amintesc de Dr. Robert Richter, care a vorbit la conferința Stars of Dentistry de anul trecut și a

Experiența mea cu serviciul clienți a fost pur și simplu excelentă: băiatul care mă servea a fost entuziast, de mare ajutor și a fost o plăcere să tratez cu el (chiar a alergat printre terminale înainte de plecarea mea pentru a-mi asigura modelul pe care îl doream). Am fost motivat să-l răsplătesc cu laudă, dar e-mail-ul care primit de la Dixons a necesitat o vizită pe un site web și în jur de zece pagini de întrebări pentru a răspunde despre experiența mea – știți, toate acele întrebări cu opțiuni multiple, genul de revizie pe care o primiți de la un lanț hotelier. După ce am dat un 10/10 în prima pagină, mi s-a spus că am terminat 8% din procesul de revizuire. Fără a avea timp pentru asta, am închis pagina și am revenit la e-mailurile mele.

Așadar, cum îi facem pe pacienți să își dedice timpul? Pacientul va scrie o recenzie jalnică pentru a se răzbuna pentru serviciul de clienți sau pentru experiența clinică – ați fost avertizat. Dacă aș fi fost dezamăgit de Dixons, s-ar putea să fi fost motivat să finalizez laborioasa călătorie pentru a mă răzbuna.

Pacienții vor scrie recenzii minunate pentru a vă răsplăti că ați avut grijă de ei, cu condiția să faceți procesul simplu și rapid. Este o formulă suficient de simplă pentru ca tu și echipa ta să apăreți pe panoul de informare din cancelarie: „Când sunteți jalnici, pacienții vor căuta răzbunare. Când sunteți minunați, ei vor oferi recompensă. Cereți recenzii. Asigurați-vă că o obțineți pe cea potrivită.”

Chris Barrow a activat ca consultant, formator și instructor în profesia de dentist din Marea Britanie de peste 23 de ani. Principalul său obiectiv profesional este acum prin compania sa Extreme Business, oferind instruire și îndrumare stomatologiei independente din întreaga lume, prin întâlniri față în față, un program de atelier și o platformă de învățare online.

împărtășit publicului său că 100 de pacienți vizitează clinica lui în fiecare zi și, în medie, unul scrie un recenzie. Gestionati-vă propriile așteptări cu privire la acest lucru și la cele ale echipei tale – trebuie să cereți de multe ori pentru a obține o recenzie.

În egală măsură, faceți cât mai simplu posibil pentru pacient să prezinte recenzia. Am cumpărat recent o cameră foto de la Dixons Travel, fără taxe, de pe aeroportul Manchester.

Sfaturi pentru vizitatori în București

Muzee

» Muzeul de artă recentă Bulevardul Primaverii nr. 15

Muzeul de Artă recentă, deschis la 9 octombrie 2018, prezintă mai mult de 150 de lucrări de artă în 1.200 mp repartizate pe 5 etaje. Proiectat de YTAA (Youssef Tohme Architects & Associates), noul muzeu prezintă o colecție permanentă din cele mai reprezentative lucrări ale artei românești din anii 1960 până în prezent.

Muzeul de Artă recentă este primul muzeu de artă privată deschis în România în ultimii 100 de ani, într-o clădire proiectată special pentru acest tip de construcție.

Orar de funcționare

Miercuri – luni: 11:00–19:00

» Colecția Tiriac – Expoziție privată de mașini Calea Bucureștilor nr. 289, Otopeni

Un nou concept în România, colecția Tiriac reprezintă expoziția de mașini și motociclete a domnului Ion Tiriac. Redeschis publicului în mai 2015, colecția cuprinde peste 150 de vehicule istorice fabricate începând din 1899, dar și mașini performante, cu un design actual. Vizitatorii vor găsi singura colecție din lume cu 6 Rolls Royce Phantom produse până în 1972, precum și exponate care anterior aparțineau unor nume mari precum Sir Elton John, Sammy Davis Jr. sau Bernie Ecclestone.

Orar de funcționare

Vineri – duminică: 10:00–19:00

» Muzeul Național de Artă al României Calea Victoriei nr. 49–53

Una dintre cele mai bogate colecții de artă românească și nu numai înființată în 1948 și găzduită de fostul Palat Regal din București, Muzeul Național de Artă vă invită să descoperiți mai mult de 70.000 de obiecte de artă. Colecția modernă



Muzeul Național de Artă al României

românească cuprinde sculpturi ale lui Constantin Brâncuși și picturi de Theodor Aman, Nicolae Grigorescu sau Theodor Pallady. În secțiunea internațională, veți descoperi picturile vechilor măștri, inclusiv El Greco, Domenico Veneziano sau Peter Paul Rubens.

Orar de funcționare

Miercuri – duminică: 10:00–17:00

Luni și marți: Închis

Vă rugăm să rețineți că Muzeul Național de Artă al României este închis în zilele libere în România.

» Palatul Cantacuzino – Muzeul George Enescu Calea Victoriei nr. 141

O necesitate pentru iubitorii de muzică clasică – un muzeu dedicat celui mai renumit muzician din România. Găzduit într-una dintre cele mai frumoase clădiri din București – Palatul Cantacuzino din secolul al XIX-lea – acest muzeu cuprinde trei săli care spun istoria lui Enescu prin diverse obiecte. Colecția cuprinde fotografii, manuscrise, lucrări, instrumente muzicale, precum și masca de moarte a muzicianului.

Nu ratați casa memorială din spatele palatului, ținând obiecte personale ale artistului și ale soției sale.

Orar de funcționare

Miercuri – duminică: 10:00–17:00

Luni și marți: Închis

Monumente istorice

» Piața Universității Un loc central plin de geografie și istorie.

Piața Universității din București a asistat la unele dintre cele mai importante evenimente din istoria recentă – cum ar fi Revoluția Română. Este, de asemenea, poarta de acces spre Centrul Vechi din București. Teatrul Național și Universitatea din București sunt alte două puncte de atracție importante accesate din această zonă.

» Piața Victoriei & Calea Victoriei Aflată la răscruce

Piața Victoriei din București este punctul în care se întâlnesc unele dintre bulevardele principale din București. Aici veți găsi Palatul Victoriei – sediul Guvernului României, precum și Muzeul Național de Istorie Naturală “Grigore Antipa”. Plină de magazine, hoteluri, restaurante și buticuri de artă, Calea Victoriei a fost una dintre cele mai la modă bulevarde ale orașului de secole.

» Centrul vechi – București Calea Doamnei nr. 12

În ultimii ani, o nouă viață a fost inspirată în Centrul Vechi din București, acum hot spotul vieții de noapte a orașului. Faceți o vizită în timpul zilei pentru a vă bucura de o arhitectură frumoasă, incluzând zone precum Biserica Stavropoleos sau Manuc’s Inn. Mai târziu, reîmprospătați-vă într-unul din numeroasele pub-uri și terase.

» Nor Sky Bar Barbu Văcărescu nr. 201

Un restaurant care se remarcă prin locația sa – pentru a obține o cină sub cer – în special la ultimul etaj al Sky Tower, de 136 de metri înălțime, cu priveliștea superbă a Bucureștiului de sus. Restaurantul NOR Sky Casual vrea să vă ofere toată experiența, combinând ingre-

diente îndrăznețe și placare surprinzătoare. Situat convenabil în cartierul de afaceri din Pipera, chiar lângă Promenada Shopping Mall.

Orar funcționare

Marți – duminică: 10:00–00:00

Luni: 12:00–00:00

atenți la ea. Printre selecția în continuă creștere, Origo și-a câștigat locul în top. Este la doar câțiva pași de orașul vechi și grădinile Cișmigiu – opriți-vă pentru a obține o cafea proaspăt prăjită, o perfuzie sau un ceai pentru un impuls în dimineața sau un cocktail pentru petrecerea petrecută seara.

Orar de funcționare

Orar de cafea

Luni – vineri: 07:30–19:00

Sâmbătă – duminică: 09:00–19:00

Bar ore

Luni: Închis

Marți – miercuri: 19:00–01:00

Joi – sâmbătă: 19:00–03:00

Duminică: 19:00–01:00

» Cafeneaua Artichoke Victoriei nr. 45

Situată pe Calea Victoriei, lângă Biserica Kretzulescu, Coffee Shop Ancient oferă o selecție de cafea care merge bine cu prăjiturile, ceaiurile organice din Transilvania și sucurile proaspăt preparate. Inspirația nu este pe meniul lor, dar este și



» Hard Rock Caffe București Soseaua Pavel Dimitrievici Kiseleff nr. 32

Lanțul iconic a deschis în 2008 locația sa în București – chiar la intrarea în Parcul Herăstrău. Bucătăria americană clasică, cu un twist românesc, este ceea ce se află în meniu. Verificați site-ul web pentru a fi la curent cu concertele și evenimentele organizate aici.

Orar de funcționare

Duminică – joi: 12:00–00:00

Vineri – sâmbătă: 12:00–01:00

Coffee Shops

» Origo Lipscani nr. 9

Scena cafenelelor din București este în plină floare – și merită să fiți

ceva pe care încearcă să o pună pe o farfurie, cu expoziții de fotografie ocazionale.

Timp de deschidere

Marți – duminică:

09:30–18:00

» ORGYNS Specialty Coffee Jules Michelet nr. 12

Persoanele ocupate care caută o opțiune de mic dejun rapid înainte de a lucra sau de a explora orașul pot adăuga ORGYNS Specialty Coffee la lista lor. Savurați cafeaua în timp ce savurați un croissant umplute cu cremă proaspătă pentru un început minunat al zilei.

Timp de deschidere


Luni – vineri: 08:00–19:00

Sâmbătă – duminică:

09:00–19:00



Calea Victoriei



Expozant	Stand int.
AB DENTAL INTL SRL	55
AESTHETIC & MEDICAL DISTRIBUTION SRL	25
AGC NEW DENT SRL	28
ALGER BUSINESS SRL	46
ANATOMIKA COD SRL	86
ASISTROM	31
ASTADO INTERNATIONAL	37
ATELIER CONCEPT & DESIGN STUDIO SRL	19
BENETT PUBLICIS SRL	50
BLUE LASER	84
BREDDENT TIM SRL	16
CHARISSE MARKETING DIVISION SRL	75
CHRIS TEHNODENT SRL	20
CIMSYSTEM SRL	33
CRAZY STORE SRL	52
DENT-A-AMERICA 2000 SRL	5
DENTAL EXPRESS AREA SRL	45
DENTAL KISS SRL	69
DENTAL VLADMED V&M SRL	49
DENTANA CAS IMPEX SRL	13
DENTI SYSTEM ARAD SRL	47
DEZIMED SRL	54
DOCTOR TOOLS SRL	79, 21
DROOT SOLUTIONS	38
ENA TRAINING SRL	4
EXPERT TECH SOLUTIONS SRL	58
FALCON SPAIN INTERNATIONAL	63
FM MEDIDENT SRL	70
FORTUNE CLIPPER ENTERPRISES	65
GERMANY INTERNATIONAL MEDICAL	42

Expozant	Stand int.
GLOBAL DENTAL TRANSFER LTD	35
GURSK MEDICA SRL	48
HALMADENT SRL	57-59
HTP MEDICAL SRL	87
INFOMED SRL	21a
INVICTUS MEDICAL HEALTH SRL	15
ITALTRADE & CO. SRL	84a
KOINE ITALIA S.A.S.	89a
LITTLE DOCTOR INTERNATIONAL (S) PTE. LTD	79a
LOGIC NET SRL	22
MEDFARM TRADING SRL	30
MEDICA Z3 SRL	73
MEDICAL PARTNER SRL	17
MEDIDENT ITALIA	41+97
MEXI DENT	90
MIXED BRANDS TRADING SRL	60
NEOBIOTECH	56
OLEA SRL	77
OPTIMUTIL	7a
ORADENTMED SRL	80
ORIDENT TRADE SRL	32
ORTHO FOCUS SRL	26
ORTHO STAR LTD	7
OXA DENT FORTE SRL	83+18+51
OXIDENTAL SRL	67
PINKALEY KFT.	68
PRAISE CORPORATION	40a
RAW TECH	62
RONTIS ROMANIA PHARMA SRL	2
SAINMED UNION	88+66

Expozant	Stand int.
SANEX	31c
SHANGHAI HAO SHEN MEDICAL DEVICES CO. LTD	39
SKEEMA MEDICAL CORPORATION	64
SMART DENTAL SERVICE S.R.L.	53
SMARTNOTE	24
SPOTLIGHT SRL	71
S-TECH	44
STEMPLANT DENT SRL	85
SYONIC SRL	73a
TAG GRUP SRL	31a, 31b
TEHNODENT MAINTENANCE SRL	29
TERRAMOLD SOLUTIONS SRL	6
THIENEL DENTAL E.K.	81
TITAN SURGICAL CO	93
TRUEWIN INDUSTRIES	12
UAMED SURGICAL INDUSTRIES	42a
UNIDENT PLUS SRL	78
VETRO DESIGN SRL	1
VICOD - CAMEROON	36
VISIDENT SRL	27

Lista de expozanți nu este finală și poate suferi modificări la data expoziției.

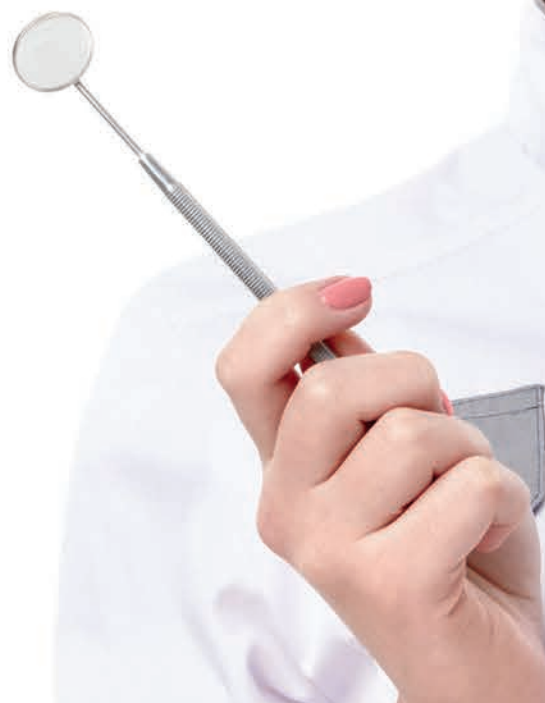DENTA

Expoziție internațională de produse și echipamente
pentru medicină și tehnică dentară

5 - 7 DECEMBRIE 2019

ROMEXPO
www.denta.ro

EXPOZIȚIE
CU
VÂNZARE



Organizator: Co-organizator: Parteneri:





Scanați perfect cu CEREC Primescan și câștigați timp pentru ceea ce este cu adevărat important: pacienții dumneavoastră

Rezultate de Bernhild-Elke Stammnitz, Germania

Într-un cabinet în care tehnologiile digitale au fost o prioritate încă de la început, dispozitivele noi sunt o adevărată plăcere, mai degrabă decât o datorie. Acesta este motivul pentru care Dr. Bernhild-Elke Stammnitz, din Langen, Germania, a fost încântat să fie unul dintre primii stomatologi care a putut folosi CEREC Primescan, noul scanner intra-oral de la Dentsply Sirona, pentru munca ei zilnică. Ca instructor CEREC, este foarte familiarizată cu imprimarea digitală, dar este convinsă, din primele experiențe cu dispozitivul, că CEREC Primescan reprezintă un avans mare în calitate.

„Pur și simplu ador noile tehnologii”, explică Dr. Bernhild-Elke Stammnitz. Are propriul ei cabinet complet digital, pe care îl administrează în Langen din 2004. În timpul studiilor sale din Heidelberg în Germania, a avut primele întâlniri cu tehnologiile CAD/CAM în stomatologie. „La vremea respectivă, era departe de a fi perfect, dar, după părerea mea, ideea din spatele ei era revoluționară”, spune ea. „Dacă la începutul scanării digitale, ne întrebam pentru ce indicații ar putea fi folosit cu adevărat, astăzi ne întrebăm: unde nu poate fi folosit?”

Pentru Dr. Stammnitz, avantajele sunt evidente. „În primul rând, este pur și simplu mai rapid”, explică ea. „Trebuie doar să ținem cont de scanarea corectă. Apoi materialul pentru imprimare trebuie selectat și prima dată s-ar putea să nu funcționeze perfect, așa că trebuie să repeți niște pași. Toate acestea pot fi omise dacă utilizați imprimarea digitală.” De asemenea, ea consideră că imprimarea digitală oferă o cale către o mai bună sustenabilitate, deoarece nu trebuie aruncat nimic după aceea și nevoia de a depozita materiale este redusă. Cel mai important lucru pentru Dr. Stammnitz este că te concentrezi mai mult asupra pacientului. „Tehnologiile digitale sunt, de asemenea, un instrument excelent de comunicare. În timpul imprimării digitale, pacientul experimentează ceea ce se întâmplă, poate vedea situația din cavitatea orală pe ecran și poate să înțeleagă mai bine unde și de ce este necesar tratamentul.”

De la „foarte bună” la „pur și simplu mai bună”

Odată ce s-a dovedit corectă și potrivită pentru cabinetul său, Dr. Stammnitz nu-și mai putea imagina

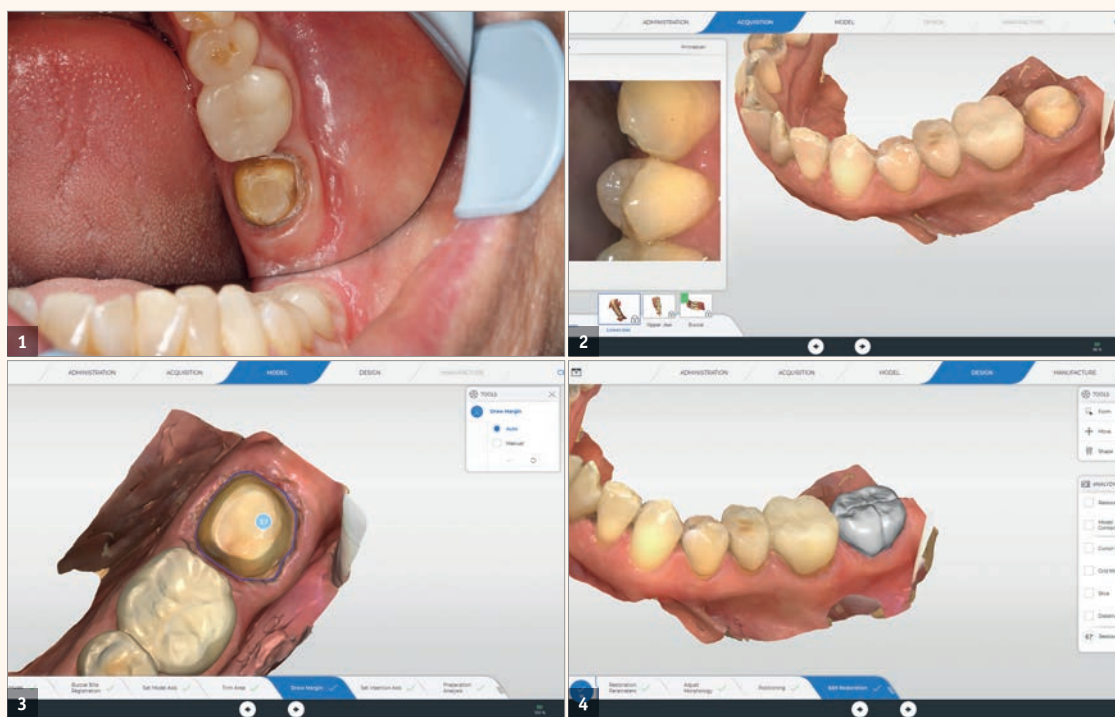

Fig. 1: Situația inițială a dintelui #37. Fig. 2: Scanarea maxilarului inferior, cu dinte pregătit #37. Fig. 3: Marja de pregătire este delimitată automat de software, dar, dacă se dorește, poate fi ajustată manual. Fig. 4: Interfața utilizatorului pentru proiectarea restaurării, care poate fi operată prin intermediul ecranului tactil.

munca zilnică fără imprimarea digitală. În opinia ei, tehnologia din acest domeniu s-a dezvoltat enorm în ultimii ani. Pe de o parte, aceasta se datorează actualizărilor de software. Calculul modelelor 3D, calitatea reproducerii inițiale, și precizia de potrivire s-au îmbunătățit constant. Pe de altă parte, scannerul intra-oral CEREC Primescan, care a intrat acum pe piață, accelerează și simplifică în mod vizibil procesul și produce rezultate care până acum erau greu de obținut. „Imprimarea era deja foarte bună înainte, dar acum este pur și simplu mai bună.”

În opinia ei, acest lucru poate fi demonstrat prin mai multe puncte. Cu CEREC Primescan, scanările pot fi făcute în situații în care pacientul prezintă dinți cu defecte paodontale, care sunt caracterizați de coroane lungi și zone expuse ale rădăcinilor. Dacă sunt necesare preparații subgingivale, scannerul poate ajunge și în aceste zone. „Până acum, aceasta era o problemă pe care mulți oameni au folosit-o ca argument împotriva imprimării digitale”, spune expertul CAD/CAM. „Locurile dificil de accesat pot fi surprinse cu Primescan fără a face eforturi prea mari cu scannerul. Acesta este, într-adevăr, un mare avantaj.” O altă îmbunătățire importantă este reprezentarea marginilor protezei. Acest lucru este foarte important pentru prelucrarea ulterioară a scanării, deoarece, pe de o parte, simplifică procesul ulterior de proiectare și fabricare când este restaurată

în cabinet, iar pe de altă parte, scanarea furnizează în mod fiabil toate informațiile de care are nevoie tehnicianul. Se poate lucra la model și seta ocluzia și articulația cu ușurință. Dr. Stammnitz lucrează în cea mai mare parte în cabinet („fac până la trei dinți direct în cabinet”), dar îi predă și lucrări mai mari tehnicianului dentar în laboratorul cabinetului. „În general, este un concept foarte util pentru cabinet”, spune Dr. Stammnitz. „Imprimarea digitală are sens, atât din punct de vedere clinic, cât și din punct de vedere economic”, explică ea. „Dar avantajul suplimentar pentru pacienți, care apreciază cu adevărat „experiența digitală” și vorbesc despre asta cu ceilalți, este la fel de important.”

CEREC Primescan – Un test practic

O istorie a cazurilor demonstrează modul în care CEREC Primescan își dovedește valoarea în practica de zi cu zi. Un pacient a venit la cabinet cu o coroană inadecvată, cu carii secundare, în poziția #37. După îndepărtarea coroanei, urma să fie montată o nouă coroană CEREC. Pentru a face acest lucru, noul centru de achiziții, CEREC Primescan AC, cu ecranul său tactil mai mare, înclinabil, a fost mai întâi dezinfectat. Datorită suprafețelor unitare, puteți face acest lucru rapid, minuțios și simplu, în orice moment. Înainte de a începe scanările, datele pacientului au fost

preluate în CEREC Primescan AC și a fost creat un caz nou. În general, scannerul a fost utilizat de trei ori în timpul tratamentului: după pregătirea arcadei inferioare cu dinte #37, pentru scanarea arcadei opuse și pentru scanarea mușcăturii bucale pe ambele părți.

Toate acestea ar putea fi delegate unui asistent, dar utilizatorul experimentat al CEREC preferă să o facă singur: „Sunt interesat de această tehnologie și – voi fi complet sincer – scanarea este atât de distractivă.”

După îndepărtarea coroanei necorespunzătoare și a pregătirii finale, trebuie folosit CEREC Primescan. Dr. Stammnitz îl descrie astfel: „În calitate de utilizator de mult timp al unui CEREC Omnicam, mi-am dat seama imediat că CEREC Primescan se simte diferit în mâna mea. Scannerul este chiar mai bine echilibrat. Scanarea propriu-zisă este rapidă și ușoară – parțial datorită faptului că nu trebuie să țin cont de unghiuri de scanare specifice sau proceduri de scanare. Totul a mers intuitiv și fluid. Scanarea completă a arcului dentar a fost finalizată în mai puțin de un minut, ceea ce cu siguranță nu este obișnuit. Ceea ce este cu adevărat special este că pacientul a putut vedea imediat rezultatele pe monitor cu mine. Scanarea a fost transformată imediat într-o imagine 3D. În comparație cu scanerul anterior, am observat imediat că este capabil să scaneze și alte materiale, cum ar fi

coroanele de aur. Prin urmare, nu s-au pierdut informații despre dinții adiacenți sau antagoniști. Consider că este un progres real.”

După scanare, software-ul delimitază automat marja de pregătire. Dacă doriți, marja poate fi ajustată manual. „Consider că este un mare avantaj”, spune expertul digital, „pentru că, astfel, pot decide pentru mine, de fiecare dată, dacă vreau să accept sugestia – ceea ce, apropo, în general o fac cu conștiința împăcată.” Este operat prin intermediul ecranului tactil (care înlocuiește trackball-ul), un instrument pe care mulți utilizatori, inclusiv dr. Stammnitz, și-l doreau. În cele din urmă, CEREC Software 5 a făcut o sugestie inițială. „De asemenea, mă uit mereu foarte atent la asta”, spune ea. „Programul poate face multe. Sunt surprins deseori de cât de bune sunt sugestiile. De cele mai multe ori, ca în acest caz, sunt foarte mulțumită după doar câteva mici ajustări.”

Software-ul învață împreună cu utilizatorul

Motivul pentru sugestiile inițiale îmbunătățite în mod semnificativ ale software-ului CEREC 5 este utilizarea inteligenței artificiale. Cu efect imediat, noua generație de software învață, împreună cu utilizatorul, astfel încât să poată crea sugestiile inițiale și mai bune pentru versiunile viitoare. Nu numai că sugestiile inițiale pentru coroană sunt îmbunătățite prin inteligență artificială, dar întregul flux de lucru este susținut de software în multe domenii. În acest fel, indicațiile pentru restaurare sunt recunoscute automat și marja de pregătire este delimitată. Axa modelului este, de asemenea, setată complet automat.

Dr. Stammnitz este fascinată de faptul că lucrează direct pe ecran: „Fluxul de lucru este foarte simplu și, datorită operării prin intermediul ecranului tactil, îmi pot menține concentrarea. Îmi pot ține ochii în mod constant pe ecran.” În timpul proiectării și pregătirii pentru fabricarea coroanei, pacientul era acolo și își putea urmări dentistul la lucru. „În cazuri de genul acesta, experiența de tratament este întotdeauna ceva foarte special pentru pacienții mei”, remarcă Dr. Stammnitz. „Sunt incluși permanent și pot pune întrebări și pot experimenta, în direct, cum se face coroana.”