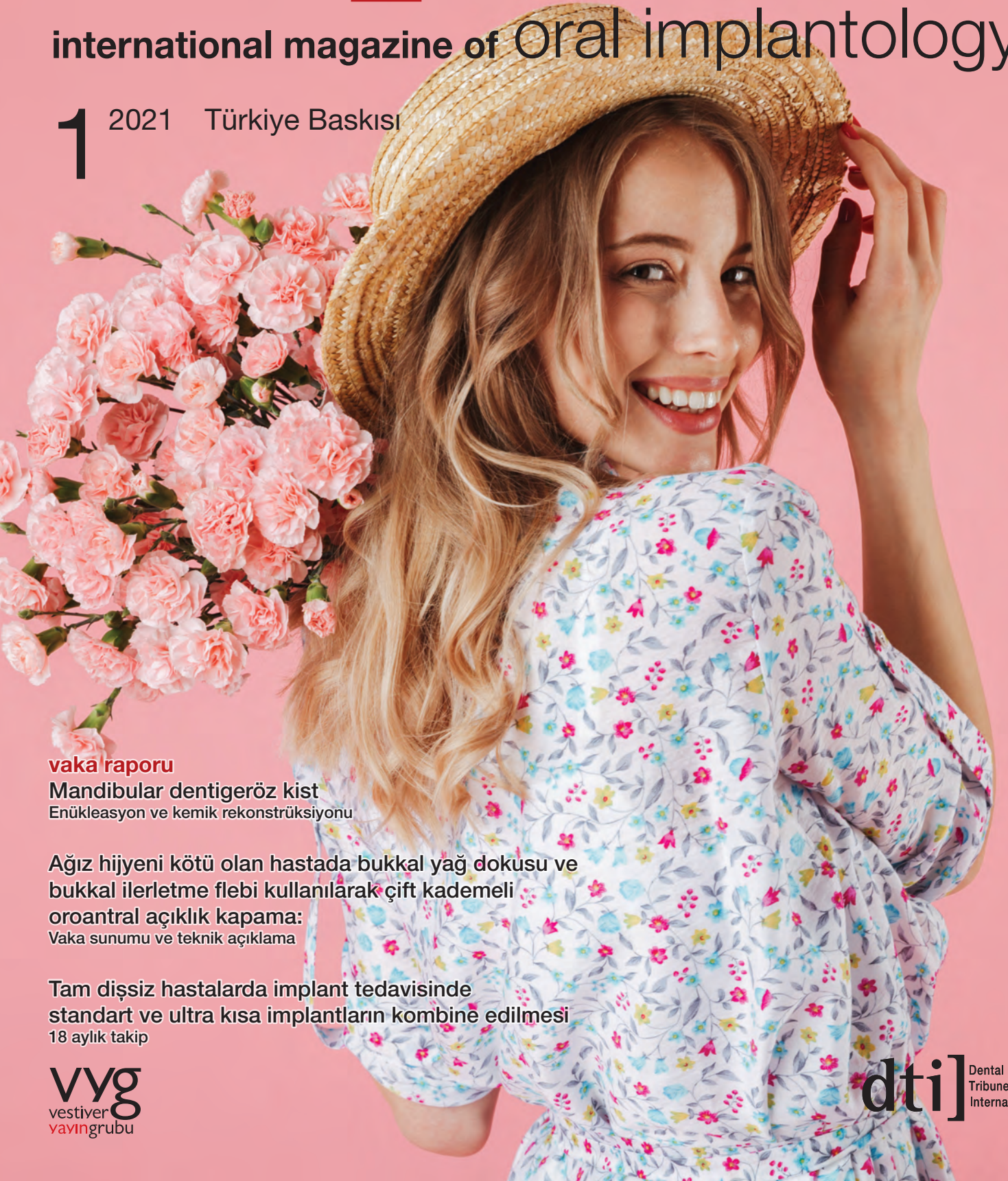

implants

international magazine of oral implantology

1 2021 Türkiye Baskısı



vaka raporu

Mandibular dentigeröz kist
Enükleasyon ve kemik rekonstrüksiyonu

Ağız hijyeni kötü olan hastada bukkal yağ dokusu ve
bukkal ilerletme flebi kullanılarak çift kademeli
oroantral açıklık kapama:
Vaka sunumu ve teknik açıklama

Tam dişsiz hastalarda implant tedavisinde
standart ve ultra kısa implantların kombine edilmesi
18 aylık takip

vyg
vestiver
vayın grubu

dti Dental
Tribune
International

Değerli Meslektaşlarım,



İnsanlık tarihi için çok özel bir zamana tanık olduğumuz şu günlerde hepimize tekrar 'merhaba' diyoruz.

Her zaman olduğu gibi dolu dolu bir dergi hazırlamaya gayret ettik. Bilimsel makalelerimizin yanı sıra sektörel röportajlar, vaka sunumları ve yavaş yavaş tekrar yapabildiğimiz kurs ve kongre duyuruları da her zamanki gibi içeriğimiz dahilinde.

Editör olarak, ülkemizde planlanıp hazırlanmış daha çok yayın yapma isteğimiz olduğunu, akademisyen arkadaşlarıma tekrar hatırlatmak istiyorum.

Bize gelen geri bildirimler doğrultusunda 'vaka sunumu' formatındaki içeriğimizi, bu sayıda biraz daha artırdık. Tabii ki bilimsel makalelerimiz yine var.

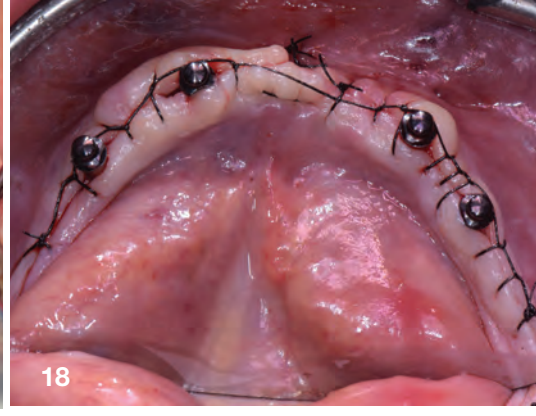
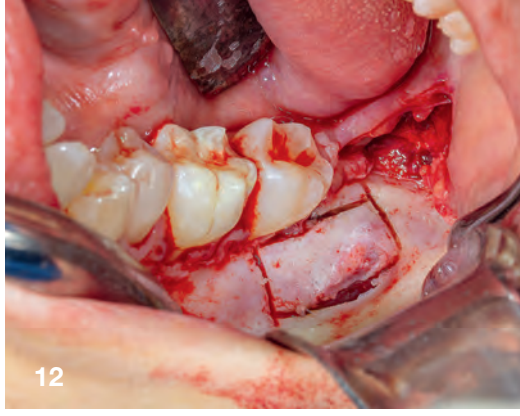
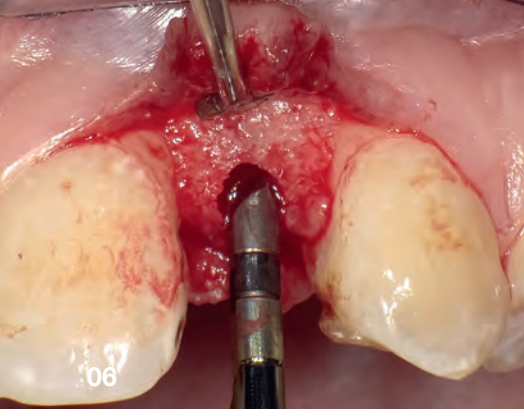
Global olarak çok hasar veren Covid-19 salgınının artık yavaş yavaş tepe noktasından uzaklaştığımız ortaya çıkmış durumda. Ancak bu işin bitmesi için daha uzun bir süre var.

O nedenle hem vatandaşlar hem de meslektaşlar olarak hiç gevşemeden, tüm kurallara ciddiyetle uymayı sürdürmek zorundayız. Umudum, kötü bir deneyim ile elde ettiğimiz 'doğru havalandırma, doğru sterilizasyon ve dezenfeksiyon, doğru maske kullanımı' gibi klinik çalışma prensiplerini bundan sonrası için mesleğimizin bir parçası haline getirebilmemiz.

Sözü daha fazla uzatmadan, sizi dergimiz ile baş başa bırakıyorum. Her zaman olduğu gibi derginin ortaya çıkmasında üstün çaba harcayan Vestiyer Yayın Grubu'na teşekkür ediyorum.

Saygı ve sevgilerimle,

Prof. Dr. Mustafa Kemal Ünsal
Editör



editörden

01 **Değerli Meslektaşlarım,**
Prof. Dr. Mustafa Kemal Ünsal

vaka raporu

06 **Dar implantları yerleştirmek için interproksimal kök ayırma**

Dr. Mauro Marincola, Dr. Laura Murcko, Dr. Giorgio Lombardo ve Prof. Rolf Ewers

12 **Mandibular dentigeröz kist**
Entüleksyon ve kemik rekonstrüksiyonu

Dr. Fernando Duarte & Dr. Carina Ramos

18 **Çok ince kemik sırtında implant destekli protez**

Dr. Nicola Alberto Valente, Dr. Murali Srinivasan ve Dr. Nicole Kalberer

24 **Ağız hijyeni kötü olan hastada bukkal yağ dokusu ve bukkal ilerletme flebi kullanılarak çift kademeli oroantral açıklık kapama:**

Vaka sunumu ve teknik açıklama

Dt. Yusuf Rodi Mızrak, Doç. Dr. Serap Keskin Tunç

28 **Tam dişsiz hastalarda implant tedavisinde standart ve ultra kısa implantların kombine edilmesi**
18 aylık takip

Dr. Giovanni Ghirlanda, Dr. Michele Vasina & Dr. Laura C. Campos

36 **İmplant alan hazırlığı için Er:YAG Lazer tarayıcısı**

Dr. Norberto Berna, Dr. Giovanni Olivi, Dr. Luca Marigo ve Dr. Massimo Cordaro

ürün tanıtımı

40 **Ürün Tanıtımı**

haberler

44 **Diş tedavilerinde Covid-19 riski hakkında yeni araştırma**

44 **İngiltere’de diş tedavisi için 3 yıl sonraya randevu veriliyor**

45 **İDO anketi, diş hekimlerinin gelecek kaygısına işaret ediyor**

45 **Doktora tehdit cezasız kalmadı**

46 **Yapay zeka, peri-implantitis riskini tahmin edecek**

46 **Çaresiz anne, engelli kızının diş tedavisi için yardım istiyor**

47 **Her gün 50 sağlık çalışanı şiddete maruz kalıyor**

47 **2021’de sağlık turizminde rekor bekleniyor**

röportaj firma

48 **İlk 500 listesinde büyük yükseliş**

röportaj dental

50 **Ağız sağlığı kötü olanlar için Covid-19 daha riskli olabilir**

haber eğitim etkinlik

52 **Tek diş eksikliğinden tam dişsizliğe...**

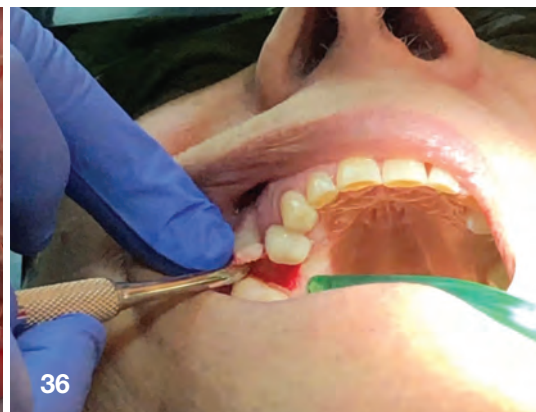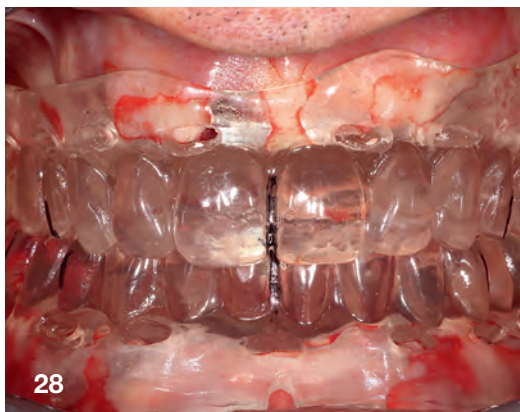
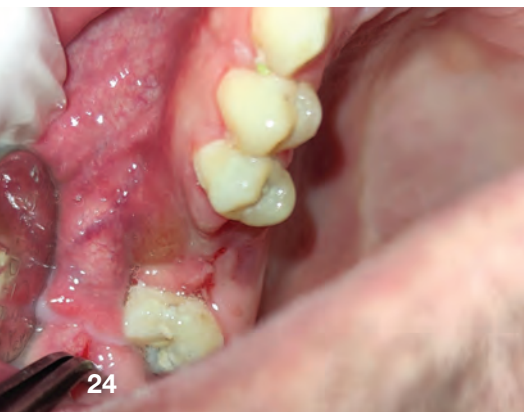53 **İmlantüstü protez eğitimlerinde yeni dönem VESTA, eğitim için implant setleri üretti**

ajanda

54 **Implants ajanda**

kitap inceleme

56 **Kitap inceleme**



ISSN 2667-8284

implants

international magazine of oral implantology

1 2021
Türkiye Baskısı**Yayıncı**

Vestiyer Yayın Grubu

Sahibi

Bülent Manav

EditörProf. Dr. Mustafa Kemal Ünsal
mkemalunsal@gmail.com**Kurumsal Satış Müdürü**

Elif Taman Yazıcı

Sorumlu Yazı İşleri Müdürü

Rahmi Çelikağ

Yazı İşleri

Elvan Genç

Haber Merkezi

habermerkezi@vyg.com.tr

Tercüme

Dt. Abdulkadir Tiftik

Abone Servisi

Ergül Kaya

Implants Dergisi Grafik

Hakan Zengin

Bilimsel Danışma Kurulu

(Soyadı Alfabetiğine Göre)

Prof. Dr. Mustafa Sancar Ataç
Prof. Dr. Muzaffer Ateş
Prof. Dr. Hanefi Kurt
Prof. Dr. Tuncer Burak Özçelik**Adres Bilgileri**Meridyen Plaza, Eski Çırpıcı Yolu No: 1/530
34010 Merter / İstanbul
T 0212 481 02 20 • F 0212 481 02 46
bilgi@vyg.com.tr
vyg.com.tr | drvesta.com**Publisher and Chief Executive Officer**

Torsten Oemus

Chief Content Officer

Claudia Duschek

Dental Tribune InternationalHolbeinstr. 29, 04229 Leipzig, Germany
Tel.: +49 341 4 84 74 302
Fax: +49 341 4 84 74 173
General requests: info@dental-tribune.com
Sales requests: mediasales@dental-tribune.com
www.dental-tribune.com**YAZARLARA NOTLAR**

implants dergisi, kendi alanında, öncelikle bilimsel araştırmalara açıktır. Dergide, Yayın Kurulu'nun denetiminden geçen yazılar yayınlanır. Gönderilen yazılar, daha önce hiçbir yerde yayınlanmamış olmalıdır. Yazılar, incelendikten sonra sonuçlar yazarlara bildirilir ve uygun görülenler yayınlanır. Yazılardan doğacak her türlü bilimsel ve yasal mesuliyet yazarlarına aittir. Dişhekimliğinde **implants** Yayın Kurulu, yazılarda değişiklik yapmaya mezdur. Yayınlanmayan yazılar, iade edilir. Yayınlanmak üzere sıraya konulan yazıların sahiplerine (istedikleri takdirde) "Kabul Yazısı" gönderilir. Gönderilen yazının bir nüshası da e-posta adresimize ulaştırılmalıdır. Böylece dizgi ve baskı sırasında meydana gelebilecek yazım hataları önlenmiş olacaktır. Fotoğraflar, dijital ortamda ve 300 dpi çözünürlükte olmalı; TIFF veya JPEG formatında kayıt edilmelidir.

implants Telif Hakkı Kuralları

Dental Tribune International GmbH firmasından bu sayıda basılan veya tercüme edilen ve yeniden basılan materyalin telif hakkı Dental Tribune International GmbH tarafından telif hakkı ile korunmaktadır. Bu tür materyaller Dental Tribune International GmbH'nin izniyle yayınlanmalıdır. **implants**, Dental Tribune International GmbH'nin bir ticari markasıdır.

Dental Tribune International GmbH © 2021 - Tüm hakları saklıdır.

Dental Tribune International GmbH'nin önceden yazılı izni olmadan, tamamen veya kısmen, herhangi bir dilde çoğaltılması kesinlikle yasaktır.

Dental Tribune International GmbH, klinik bilgileri ve üreticilerin ürün haberlerini doğru bir şekilde bildirmek için her türlü çabayı göstermektedir, ancak ürün taleplerinin geçerliliği veya yazım hatalarından sorumlu değildir. Yayıncı ayrıca, reklam verenler tarafından yapılan ürün adları, hak talepleri veya beyanlardan da sorumlu değildir. Yazarların görüşleri kendilerine aittir ve bunlar Dental Tribune International GmbH'nin görüşlerini yansıtmayabilir.

Dental Tribune International, Almanya tarafından bu sayıda çevrilen ve basılan tüm yayın materyallerinin telif hakkı Dental Tribune International GmbH'ye aittir. Tüm hakları saklıdır. Dental Tribune International GmbH, Holbeinstr. 29, 04229 Leipzig, Germany'nin izni ile yayınlanmıştır. Dental Tribune International GmbH ve Vestiyer Yayın Grubu'nun önceden yazılı izni olmadan, tamamen veya kısmen, herhangi bir dilde çoğaltılması kesinlikle yasaktır. Dental Tribune, Dental Tribune International GmbH'nin bir ticari markasıdır.

Dergi Adı: Implants, Yayın Türü: Süreli-Yaygın, Yönetim Yeri: Eski Çırpıcı Yolu No:1/530 34010 Merter/İstanbul, Basım Yeri: Merkez Ofset Rifat Kaçar, Zeytinburnu / İstanbul Tel: 0212 544 12 01 Basım Tarihi: 18.05.2021



DENTISTE' PLUS WHITE



Türkiye'de İlk

DENTISTE' PROBIOTIC'Lİ
AĞIZ BAKIM DİŞ MACUNU

Daha Uzun ve Sağlıklı
Ağız Bakımı

PROBIOTIC CONCEPT



DENTISTE' PREMIUM AĞIZ BAKIM DİŞ MACUNU

Dışlerin ve diş etlerinin korunması, vücut sağlığımızın bağışıklık sisteminde güçlendirir. Dentiste' PROBIOTIC CONCEPT diş macunu kapsamlı şekilde ağız sağlığımızı sağlar, bağışıklık sistemimizin korunmasına yardımcı olur. Özel formülünde yer alan;

- Probiyotikler ile ağız sağlığının dengelenmesine
- Sodyum Florür ile diş minesinin güçlenmesine
- Cetylpyridinium Chloride ve Çinko Laktat sayesinde ağız kokusunun azalmasına yardımcı olur.



MEDENTAZONE Sağlık ve Bakım Ürünleri Ltd. Şti.

Adres : Oğuzhan Cd. No:45 Fındıkzade / İSTANBUL
Tel : 0212 635 00 82 Fax : 0212 635 00 83
Web : www.medentazone.com E-mail : info@medentazone.com



/dentisteturkiye

06-08 Ağustos 2021, İstanbul

Bilgi & Kayıt 0212 481 02 20 | 0555 518 87 27 | DrVesta.com

Botoks ve Dermal Dolgu Eğitimi

Dr. David Taylor & Dt. Mustafa Bekerecioğlu



Knightsbridge
Academy

Dental & Medical
Trainings



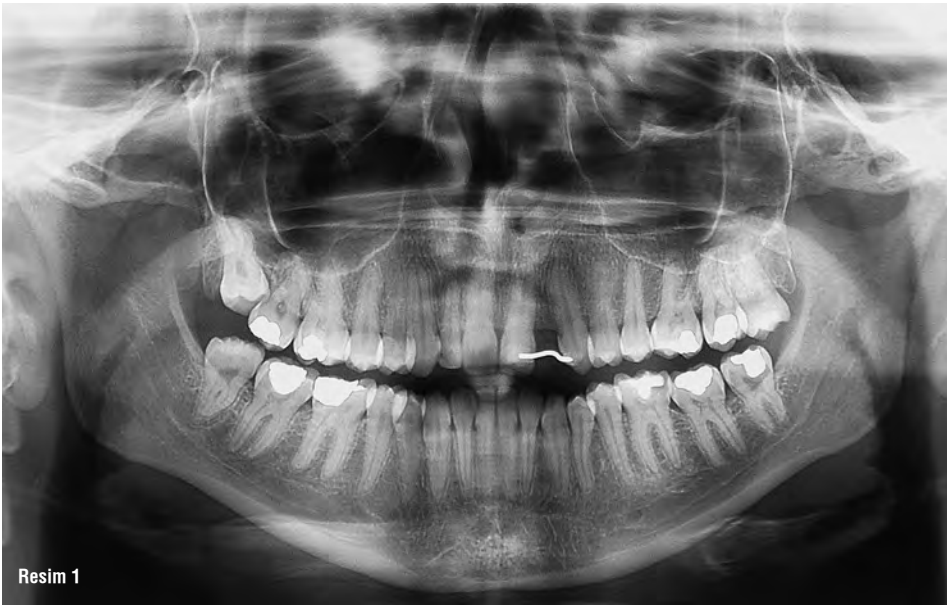Dar implantları yerleřtirmek için interproksimal kök ayırma

Yazarlar_Dr. Mauro Marincola, Dr. Laura Murcko, Dr. Giorgio Lombardo ve Prof. Rolf Ewers, İtalya, Avusturya ve ABD

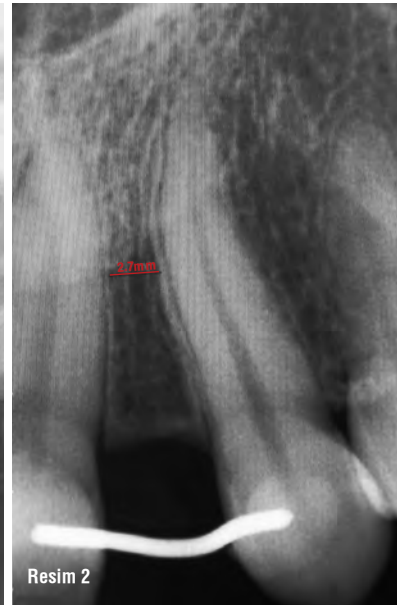
Giriř

Yan keserlerin konjenital kaybı oldukça yaygındır. Bazı topluluklarda genç nüfusta insidansın %3'e kadar çıktığı görülmektedir. Günümüzde bu dişler başarılı bir şekilde dental implantlar ile telafi edilmektedir (1). Bu hastalar sıklıkla uygun meziodistal ve bukkopalatal mesafeyi elde etmek için ortodontik tedavi geçirirler. Bu vakaların pek çoğunda iki komşu diş arasındaki mesafe halen önem arz etmektedir çünkü ortodontist koronal bölümü hareket ettirmiştir fakat kökler birbirine kritik olarak yakın konumda bulunurlar (2).

Düşük kemik hacmi vakalarında dar implantlar ideal tedavi seçeneği haline gelmektedir (3-6). Maksiller anterior bölgedeki dar alanlar için tedavi planlamasında doğru bir protokol için tam bir literatür taraması yapıldığında, maksiller anterior bir dişin yerine yerleřtirilecek dar bir implant (3.0-3.3 mm çaplı) için komşu kökler arasında ve bukkopalatal olarak en az 5 mm mesafe olması gerektiği sonucuna varılır. Bu genişlikte basınç nekrozunun önüne geçilir ve güzel bir protetik sonuç elde edilir. Yoğun kemik içeren bölgelerin basınca bağılı nekroz riski daha yüksektir (7, 8).

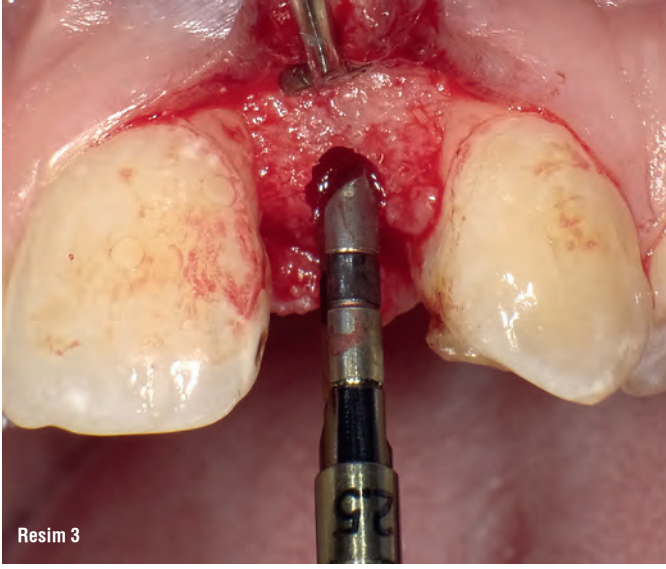


Resim 1

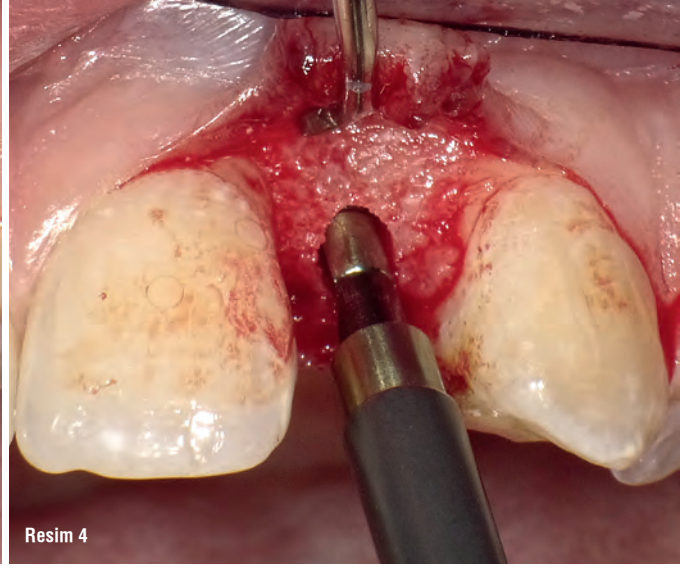


Resim 2

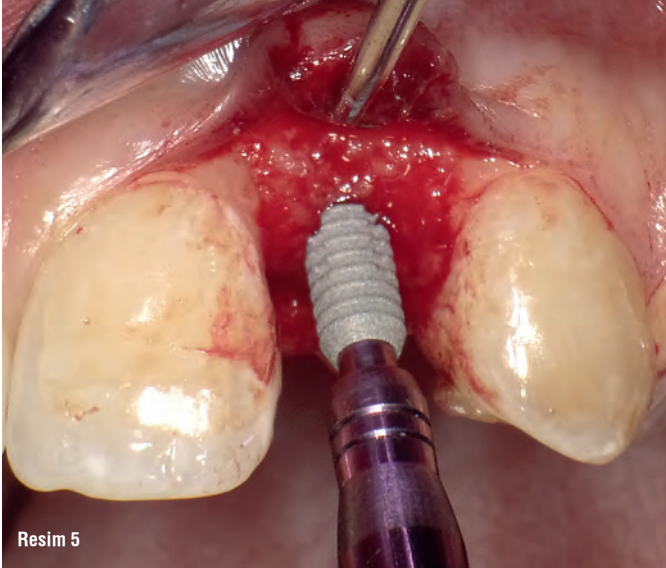
Resim 1: Panoromik radyograf. 22 numaralı diş bölgesinde dar boşluk. **Resim 2:** XKonjenital olarak kayıp sol maksiller lateral keser dişin periapikal radyografisi. 21 ve 23 numaralı dişler arasındaki boşluk ortodontik tedaviden sonra da kritik düzeyde kalmıştır.



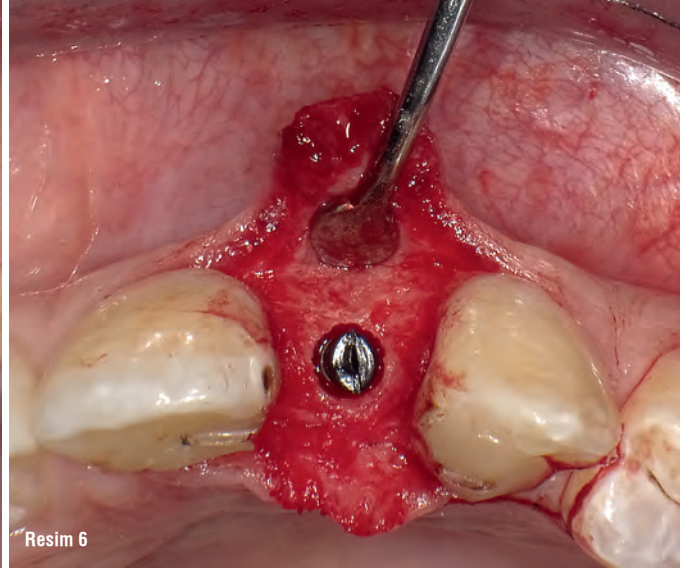
Resim 3



Resim 4



Resim 5



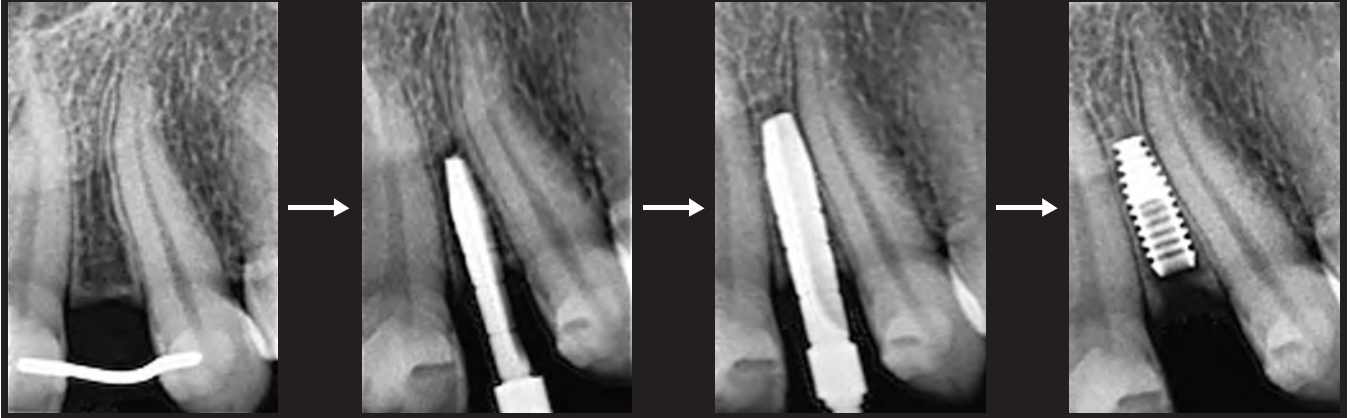
Resim 6

Resim 3: Önceden yüksek hızlı pilot frez ile hazırlanan başlangıç osteotomisi 2.5 mm'lik bir cerrahi oyuca (hand reamer) kullanılarak genişletilmiştir. **Resim 4:** En son 3 mm çaplı cerrahi oyuca (hand reamer) el ile dikkatli bir şekilde iki kök arasında baskılandı. Kesici kenar palatal alana yönlendirildi ve maksimum 45° rotasyon uygulandı. **Resim 5:** 3 mm çaplı implant genişletilmiş osteotomi içerisine yerleştirildi. Platolu ve boyunda eğimli tasarım. **Resim 6:** İmplant (Bicon Dental Implants) krestin 2-3 mm altına yerleştirildi. 2 mm'lik ince siyah teflon (PTFE) iyileşme başlığı iyileşme sürecinde implantı korudu.

Salama ve ark., Tarnow ve ark. ve Cardapoli ve ark.'na göre vidalı implantların hem basit hem de komplike vakalarda uygun yerleştirilmesi önemlidir. İmplantlar arası (3 mm) ve implant komşu diş arası (1.5-2.0 mm) minimum mesafeler, uygun bir interproksimal kemik krestini sağlamak ve doğal bir papilla elde etmek, doğru bir protetik tasarım yapmak için önemlidir (9-11). Bazen bu vakalarda Cawood ve Howel Sınıf 4a kemik anatomisi görülür ve alveolar krestini genişletmek için kemik genişletme prosedürleri uygulanır. Biokortikal füzyon görülen ve genişletme prosedürlerinin mümkün olmadığı Cawood ve Howel Sınıf 4b vakalarında yalnızca rehberli kemik rejenerasyonu ya da Khoury'nin kutu tekniği gibi kemik greftleme prosedürleri durumu çözebilmektedir (12, 13). Aşağıdaki vaka ayırma

tekniki kullanılarak köklerin yerlerinin değiştirilebileceğini ve implant tasarımının ne kadar önemli olduğunu ortaya koymaktadır. Plato formunda silindirik yivsiz implantlar (press-fit), tasarımlarında bulunan ve implant yapısı boyunca devam eden iyileşme çemberlerinden dolayı komşu kemik yapılarına basınç uygulamamaktadır. Her bir platonun sadece sınırları basınç nekrozunu engelleyecek şekilde osteotomi duvarları ile temas halindedir. Aynı zamanda, iyileşme alanlarındaki yatay kemik oluşumu komşu periodontal ligamente kan desteğini garanti etmektedir (14, 15).

Plato implantın subkrestal yerleştirilmesi ve eğimli tasarım kombinasyonu, restoratif kısmın sağlıklı bir krestal kemik ve uzun dönem kuru-



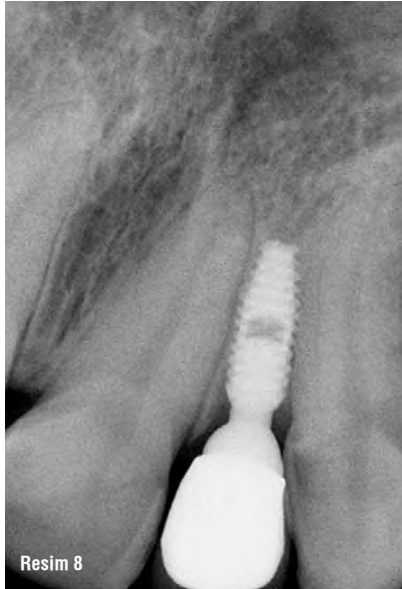
Resim 7

Resim 7: İnterproksimal kök ayırma tekniğinin radyografik takibi. 2.5 ve 3.0 mm hand reamerlar kökler arasında kayarak 3.0 mm çaplı implant için yer açmaktadır. İmplant krestal kemik seviyesinin 3.0 mm altına yerleştirilmiştir.

ma için tüm gerekli parametreleri karşılmasını sağlamaktadır (16-18). Subkrestal pozisyonda (estetik alanda 2-3 mm arasında) bulunan implant boynu, iki nesnenin aynı alanı işgal edemeyeceğini ifade eden fizik kuralına riayet etmektedir. Suprakrestal ve transmukozal implant tasarımlarında bu şekilde olmaz. Yaklaşık 4 mm civarında, azalmış meziodistal ve bukkooral alanda 3.3 mm'lik bir implant krestal alanı neredeyse tümüyle işgal eder, yumuşak dokunun kemik desteğini de alır (19). Fakat, dar subkrestal implantın protetik shaft bağlantısı sadece 2 mm'dir ve krestal kemiğin implantın yerleştirilmesinin ardından yeniden büyümesine olanak sağlar (20). Vakamızda, diğer pek çok konjenital lateral eksikliği vakasında olduğu gibi kökler arası mesafeye erişilememiştir. Bu mesafe 4 mm'den daha azdır (Resim 1). Konvansiyonel bir implant için frezleme ve yerleştirme prosedürü sonrasında periodontal ligamana zarar verme ihtimali olacak kadar yakındır.

Vaka Raporu

Yirmi bir yaşında sağlıklı kadın hasta konjenital olarak kayıp sol maksiller keser dişinden şikayetle başvurmuştur. Hasta, ortodontistin sol maksiller kanin dişin mezial kontakt noktası ile sol maksiller santral keser dişin distal kontakt noktası arasında, sadece 4 mm meziodistal alan açabildiği üç yıllık bir ortodontik tedavi görmüştür. Periapikal dijital radyografi krestal kemikten 6 mm sonrasında kökler arasındaki mesafenin 2.7 mm, 8 mm sonrasında ise sadece 2.1 mm olduğunu göstermiştir (Resim 2). Hastaya ikinci bir ortodontik tedavi önerilmiştir fakat hasta bunu kabul etmemiştir. Sonrasında interproksimal kök ayırma tekniği ile birlikte dar çaplı implant yerleştirilmesi değerlendirilmiştir. İmplantın çapı 3 mm uzunluğu 8 mm'dir (Bicon Dental Implants) ve takip eden özellikleri göstermektedir: Osteotomi alanına basıyla oturmaktadır

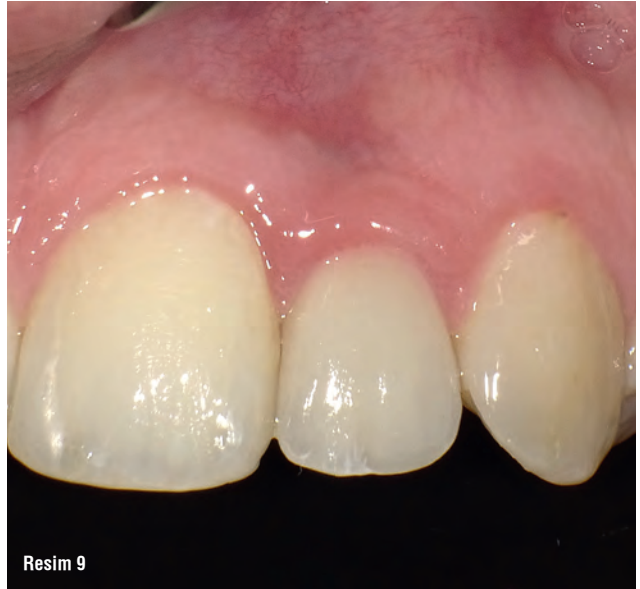

Resim 8:

Üç yıllık fonksiyonun ardından yapılan son radyografik kontrol. İmplant boynu ile abutmentın yarı küresel bazı arasındaki platform değişimine dikkat.

Resim 9:

Üçüncü yılda kuru ve çevre yumuşak dokunun ağız içi kontrolü. Papillanın stabilitesine ve eğimli tasarım üzerinde oluşan kemik tarafından desteklenmesine dikkat.



Resim 9