Implant Tribune

The World's Implant Newspaper

Marzo 2024 www.dental-tribune.com Anno XIII, N. 1

Adv

NOTIZIE DAL MONDO

I dispositivi protettivi durante le procedure radiografiche dentali non sono più necessari, come suggerisce AAOMR 3

Pianificazione chirurgica virtuale e stampa 3D garantiscono la prevedibilità e la soddisfazione del paziente 6

SPECIALE REGENERATION

Rigenerazione ossea tramite membrana non riassorbibile e materiale alloplastico nella perdita di volume parodontale post-estrattiva: un caso clinico 8

Molecole a base di macrolidi guidano la rigenerazione ossea 10

INDUSTRY REPORT

Sostituzione di un premolare fratturato con impianto extra-corto: un case-report 11

NOTIZIE DALLE AZIENDE 12

Adv

ChatGPT può essere di aiuto in chirurgia orale?

Anisha Hall Hoppe

In molte aree del mondo, la crescita della popolazione ha superato la disponibilità di medici, prolungando i tempi di attesa e ponendo maggiori pressioni su servizi sanitari già sovraccarichi. Dental Tribune International ha parlato con il Prof. Víctor Díaz-Flores García, endodontista e laureato in legge, della sua ricerca in cui indica come l'intelligenza artificiale (IA) possa essere annunciata come un "eroe" tecnologico in sostegno.

Pagina 2

Implantologia a carico differito in paziente in terapia con alendronato

Marco Mozzati

Il seguente caso clinico riguarda una paziente complessa di 50 anni, affetta da osteoporosi, insufficienza della valvola mitralica, diverticolite, artrosi, ipercolesterolemia, sindrome ansiosa e insonnia, in terapia farmacologica con: acido alendronico, rosuvastatina e ezetimibe, atenololo, bromazepam, trittico, rifaximina e flurazepam. Durante l'intervista per l'anamnesi le è stato sottoposto il test MDAS, dal quale, come era prevedibile, abbiamo appreso un livello di ansia molto alto rispetto alle procedure odontoiatriche.

Pagina 4

Adv

© Production Perig/Shutterstock

ChatGPT può essere di aiuto in chirurgia orale?

Pagina 1

Prof. Díaz-Flores García, qual è l'obiettivo del suo gruppo di ricerca presso l'Università Europea di Madrid?

Io, insieme alle mie colleghe Yolanda Freire Ana Suarez e Margarita Gómez Sánchez, faccio parte del gruppo di ricerca chiamato "Transformative Research in AI and New Enhancements for Dentistry, or TRAINED". Stiamo esplorando le possibilità dell'IA nel campo dell'odontoiatria, con particolare attenzione alla sicurezza del paziente. L'emergere dell'IA nel campo della medicina nel suo complesso è travolgente, ed è necessario studiare e capire come possa essere utile non solo per i clinici ma soprattutto per i pazienti e per la popolazione in generale. Il nostro gruppo ha pubblicato altri documenti sull'argomento e il nostro obiettivo è continuare a lavorare in questo ambito.

Ha trovato aspetti inattesi nelle sue scoperte? Quali pensa siano i principali aspetti della sua ricerca e come si applicheranno in futuro all'intelligenza artificiale in odontoiatria?

L'uso di ChatGPT, o di qualsiasi altra applicazione che utilizzi modelli linguistici di grandi dimensioni, deve essere inteso attualmente come uno strumento in una fase iniziale. Non tutte le informazioni che ci vengono date sono corrette, quindi è necessario addestrare il sistema a dare risposte sempre più corrette. Negli studi che abbiamo condotto con ChatGPT, abbiamo visto una promettente coerenza nelle risposte ai protocolli clinici, ma questo deve essere sempre verificato dagli operatori sanitari quando questi strumenti sono utilizzati come base per la diagnosi o il trattamento. È ovvio che nel prossimo futuro questi tools saranno presenti nella nostra cura quotidiana, ma oggi dobbiamo capire che si tratta di sistemi non addestrati che devono essere presi in considerazione nella loro giusta misura quando si tratta di prendere delle decisioni cliniche.

La pubblicazione del vostro team ha indicato come l'IA potrebbe diventare un assistente incredibilmente affidabile nella chirurgia orale, in particolare nelle aree del mondo dove le specializzazioni odontoiatriche non sono ancora riconosciute. Cosa vi ha ispirato, in quanto ricercatori, nell'esplorare le capacità dell'IA in questa direzione?

L'accesso alle informazioni è essenziale per il processo decisionale. La disponibilità di protocolli di interventi clinici aggiornati è vantaggiosa per il paziente e può evitare problemi di sicurezza sotto molti aspetti (uso di medicinali, applicazione di determinati materiali, etc.). Un programma di intelligenza artificiale formato da professionisti specializzati in uno specifico ramo dell'odontoiatria sarebbe uno strumento prezioso. Come gruppo di lavoro abbiamo constatato l'esistenza di protocolli di grande valore clinico che possono essere molto utili sia per i dentisti generici che per coloro che si specializzano in un determinato campo, per cui è essenziale disporre di uno strumento che fornisca direttamente informazioni accurate alle domande che gli vengono poste.

Poiché i modelli linguistici di grandi dimensioni e tutti i programmi di intelligenza artificiale si basano su grandi quantità di dati, quale sprone dareste ai medici preoccupati per l'uso di questi dati?

Gli Stati e le organizzazioni internazionali stanno adottando una legislazione specifica in questo settore. Come gruppo con sede nell'Unione europea, stiamo monitorando da vicino questa legislazione. Particolare attenzione deve essere prestata relativamente all'uso dei dati personali dei pazienti durante la formazione di un sistema di IA, poiché si tratta di dati sensibili e potremmo potenzialmente violare le leggi sulla protezione dei dati e incorrere in gravi conseguenze giuridiche. I pazienti dovrebbero anche essere consapevoli di questi problemi e fare attenzione a non esporre i loro dati ad applicazioni o sistemi che non hanno nulla a che vedere con l'assistenza medica vera e propria, in particolare quelli che mirano a commercializzare tali dati.

Lo studio, intitolato "Beyond the bispelpel: Assessing ChatGPT's potential as ausiliary intelligent virtual assistant in oral surgery", è stato pubblicato nel numero di dicembre 2023 del *Computational and Structural Biotechnology Journal*. Questo articolo è stato pubblicato in precedenza su *AI dentistry—international magazine of artificial intelligence in dentistry*.

Il Prof. Víctor Díaz-Flores García ha conseguito un dottorato di ricerca in odontoiatria, un master in endodonzia avanzata e una laurea in giurisprudenza. È professore di odontoiatria presso l'European University of Madrid in Spagna, dove fa parte del gruppo di ricerca Transformative Research in AI e New Enhancements for Dentistry.

Anisha Hall Hoppe
Dental Tribune International

© greenbutterfly/Shutterstock

Adv

IMPRINT
INTERNATIONAL HEADQUARTERS

PUBLISHER AND CHIEF EXECUTIVE OFFICER: Torsten Oemus

CHIEF CONTENT OFFICER: Claudia Duschek

Dental Tribune International GmbH
Holbeinstr. 29, 04229 Leipzig, Germany
Tel.: +49 341 4847 4302
Fax: +49 341 4847 4173
General requests: info@dental-tribune.com
Sales requests: mediasales@dental-tribune.com
www.dental-tribune.com

Material from Dental Tribune International GmbH that has been reprinted or translated and reprinted in this issue is copyrighted by Dental Tribune International GmbH. Such material must be published with the permission of Dental Tribune International GmbH. ***Implant Tribune*** is a trademark of Dental Tribune International GmbH.

All rights reserved. © 2024 Dental Tribune International GmbH. Reproduction in any manner in any language, in whole or in part, without the prior written permission of Dental Tribune International GmbH is expressly prohibited.

Dental Tribune International GmbH makes every effort to report clinical information and manufacturers' product news accurately but cannot assume responsibility for the validity of product claims or for typographical errors. The publisher also does not assume responsibility for product names, claims or statements made by advertisers. Opinions expressed by authors are their own and may not reflect those of Dental Tribune International GmbH

dti Dental Tribune International

IMPLANT TRIBUNE ITALIAN EDITION
Anno XIII Numero 1, Marzo 2024

MANAGING EDITOR - Patrizia Gatto

DIREZIONE SCIENTIFICA - Enrico Gherlone, Tiziano Testori

COMITATO SCIENTIFICO
Alberto Barlattani, Andrea Bianchi, Roberto Cocchetto, Ugo Covani, Mauro Labanca, Carlo Maiorana, Gilberto Sammartino, Massimo Simion, Paolo Trisi, Leonardo Trombelli, Ferdinando Zarone.

CONTRIBUTI
G. Efisio, A. Hall Hoppe, M. Mozzati, I. Ramonaite, A. Riboldi.

REDAZIONE ITALIANA
Tueor Servizi Srl - redazione@tueorservizi.it
Coordinamento: Adamo Buonerba
C.so Enrico Tazzoli 215/13 - 10137 Torino
Tel.: 011 3110675 - 011 3097363

GRAFICA - Tueor Servizi Srl

GRAPHIC DESIGNER - Giulia Corea

STAMPA
Reggiani Print S.r.l.
Via D. Alighieri, 50
21010 Brezzo di Bedero (VA)

COORDINAMENTO DIFFUSIONE EDITORIALE
ADDRESSVITT srl

PUBBLICITÀ
Alessia Murari [alessia.murari@tueorservizi.it]

UFFICIO ABBONAMENTI
Tueor Servizi Srl
C.so Enrico Tazzoli 215/13
10137 Torino
Tel.: 011 3110675
segreteria@tueorservizi.it
Copia singola: euro 3,00

FSC www.fsc.org MISTO Carta da fonti gestite in maniera responsabile FSC® C102788

Dental Tribune Edizione Italiana fa parte del Gruppo Dental Tribune International che pubblica in 25 lingue in oltre 90 Paesi.

È proibito qualunque tipo di utilizzo senza previa autorizzazione dell'Editore, soprattutto per quanto concerne duplicati, traduzioni, microfilm e archiviazione su sistemi elettronici. Le riproduzioni, compresi eventuali estratti, possono essere eseguite soltanto con il consenso dell'Editore. In mancanza di dichiarazione contraria, qualunque articolo sottoposto all'approvazione della Redazione presuppone la tacita conferma alla pubblicazione totale o parziale. La Redazione si riserva la facoltà di apportare modifiche, se necessario. Non si assume responsabilità in merito a libri o manoscritti non citati. Gli articoli non a firma della Redazione rappresentano esclusivamente l'opinione dell'Autore, che può non corrispondere a quella dell'Editore. La Redazione non risponde inoltre degli annunci a carattere pubblicitario o equiparati e non assume responsabilità per quanto riguarda informazioni commerciali inerenti associazioni, aziende e mercati e per le conseguenze derivanti da informazioni erronee.

I dispositivi protettivi durante le procedure radiografiche dentali non sono più necessari, come suggerisce AAOMR

MINNEAPOLIS, USA: La schermatura del paziente durante la radiografia maxillo facciale è una pratica di lunga data che si ritiene contribuire a ridurre il rischio di effetti ereditari indotti e cancro stimolati da radiazioni. Tuttavia, l'American Academy of Oral and Maxillofacial Radiology (AAOMR) ha recentemente pubblicato una dichiarazione in cui raccomanda di interrompere l'utilizzo di dispositivi di protezione durante tali procedure di imaging. Essa ha dichiarato che le procedure radiografiche dentali non inducono effetti ereditari nell'uomo e forniscono solo una dose trascurabile di radiazioni alle gonadi e al feto. Inoltre, ha dichiarato che il rischio di cancro indotto da radiazioni durante tali procedure è trascurabile. La relazione fornisce le linee guida più aggiornate per la sicurezza e la protezione dalle radiazioni nell'imaging orale e maxillo-facciale.

Sebbene la radiografia dentale sia una parte indispensabile degli esami e dei trattamenti odontoiatrici, a causa dei suoi effetti negativi sulla salute, molti pazienti la evitano. Ciò è particolarmente vero per le donne in gravidanza e per i pazienti pediatrici. Per questi pazienti, i dispositivi di protezione come un grembiule di piombo o un collare tiroideo hanno un profondo impatto psicologico, contribuendo ad alleviare le preoccupazioni dei pazienti e dei genitori riguardo i pericoli delle radiazioni. Tuttavia, gli esperti ora affermano che i dispositivi di protezione non offrono difesa dalle radiazioni ai pazienti. «Ci sono ampie prove nella letteratura scientifica che dimostrano come il grembiule e il collare tiroideo non forniscano alcun beneficio aggiuntivo», ha detto in un comunicato stampa Aruna Ramesh, specialista in radiologia dentale, professoressa di scienze diagnostiche e preside associato per gli affari accademici presso la Tufts University School of Dental Medicine (TUSDM), oltre a essere coautrice delle nuove raccomandazioni dell'AAOMR.

Secondo i ricercatori, la radiografia dentale si è notevolmente evoluta e la tecnologia più recente non rappresenta una minaccia per la salute dei pazienti. Infatti, poiché la maggior parte dell'esposizione alle radiazioni deriva da radiazioni interne disperse, la schermatura in realtà non protegge gli organi posizionati al di fuori del campo dell'imaging. Infatti, il rapporto afferma che i dispositivi di protezione per la radiologia dentale possono anche potenzialmente aumentare la dose di radiazioni al paziente, offuscando l'anatomia dell'imaging se posizionati in modo errato, richiedendo una ulteriore ripresa. Inoltre, un grembiule di piombo può essere contaminato dalla saliva e quindi comportare rischi nel controllo delle infezioni se non adeguatamente disinfettato. «Mantenere la qualità delle immagini è il modo migliore per proteggere i nostri pazienti», ha dichiarato il Dott. Hugo Campos, professore associato di scienze diagnostiche e direttore di radiologia orale e maxillo-facciale presso TUSDM.

La strada da percorrere

Sebbene la schermatura di contatto durante l'imaging maxillo facciale non sia più raccomandata, l'AAOMR ha sottolineato l'importanza di praticare altri principi di sicurezza dalle radiazioni e di prestare attenzione alla selezione appropriata del paziente e all'ottimizzazione della procedura. Le precauzioni di sicurezza comprendono la riduzione al minimo della dose di radiazioni al paziente e all'ambiente circostante al livello più basso ragionevolmente ottenibile. Alla luce di tali raccomandazioni, l'AAOMR esorta le autorità statali e locali ad aggiornare i propri regolamenti. Inoltre, i ricercatori incoraggiano l'equipe di odontoiatrica a comunicare in modo efficace le ragioni alla base dell'eliminazione delle sistemi di schermatura protettiva durante le procedure radiografiche dentali e a spiegare la sua effettiva assenza di benefici per il paziente.

La dichiarazione dell'AAOMR, intitolata "Patient Shielding during dentomaxillofacial radiography", è stata pubblicata nel numero di settembre 2023 del *Journal of the American Dental Association*.

Iveta Ramonaite
Dental Tribune International

Implantologia a carico differito in paziente in terapia con alendronato

Marco Mozzati

Laureato in Medicina e Chirurgia e specializzato in Odontostomatologia presso l'Università di Torino. Specializzato in implantologia e chirurgia orale, implantologia a carico immediato e nel posizionamento di impianti zigomatici a carico immediato. Libero professionista in Torino.

Pagina 1

La valutazione ha dato infatti esito di 25, il massimo punteggio ottenibile al test e indicativo di una vera odotontofobia.

Giunta in studio per dolore alla masticazione a livello del 2° quadrante, per via della sua fobia, la paziente ha manifestato poca collaborazione, il che ci ha impedito di eseguire subito una visita approfondita. All'esame visivo abbiamo riscontrato la presenza di un ponte fisso dall'elemento 2.3 al 2.7. L'esame OPT ha poi confermato la presenza di detto ponte fisso su denti naturali precedentemente devitalizzati e la lacuna di 2.5 e 2.6 (Fig. 1).

La mobilità di tutto il manufatto protesico indicava una irrecuperabilità degli elementi 2.4 e 2.7, per cui abbiamo proposto alla paziente di separare il ponte a livello del 2.3, che pareva ancora recuperabile, ed estrarre gli elementi 2.4 e 2.7 per procedere poi a riabilitazione su due impianti in regione 2.4 e 2.6 portanti tre elementi protesici. Abbiamo anche informato la paziente che, in virtù della sua situazione clinica e della valutazione MDAS, avremmo affrontato il percorso nel rispetto dei tempi fisiologici di guarigione, senza quindi procedere al carico protesico immediato, e che tutti i trattamenti sarebbero stati eseguiti in regime di ansiolisi farmacologica. La proposta è piaciuta ed è stata accettata con la firma del consenso informato per ogni procedura prevista nel piano di trattamento.

Il primo passaggio obbligato del percorso è stato di sottoporre la paziente a una seduta di igiene professionale, con successiva lezione di igiene; in quel contesto le è stato anche spiegato quanto sia importante una corretta igiene domiciliare per il mantenimento della salute orale.

La paziente, pur essendo stata istruita su quale fosse l'iter e sulle motivazioni sottostanti, ha comunque richiesto di poter assumere una terapia ansiolitica per bocca prima delle sedute.

Nell'identificare i bisogni del paziente è sempre importante valutare e dare priorità al bene del paziente. La seduta di igiene si è svolta nel migliore dei modi, con la somministrazione di 26 gocce di delorazepam, previo rilevamento dei parametri vitali e sotto supervisione di frequenza cardiaca e saturazione.

Alla paziente sono stati prescritti esami del sangue, comprensivi di routine emocromocitometrica, quadro proteico, funzionalità epatica, coagulazione, vitamina D ed elettroliti.

Per circostanze fortuite, la paziente aveva da poco effettuato la MOC (Mineralometria Ossea Computerizzata, più comunemente nota come densitometria ossea) che ha rivelato il positivo passaggio da osteoporosi a osteopenia. Questo ha concesso l'interruzione dell'alendronato. Gli esami ematici hanno rivelato un quadro di generale compenso senza particolari carenze o eccessi, anche grazie ai farmaci assunti.

Sempre con il supporto dell'ansiolisi farmacologica, è stata effettuata l'estrazione semplice degli elementi 2.4 e 2.7, col supporto alla guarigione del PRGF per stimolare gli alveoli. I follow up post estrattivi hanno evidenziato un buon percorso di guarigione. Abbiamo lasciato trascorrere 3 mesi prima di posizionare gli impianti.

Il giorno dell'intervento la paziente è stata accolta insieme al suo accompagnatore ed entrambi sono stati fatti accomodare in una saletta dedicata. La possibilità di garantire al paziente privacy dopo un intervento chirurgico, soprattutto quando viene fatto in ansiolisi, è un valore aggiunto. Essendo a conoscenza della terapia con benzodiazepine già assunta dalla paziente, avevamo già previsto che ottenere un buon effetto ansiolitico su di lei sarebbe stato laborioso.

É quindi stata accolta con una premedicazione di 56 gocce di delorazepam e fatta accomodare sul riunito destinato all'intervento.

Sono stati rilevati i parametri vitali e, nello specifico: pressione arteriosa (135/85 mmHg), frequenza cardiaca (98 bpm) e saturazione (99% in aria ambiente). È stato reperito un accesso venoso e sono stati somministrati, come da protocollo, 2 ml di diazepam già diluito in soluzione fisiologica.

Dopo la terza somministrazione (la seconda e la terza di 1 solo cc), la paziente ha riferito di cominciare a percepire una sensazione di piacevole tranquillità. Una rilevazione ulteriore dei parametri vitali ha evidenziato infatti il calo della frequenza a 75 battiti per minuto e anche una lieve diminuzione pressoria che si è attestata su una sistemica di 120 e una diastolica di 70 mmHg.

È stata effettuata a quel punto l'anestesia locale. Nel frattempo l'infermiera ha effettuato il prelievo venoso per la produzione del PRGF e ha inserito le provette in centrifuga. L'intervento è stato eseguito mediante incisione a lembo, senza necessità di scarichi laterali (Fig. 2).

Con tecnica di fresatura biologica sono stati preparati i tunnel e inseriti due impianti tipo BTI Universal, entrambi di misura 4 * 7,5 avvitati a 50 Ncm, previo inserimento della frazione 2 di PRGF (Figg. 3-7).

Pagina 5

Fig. 1

Fig. 2

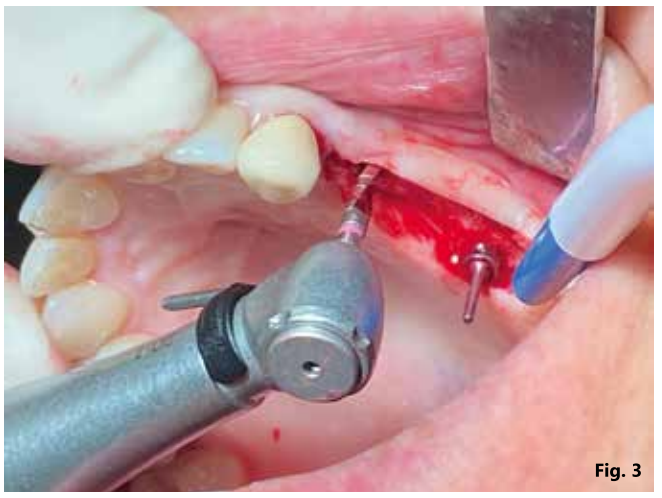
Fig. 3

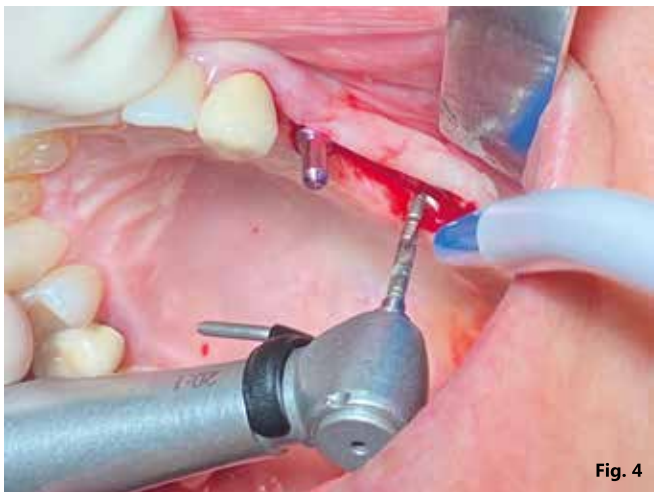
Fig. 4

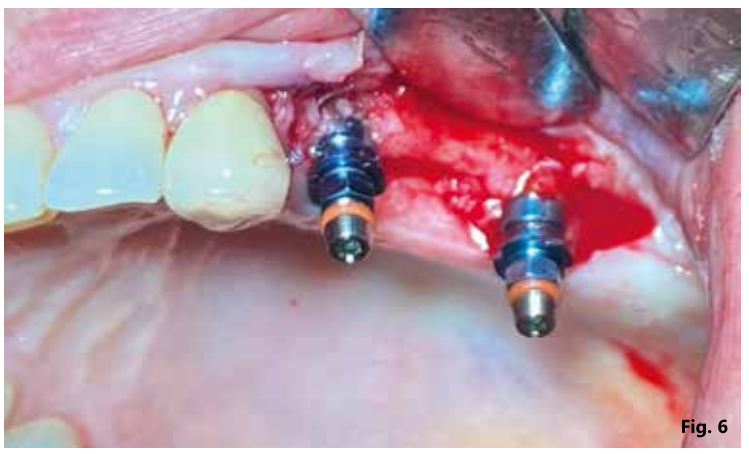
Fig. 6

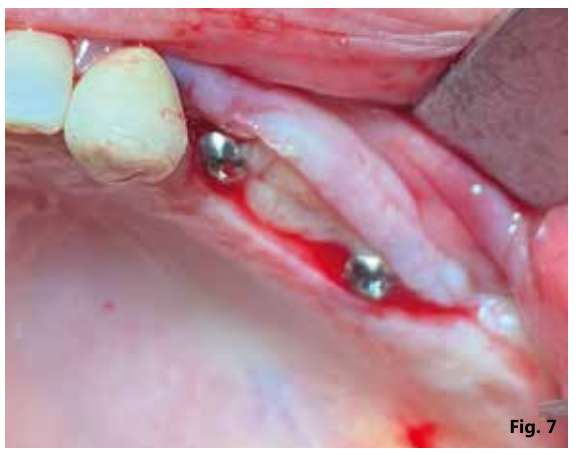
Fig. 7

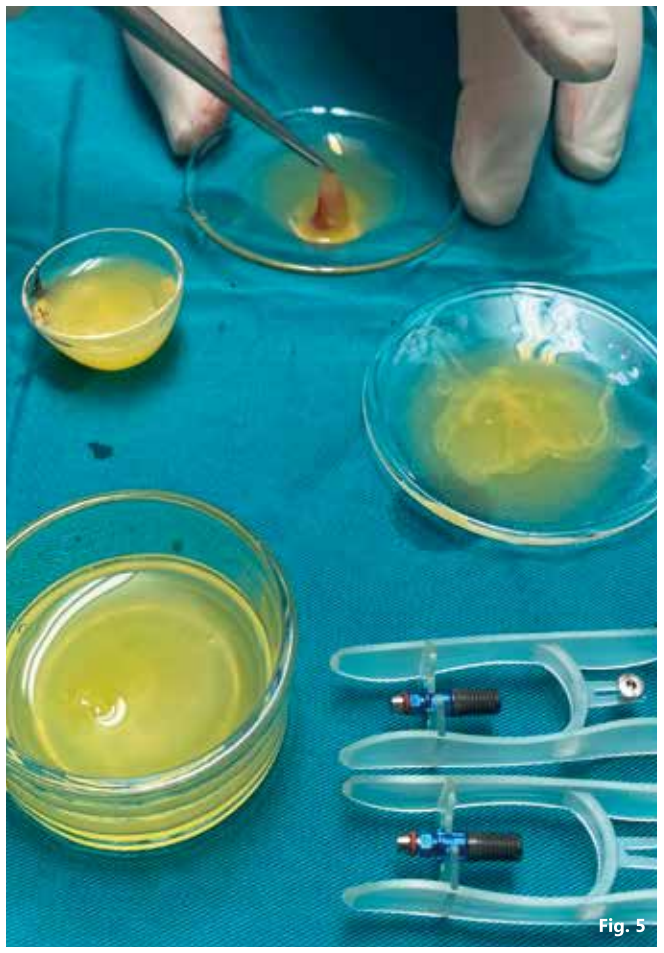
Fig. 5

Pagina 4

Prima di procedere alla sutura è stata posizionata la membrana di F1 di PRGF. Nella figura succcessiva è possibile vedere la radiografia post intervento. Grazie alla scelta di impianti corti, non è stato necessario effettuare alcun tipo di aumento della dimensione verticale o innesti d'osso (tali procedure in una paziente con il suo quadro clinico sarebbero state poco predicibili).

A distanza di 30 minuti dalla fine dell'intervento, dopo aver rilevato i parametri vitali, la paziente è stata accompagnata nella saletta d'attesa senza rimuovere la cannula venosa posizionata per la somministrazione dell'ansiolisi. La signora era stupefatta per la tranquillità con cui aveva affrontato il percorso che l'aveva terrorizzata nei mesi precedenti.

Un passaggio importante delle procedure chirurgiche riguarda la spiegazione sulla gestione domiciliare. Un paziente informato è un paziente che, al verificarsi di un evento, è stato preparato alla sua gestione e non cade preda del panico.

La ripetizione delle istruzioni post operatorie insieme alla paziente è un aspetto integrante dell'assistenza e, in questo caso, è stata fatta all'atto della rimozione della cannula venosa, vale a dire subito prima della dimissione.

La paziente ha compreso la necessità di un follow up ravvicinato per poter controllare il percorso di guarigione. Esso si è rivelato positivo e dopo 20 giorni è stato possibile osservare un completo sigillo della ferita.

Il rispetto del timing nei controlli di guarigione, in pazienti con quadri clinici simili, è fondamentale non solo per intercettare precocemente segni di complicanze, ma anche per determinare la tempistica per interventi successivi.

In virtù della situazione clinica stabile ma complessa, abbiamo deciso di attendere 3 mesi per il posizionamento degli impianti. Il percorso chirurgico è risultato più semplice anche grazie alla precedente esperienza della paziente con l'ansiolisi.

Gli impianti, su cui in sede di intervento avevamo già avvitato gli healing abutment, sono stati fatti guarire per 4 mesi. Nella radiografia è possibile notare come abbiamo sfruttato tutto l'osso disponibile, arrivando proprio in prossimità del pavimento sinusale (Figg. 8, 9).

L'immagine endorale (Fig. 10) successiva mostra il momento dell'avvitamento degli intermedi protesici dritti, scelti in funzione dell'altezza del tessuto mucoso aderente.

In conclusione, le immagini successive mostrano radiografia indorale e OPT a 24 mesi dal carico (Figg. 11-13), con un buon mantenimento dell'osso perimplantare e la radiografia endorale alla consegna della protesi definitiva.

Fig. 8

Fig. 9

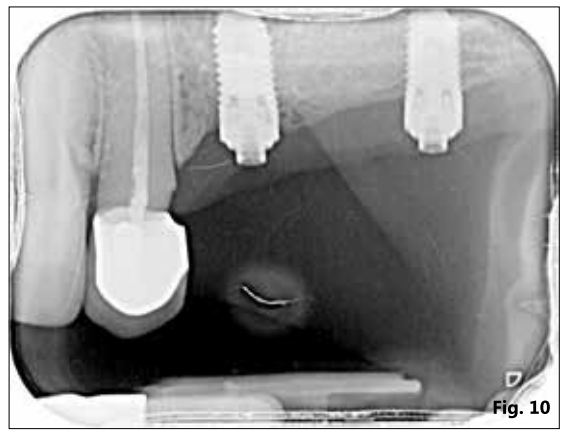
Fig. 10

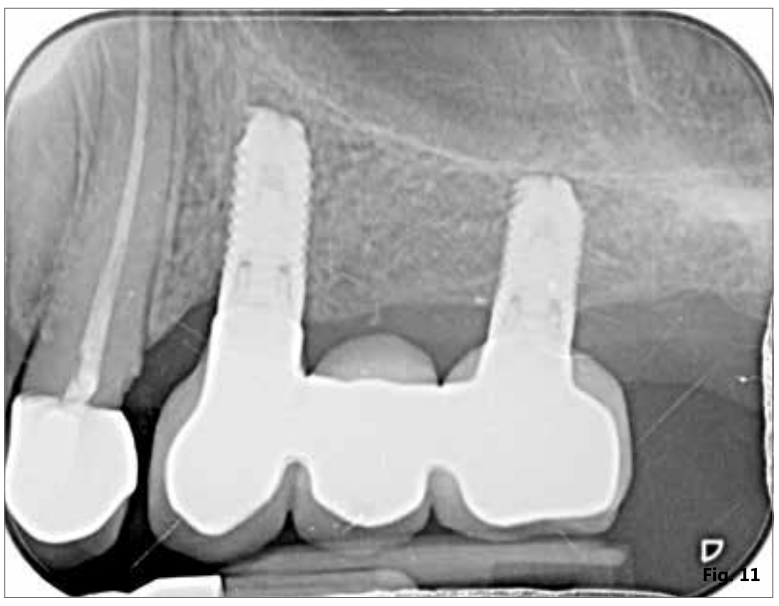
Fig. 11

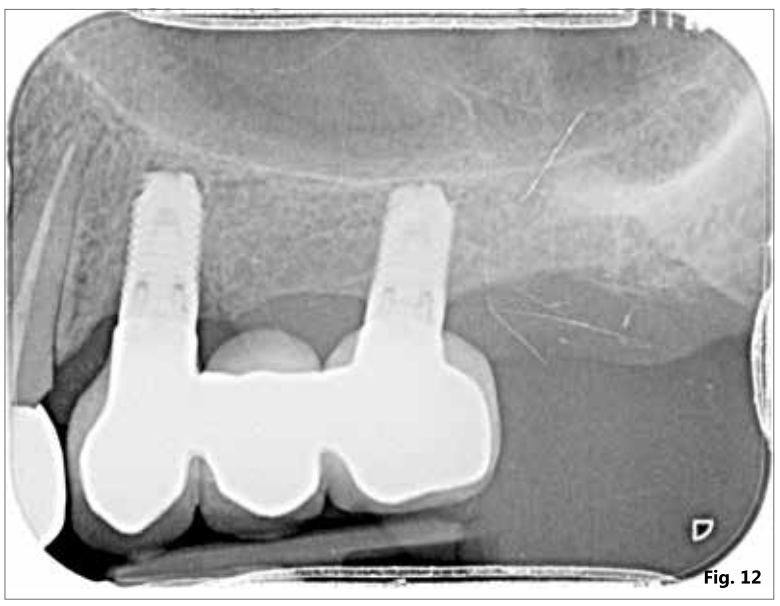
Fig. 12

Fig. 13

Adv

GESTIONE DEL PERCORSO CHIRURGICO IMPLANTARE NEI PAZIENTI CON MALATTIE SISTEMICHE

Marco MOZZATI
Federica RUSSO
Renato POL
Giuliana MUZIO

Il testo descrive il percorso di presa in carico del paziente con patologie sistemiche, dalle prime fasi di ragionamento clinico-teorico alle fasi di implementazione.
Lo scopo è di indirizzare il professionista verso la scelta del piano di trattamento implantoprotesico più appropriato, in modo da offrire un percorso terapeutico personalizzato, che riduca al minimo i rischi a esso correlati e che fornisca la maggiore predicibilità di successo.

436 pagine
1100 immagini a colori

Prezzo **€ 190**

Scansiona
per visualizzare
in anteprima
i contenuti

Per informazioni
Tueor Servizi Srl
Tel. 011 311 06 75
info@tueorservizi.it - shop.tueorservizi.it

Pianificazione chirurgica virtuale e stampa 3D garantiscono la prevedibilità e la soddisfazione del paziente

SEOUL, Corea: L'ascesa della pianificazione chirurgica virtuale (PCV) e della stampa 3D segna l'evoluzione digitale in corso in chirurgia ortognatica, orale e maxillo-facciale. Tali progressi, grazie all'utilizzo di ausili personalizzati quali le guide chirurgiche, contribuiscono a garantire che il successo chirurgico non si riduca più solo alle competenze dei chirurghi. Inoltre, una recente revisione ha fornito una panoramica completa dei chiari vantaggi derivanti dall'adozione dei flussi di lavoro con PCV e delle soluzioni di stampa 3D.

La pianificazione chirurgica virtuale utilizza imaging e software avanzati per consentire ai chirurghi di visualizzare e simulare interventi chirurgici prima che si verifichino. Ciò aumenta la prevedibilità e la personalizzazione, andando incontro alle esigenze specifiche di ciascun paziente. A differenza della pianificazione tradizionale che si basa su immagini 2D, la PCV offre un approccio 3D interattivo, migliorando i risultati e l'efficienza.

La stampa 3D è emersa quale strumento di trasformazione nella chirurgia ortognatica, orale e maxillo-facciale. Questa tecnologia ha diverse applicazioni, dalla pianificazione preoperatoria avanzata, in cui vengono sviluppati modelli personalizzati per la visualizzazione dettagliata delle fasi chirurgiche, alla guida intraoperatoria attraverso guide chirurgiche personalizzate. Gli studi hanno dimostrato il potenziale delle guide chirurgiche stampate in 3D nel ridurre significativamente i tempi chirurgici e garantire precisione, riducendo al minimo le complicazioni. Oltre ai vantaggi chirurgici, i modelli stampati in 3D migliorano la comprensione del paziente, fungendo da strumento essenziale per il consenso informato.

Un ulteriore vantaggio della stampa 3D è il miglioramento dell'assistenza post-operatoria, in particolare per gli impianti e le protesi personalizzate che ottimizzano il recupero del paziente. Ciò vale in particolare per la ricostruzione facciale, per la quale sono stati introdotti impianti personalizzati in titanio stampati in 3D con diverse applicazioni, che offrono un supporto meccanico essenziale e una marcata biocompatibilità. Nella gestione delle fratture orbitali blow-out, ad esempio, questi impianti possono essere meticolosamente realizzati sulla base dell'anatomia dell'orbita intatta, assicurando il ripristino del tipico movimento oculare.

Quando si tratta di eseguire ricostruzioni di difetti mascellari e mandibolari, i dispositivi su misura in titanio hanno mostrato un ottimo successo. Questi dispositivi favoriscono la migrazione delle cellule osteogeniche dall'osso mandibolare rimanente, favorendo la guarigione naturale e la rigenerazione ossea. Aiutano anche a gestire le sfide associate alla riconnessione dei segmenti ossei mandibolari dopo la rimozione di un tumore.

In pratica, la pianificazione chirurgica virtuale inizia con i dati di imaging specifici del paziente convertiti in modelli digitali 3D. Questo aiuta il team chirurgico a comprendere anatomie complesse ed effettuare regolazioni virtuali. Gli studi hanno dimostrato l'efficacia della PCV, che porta a tempi operativi ridotti e a migliori risultati post-operatori. Associato a guide chirurgiche stampate in 3D, la PCV offre un'accuratezza chirurgica senza precedenti, riducendo le complicazioni spesso riscontrate con la pianificazione 2D tradizionale e supportando l'assistenza avanzata al paziente.

Tuttavia, nonostante il profondo potenziale della PCV combinato con la stampa 3D, esistono delle sfide. La padronanza del software necessario per queste tecnologie richiede una formazione intensiva e può comportare oneri finanziari. La qualità della stampa 3D dipende dall'imaging digitale ad alta risoluzione e vari fattori influiscono sulla precisione delle scansioni digitali. In particolare, la rapida evoluzione della stampa 3D e della PCV ha superato la definizione di standard e regolamenti, sollevando preoccupazioni per la sicurezza dei pazienti e sulla responsabilità procedurale.

I progressi tecnologici che integrano i nuovi biomateriali e l'intelligenza artificiale, come il machine learning, miglioreranno probabilmente ulteriormente la precisione, l'accessibilità economica e l'usabilità di questi strumenti. Allo stesso tempo, gli organismi di regolamentazione dovranno elaborare linee guida chiare per salvaguardare il benessere dei pazienti, promuovendo al contempo i progressi tecnologici.

Lo studio, intitolato "Advancements in oral maxillofacial surgery: A complete review on 3D printing and virtual surgerical planning", è stato pubblicato il 1 settembre 2023 su *Applied Sciences*.

Dental Tribune International

Adv

ESTRAZIONE
dei TERZI MOLARI

AUTORE
Youngsam Kim

EDIZIONE ITALIANA

CO-AUTORI
Michela Boccuzzi, Angelo Cardarelli, Saverio Cosola, Ugo Covani, Lorenzo Degl'Innocenti, Biagio Di Dino, Tommaso Fattorini, Enrica Giammarinaro, Flavio Giubilato, Simone Marconcini, Giovanni B. Menchini Fabris, Young Min Park.

624 pagine
2700 immagini

Prezzo **€ 240**

Il volume presenta centinaia di case report dimostrativi in più di **600 pagine** e **2700 immagini a colori e radiografiche**: un vero volume pratico sulla chirurgia degli ottavi.
Nonostante l'estrazione dei terzi molari sia sempre stato il suo cavallo di battaglia, il Dott. Kim ha viaggiato il mondo alla scoperta di tecniche alternative per perfezionare le sue prestazioni.
La casistica è molto ampia con **approfondimenti che tendono a essere completi ed esaustivi**, pur mantenendo una lettura fluida e scorrevole.
Alcuni casi hanno un **QRCode scansionabile** per approfondire con un video la spiegazione del caso.

SCANSIONA
il QR code per visualizzare
in anteprima i contenuti

PER INFORMAZIONI E ACQUISTO
Tueor Servizi Srl
Tel. 011 311 06 75 | info@tueorservizi.it
shop.tueorservizi.it

GEISTLICH

Geistlich Biomaterials Italia: sicurezza, qualità ed innovazione al tuo servizio

Offrirvi biomateriali sicuri ed efficaci e il miglior supporto, stando al vostro fianco nelle sfide quotidiane: questa è la nostra missione!

Per fare questo lavoriamo costantemente nel proporvi soluzioni per garantirvi sicurezza, qualità e innovazione: i nostri prodotti spaziano dai sostituti ossei (Geistlich Bio-Oss, l'unico sostituto osseo con oltre 1.300 pubblicazioni scientifiche, anche nella variante Geistlich Bio-Oss Pen, Geistlich Bio-Oss Collagen) alle membrane (Geistlich Bio-Gide, Geistlich Bio-Gide Compressed, Geistlich Bio-Gide Perio e Geistlich Bio-Gide Shape, per soddisfare ogni necessità clinica), da matrici innovative (Geistlich Fibro-Gide, Geistlich Mucograft anche in versione Geistlich Mucograft Seal) a soluzioni dedicate (Geistlich Combi-kit Collagen e Geistlich Perio System Combi Pack).

Ma non solo.

Conosci già la potenza della Biorigenerazione? Ecco Regenfast,l'unico gel viscoelastico a base di polinucleotidi che con la sua esclusiva formulazione con acido ialuronico è indicato per proteggere i tessuti del cavo orale e ne favorisce una più rapida e fisiologica guarigione.

Per le tue rigenerazioni verticali puoi contare sulle innovative griglie in titanio custom-made Yxoss CBR realizzate dall'azienda tedesca ReOss, viti e pins manuali (MC Bio) e sistemi pneumatici (META) per il fissaggio di membrane o griglie, una gamma di scraper per il recupero dell'osso autologo (sempre prodotti dall'azienda italiana META) e per finire la novità 2024: Pocket-X, il gel di Octenidina e acido ialuronico per la cura e disinfezione delle tasche parodontali.

Un'unica azienda, diverse soluzioni per affrontare le sfide sempre più complesse del tuo lavoro.

Come possiamo aiutarti oggi?
www.geistlich.it
https://shop.geistlich.it/it/

Geistlich Biomaterials Italia
Via Castelletto, 28
36016 Thiene (VI)

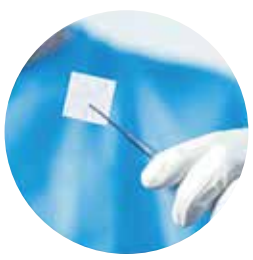

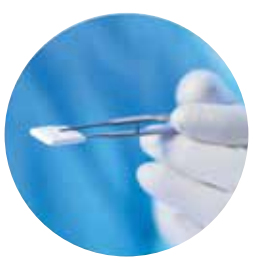

Adv

Rigenerazione ossea tramite membrana non riassorbibile e materiale alloplastico nella perdita di volume parodontale post-estrattiva: un caso clinico

Alessandro Riboldi

Laureato in odontoiatria. Pratica la libera professione in provincia di Monza e Brianza e Bergamo.

Nel mese di ottobre 2022 si presenta alla nostra osservazione R.E., donna, 50 anni, fumatrice di circa 10 sigarette al giorno, in apparente stato di buona salute con nessuna terapia farmacologica in corso.

La paziente riferisce di essere stata sottoposta a estrazione dell'elemento 4.5 nel mese di giugno 2022. All'esame obiettivo locale emerge un'importante perdita di volume in senso vestibolo linguale (Fig. 1), ne consegue l'indicazione a effettuare una T.A.C. per poter valutare al meglio le dimensioni parodontali (Fig. 2).

Dato il riassorbimento della parete vestibolare si programma l'intervento di rigenerazione ossea attraverso l'ausilio di membrana non riassorbibile (d-PTFE CytoPlast Ti250) con innesto di materiale alloplastico (Fisiograft Ha Pasta, Ghimas) (Fig. 3).

Dopo aver eseguito anestesia loco-regionale sia vestibolare che linguale (articaina 4% con vasocostrittore 1.100000), si procede con l'incisione crestale in zona 4.5 procedendo intrasulcolare distalmente all'elemento 4.6 e mesialmente all'elemento 4.4, sia vestibolarmente che lingualmente (Fig. 4), rilasciando verticalmente solo mesialmente al 4.4.

Si procede allo scollamento a tutto spessore, in modo da esporre il difetto della parete vestibolare e all'eliminazione del tessuto di granulazione/cicatriziale presente attraverso manipolo dritto (1:40000) con fresa a palla in carburo di tungsteno (Fig. 5). Si eseguono fori per favorire il sanguinamento del tessuto osseo e la conseguente migrazione di fattori di crescita endogeni (Fig. 6). Utilizzando lo scollatore di Prichard si effettua l'allungamento del lembo linguale attraverso una trazione sull'inserzione di uno dei capi del muscolo miloioideo sulla superficie interna del lembo linguale. Utilizzando una lama 15c nuova si esegue un'incisione longitudinale nel periostio del lembo vestibolare.

Dopo aver adattato la membrana non riassorbibile si procede con il fissaggio attraverso micro viti di sintesi sul versante linguale, al posizionamento dell'innesto alloplastico (Fisiograft Ha Pasta, Ghimas) (Figg. 7, 8) e al successivo fissaggio della parete vestibolare (Fig. 9). A seguire viene effettuata la sutura con punti a materassaio orizzontale e continui (Fig. 10).

Si prescrive terapia antiobiotica (amoxicillina/acido clavulanico 1 g (1 x 3 x 4) e risciacqui con clorexidrina 0,2% 3 x 8. I punti vengono rimossi a distanza di 15 giorni.

A distanza di 7 mesi, dopo aver valutato radiograficamente la rimineralizzazione ossea (Fig. 11) si procede con il rientro chirurgico per la rimozione della membrana non riassorbibile (Figg. 12, 13), all'inserimento dell'impianto e si realizza una sutura a punti staccati (Figg. 14-15).

Le immagini successive mostrano il controllo radiologico pre-post intervento (Figg. 16-18) e il risultato protesico (Figg. 19, 20).

Pagina 9

Fig. 1

Fig. 2

Fig. 3

Fig. 4

Fig. 5

Fig. 6

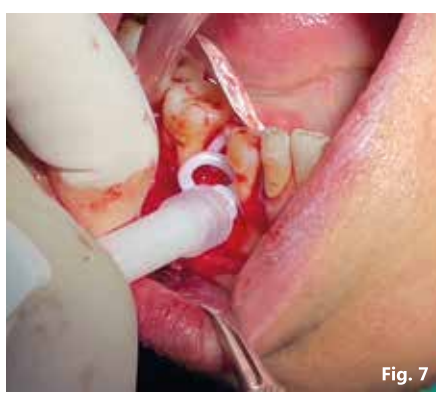
Fig. 7

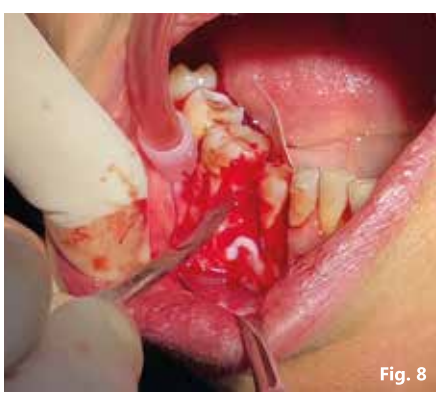
Fig. 8

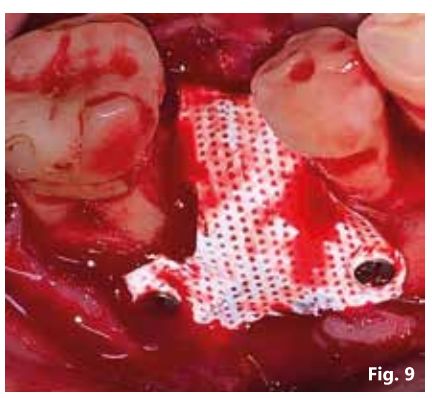
Fig. 9

Fig. 10

Fig. 11

Fig. 12

Fig. 13

Fig. 14

Fig. 15

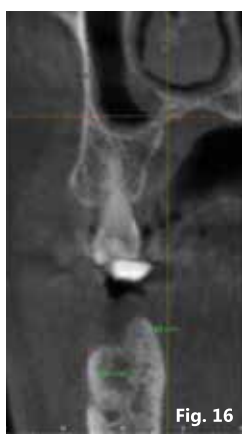
Fig. 16

Fig. 17

Fig. 18

Fig. 19

Fig. 20



Fig. 21

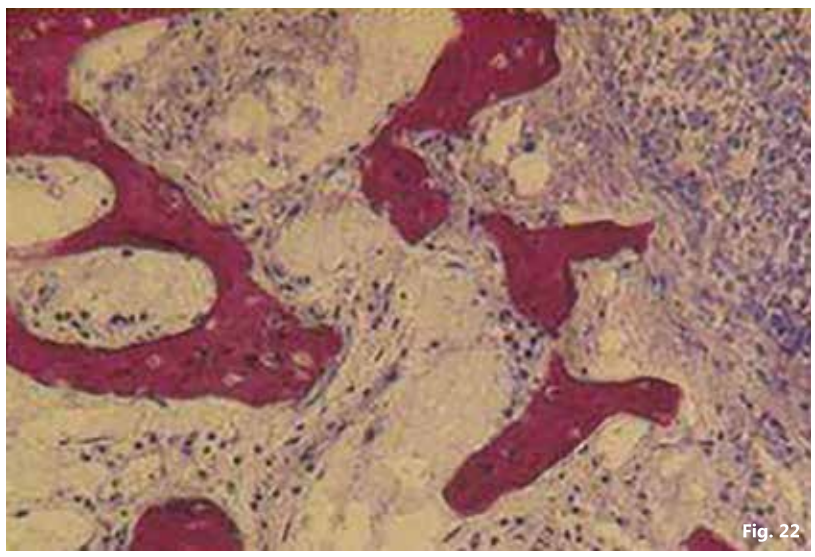
Fig. 22



Fig. 23

Pagina 8

Il materiale alloplastico utilizzato, Fisiograft Ha Pasta, presenta le seguenti caratteristiche:

- Dispositivo Medico CLASSE III;
- PLGA 21% (210 mg);
- Idrossiapatite 15% (150 mg);
- PEG 64% (640 mg).

Il copolimero PLGA è un mantenitore di spazio riassorbibile, tra il piano del difetto osseo e il tessuto connettivo, che permette agli osteociti di sostituirlo in un periodo relativamente breve (4-6 mesi), fino alla formazione di tessuto osseo naturale.

L'idrossiapatite garantisce una rapida vascolarizzazione, facilita l'avanzata degli osteoni e si comporta da mantenitore di spazio, costituendo l'impalcatura necessaria alle cellule per creare la nuova matrice ossea.

Risultato

L'incremento osseo ottenuto nel corso della riabilitazione si attesta intorno ai 5.5 mm in senso vestibolo linguale lungo tutta la parete vestibolare, garantendo quindi la possibilità di alloggiare l'impianto nel punto corretto. L'utilizzo del solo materiale alloplastico, tenuto in sede dalla membrana non riassorbibile, ha consentito al tessuto osseo di potersi riformare nelle quantità previste pre-operatoriamente.

Grazie alle proprietà alloplastiche di Fisiograft Ha Pasta derivanti dalla miscela di acido polilattico, acido poliglicolico PLGA e idrossiapatite, il processo di rimaneggiamento avviene nel periodo di 4-6 mesi 4-6 mesi (Figg. 21-23). Questo innovativo materiale si distingue come un efficace mantenitore di spazio, contribuendo a promuovere la rigenerazione ossea. Una volta completato il suo ciclo di azione, la Fisiograft Ha Pasta crea un ambiente propizio per la formazione di nuovo osso, rappresentando così una soluzione avanzata nel campo dell'odontoiatria.

A distanza di tre mesi si conclude il caso con il posizionamento della corona definitiva in zirconia avvitata.

Conclusioni

Alla luce dei risultati clinici e radiografici ottenuti e in base alla nostra breve esperienza possiamo concludere che l'utilizzo del materiale alloplastico a base di acido polilattico e poliglicolico rinforzato con idrossiapatite con l'ausilio di una membrana non riassorbibile si è dimostrato essere un valido presidio per il mantenimento dello spazio deputato alla ricostruzione del tessuto osseo. I tempi di riassorbimento e la sua natura hanno dato prova di poter raggiungere risultati in linea con le aspettative. L'assenza di residuato del materiale ha consentito di avere una rigenerazione con una composizione clinica sovrapponibile al tessuto osseo che, nel prossimo futuro, meriterà analisi istologiche per poter analizzare nel dettaglio la qualità del tessuto ottenuto.

Adv