IMPLANT TRIBUNE

The World's Implant Newspaper

NOVEMBRE 2023 www.dental-tribune.com ANNO XII, N. 4

Adv

L'INTERVISTA
Big data in implantologia – "Siamo all'inizio" 2

NEWS DAL MONDO
I ricercatori creano una guida sulla tecnologia della stampa 3D in implantologia 3

CASE REPORT
Riabilitazione nei settori frontali a livello del mascellare in paziente a rischio assoluto medio 4

SPECIALE REGENERATION
Biorigenerazione di una cresta post-estrattiva con biomateriali e gel a base di polinucleotidi e acido ialuronico 8

Ricostruzione alveolare minimamente invasiva in area estetica mediante "Lamina Shield" in paziente con fenotipo parodontale sottile 10

Ruolo della chirurgia osseo-resettiva nella terapia delle lesioni endo-parodontali: descrizione di un caso clinico 12

NOTIZIE DALLE AZIENDE 14

Adv

Big data in implantologia – "Siamo all'inizio"

Franziska Beier, Dental Tribune International

Un punto fondamentale della riunione congiunta EAO-DGI 2023 è stata la sessione sui big data e l'intelligenza artificiale in implantologia. Alla sessione ha partecipato il chirurgo orale e maxillo-facciale il Prof. Arjan Vissink della Facoltà di Scienze Mediche dell'Università di Groningen nei Paesi Bassi. In questa intervista, ha parlato di alcuni aspetti che ha affrontato durante la sua relazione, compreso lo stato attuale dei big data nel settore, le loro sfide e usi futuri.

Pagina 2

Ruolo della chirurgia osseo-resettiva nella terapia delle lesioni endo-parodontali: descrizione di un caso clinico

Giacomo Tarquini

Pagina 12

Adv

Big data in implantologia – "Siamo all'inizio"

Pagina 1

Prof. Vissink, quali possibilità offrono oggi i big data in odontoiatria, e cosa ci riserverà il futuro?

Pochissimi studi hanno utilizzato grandi dati in implantologia. Siamo all'inizio. Non si può ancora dire molto sull'impatto dei big data in implantologia per quanto riguarda la diagnosi, i profili di rischio e la prognosi. Finora sono stati effettuati solo studi sommari in questo settore. Tra gli aspetti esaminati figurano il tipo e il diametro dell'impianto utilizzato (indipendentemente dalla marca), indicazioni e applicazioni, ad esempio carico immediato o differito, e la necessità di un aumento osseo, oltre a considerazioni collegate alla salute generale, come il fumo, il diabete, le malattie immunologiche, la radioterapia nella regione della testa e del collo e i bifosfonati, inerenti alla sopravvivenza complessiva dell'impianto. È stato anche valutato se un chirurgo orale o un parodontologo avesse una migliore capacità nell'inserimento dell'impianto, ma non sono state valutate le indicazioni per il posizionamento dello stesso. È stato anche analizzato se gli impianti siano una buona soluzione per i pazienti anziani, in particolare per sostenere i restauri protesici e come altre malattie possano compromettere l'esito di un trattamento implantologico. I dati finora comunicati non sono sufficientemente solidi per orientare il processo decisionale.

Le innovazioni tecniche si stanno sviluppando più rapidamente che mai. Quando i big data saranno maggiormente utilizzati nello studio odontoiatrico?

Attualmente, i risultati degli studi sui big data in implantologia non vengono utilizzati direttamente per la pratica odontoiatrica quotidiana. Sono disponibili solo dati complessivi molto approssimativi e non sono adattati al singolo paziente. Non sono disponibili dati sul posizionamento e carico immediato o differito, sulle procedure in una o due fasi, sui casi in cui un sito implantare debba essere considerato compromesso, etc. Dovremmo iniziare a registrare meglio le procedure implantari, i restauri, le procedure utilizzate nella mascella superiore e inferiore, le situazioni che richiedono la rigenerazione ossea, la piattaforma implantare utilizzata e altro ancora. Da questi dati si potrebbero trarre migliori conclusioni generali ed eventualmente delle raccomandazioni migliori per il singolo paziente. Anche se le innovazioni si stanno evolvendo rapidamente, ci vorrà del tempo prima che lo studio odontoiatrico, e in particolare il singolo paziente, tragga beneficio da questi dati.

Può condividere alcuni consigli per gli odontoiatri che vogliono essere più coinvolti nell'uso dell'intelligenza artificiale e dei big data?

I dentisti dovrebbero iniziare con una descrizione uniforme delle procedure, come ad esempio un questionario standardizzato per la raccolta iniziale dei dati nel maggior numero possibile di pazienti. Sulla base di tali dati si potrebbero trarre conclusioni migliori, anche se non si tratta ancora di dati specifici per l'individuo e si applicano solo a livello di gruppo. Ci vorrà molto tempo prima che le conclusioni tratte dalla ricerca sui big data abbiano un impatto diretto sulla cura dei singoli pazienti.

Quali sfide comporta l'uso dei big data nello studio odontoiatrico?

I big data in implantologia sono in una fase embrionale. In primo luogo, si dovrebbe progettare una banca dati standardizzata in cui tutti i dettagli sul posizionamento e sul restauro implantare possano essere registrati in modo standardizzato. La standardizzazione delle registrazioni dei dati costituirà un punto di partenza per molti studi futuri. Successivamente, i dentisti che inseriscono gli impianti e/o realizzano le protesi per questi impianti dovrebbero prendersi il tempo di creare un record nella banca dati per ogni paziente che curano. Il tempo dedicato alla creazione della banca dati non potrà essere utilizzato per la cura dei pazienti, ma a lungo andare porterà avanti l'implantologia. Una volta che il processo di inserimento dei dati diventerà di routine per il dentista, il tempo richiesto per questa attività diventerà minimo.

L'uso delle moderne tecnologie solleva anche preoccupazioni per quanto riguarda la protezione dei dati. Come affrontare la questione? Ci sono altre considerazioni da analizzare per il trattamento dei dati medici personali?

Tutti i dati possono essere raccolti in forma anonima. Dobbiamo fare in modo che le compagnie assicurative o i soggetti che potrebbero trarre vantaggi finanziari non possano accedere a tali dati. Ad esempio, tutti i dati dei pazienti potrebbero essere codificati nella banca dati utilizzando un codice noto solo al medico curante. Successivamente, i dati specifici dell'impianto potrebbero essere aggiunti alla banca dati. Un esempio di grande documentazione è il caso della banca dati utilizzata per i pazienti affetti dalla sindrome di Sjögren, una rara malattia autoimmune che colpisce, tra l'altro, l'occhio (cheratocongiuntivite secca) e la bocca (iposalivazione, xerostomia). Più di 15.000 pazienti ben classificati con questa sindrome sono registrati in forma anonima in un database di grande valore che documenta la loro malattia. I responsabili dell'utilizzo dei dati e dell'elaborazione dei relativi rapporti di ricerca non hanno accesso alle cartelle cliniche dei pazienti. Quando i dati mancano o sono incompleti, il medico curante è invitato a fornire i dati mancanti, ove possibile. Dal punto di vista finanziario, non vi è quasi alcun sostegno.

Quali sono i tre messaggi principali della sua lezione all'EAO che ha voluto che i suoi partecipanti portassero a casa?

I big data in implantologia sono appena all'inizio. Non esiste un protocollo generalmente approvato su quali parametri valutare e come valutarli. In primo luogo, occorre definire il contenuto delle interrogazioni attraverso le quali verranno raccolti i dati, oltre a determinare le modalità di comunicazione di tali risposte.

Finora sono state segnalate solo tendenze molto generali per quanto riguarda l'implantologia.

Dobbiamo concordare la creazione di una banca dati standardizzata in cui registrare tutti i risultati relativi al trattamento implantare.

Franziska Beier
Dental Tribune International

Adv

IMPRINT
INTERNATIONAL
HEADQUARTERS

PUBLISHER AND CHIEF EXECUTIVE OFFICER: Torsten Oemus

CHIEF CONTENT OFFICER: Claudia Duschek

Dental Tribune International GmbH
Holbeinstr. 29, 04229 Leipzig, Germany
Tel.: +49 341 4847 4302
Fax: +49 341 4847 4173
General requests: info@dental-tribune.com
Sales requests: mediasales@dental-tribune.com
www.dental-tribune.com

Material from Dental Tribune International GmbH that has been reprinted or translated and reprinted in this issue is copyrighted by Dental Tribune International GmbH. Such material must be published with the permission of Dental Tribune International GmbH. ***Implant Tribune*** is a trademark of Dental Tribune International GmbH.

All rights reserved. © 2023 Dental Tribune International GmbH. Reproduction in any manner in any language, in whole or in part, without the prior written permission of Dental Tribune International GmbH is expressly prohibited.

Dental Tribune International GmbH makes every effort to report clinical information and manufacturers' product news accurately but cannot assume responsibility for the validity of product claims or for typographical errors. The publisher also does not assume responsibility for product names, claims or statements made by advertisers. Opinions expressed by authors are their own and may not reflect those of Dental Tribune International GmbH

dti Dental Tribune International

IMPLANT TRIBUNE ITALIAN EDITION
Anno XII Numero 4, Novembre 2023

MANAGING EDITOR - Patrizia Gatto

DIREZIONE SCIENTIFICA - Enrico Gherlone, Tiziano Testori

COMITATO SCIENTIFICO
Alberto Barlattani, Andrea Bianchi, Roberto Cocchetto, Ugo Covani, Mauro Labanca, Carlo Maiorana, Gilberto Sammartino, Massimo Simion, Paolo Trisi, Leonardo Trombelli, Ferdinando Zarone.

CONTRIBUTI
F. Beier, V. Foti, A. Hall Hoppe, M. Mozzati, F. Rivara, G. Tarquini.

REDAZIONE ITALIANA
Tueor Servizi Srl - redazione@tueorservizi.it
Coordinamento: Adamo Buonerba
C.so Enrico Tazzoli 215/13 - 10137 Torino
Tel.: 011 3110675 - 011 3097363

GRAFICA - Tueor Servizi Srl

GRAPHIC DESIGNER - Giulia Corea

STAMPA
Reggiani Print S.r.l.
Via D. Alighieri, 50
21010 Brezzo di Bedero (VA)

COORDINAMENTO DIFFUSIONE EDITORIALE
ADDRESSVITT srl

PUBBLICITÀ
Alessia Murari [alessia.murari@tueorservizi.it]

UFFICIO ABBONAMENTI
Tueor Servizi Srl
C.so Enrico Tazzoli 215/13
10137 Torino
Tel.: 011 3110675
segreteria@tueorservizi.it
Copia singola: euro 3,00

FSC www.fsc.org MISTO Carta da fonti gestite in maniera responsabile FSC® C102788

Dental Tribune Edizione Italiana fa parte del Gruppo Dental Tribune International che pubblica in 25 lingue in oltre 90 Paesi.

È proibito qualunque tipo di utilizzo senza previa autorizzazione dell'Editore, soprattutto per quanto concerne duplicati, traduzioni, microfilm e archiviazione su sistemi elettronici. Le riproduzioni, compresi eventuali estratti, possono essere eseguite soltanto con il consenso dell'Editore. In mancanza di dichiarazione contraria, qualunque articolo sottoposto all'approvazione della Redazione presuppone la tacita conferma alla pubblicazione totale o parziale. La Redazione si riserva la facoltà di apportare modifiche, se necessario. Non si assume responsabilità in merito a libri o manoscritti non citati. Gli articoli non a firma della Redazione rappresentano esclusivamente l'opinione dell'Autore, che può non corrispondere a quella dell'Editore. La Redazione non risponde inoltre degli annunci a carattere pubblicitario o equiparati e non assume responsabilità per quanto riguarda informazioni commerciali inerenti associazioni, aziende e mercati e per le conseguenze derivanti da informazioni erronee.

I ricercatori creano una guida sulla tecnologia della stampa 3D in implantologia

XI'AN, Cina: L'implantologia non riguarda più solo la fresatura. I progressi tecnologici nella produzione additiva hanno accelerato sia il ritmo con cui i dentisti possono fornire il trattamento implantare sia la misura in cui possono personalizzarlo. Per aiutare i medici a tenere il passo con i rapidi progressi, un team di ricercatori di Xi'an ha pubblicato una rassegna completa dello stato attuale della tecnologia di produzione additiva in implantologia. Per la comodità dei nostri lettori, abbiamo creato una sintesi della loro recensione, includendo alcune delle tecnologie che trattano.

Tecnologia di stampa 3D comunemente usata in implantologia

Senza approfondire troppo le numerose applicazioni possibili, quali guide chirurgiche e griglie in titanio per la rigenerazione, è fondamentale conoscere i fondamenti della stampa 3D in implantologia. I produttori nel campo dell'odontoiatria implantare utilizzano principalmente uno dei quattro principali processi di produzione additiva. La maggior parte dei medici riconoscerà gli acronimi che si riferiscono alle sottotecnologie di questi tipi, poiché le aziende di stampa 3D li utilizzano per pubblicizzare la loro specifica tecnologia.

Le quattro principali categorie di produzione additiva sono la fotopolimerizzazione in vasca (VPP), la fusione a letto di polvere (PBF), l'estrusione (MEX; nota anche come fabbricazione di filamenti fusi, FFF) e l'iniezione a getto. La VPP utilizza la luce per indurire la resina liquida strato dopo strato nella forma 3D desiderata. La PBF utilizza una fonte di calore come un laser o un fascio di elettroni per fondere i materiali in polvere, come plastica, metallo, ceramica e vetro, strato dopo strato per formare l'oggetto 3D. La MEX, probabilmente il metodo più noto, spinge il materiale (spesso plastica) attraverso un ugello riscaldato che si muove per depositare il materiale strato per strato secondo il disegno 3D. Il getto di materiale crea oggetti molto simili a una normale stampante a getto d'inchiostro, ma al posto dell'inchiostro, spruzza materiali liquidi che vengono istantaneamente polimerizzati dalla luce UV.

La VPP comprende tre sottotecnologie distinte. La prima metodologia è la stereolitografia (SLA), che utilizza un laser UV ad alta intensità per polimerizzare la resina, tracciando ogni strato dell'oggetto. È l'ideale per creare oggetti dettagliati e precisi, ma è una tecnologia più lenta perché deve disegnare ogni livello. L'elaborazione digitale della luce (DLP) è il secondo metodo. A differenza di SLA, che polimerizza la resina bit per bit, la DLP proietta la luce su tutto lo strato dell'oggetto stampato in una sola volta, rendendo il processo più veloce. Tuttavia, la DLP potrebbe non fornire tanti dettagli come la SLA. La terza tecnica è la Continuous Liquid Interface Production (CLIP), una versione più veloce del DLP. Nella CLIP, l'oggetto viene estratto dalla vasca di resina mentre la luce UV proietta costantemente sullo strato successivo. Uno strato di ossigeno impedisce alla resina di polimerizzare sul fondo della vasca, consentendo una stampa continua e una produzione rapida.

La PBF viene comunemente utilizzata per creare parti metalliche utilizzate in odontoiatria, ad esempio impianti in titanio e strutture in cobalto-cromo, fabbricate mediante fusione laser selettiva (SLM) o sinterizzazione laser selettiva (SLS). La SLM fonde completamente la polvere (tipicamente metallica) per formare ogni strato dell'oggetto. Viene tipicamente utilizzato per realizzare parti forti e dense. Al contrario, la SLS non scioglie completamente la polvere. Invece, la riscalda fino a quando non si incolla insieme per formare l'oggetto, e la SLS viene solitamente utilizzata con polveri di plastica o ceramica. Il terzo sottotipo di produzione di PBF è la fusione del fascio di elettroni (EBM), che è simile alla SLM ma utilizza un fascio di elettroni al posto del laser. Questa tecnologia presenta i vantaggi di un elevato utilizzo di energia e di un'elevata densità di potenza, rendendola adatta per la produzione di impianti.

Per quanto riguarda le tecnologie MEX, molti medici avranno familiarità con la modellazione a deposizione fusa (FDM). La FDM fonde il filamento termoplastico ed estruso sulla piattaforma di costruzione, creando l'oggetto strato per strato. Si tratta di un metodo economico e popolare per gli hobbisti e per la prototipazione, ma non offre lo stesso livello di dettaglio della SLA.

Per i pezzi che richiedono una risoluzione più elevata, la sabbiatura del materiale, in particolare la tecnologia PolyJet, è un'opzione utile che non richiede un processo di polimerizzazione secondario e offre una maggiore precisione rispetto a quella possibile con SLA.

Produzione di guide chirurgiche

Le guide chirurgiche sono state prodotte con la stampa 3D per più di dieci anni. Essendo veloce ed economica, la SLA è la tecnologia più utilizzata per la fabbricazione di guide, ma la tecnologia la PolyJet ha dimostrato di produrre guide più accurate.

Fattori che influenzano l'accuratezza delle guide chirurgiche:

- Errori di sistema: questi errori vengono generati durante la scansione CBCT e la conversione dei dati è al di là del controllo umano.
- Errori di fabbricazione: questi sono associati al tipo di stampante 3D utilizzata, alla scelta dei materiali di stampa, all'uso di strutture di supporto, al metodo di taglio e ai tipi di software.
- Spessore dello strato e angolo di costruzione: la ricerca indica che la stampa con uno spessore dello strato di 50 µm fornisce dimensioni guida complessive migliori rispetto alla stampa a 100 µm. Inoltre, stampando con angoli di costruzione di 0° e 45° si ottengono le guide chirurgiche più accurate.
- Altri fattori: ulteriori considerazioni possono influenzare l'accuratezza delle guide chirurgiche, come la posizione della guida, il metodo di bloccaggio, il tipo di guida, l'approccio del lembo, il sistema dell'impianto, il metodo di sterilizzazione e la modalità di supporto (ossia ossa, tessuti molli o denti).

Fabbricazione di impianti

Gli impianti personalizzati possono essere realizzati per imitare da vicino la radice naturale del dente, creando un impianto personalizzato analogo alla radice. Questa personalizzazione permette all'impianto di adattarsi meglio alla presa di estrazione, migliorandone la stabilità e imitando il profilo gengivale naturale. I dati delle scansioni CT o CBCT vengono utilizzati per costruire un modello 3D dei denti, quindi il software CAD viene utilizzato per progettare l'impianto, che viene poi stampato. L'intero processo assicura che la conduzione e la distribuzione delle sollecitazioni siano simili a quelle dei denti naturali. La stampa 3D consente inoltre di creare impianti adatti al paziente, meno personalizzati degli impianti analogici alla radice, ma comunque ottimizzati per esigenze specifiche del paziente, come ad esempio impianti di diametro ridotto per pazienti con insufficiente larghezza ossea alveolare.

Titanio, leghe di titanio e zirconio sono i materiali primari utilizzati per gli impianti stampati in 3D. Alcuni ricercatori hanno proposto di utilizzare il titanio per la parte della radice e lo zirconio per l'avambraccio per l'osteointegrazione ideale e l'adesione dei tessuti molli.

Ulteriore potenziali ottimizzazioni con la stampa 3D

Gli autori della recensione includono aggiuntivi approfondimenti su ulteriori usi della stampa 3D in implantologia, oltre a discutere i materiali emergenti, le tecnologie e le innovazioni di cui i medici dovrebbero prendere nota.

La stampa 3D ha molteplici applicazioni nella fase di restauro della terapia implantare e può offrire numerosi vantaggi rispetto alle tecniche tradizionali. L'uso delle tecnologie di stampa 3D non solo aumenta l'efficienza e la precisione, ma riduce anche il rischio di errori e lo spreco di materiale. Tuttavia, occorre prestare attenzione alla scelta della tecnologia di stampa 3D, alla scelta dei materiali e al processo di stampa per garantire che i prodotti risultanti soddisfino le norme richieste.

Lo studio, intitolato "Additive manufacturing technologies in the oral implant clinic: A review of current applications and progress", è stato pubblicato online il 20 gennaio 2023 su *Frontiers in Bioengineering and Biotechnology.*

Anisha Hall Hoppe
Dental Tribune International

Adv

IL VERO VOLUME PRATICO
SULLA CHIRURGIA DEGLI OTTAVI

ESTRAZIONE dei
TERZI MOLARI

AUTORE
Youngsam Kim

EDIZIONE ITALIANA

CO-AUTORI
Michela Boccuzzi
Angelo Cardarelli
Saverio Cosola
Ugo Covani
Lorenzo Degl'Innocenti
Biagio Di Dino
Tommaso Fattorini
Enrica Giammarinaro
Flavio Giubilato
Simone Marconcini
Giovanni B. Menchini Fabris
Young Min Park

624 pagine
2700 immagini

Prezzo € 240

PER INFORMAZIONI E ACQUISTO Tueor Servizi Srl | Tel. 011 311 06 75 | info@tueorservizi.it | shop.tueorservizi.it

Riabilitazione nei settori frontali a livello del mascellare in paziente a rischio assoluto medio

Marco Mozzati

Il seguente caso clinico descrive il percorso riabilitativo di una donna di 73 anni, con storia clinica di malattia oncologica, extrasistole parossistica, ipertensione post-menopausale e osteoporosi lieve, in terapia con antipertensivo, betabloccante, colecalciferolo 50.000 U.I. a settimane alterne e, saltuariamente, un integratore di sali minerali.

Essendo la paziente in cura da anni, eravamo già in possesso di informazioni relative al suo rischio emotivo. Alla rivalutazione MDAS è emersa una situazione pressoché invariata rispetto alle precedenti, con un punteggio di 15; la paziente stessa ha negato particolari fobie. Sin da subito è stata molto ferma nelle proprie intenzioni, richiedendo una soluzione a lungo termine per il ripristino dell'estetica del suo sorriso, con particolare riferimento alle ricostruzioni protesiche degli elementi centrali, non più soddisfacenti per via delle frequenti cementazioni e dei problemi estetici e psicologici, nonché pratici, che questo evento comporta.

All'esame orale, infatti, era ben visibile che il problema della paziente era rappresentato dal manufatto protesico su 1.1 e 2.1 (Fig. 1).

Dal punto di vista parodontale, era possibile osservare lievi depositi di placca e tartaro con infiammazione marginale, ma sondaggio fisiologico e assenza di malattia parodontale.

L'indagine radiografica evidenziava un'infiltrazione che si estendeva oltre i margini protesici di 1.1 e 2.1 e ne determinava l'irrecuperabilità; vi era anche presenza di moncone privo di sigillo (Fig. 2). Valutato il rischio assoluto come medio e in assenza di fattori predittivi negativi, abbiamo proposto alla paziente una seduta di ablazione tartaro e studio del caso mediante CBCT, per valutare la possibilità di eseguire una riabilitazione implantoprotesica mediante estrazione degli elementi centrali con posizionamento implantare e protesizzazione immediata.

Si è proposto un piano di trattamento così impostato:

- seduta di igiene con contestuale lezione e impostazione della profilassi antibiotica;
- impronte per studio del caso, confezionamento della dima chirurgica e dei provvisori per il carico immediato;
- rivalutazione degli esami ematici precedentemente richiesti;
- intervento di estrazione elementi 1.1 e 2.1 e posizionamento implantare;
- consegna della protesi provvisoria a 1 ora dall'intervento implantare.

Sebbene dalla compilazione MDAS non fossero emerse fobie né stati di ansia, per via della patologia cardiaca si è comunicato alla paziente che l'intervento sarebbe stato eseguito con la monitorizzazione dei parametri vitali e che le sarebbe stato posizionato un accesso venoso periferico per somministrazione di lieve ansiolitico, utile a prevenire problematiche aritmiche soprattutto durante l'infiltrazione di anestetico nei settori frontali. Come da protocollo, la paziente è stata istruita sia oralmente sia per iscritto sulle modalità di somministrazione dell'ansiolisi farmacologia e sull'impossibilità di condurre un veicolo dopo l'intervento.

Si è impostata la profilassi antibiotica con amoxicillina e acido clavulanico (compresse da 1 grammo), da assumere ogni 12 ore dalla sera prima dell'intervento.

Accolta il giorno dell'intervento, le è stata dedicata una saletta privata, dove è avvenuta anche la compilazione della check-list e dove la paziente è potuta rimanere dopo l'intervento per consentire il recupero post ansiolisi. Le è stata somministrata la premedicazione per bocca con 13 gocce di delorazepam e, subito dopo, è stata fatta accomodare nell'ambulatorio chirurgico; sono stati rilevati i parametri vitali, che risultavano essere nella norma (la paziente è stata edotta di dover assumere le sue abituali terapie anche il giorno dell'intervento). Grazie al monitor multiparametrico dotato di elettrodi, è stata possibile anche una monitorizzazione Ecg a 5 derivazioni.

È stato reperito un accesso venoso periferico e a distanza di circa 30 minuti dalla premedicazione con delorazepam e somministrati 2 cc di diazepam, precedentemente diluito come da protocollo con soluzione fisiologica allo 0,9%.

Somministrata l'anestesia locale, si è proceduto con estrazione degli elementi 1.1 e 2.1, con l'ausilio dello strumento a ultrasuoni.

La sequenza delle immagini 3-6 mostra l'estrazione dei monconi con tecnica delicata. Si noti la perfetta conservazione delle mucosa. Con tecnica mista di estrazione e preparazione del tunnel (entrambi i siti sono stati trattati con ultrasuoni e frese protocollo di fresatura biologica BTI) e dopo aver inserito il PRGF, sono stati inseriti due impianti tipo BTI UNIVERSAL, entrambi misura 4 * 13, avvitati a 50 Ncm. Su di essi sono stati collocati due transepiteliali intermedi protesici dritti h2 (Figg. 7-19).

Pagina 5

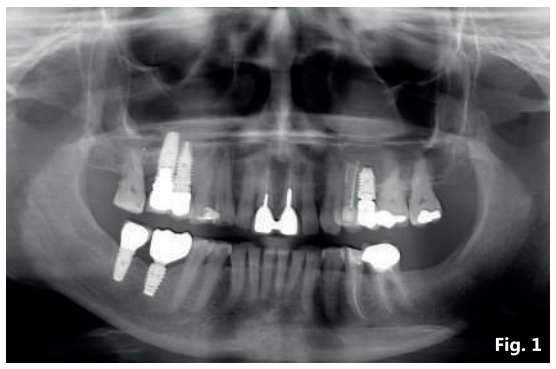
Fig. 1

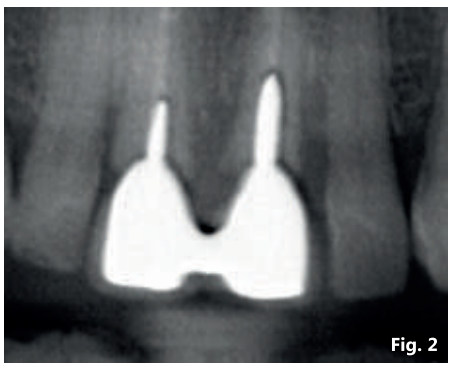
Fig. 2

Fig. 3

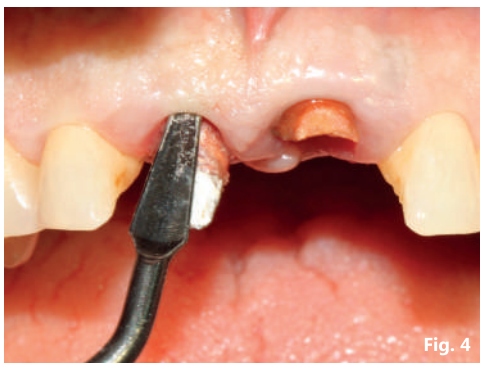
Fig. 4

Fig. 5

Fig. 6

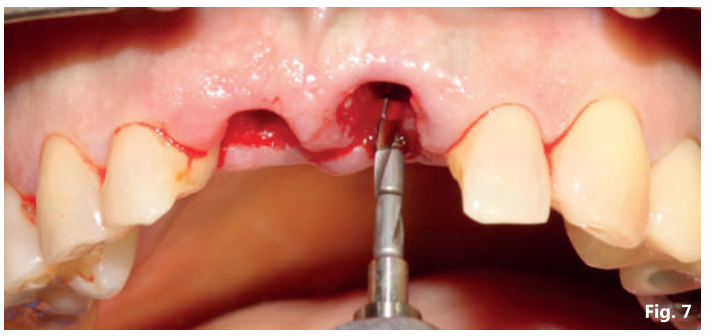
Fig. 7

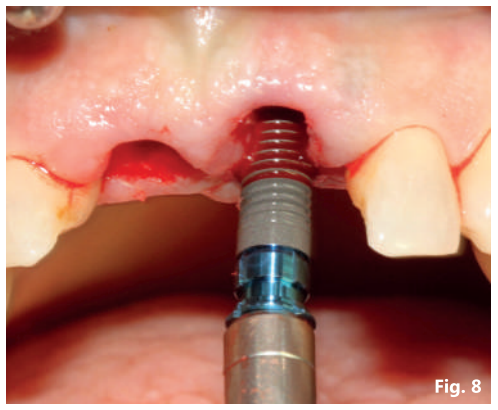
Fig. 8

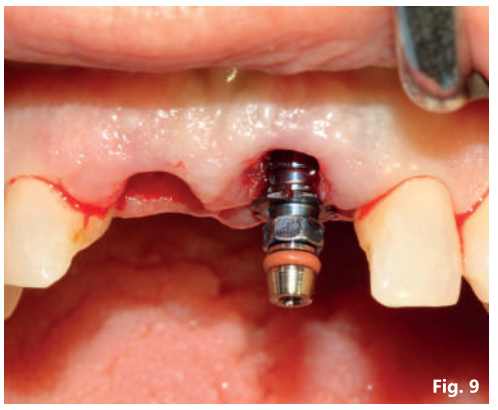
Fig. 9

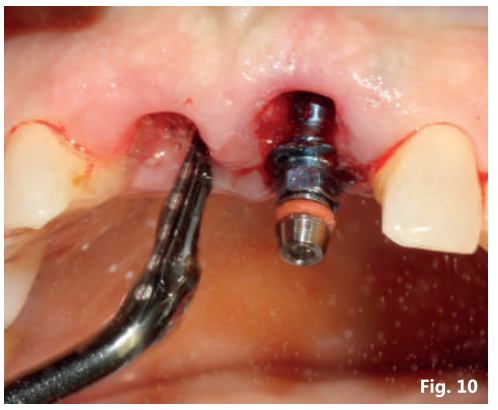
Fig. 10

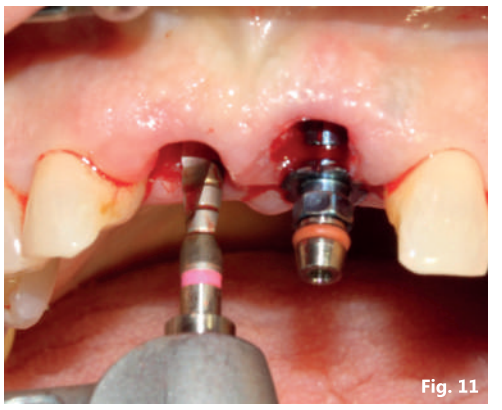
Fig. 11

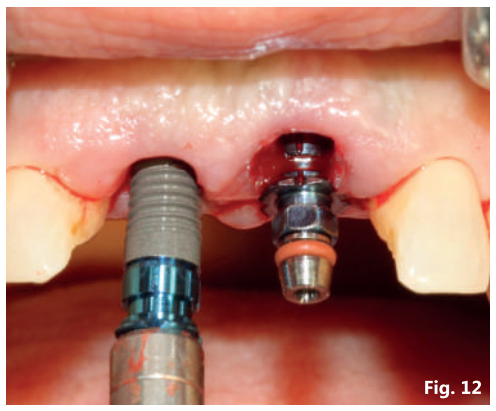
Fig. 12

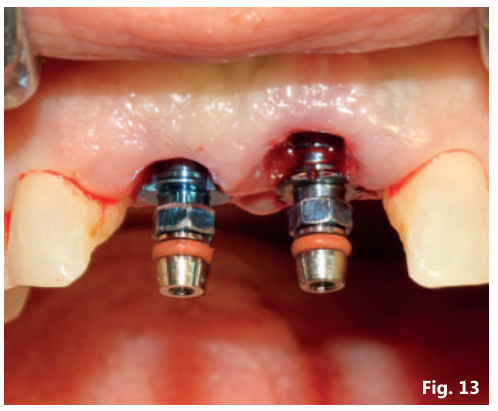
Fig. 13

Fig. 14

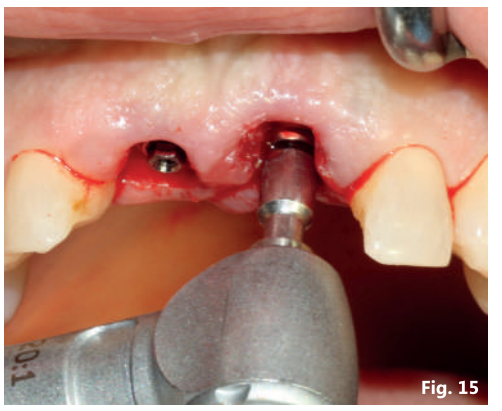
Fig. 15

Pagina 4

Il protocollo operativo per l'allestimento dei denti provvisori a carico immediato prevede l'utilizzo di una dima portaimpronta, ricavata dal modello maestro dopo la ceratura diagnostica e la resinatura del provvisori. I cilindri protesici vengono bloccati al portaimpronta con una resina fotopolimerazzante per garantire la corretta posizione degli impianti, e con l'ausilio di un materiale da impronta, si ultima la fase, in modo da trasferire al tecnico anche i profili gengivali (Figg. 18-21). Nella figura 22 viene mostrato il provvisorio avvitato sugli intermedi e nella figura 23 la radiografia endorale. La protesi provvisoria, oltre a garantire alla paziente una buona estetica deve essere allestita in modo da sigillare molto bene l'alveolo post-estrattivo fintanto che il tessuto di granulazione non avrà colmato il gap tra impianto e corticale ossea. A quel punto potranno essere rimodellati i profili per accompagnare la guarigione.

A distanza di 14 giorni sono stati smontati i provvisori, il tessuto di granulazione ha colmato completamente i gap tra impianto e corticale residuo e la paziente non lamentava alcuna sintomatologia (Figg. 24, 25).

A un mese dall'intervento la paziente al controllo mostrava buona stabilità dei tessuti e in generale ottima guarigione. I profili degli elementi sono stati modellati e lucidati in modo da ottenere margini protesici identici. A 3 mesi è stato smontato il manufatto, eseguito un controllo di guarigione e programmata la fase di protesizzazione con protesi definitiva in ceramica. Le figure 26 e 27 mostrano le immagini cliniche della zona trattata e i reperti radiologico a 24 mesi dal carico definitivo.

Il seguente case report è un estratto del libro "Gestione del percorso chirurgico implantare nei pazienti con malattie sistemiche" edito Tueor Servizi.

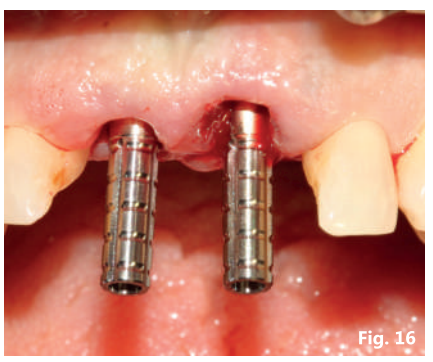
Fig. 16

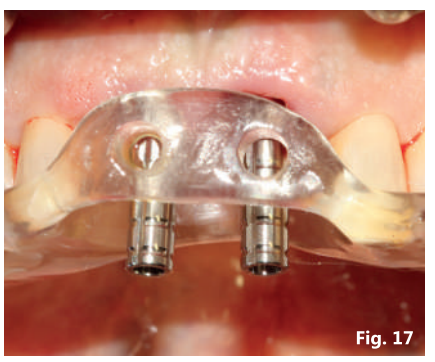
Fig. 17

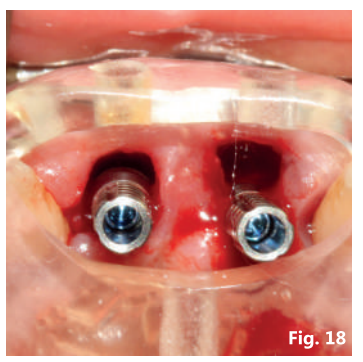
Fig. 18

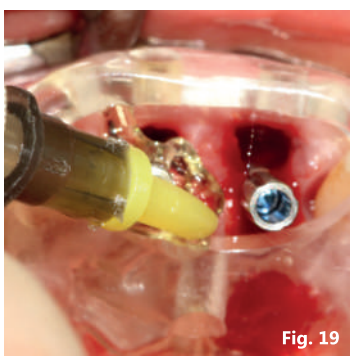
Fig. 19

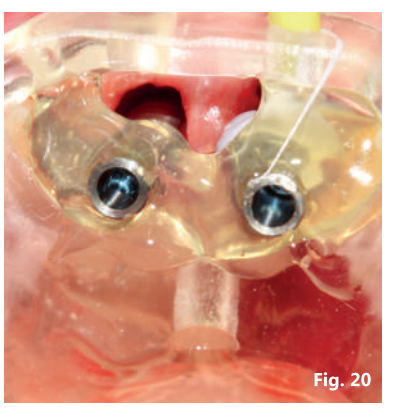
Fig. 20

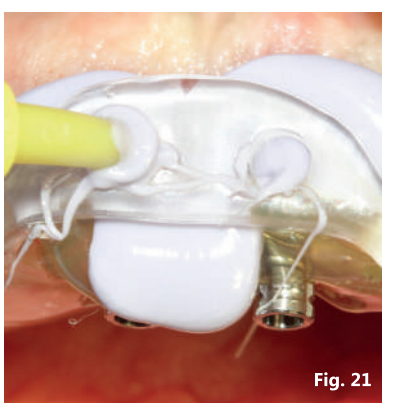
Fig. 21

Fig. 22

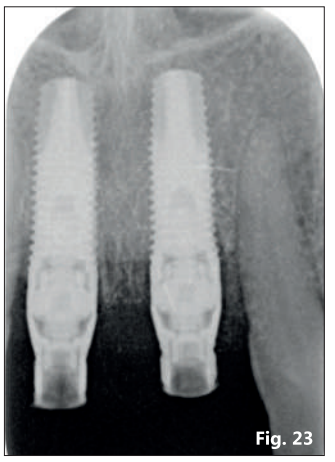
Fig. 23

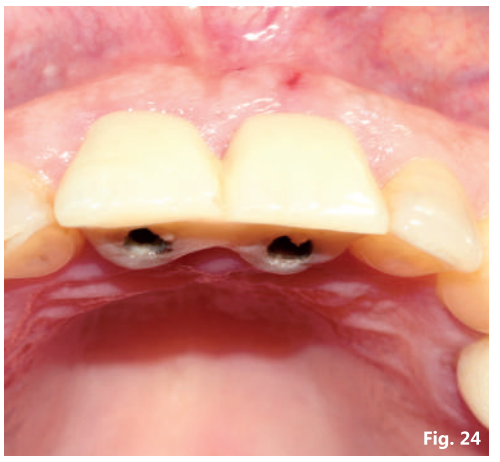
Fig. 24

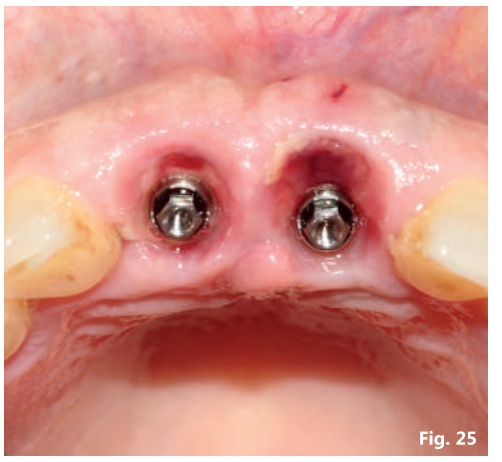
Fig. 25

Fig. 26

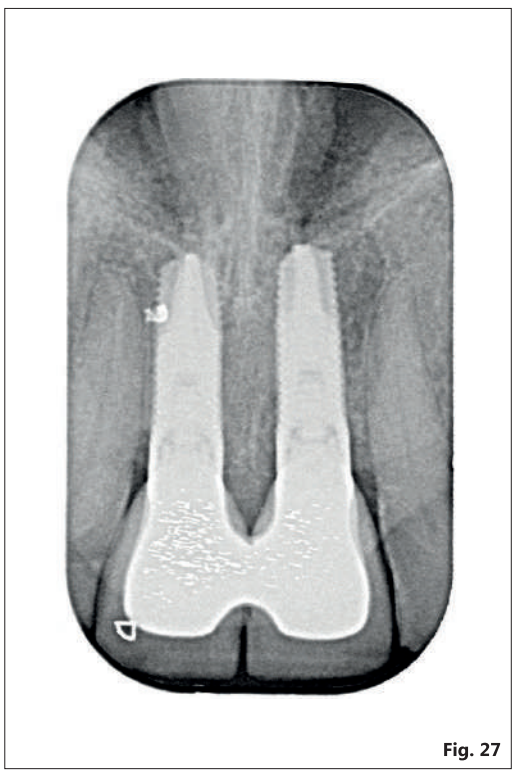
Fig. 27

GESTIONE DEL PERCORSO CHIRURGICO IMPLANTARE NEI PAZIENTI CON MALATTIE SISTEMICHE

Marco MOZZATI

Federica RUSSO Renato POL Giuliana MUZIO

€ 190

Sfoglia l'anteprima

PER INFORMAZIONI E ACQUISTI
Tueor Servizi Srl
Tel. 011 311 06 75 | 350 059 09 51
info@tueorservizi.it | shop.tueorservizi.it

Adv

Un Professore giapponese pubblica una panoramica per rendere l'apprendimento dell'IA in odontoiatria facile

GIFU, Giappone: Per i medici che lottano per tenere il passo con i costanti sviluppi nel campo dell'intelligenza artificiale (IA) in odontoiatria, il Prof. Akitoshi Katsumata, presidente del Dipartimento di Radiologia Orale presso la scuola dentale dell'Università Asahi di Gifu, ha fornito una chiara panoramica delle sue applicazioni nel campo dell'imaging diagnostico dentale. Il seguente articolo è un breve riassunto delle spiegazioni del Prof. Katsumata.

L'apprendimento automatico e altri campi dell'intelligenza artificiale (IA) hanno trovato significative applicazioni nella rappresentazione diagnostica dentaria dall'inizio del ventunesimo secolo. La radiografia digitale e la CBCT hanno rimodellato l'odontoiatria, portando allo sviluppo di sistemi di rilevamento e diagnosi computer assistiti. Questi progressi hanno permesso ai dentisti di identificare diverse condizioni, tra cui lesioni del seno mascellare, le alterazioni ossee mandibolari correlate all'osteoporosi e la calcificazione dell'arteria carotidea, con notevole precisione.

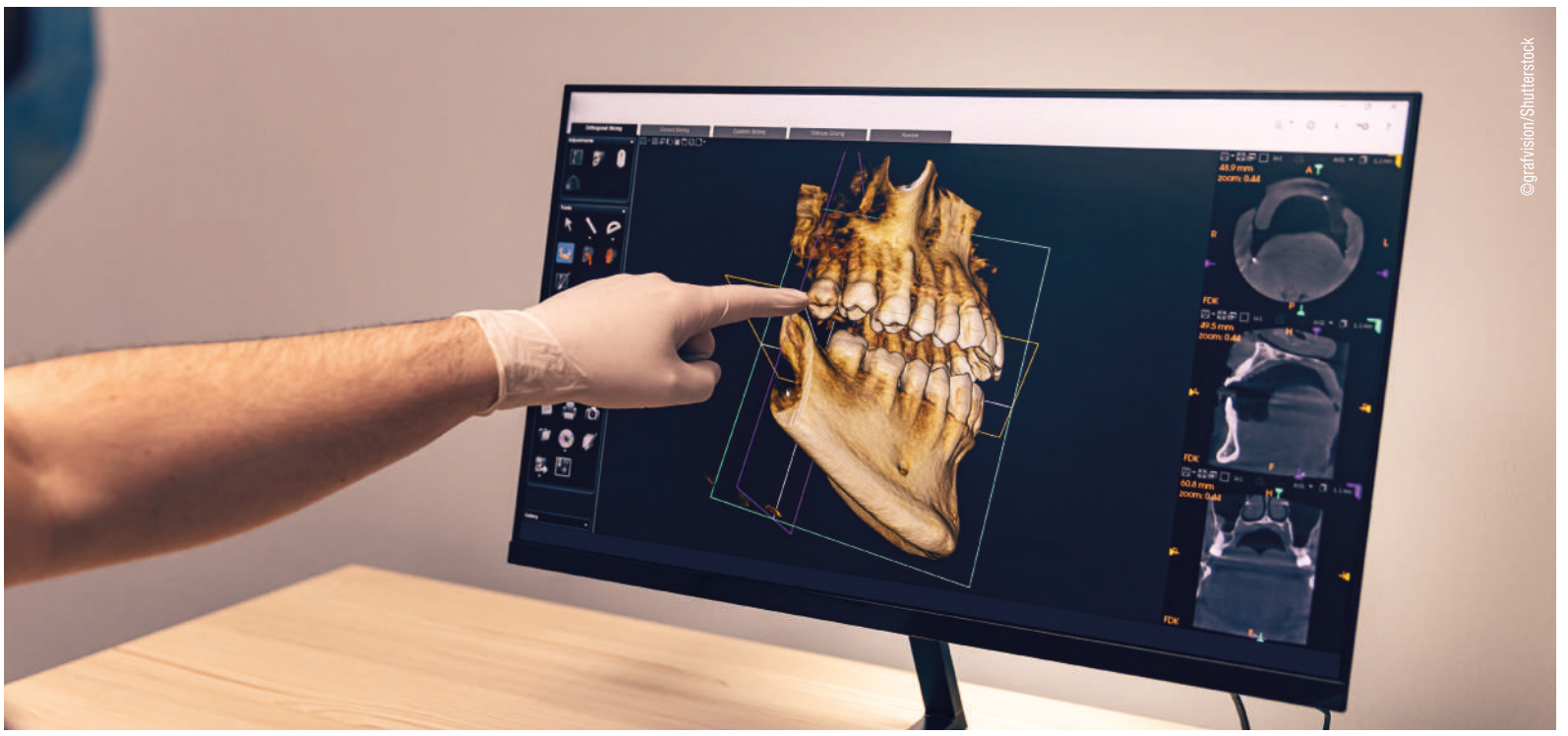
©grafvision/Shutterstock

I sistemi di individuazione precoce e di diagnosi si basavano su regole e conoscenze artigianali per ottenere specifiche scoperte radiografiche. Tuttavia, dall'inizio degli anni 2010, l'apprendimento automatico, in particolare il deep learning (DL), ha acquisito importanza nei sistemi di rilevamento e diagnosi. Il DL sfrutta le reti neurali ispirate alla struttura del cervello umano, consentendogli di eccellere nell'analisi delle immagini, nell'elaborazione del linguaggio naturale, nell'analisi predittiva e nel controllo dei sistemi meccanici. Nell'imaging diagnostico dentale, le applicazioni di IA hanno progredito costantemente attraverso varie modalità, quali la radiografia intraorale, la radiografia panoramica e la CBCT.

Il compito di classificazione svolge un ruolo fondamentale nell'identificazione delle posizioni dei denti sulle radiografie periapicali, dove la distinzione tra mascella e mandibola e lato sinistro e destro può essere difficile. Il DL offre una soluzione precisa per l'identificazione dentale. È importante sottolineare che le interfacce grafiche di facile utilizzo hanno reso il deep learning accessibile ai dentisti senza competenze di programmazione.

L'accuratezza delle etichette di classificazione iniziali assegnate dall'uomo è fondamentale per le attività di classificazione supervisionate, in cui un modello di apprendimento automatico viene addestrato a classificare i dati in categorie predefinite. Ad esempio, il deep learning può identificare con precisione i denti soprannumerari impattati sulla base di criteri chiari. Al contrario, la diagnosi di morfologia della corteccia mandibolare, indicativa di osteoporosi, può richiedere l'osservazione di esperti. Identificare le lesioni periapicali, come le cisti radicolari, presenta ulteriori sfide.

Le attività di rilevamento delle regioni in DL coinvolgono l'intelligenza artificiale che impara dalle regioni di interesse annotate dagli esperti per definire automaticamente le regioni di interesse nelle immagini. Ciò è essenziale per la classificazione dei risultati radiografici positivi e negativi. Le applicazioni dentali includono la rilevazione di problemi del seno mascellare e lesioni radiolucenti nella mandibola.

Il rilevamento automatico dei denti nella radiografia panoramica rappresenta un importante passo avanti. Questa tecnica non solo aiuta nella diagnosi delle malattie dentali, ma anche nell'identificazione post mortem dopo disastri naturali. Tuttavia, la sovrapposizione dei denti nelle immagini panoramiche può complicare il processo di identificazione.

Il compito di segmentazione dei processi di DL divide un'immagine in segmenti distinti, distinguendo gli oggetti dallo sfondo. La segmentazione semantica utilizza i colori per separare gli oggetti, mentre la segmentazione delle istanze identifica le singole istanze della stessa classe. Questa tecnica è adatta per l'identificazione dentale nelle radiografie panoramiche con una visione chiara. Le attività di segmentazione completano il rilevamento della regione e sono essenziali per tracciare con precisione il profilo delle strutture bersaglio e delle lesioni. Esempi includono l'estrazione del canale mandibolare e del seno mascellare nelle radiografie panoramiche e la segmentazione delle lesioni periapicali.

L'IA generativa comprende la creazione di nuovi contenuti, come testo e immagini, attraverso modelli di DL. Questi modelli sono stati utilizzati per ridurre il rumore delle immagini e perfezionare le immagini dentali, migliorando l'interpretazione e la diagnosi. Inoltre, l'IA generativa aiuta nella creazione di caratteristiche dentali e facciali specifiche per il paziente, assistendo nelle spiegazioni del trattamento e nel CAD.

Lo studio, intitolato "Deep learning and artificial intelligence in dental diagnostic imaging", è stato pubblicato nel numero di dicembre 2023 del *Japanese Dental Science Review*.

Anisha Hall Hoppe
Dental Tribune International

Adv

Geistlich

REGENFAST: la potenza della biorigenerazione



Geistlich Biomaterials Italia S.r.l.
a Socio Unico
Via Castelletto, 28
36016 Thiene (VI)

Grazie all'introduzione di un'ulteriore innovazione nel portfolio prodotti Geistlich, siamo riusciti a portare la rigenerazione ad un nuovo livello: la biorigenerazione, ridisegnando le possibilità cliniche nell'ambito della rigenerazione orale.

La biorigenerazione è il potenziamento e l'ottimizzazione delle attività fisiologiche delle cellule coinvolte nei naturali processi rigenerativi dei tessuti del corpo umano, grazie all'attività di molecole organiche quali i polinucleotidi.

Lo abbiamo appreso dalla biologia: le cellule possono migrare in una struttura o scaffold in base alle necessità del nostro corpo, ricevendo e inviando in continuazione segnali per potenziare e adattare il proprio comportamento e le proprie attività. Questo avviene anche per i tessuti duri come l'osso e i tessuti molli come le mucose.

Ma cosa sono i polinucleotidi? Sono molecole organiche di origine naturale, totalmente riassorbibili e altamente purificate mediante il processo sviluppato dall'Officina Bio-farmaceutica Mastelli di Sanremo. Grazie all'azione sinergica con l'acido ialuronico, creano un microambiente idratato e protettivo, conferendo proprietà meccaniche ed elastiche al tessuto, facilitando la crescita delle cellule e migliorando la vitalità.

Nasce così REGENFAST, l'unico gel viscoelastico contenente polinucleotidi che supporta la rigenerazione tissutale.

Nelle terapie biorigenerative REGENFAST si combina perfettamente con i biomateriali Geistlich e sono diverse le sue indicazioni di utilizzo: nei difetti parodontali, nell'incremento dei tessuti molli, nella rigenerazione ossea guidata con le griglie custom-made, nel trattamento delle recessioni, nell'aumento del tessuto cheratinizzato, nella preservazione della cresta alveolare.

Un singolo prodotto adatto a diverse necessità cliniche: per te e per il tuo paziente.

Riferimenti bibliografici

- *Colangelo M et al., Appl. Sci. 2021, 11(10), 4405.*

Adv

Biorigenerazione di una cresta post-estrattiva con biomateriali e gel a base di polinucleotidi e acido ialuronico

Federico Rivara, Centro Universitario di Odontoiatria, Università degli Studi di Parma

Introduzione

La presenza di un volume osseo adeguato è un requisito necessario per il posizionamento ottimale dell'impianto. Idealmente, una cresta alveolare di almeno 5-7 mm è necessaria per consentire l'inserimento implantare, per prevenire possibili deiscenze post-operatorie e mantenere stabile la mucosa marginale. Tuttavia, questo requisito in molti casi non è presente; l'estrazione di denti, la malattia parodontale e i traumi portano spesso a creste deficitarie. Sono state proposte e valutate diverse tecniche per la ricostruzione delle creste deficitarie[1]. La rigenerazione ossea guidata (GBR) è una procedura ben documentata e predicibile, eseguita prima o simultaneamente all'inserimento degli impianti[2,3]. Lo scopo della GBR è quello di rigenerare i tessuti duri mancanti, basandosi sul principio che una membrana barriera limita la crescita dei tessuti molli, consentendo la ricostruzione del difetto osseo da parte delle cellule osteoprogenitrici. Tra i sostituti ossei disponibili, l'osso bovino deproteinizzato, in associazione con la membrana riassorbibile in collagene, ha mostrato ottimi risultati nel tempo nella preservazione e rigenerazione delle creste alveolari[4-6]. In generale, nelle procedure rigenerative, si raccomanda di posizionare la membrana sotto il lembo e di ottenere una chiusura primaria della ferita; tuttavia questa condizione non è sempre attuabile. Un possibile approccio è la stabilizzazione della membrana senza coprirla con i margini del lembo e ottenere una guarigione per seconda intenzione, procedura che si è dimostrata sicura e predicibile in caso di preservazione della cresta o inserimento immediato dell'impianto[7, 8].

Al fine di potenziare e ottimizzare i processi rigenerativi è possibile avvalersi dell'azione di molecole organiche quali i polinucleotidi (PN). I PN sono utilizzati clinicamente da quasi 20 anni in diversi dispositivi medici per le loro proprietà di guarigione delle ferite[8]. Studi clinici e pre-clinici hanno dimostrato che i PN sono in grado di stimolare la produzione di proteine della matrice extracellulare, aumentare il tasso di crescita e l'attività metabolica dei fibroblasti cutanei e gengivali e degli osteoblasti[9-11].

Obiettivi

Lo scopo del seguente caso clinico è quello di presentare la Biorigenerazione di una cresta post-estrattiva. La Biorigenerazione è basata sull'uso del gel viscoelastico a base di PN e acido ialuronico (REGENFAST, Officine Biofarmaceutiche Mastelli) in associazione all'osso bovino deproteinizzato (Geistlich Bio-Oss, Geistlich Pharma) e la membrana riassorbibile in collagene (Geistlich Bio-Gide Compressed, Geistlich Pharma).

Descrizione del caso

La paziente, 45 anni, si presenta inviata dal collega il quale, durante il ritrattamento endodontico del sito 4.5 ha rilevato una frattura dell'elemento. Al sondaggio l'elemento presentava parodonto intatto a livello interprossimale e linguale mentre relativamente alla porzione vestibolare vi era la presenza di sondaggio aumentato per il riassorbimento della teca ossea vestibolare e una recessione dei tessuti molli in corrispondenza di una abrasione cervicale dell'elemento (possibile causa della frattura) (Fig. 1). La prognosi del dente è stata giudicata infausta e pertanto si è deciso di optare per la sostituzione dell'elemento con un impianto. Successivamente alla somministrazione dell'anestetico si è proceduto all'apertura di un lembo mucoperiosteo con incisione di scarico mesiale per accedere alla cresta ed estrarre l'elemento (Fig. 2). Una volta rimossa la radice si è effettuata la revisione dell'alveolo e si è proceduto a innestare una combinazione di Geistlich Bio-Oss e gel REGENFAST (Fig. 3) in proporzione 3:1 per riempire la porzione contenitiva dell'alveolo e per ricostruire la parete vestibolare mancante (Fig. 4). Il biomateriale è stato successivamente coperto con l'applicazione di una membrana in collagene Geistlich Bio-Gide Compressed imbibita di REGENFAST (Fig. 5). A causa della vicinanza con l'emergenza del nervo alveolare inferiore e per non ridurre la quota di tessuto cheratinizzato, si è optato per una guarigione per seconda intenzione (Fig. 6).

Pagina 9

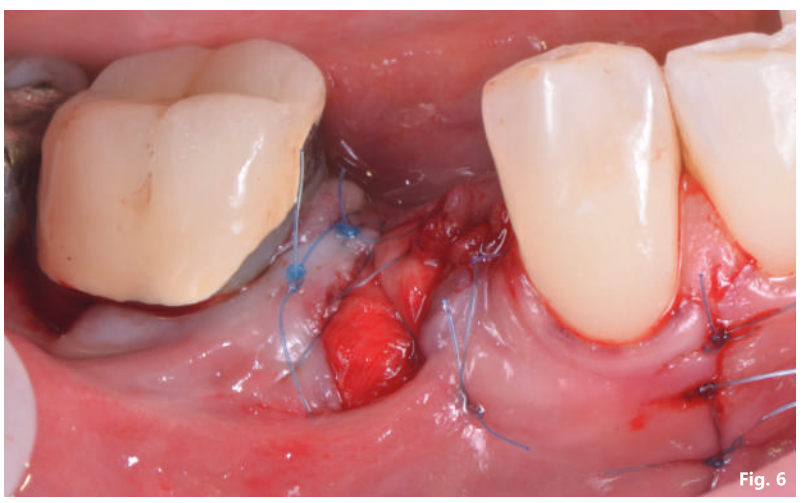

Fig. 1 - Situazione iniziale; **Fig. 2** - Il difetto evidente dopo l'estrazione dell'elemento 4.5; **Fig. 3** - Preparazione del biomateriale; **Fig. 4** - Riempimento dell'alveolo con Geistlich Bio-Oss e gel REGENFAST; **Fig. 5** - Il difetto viene coperto con una membrana in collagene Geistlich Bio-Gide imbibita con il gel REGENFAST; **Fig. 6** - Guarigione per seconda intenzione.

Pagina 8

A distanza di 5 mesi i tessuti molli apparivano perfettamente stabili (Fig. 7) ed è stato quindi eseguito un esame radiografico 3D per valutare lo stato di maturazione dell'innesto e i volumi necessari per inserire un impianto, quindi è stato sollevato un lembo mucoperiosteo con incisione spostata linguale in modo da esporre la cresta, effettuare una valutazione della rigenerazione e inserire un impianto (Fig. 8). La cresta alla riapertura mostrava un volume adeguato e di aver raggiunto un grado di maturazione sufficiente per ospitare un impianto sottocrestale (Fig. 9), con un torque di inserimento ideale (> 40 N/cm^2) per permettere la connessione e il serraggio di un abutment intermedio con la tecnica del "one-abutment-on-time" (Fig. 10) e una guarigione con vite transmucosa (Fig. 11). Il lembo è stato poi spostato e suturato vestibolarmente per aumentare lo spessore del tessuto cheratinizzato nella porzione del futuro profilo di emergenza protesico. A distanza di 3 mesi, verificata l'avvenuta integrazione della fixture, è stato rimosso l'abutment di guarigione per connettere un abutment di scansione e rilevare una impronta con scanner intraorale (Fig. 12). Successivamente è stata confezionata, con produzione digitale, una corona protesica in zirconia con stratificazione superficiale in ceramica che è stata serrata all'impianto (Fig. 13).

Risultati e conclusione

Al controllo a 12 mesi l'aspetto dei tessuti molli è buono, le papille sono rappresentate e la quota di tessuto cheratinizzato è ideale (Fig. 13). Il controllo radiografico 2D e 3D ha evidenziato la stabilità del tessuto duro rigenerato (Fig. 14). La biorigenerazione si è dimostrata efficace nella ricostruzione della cresta post-estrattiva.

Bibliografia

1. Donos N, Mardas N, Chadha V. Clinical outcomes of implants following lateral bone augmentation: systematic assessment of available options (barrier membranes, bone grafts, split osteotomy). J Clin Periodontol. 2008 Sep;35(8 Suppl):173-202.
2. Benic GI, Hammerle CH. Horizontal bone augmentation by means of guided bone regeneration. Periodontol. 2000;66(1):13-40.
3. Dahlin C, Linde A, Gottlow J, Nyman S. Healing of bone defects by guided tissue regeneration. Plast Reconstr Surg. 1988;81(5):672-676.
4. Cardaropoli D, Tamagnone L, Roffredo A, Gaveglio L, Cardaropoli G. Socket preservation using bovine bone mineral and collagen membrane: a randomized controlled clinical trial with histologic analysis. Int J Periodontics Restorative Dent. 2012 Aug;32(4):421-30.
5. Jung RE, Brügger LV, Bienz SP, Hüsler J, Hämmerle CHF, Zitzmann NU. Clinical and radiographical performance of implants placed with simultaneous guided bone regeneration using resorbable and non-resorbable membranes after 22-24 years, a prospective, controlled clinical trial. Clin Oral Implants Res. 2021 Dec;32(12):1455-1465.
6. Chappuis V, Rahman L, Buser R, Janner SFM, Belser UC, Buser D. Effectiveness of Contour Augmentation with Guided Bone Regeneration: 10-Year Results. J Dent Res. 2018 Mar;97(3):266-274.
7. Ionescu A, Dodi A, Petcu LC, Nicolescu MI. Open Healing: A Minimally Invasive Protocol with Flapless Ridge Preservation in Implant Patients. Biology (Basel). 2022 Jan 14;11(1):142.
8. Lim HC, Shin HS, Cho IW, Koo KT, Park JC. Ridge preservation in molar extraction sites with an open-healing approach: A randomized controlled clinical trial. J Clin Periodontol. 2019 Nov;46(11):1144-1154.
9. Colangelo MT, Govoni P, Belletti S, Squadrito F, Guizzardi S, Galli C. Polynucleotide biogel enhances tissue repair, matrix deposition and organization. J Biol Regul Homeost Agents. 2021 Jan-Feb;35(1):355-362.
10. Colangelo MT, Belletti S, Govoni P, Guizzardi S, Galli C. A Biomimetic Polynucleotides–Hyaluronic Acid Hydrogel Promotes Wound Healing in a Primary Gingival Fibroblast Model. Applied Sciences. 2021; 11(10):4405.
11. Guizzardi S, Galli C, Govoni P, Boratto P, Cattarini G, Martini D, Belletti S, Scandroglio R, Polydeoxyribonucleotide (PDRN) promotes human osteoblast proliferation: A new proposal for bone tissue repair, Life Sciences, Volume 73, Issue 15, 2003, Pages 1973-1983, ISSN 0024-3205.

Fig. 7

Fig. 8

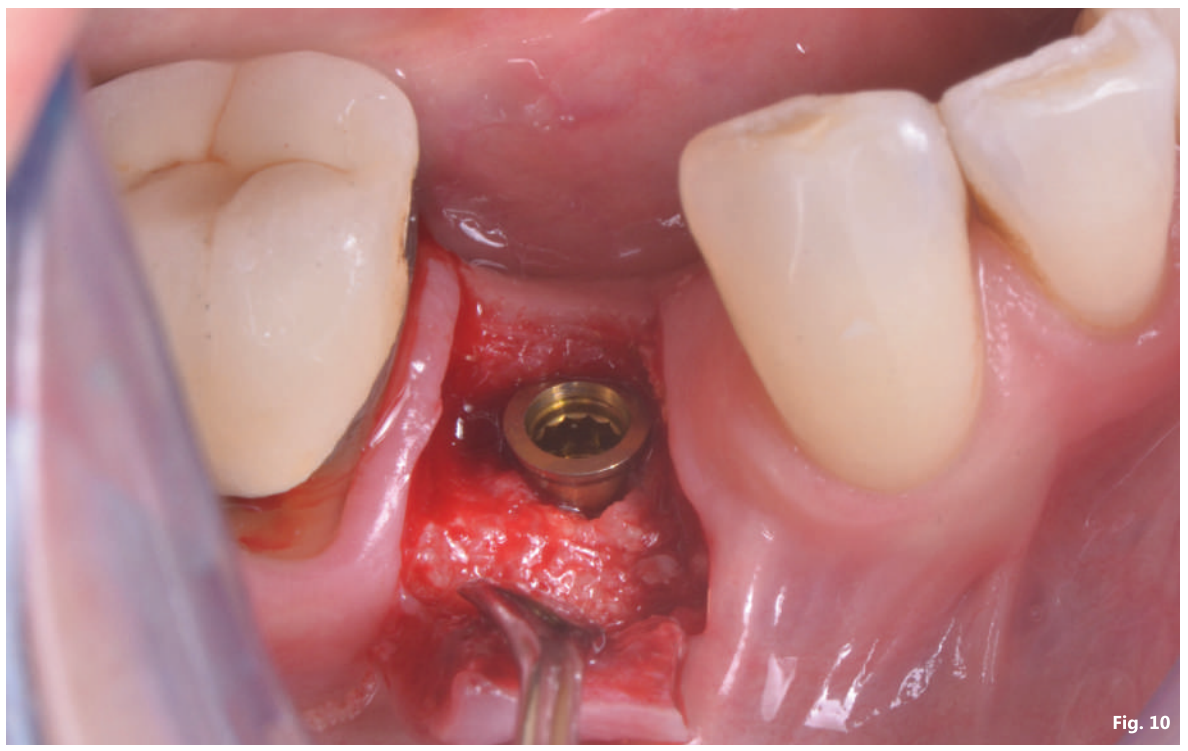
Fig. 10

Fig. 9

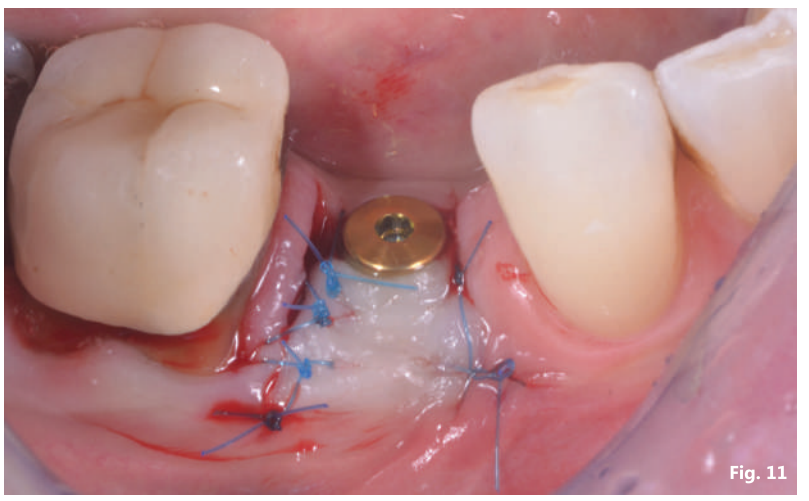
Fig. 11

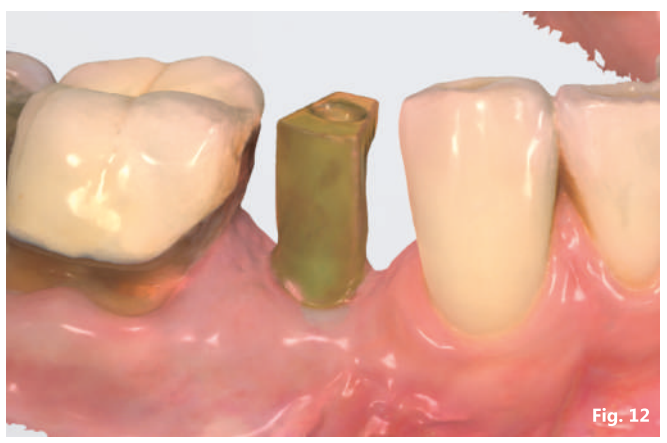
Fig. 12

Fig. 13

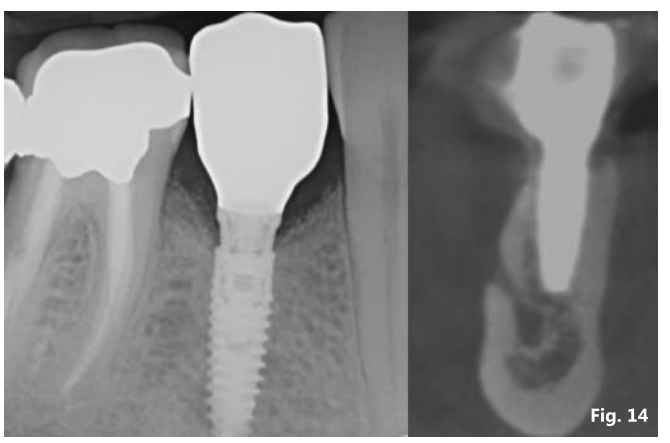
Fig. 14

Fig. 7 - Situazione tessuti molli a cinque mesi dalla chirurgia; **Fig. 8** - A cinque mesi il tessuto rigenerato appare vascolarizzato e sufficientemente maturo; **Fig. 9** - Inserimento impianto sottocrestale; **Fig. 10** - Connessione e serraggio abutment provvisorio; **Fig. 11** - Guarigione con vite transmucosa; **Fig. 12** - Rilevazione dell'impronta con scanner intraorale; **Fig. 13** - Corona in Zirconia con stratificazione superficiale in ceramica; **Fig. 14** - A un anno il controllo radiografico 2D e 3D evidenzia la stabilità del tessuto duro rigenerato.