

cosmetic

dentistry _practice & science

Fachbeitrag

Grenzen minimal-invasiver Veneers

Spezial


Eine Praxis fast ohne Türen – iDentis bietet Kompetenz für Zahnärzte und Patienten

Event

1. Zukunftskongress für die zahnärztliche Implantologie der DGZI



DAS EINZIGE, WAS GEGEN **ADMIRA FUSION** SPRECHEN KÖNNTE, SIND SIE.

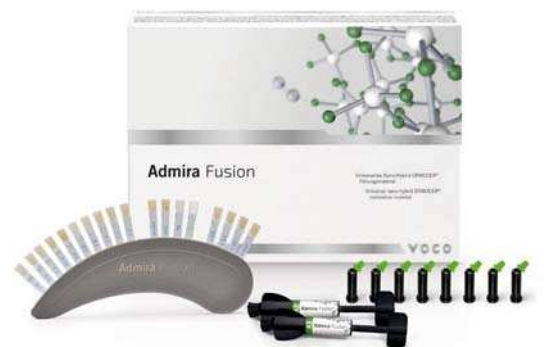

Neu: Keramik pur zum Füllen.

Nichts als beeindruckende Vorteile:

- 1) Keine klassischen Monomere, keine Restmonomere!
- 2) Unerreicht niedrige Polymerisationsschrumpfung!
- 3) Universell einsetzbar und total vertraut im Handling!

Und vielleicht sagen Sie uns jetzt, was dagegen sprechen könnte. Falls Sie etwas finden.



Prof. Dr. Dr. Rüdiger Junker, M.Sc.

Direktor des Zentrums für Zahnärztliche Prothetik und Biomaterialien
Danube Private University GmbH (DPU)
Österreich



Cosmetic Dentistry im Studium der Zahnmedizin

Gesunde, schöne Zähne und ein strahlendes Lächeln werden für unsere Patienten stets wichtiger. Kein Wunder also, dass immer mehr Menschen ästhetisch anspruchsvolle Zahnbehandlungen nachfragen. Hierbei sind die Behandlungswünsche vielfältig und reichen von einfacheren Therapieformen, wie z. B. Zahnaufhellungen, über minimal-invasive Korrekturen von Zahnformen oder Zahnstellungen bis hin zu umfassenden, zum Teil auch implantatgetragenen, Rehabilitationen. So auch in der studentischen Behandlung im Zahnambulatorium der Danube Private University (DPU) in Krems an der Donau (Österreich).

Zu diesem Zeitpunkt der universitären Ausbildung ist das Einüben systematischer Befundung und Diagnostik sowie evidenzbasierter Therapieplanung ein wesentlicher Schlüssel zur erfolgreichen Patientenbehandlung. Hierbei werden eine anfängliche Therapieplanung, natürlich zunächst die häusliche Mundhygiene und, wenn notwendig, die Wiederherstellung gesunder gingivaler, parodontaler und dentaler Verhältnisse in den Vordergrund gestellt. In der Regel werden erst danach kosmetische Behandlungen oder komplexe Rehabilitationen in enger Abstimmung mit den Patienten geplant. Dabei geht evidenzbasierte Planung zahnärztlicher Therapieoptionen und somit auch zahnärztlicher kosmetischer Behandlungsoptionen und deren prognostische Einschätzung über das reine Anwenden von Behandlungskonzepten hinaus und verlangen von unseren jungen studentischen Kollegen oft nicht nur eine intensive Diskussion mit erfahrener Assistenz und Oberärzten des Studentenkurses, sondern gegebenenfalls auch mit Parodontologen, Implantologen, Kieferorthopäden oder Zahntechnikern. Gerade die Diskussion mit Parodontologen und Implantologen ist sicherlich für die Planung der sogenannten rot-weißen Ästhetik sehr empfehlenswert. Darüber hinaus ist bei der Therapiepla-

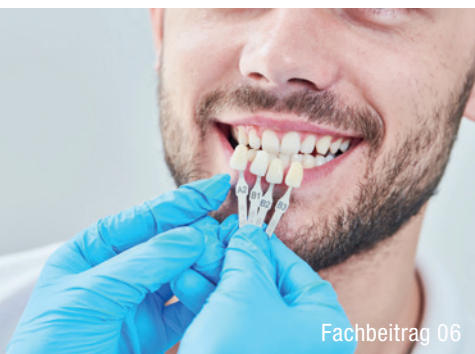nung mit modernen digitalen Methoden wie Computer-Aided Design/Computer-Aided Manufacturing (CAD/CAM) und entsprechender zahntechnischer Materialien die Diskussion mit erfahrenen Zahntechnikern ein wesentlicher Aspekt für eine erfolgreiche spätere Therapie.

Einfachere kosmetische Therapieformen, wie z. B. Zahnaufhellungen oder minimalinvasive Korrekturen von Zahnformen, können von unseren jungen studentischen Kollegen „selbstständig“, d. h. unter routinemäßiger Begleitung von erfahrenen Assistenz- und Oberärzten, im allgemeinen studentischen Behandlungskurs durchgeführt werden.

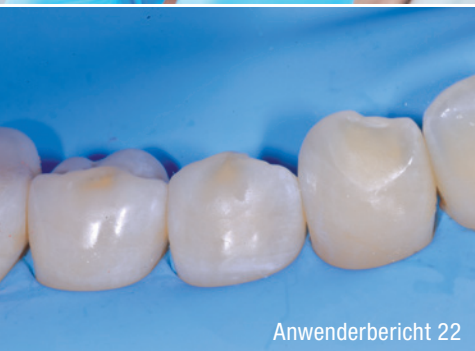Anders sieht es bei komplexeren Behandlungsfällen aus. Hier bietet sich zunächst eine Probepräparation, bei Bedarf auch eine komplette Probebehandlung inklusive CAD/CAM-gefertigter Restaurationen an individualisierten Echtzahnmodellen im Phantomkopf an. Zudem ist empfehlenswert, dass Probepräparationen oder Probebehandlungen durch einen erfahrenen Assistenz- oder Oberarzt begleitet werden. Die danach erfolgende Patientenbehandlung kann dann in der Regel durch studentische Kollegen unter direkter Betreuung durch einen erfahrenen Assistenz- oder Oberarzt durchgeführt werden. Ausgehend von einer systematischen evidenzbasierten Therapieplanung und intensiven Betreuung sind auch junge studentische Kollegen in der Lage, ihren Patienten gesunde, schöne Zähne und ein strahlendes Lächeln zu geben.

Ich wünsche Ihnen viel Spaß bei der Lektüre der neuen Ausgabe der **cosmetic dentistry**.

Ihr
Prof. Dr. Dr. Rüdiger Junker, M.Sc.



Fachbeitrag 06



Anwenderbericht 22



Praxisporträt 32

Editorial

Cosmetic Dentistry im Studium der Zahnmedizin 03
Prof. Dr. Dr. Rüdiger Junker M.Sc.

cosmetic dentistry

Grenzen **minimalinvasiver Veneers** 06
Diva Nang, Dr. Arzu Tuna, Dr. Umut Baysal

Versorgungen von natürlich bis Hollywood 10
Prof. Dr. Liu Feng

Berücksichtigung der ästhetischen Achse
bei kieferorthopädisch-kieferchirurgischer Therapie 14
Prof. Dr. Nezar Watted, Dr. Muhamad Abu-Hussein,
Prof. Dr. Dr. Peter Proff, Ali Watted, Prof. Emad Hossein

Funktionelle Rekonstruktionen **im Seitenzahnbereich** 22
Dr. Lorenzo Vanini

Spezial

Event

1. Zukunftskongress für die 30
zahnärztliche Implantologie der DGZI

Praxisporträt

Eine Praxis fast ohne Türen – 32
iDentis bietet Kompetenz für Zahnärzte und Patienten

Praxismanagement

Viele Wege führen zu einem **guten Google-Ranking** 36
Dr. Manuela Stobbe

News 26

Produkte 42

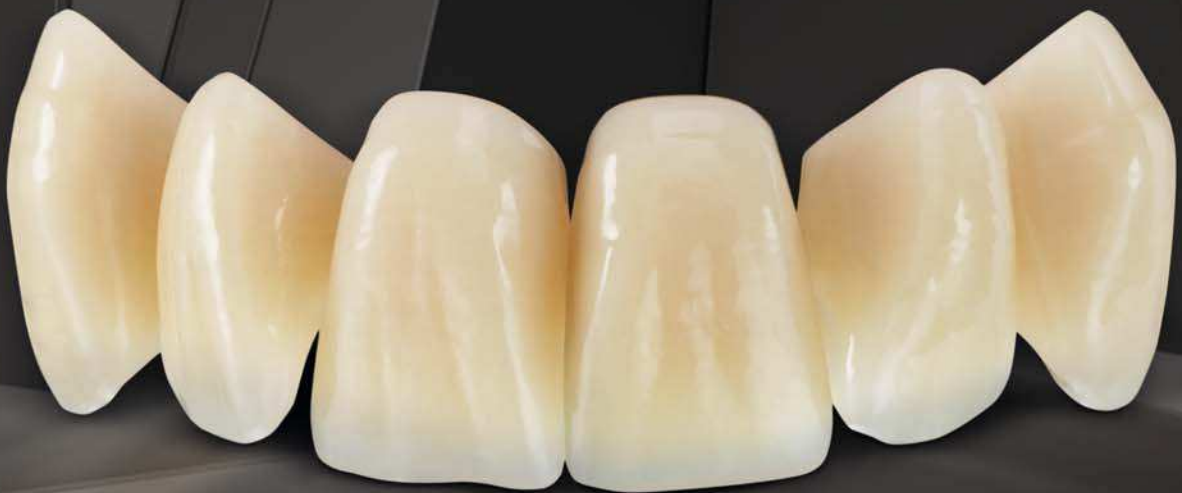Impressum 48



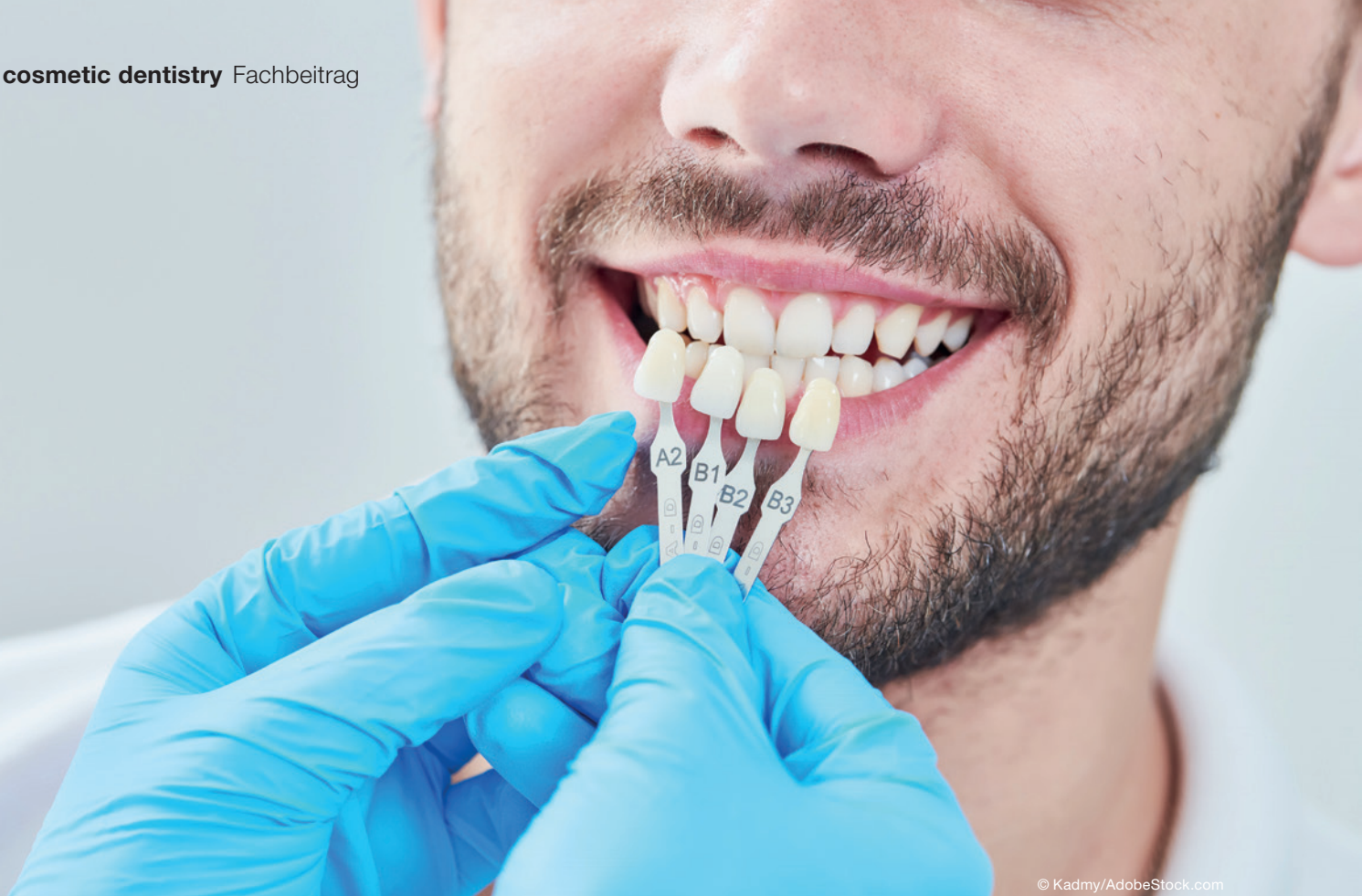PHYSIOSTAR
NFC+

PERFEKTION AUS MEISTERHAND

Überzeugend echt.



BY CANDULOR



© Kadmy/AdobeStock.com

Grenzen minimalinvasiver Veneers

Diva Nang, Dr. Arzu Tuna, Dr. Umut Baysal

In der Ästhetischen Zahnheilkunde repräsentieren Non-Prep Veneers eine der minimalinvasivsten Methoden zur kosmetischen Wiederherstellung. Sie erlauben u. a. die präparationsfreie Korrektur der Zahnform sowie diverser Zahnfehlstellungen. Ob diese ein Non-Prep Veneer zulassen oder eher in den Indikationsbereich einer modifizierten Präparation mit korrigierten, unter sich gehenden Bereichen fallen bzw. ob gar eine konventionelle Veneerpräparation notwendig wird, ist anhand einer sorgfältigen Vorabplanung für jeden einzelnen Zahn abzuwägen. Die Wünsche des Patienten sollten in diesen Prozess immer miteinbezogen werden.

Der nachfolgende Fall, bei dem erst das analytische Wax-up zeigte, dass der Patient nicht ohne Weiteres ohne Substanzverlust mit Non-Prep Veneers versorgt werden konnte, soll die Grenzen der minimalinvasiven Veneertherapie aufzeigen.

Ausgangssituation

Der 45-jährige Patient wurde aufgrund von Unzufriedenheit mit seiner rundlichen Schneidezahnform im Oberkiefer und den daraus resultierenden schwarzen Dreiecken zwischen den Einern und Zweiern beidseits

vorstellig. Außerdem störte er sich an der ungleichen Länge seiner Einer und wünschte sich eine ästhetische Umgestaltung (Abb. 1). Besonderen Wert legte er auf eine weitestgehende Substanzschonung bei der Therapie, sodass Non-Prep Veneers an den Einern angedacht waren.

Planung

Vor Beginn der Behandlung ist eine genaue Ästhetikanalyse vorgesehen.¹ Diese wird unabhängig von der Verfahrensweise meist mithilfe digitaler Fotos durchgeführt, auf deren Grundlage für die spätere Restauration

relevante Parameter wie z. B. Mittel- und Lachlinie sowie das Längen-Breiten-Verhältnis der Zähne kalkuliert und festgehalten werden können.²⁻⁴

Mit diesen Informationen sowie dem Wissen um die individuellen Wünsche des Patienten wurde im vorliegenden Fall ein Wax-up vom Zahntechniker angefertigt und auf das Situationsmodell übertragen, welches mithilfe eines Silikonschlüssels und provisorischem Kunststoffmaterial (Structur, VOCO) wiederum in ein Mock-up in den Patientenmund überführt wurde. So wurden nicht nur ästhetische, sondern auch phonetische sowie funktionelle Parameter beurteilt und korrigiert. Anhand des diagnostischen Wax-ups konnte zudem die Umsetzbarkeit des Vorhabens überprüft werden. Dabei stellte sich heraus, dass aufgrund der Einschubrichtung der zukünftigen Restauration die Notwendigkeit einer modifizierten Präparation mit Korrektur der tiefen, unter sich gehenden Bereiche der Einer bestand. Außerdem wurde ersichtlich, dass angesichts der ausgeprägten Größe der schwarzen Dreiecke eine im Rahmen der Ästhetik maximal mögliche Extension der Breite der Einer nicht genügen würde, um diese ausreichend zu schließen. So veränderte sich die Planung dahingehend, dass die Zweier nun ebenfalls mit Veneers versorgt werden sollten. Doch um diese nun gänzlich ohne jeglichen Substanzverlust restaurieren zu können, wurde der Zahn 22 mesial im Bereich seines Unterschnitts mit Komposit aufgebaut, sodass für die spätere Restauration keine Präparation vonnöten war. Die Ränder jenes Veneers endeten mesial jedoch teilweise in Komposit.

Farb- und Materialauswahl

Vor der Präparation erfolgte eine Farbbestimmung der Zähne, bei welcher der Patient miteinbezogen wurde. Allgemein erweist sich der Helligkeitsgrad als wesentlich entscheidender als die Zahnfarbe.⁵ Liegt diese zwischen zwei Helligkeitsstufen, so sollte sich für die hellere Alternative entschieden werden. Da die Transluzenz des Veneers annähernd der des Schmelzes ähnelt, besitzt dieses einen Chamäleon-Effekt. Demnach wird sich die ausgewählte Farbe der Restauration nach Einsetzen der durchscheinenden Schmelzfarbe des präparierten Zahns anpassen. Daher ist es je nach Helligkeit des Stumpfs gelegentlich sinnvoll, eine zweite Farbwahl nach Präparation durchzuführen.⁶ Im vorliegenden Fall wurde die Schmelzfarbe A1 ausgewählt.

Vor der Präparation sollte ebenfalls die Auswahl des Materials stattfinden. In den letzten Jahren haben sich Veneers auf silikatkeramischer Basis bewährt. Für jedes Herstellungsverfahren sind diverse Silikatkeramiken vorhanden. Für das Pressverfahren stehen u. a. Keramiken auf Feldspatbasis, leuzitverstärkte Glaskeramiken sowie – in diesem Fall verwendet – Lithiumdisilikatkeramiken (IPS e.max® Press, Ivoclar Vivadent) zur Verfü-

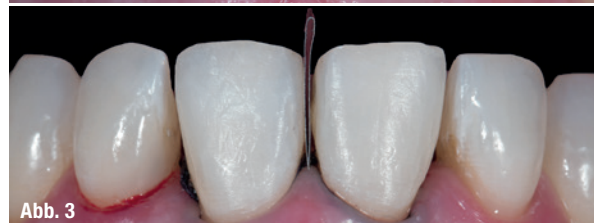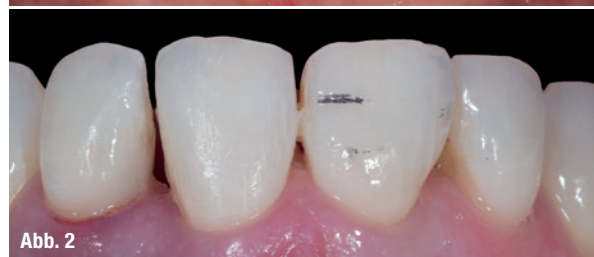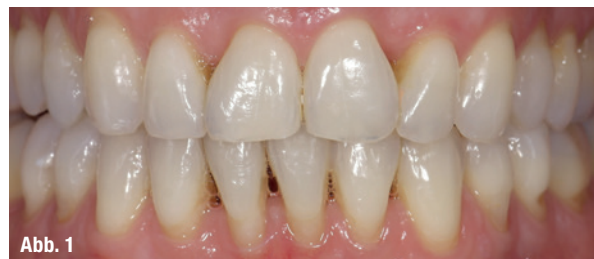gung. Klinische Studien konnten darlegen, dass alle drei Keramiken gute Langzeitergebnisse erzielen.⁷⁻⁹

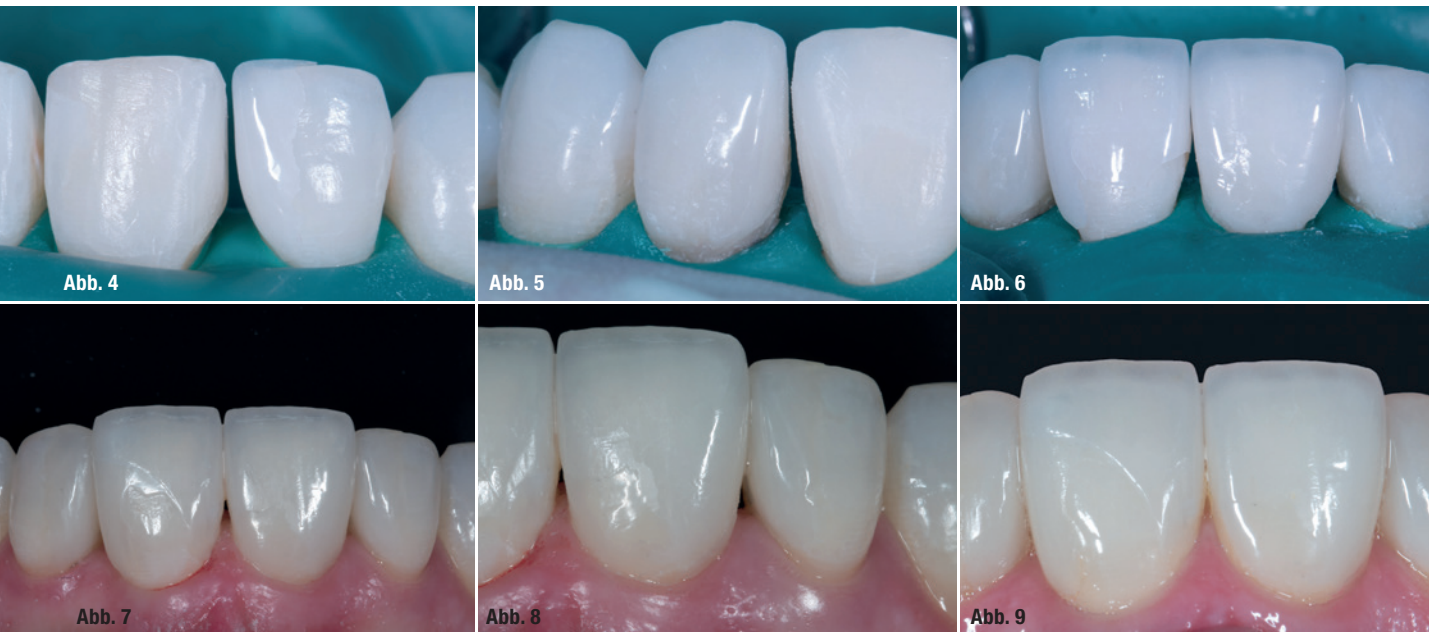
Präparation und Abformung

Je nach spezifischer klinischer Situation ist die Präparation für ein Veneer relativ variabel zu gestalten. Im vorliegenden Patientenfall wurde sich für eine äquigingivale Lage der marginalen Präparationsgrenze entschieden. Zudem wurde eine interproximale Öffnung der Kontaktpunkte vorgenommen. Diese lässt einen besseren Schluss der störenden interdentalen Dreiecke zu. Zwar ist diese Präparationsform auch deutlich invasiver, jedoch bliebe beim Erhalt des Approximalkontakts die Breite des Zahns unverändert, sodass eine Korrektur der Zahnlänge nur bedingt möglich wäre, ohne das definierte Breiten-Längen-Verhältnis des Zahns zu verändern.^{3,10}

Nach dem Legen von Retraktionsfäden erfolgte der kontrollierte Substanzabtrag mithilfe von Tiefenmarkierungsdiamanten, die durch das Mock-up geführt wurden und nur dort Zahnhartsubstanz abtrugen, wo die Mindestschichtstärke noch nicht erreicht worden war (Abb. 2). Vor Abdrucknahme (Doppelmisch, Honigum, DMG) erfolgte die geplante Füllungstherapie mesial des Zahns 22 zur Aufhebung seines Unterschnitts (Abb. 3). Die Zähne 11 und 21 wurden temporär versorgt (Luxatemp, DMG).

Die Anprobe und anschließende Eingliederung der Veneers erfolgte nach klassischer Schmelz- (Phosphor-





säure) und Keramikkonditionierung (Flusssäure, Silan) sowie Ausführung des Adhäsivprotokolls (OptiBond™ FL, Kerr) mit einem lichthärtenden Befestigungskomposit (Variolink® Esthetic LC light, Ivoclar Vivadent) einzeln und unter Kofferdam (Abb. 4–6). Dabei kam es am Zahn 21 zur Rissbildung im Veneer (Abb. 6). Abschließend wurden die Ränder finiert und poliert (Abb. 7–9).

Diskussion

Wie in allen Bereichen der Medizin, hat der therapeutische Ansatz der Minimalinvasivität auch in der Zahnmedizin Einzug gehalten. Damit dieser jedoch nicht zu Lasten der Ästhetik des Endergebnisses fällt, muss ein Kompromiss zwischen Invasivität und Ästhetik gefunden werden. Im vorliegenden Fall, der nicht mehr gänzlich in den Indikationsbereich von Non-Prep Veneers fiel, bedeutete dies, ein Veneer in Komposit enden zu lassen, sodass die Zweier unpräpariert bleiben konnten. Wissend, dass Randdefekte vorwiegend bei Veneers, die von Kompositfüllungen begrenzt sind, auftreten^{11,12}, entschied man sich zugunsten der Zahnhartsubstanz.

Eine minimalinvasive Versorgung geht folglich auch mit hauchdünnen Restaurationen einher, deren Endposition bei Eingliederung mitunter schwierig zu finden ist. Das wiederum erhöht das Risiko einer möglichen Fehlpositionierung und die damit einhergehende Gefahr einer Fraktur beim Einsetzen.¹³ Im vorliegenden Fall entschied man gemeinsam mit dem Patienten, das Veneer in situ zu belassen, da seine Entfernung mit einem erneuten Verlust von Zahnhartsubstanz einhergehen würde. Jede restaurative Versorgung, ob direkt oder indirekt, kann nicht mehr noninvasiv revidiert werden. Der Begriff non-/minimalinvasiv sollte bei Patienten keine falschen Erwartungen wecken.

Kontakt



Diva Nang

Praxis am Nordwall
Nordwall 2
57439 Attendorn
diva-nang@web.de



Dr. med. dent. Umut Baysal

Praxis am Nordwall
Nordwall 2
57439 Attendorn
u.baysal@me.com



Dr. med. dent. Arzu Tuna

Praxis am Nordwall
Nordwall 2
57439 Attendorn
arzutuna@icloud.com
www.zahnarzt-attendorn.de

Infos zum Autor
[Dr. Umut Baysal]



Infos zur Autorin
[Dr. Arzu Tuna]



Literatur





Ultradent Products Deutschland

Opalescence



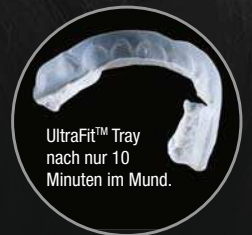Opalescence® FÜR EIN STRAHLENDES LÄCHELN

- Leistungsstarke Zahnaufhellung für Zuhause mit 6% H₂O₂
- Praktisch und gebrauchsfertig
- Das UltraFit Tray sitzt höchst komfortabel, passt sich dem individuellen Lächeln des Patienten an und ermöglicht damit eine entspannte Zahnaufhellung

www.Opalescence.com/de



Vor dem Tragen
des UltraFit™
Tray im Mund.



UltraFit™ Tray
nach nur 10
Minuten im Mund.

ULTRADENT.COM/DE
© 2018 Ultradent Products, Inc. All Rights Reserved.

40 YEARS
1978-2018

ULTRADENT
PRODUCTS, INC.