

AD



Tooth Transformer®

Per trasformare il dente in innesto autologo in modo facile e sicuro





www.biomax.it
www.toothtransformer.com

NEWS & COMMENTI
Non esistono solo gli impianti. La confusione e lo sconforto dei pazienti 2

NEWS INTERNAZIONALI
La nanotecnologia può migliorare l'integrazione dei tessuti molli agli impianti dentali 3
La chirurgia robotica migliora i risultati sulla salute dei pazienti affetti da cancro orofaringeo 4

L'INTERVISTA
La tecnologia al supporto della lotta al cancro orofaringeo 5

INDUSTRY REPORT
Comportamento del tessuto osseo marginale in impianti subcrestali con connessione morse e abutment switching-platform in 3 differenti situazioni cliniche 8

SPECIALE REGENERATION
Preservazione della cresta nell'impianto immediato con Geistlich Bio-Oss® Collagen 11

AD

LINEA IMPLANTARE

CORE

LA SOLUZIONE PIÙ EFFICACE, CONVENIENTE E VERSATILE



CleanImplant Trusted Quality Mark 2017-2021



bticore.com/it

Posizionamento di un impianto post-estrattivo a protesizzazione immediata in area estetica mascellare: un case-report

Daniele Cardaropoli, Andrea De Maria

Introduzione

Esiti di malattia parodontale, riassorbimenti interni ed esterni, lesioni cariose non sanabili e fratture sono ancora oggi causa di estrazione di molti elementi dentali¹.

La loro sostituzione tramite l'uso di impianti osteointegrati è attualmente il protocollo di pri-

ma scelta nella riabilitazione delle lacune intercalate singole, per l'alta predicibilità di trattamento, il mantenimento dell'integrità dei denti frontiera e la possibilità di ottenere una restitutio ad integrum completa².

> pagina 6

SINUS FLOW: una tecnica mini invasiva per l'accesso crestale al seno mascellare

Michele Antonio Lopez

Introduzione

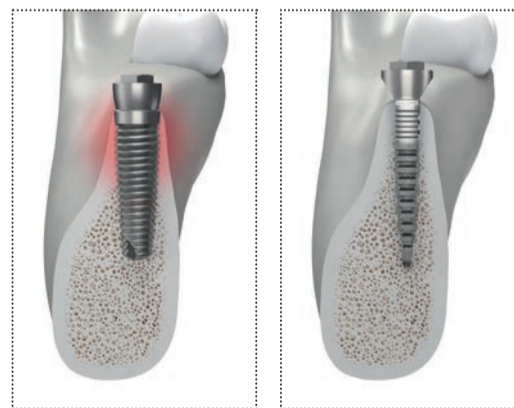
Tra le diverse tecniche attualmente in uso per effettuare interventi di rialzo di seno mascellare per via crestale vi sono alcune tecniche idro dinamiche che utilizzano la soluzione fisiologica per

scollare la membrana di Schneider ed alcune tecniche fluido dinamiche, evoluzione delle prime, che utilizzano per lo stesso scopo dei biomateriali fluidi.

> pagina 12

CRESTE SOTTILI? UN PROBLEMA RISOLTO

REX PIEZOIMPLANT




→ ANATOMICO

REX PiezoImplant è unico, la sua sezione rettangolare, è la più adeguata all'anatomia crestale residua e ne preserva la vascolarizzazione e la dimensione ossea, in particolare quella vestibolare, la più soggetta a riassorbimenti e deiscenze.

→ ESTREMAMENTE CONVENIENTE

REX PiezoImplant evita il ricorso alle chirurgie rigenerative che normalmente richiedono tempi e costi estremamente elevati sia per il medico che per il paziente. Interventi complessi, non sempre accettati dal paziente e dal risultato non sempre predicibile.



mectron
medical technology

mectron s.p.a.,
via Loreto 15/A, 16042 Carasco (Ge), Italia,
tel +39 0185 35361, fax +39 0185 351374,
www.mectron.it, mectron@mectron.com

Rex Implants®
minimally invasive technology

Non esistono solo gli impianti. La confusione e lo sconforto dei pazienti

Spesso il paziente è sconcertato perché non sa quale decisione prendere per la propria salute, perché ha più piani di trattamento da diversi professionisti. La scelta diventa dunque essenzialmente emotiva; scegli chi ti è più simpatico, chi ti ha trattato con più gentilezza, indipendentemente dalla professionalità o dalla capacità di chi ti curerà. Sconforto e confusione nel paziente sono causati essenzialmente dal fatto che i professionisti non spiegano che esiste una sola diagnosi e differen-

ti piani di trattamento. Per essere più chiari esistono diversi modi per raggiungere lo stesso obiettivo.

Impostando il rapporto con il paziente sulla trasparenza si possono spiegare le varie possibilità illustrando i vantaggi e gli svantaggi di un approccio terapeutico rispetto all'altro, per poi consigliarlo a fare una scelta migliore che è sempre individuale e specifica per il singolo paziente. Contestualizzando il nostro astratto pensiero con un esempio pratico nel nostro

campo: se un paziente si presenta con la mancanza di alcuni denti o di tutti i denti (edentulia totale) le possibilità terapeutiche sono almeno quattro:

- Non fare nulla;
- Applicare protesi rimovibili. Queste sono protesi che si devono rimuovere per eseguire una corretta igiene orale e possono essere parziali, (sostituiscono pochi denti) oppure totali (tutti i denti) le famose dentiere;
- Ponti fissi;
- Implantologia.



© Testori

Tutte queste possibilità hanno una propria valenza, una loro dignità e possono rappresentare la giusta terapia per uno specifico paziente. Infatti le protesi, i denti che l'odontostomologo ripristina, dovrebbero avere tre requisiti: funzionalità, estetica e facilità di pulizia.

Questi obiettivi possono essere raggiunti anche con trattamenti poco sofisticati e poco invasivi, quali le protesi mobili.

L'accettazione psicologica delle protesi mobili è un altro discorso, completamente diverso dalla funzionalità e dall'estetica e bisogna tenerne conto perché il lato psicologico è molto importante.

Una protesi totale rimovibile anche se funzionale ed esteticamente piacevole è vissuta dai alcuni pazienti come l'inizio di un processo d'invecchiamento inevitabile, invece altri pazienti sono contenti e felici e si sentono dei ragazzini con la stessa dentiera. Il non proporre nulla sconcerta ancora di più il paziente che si aspetta sempre un trattamento. È come andare dal medico che non ti prescrive nessun farmaco. Ti dice che va tutto bene, che devi solo fare più esercizio e una dieta regolata per ridurre il sovrappeso, ma il paziente esce scontento perché vuole il farmaco. Lo stesso si verifica in odontoiatria: se ad un paziente a cui manca un dente in zona non estetica con l'occlusione (la chiusura dei denti) stabile, senza deficit funzionale, proponi di non riposizionare il dente mancante, quel paziente di solito lo mandi nello sconcerto più totale. Vi ricordo che attualmente non c'è evidenza scientifica che la mancanza di alcuni denti possa causare problemi in altri distretti corporei ed essere l'unica causa del mal di schiena. Alcuni pazienti con la mancanza di alcuni elementi dentali non hanno nessun problema funzionale in bocca o in altri distretti. In altre parole sono perfettamente sani anche con la mancanza di un dente. Alla fine arriva l'implantologia, che rappresenta una fantastica possibilità terapeutica, dopo che tutte le altre soluzioni sono state valutate e non sono state scartate a priori, perché l'implantologia è di moda e tutti i pazienti devono avere i denti fissi anche se non ci sono le condizioni per poter eseguire una corretta implantologia.

Insomma i pazienti sarebbero meno confusi e sconcertati se il professionista dedicasse loro più tempo in fase di prima visita, e spiegasse loro che esiste una sola diagnosi e differenti piani di trattamento per raggiungere lo stesso obiettivo.

Tiziano Testori



© Tueor Servizi



Estensione dei protocolli clinici

Impianti Pterigoidei Tapered PTG

Gli impianti BioHorizons Tapered PTG offrono un'estensione alle opzioni di trattamento per atrofie ossee importanti mostrandosi come una valida alternativa agli innesti e permettendo una potenziale accelerazione del trattamento tradizionale.

Caratteristiche del design:

- Corpo a duplice geometria conica e spire accentuate per assicurare stabilità nella regione pterigo-mascellare
- Diametro apicale ridotto che permette un posizionamento esatto dell'apice dell'impianto
- Gli innovativi microcanali Laser-Lok creano adesione al tessuto connettivo e preservano l'osso crestale
- L'osteotomia coincide con la dimensione al colletto preservando l'osso vitale



BioHorizons Camlog Italia
marketing.italia@biohorizons.com
www.biohorizonscamlog.com
Numero Verde: 800 063 040

 biohorizons
camlog

BioHorizons® e Laser-Lok® sono trademarks registrati di BioHorizons. Non tutti i prodotti sono disponibili in tutte le nazioni. ©BioHorizons. All Rights Reserved.

IMPLANT TRIBUNE
The World's Newspaper of Implantology - Italian Edition

PUBLISHER AND CHIEF EXECUTIVE OFFICER - Torsten R. Oemus
CHIEF CONTENT OFFICER - Claudia Duschek

DENTAL TRIBUNE INTERNATIONAL GMBH
Holbeinstr. 29, 04229 Leipzig, Germany
Tel.: +49 341 48 474 302 | Fax: +49 341 48 474 173
General requests: info@dental-tribune.com Sales requests: mediasales@dental-tribune.com
www.dental-tribune.com

Material from Dental Tribune International GmbH that has been reprinted or translated and reprinted in this issue is copyrighted by Dental Tribune International GmbH. Such material must be published with the permission of Dental Tribune International GmbH. *Implant Tribune* is a trademark of Dental Tribune International GmbH. All rights reserved. © 2020 Dental Tribune International GmbH. Reproduction in any manner in any language, in whole or in part, without the prior written permission of Dental Tribune International GmbH is expressly prohibited.

Dental Tribune International GmbH makes every effort to report clinical information and manufacturers' product news accurately but cannot assume responsibility for the validity of product claims or for typographical errors. The publisher also does not assume responsibility for product names, claims or statements made by advertisers. Opinions expressed by authors are their own and may not reflect those of Dental Tribune International GmbH.

IMPLANT TRIBUNE ITALIAN EDITION
Anno IX Numero 3, Settembre 2020
SUPPLEMENTO N. 1
di DENTAL TRIBUNE ITALIAN EDITION, ANNO XVI n. 9

MANAGING EDITOR
Patrizia Gatto
[patrizia.gatto@tueorservizi.it]

DIREZIONE SCIENTIFICA
Enrico Gherlone, Tiziano Testori

COMITATO SCIENTIFICO
Alberto Barlattani, Andrea Bianchi, Roberto Cocchetto, Ugo Covani, Mauro Labanca, Carlo Maiorana, Gilberto Sammartino, Massimo Simion, Paolo Trisi, Leonardo Trombelli, Ferdinando Zarone

CONTRIBUTI
D. Cardaropoli, A. De Maria, M. A. Lopez, M. Montanari, G. Ramundo, C. Sassatelli, T. Testori.

REDAZIONE ITALIANA
Tueor Servizi Srl - redazione@tueorservizi.it
Coordinamento: Adamo Buonerba
C.so Enrico Tazzoli 215/13 - 10137 Torino
Tel.: 011 310675

GRAFICA - Tueor Servizi Srl
GRAPHIC DESIGNER - Giulia Corea

STAMPA
Musumeci S.p.A.
Loc. Amérique, 97 - 11020 Quart (AO)
Valle d'Aosta - Italia

COORDINAMENTO DIFFUSIONE EDITORIALE
ADDRESSVITT srl

PUBBLICITÀ
Alessia Murari
[alessia.murari@tueorservizi.it]

UFFICIO ABBONAMENTI
Tueor Servizi Srl
C.so Enrico Tazzoli 215/13
10137 Torino
Tel.: 011 310675
Fax: 011 3097363
segreteria@tueorservizi.it
Copia singola: euro 3,00



DENTAL TRIBUNE EDIZIONE ITALIANA FA PARTE DEL GRUPPO DENTAL TRIBUNE INTERNATIONAL CHE PUBBLICA IN 25 LINGUE IN OLTRE 90 PAESI

È proibito qualunque tipo di utilizzo senza previa autorizzazione dell'Editore, soprattutto per quanto concerne duplicati, traduzioni, microfilm e archiviazione su sistemi elettronici. Le riproduzioni, compresi eventuali estratti, possono essere eseguite soltanto con il consenso dell'Editore. In mancanza di dichiarazione contraria, qualunque articolo sottoposto all'approvazione della Redazione presuppone la tacita conferma alla pubblicazione totale o parziale. La Redazione si riserva la facoltà di apportare modifiche, se necessario. Non si assume responsabilità in merito a libri o manoscritti non citati. Gli articoli non a firma della Redazione rappresentano esclusivamente l'opinione dell'Autore, che può non corrispondere a quella dell'Editore. La Redazione non risponde inoltre degli annunci a carattere pubblicitario o equiparati e non assume responsabilità per quanto riguarda informazioni commerciali inerenti associazioni, aziende e mercati e per le conseguenze derivanti da informazioni erronee.

La nanotecnologia può migliorare l'integrazione dei tessuti molli agli impianti dentali

BRISBANE, Australia: Garantire la formazione di un solido sigillo di tessuto molle sulla superficie dell'abutment è fondamentale per proteggere il tessuto sottostante dall'ambiente orale ricco di microbi. Negli ultimi anni, la nanotecnologia è stata sempre più applicata in odontoiatria. Ora, i ricercatori dell'Università del Queensland hanno applicato i "titania nanopores" (TNP) alla superficie del titanio. Lo scopo della ricerca è quello di modificare gli impianti dentali con nanopori per migliorare l'integrazione dei tessuti molli e la guarigione delle ferite.

«La scarsa integrazione tra l'impianto e il tessuto circostante è una delle cause principali del fallimento di un impianto dentale», ha detto il dottor Karan Gulati, della scuola di odontoiatria dell'università, in un comunicato stampa. «Se la sigillatura tra l'impianto e il tessuto gengivale circostante si rompe, i batteri possono entrare nell'impianto e causare infezioni».

Come soluzione a questo problema, il team di ricerca ha proposto la realizzazione di nanopori - fori del diametro di 40-80 nm - per coprire l'intera superficie dell'abutment dell'impianto dentale. Utilizzando l'anodizzazione elettrochimica, i ricercatori hanno fabbricato meccanicamente dei TNP robusti su superfici in titanio. Questi sono stati confrontati con i controlli clinicamente rilevanti sul titanio, ed è stata osservata una migliore vitalità cellulare sui TNP. Secondo Gulati, le cellule dei tessuti molli si sono attaccate bene ai nanopori, con il risultato di una migliore formazione del sigillo dei tessuti molli.

L'insuccesso degli impianti dentali rappresenta un onere economico e sanitario in Australia, ha sottolineato Gulati. «Il tasso di fallimento degli impianti dentali è generalmente compreso tra il 5% e il 10%, e per i fumatori può arrivare fino al 20%», ha detto. «La perdita di un impianto è più comune nei pazienti anziani, i fumatori, le persone con scarsa igiene orale, e quelli con altre patologie, come il diabete e l'osteoporosi», Gulati ha spiegato. Pertanto, l'insuccesso dell'impianto aumenta ulteriormente l'onere finanziario per i pazienti, dato che vi sono spese aggiuntive oltre al costo dell'impianto originale.

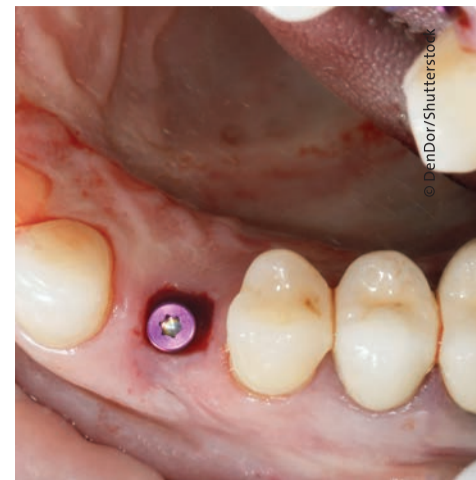Gulati spera che le sperimentazioni umane comincino l'anno prossimo: «Abbiamo ottimizzato i protocolli e le terapie, ora siamo pronti a trasformare la ricerca in realtà». Gulati ha aggiunto: «Attualmente siamo alla ricerca di finanziamenti che ci permettano di

acquistare ulteriori attrezzature e di reclutare personale in modo da poter iniziare la sperimentazione clinica».

Lo studio, intitolato «Anodized anisotropic titanium surfaces for enhanced guidance of gingival fibroblasts», è stato pubblicato nel

numero di luglio 2020 di *Materials Science and Engineering: C*.

Dental Tribune International



XCN[®] IMPLANT SYSTEM

SOLO VERI SORRISI.

Leone S.p.a.
Via P. a Quaracchi 50
50019 Sesto Fiorentino | Firenze | Italia

Ufficio Vendite Italia:
tel. 055.3044600 | fax 055.374808
italia@leone.it | www.leone.it

Ortodonzia e Implantologia

La chirurgia robotica migliora i risultati sulla salute dei pazienti affetti da cancro orofaringeo

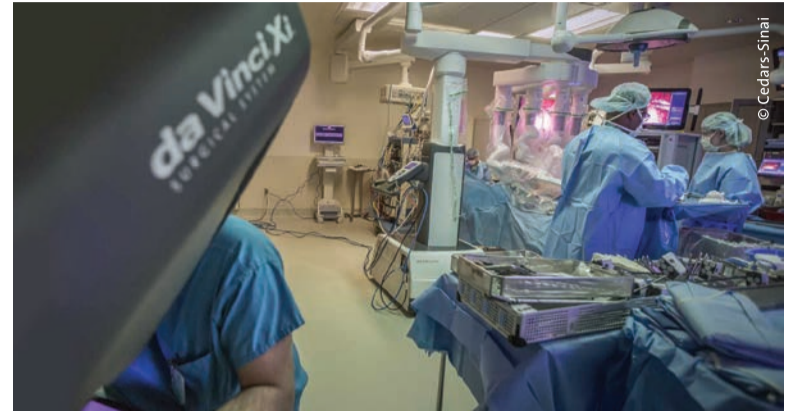LOS ANGELES, USA: grazie ai suoi notevoli vantaggi, tra cui l'essere minimamente invasiva, la chirurgia assistita da robot sta ottenendo un crescente riconoscimento in molti campi medici, compresa l'odontoiatria. Nel 2019 la Food and Drug Administration (FDA) statunitense ha autorizzato il primo dispositivo robotico per la chirurgia dentale e il dispositivo è disponibile all'acquisto nel Paese. Ora, una nuova ricerca ha dimostrato che la chirurgia robotica può migliorare i tassi di sopravvivenza nei pazienti con carcinoma a cellule squamose orofaringee allo stadio iniziale. Secondo l'OMS, ci sono 657.000 nuovi casi di cancro del cavo orale e della faringe ogni anno e oltre 330.000 decessi associati. La Oral Cancer Foundation ha recentemente riferito che solo quest'anno a 53.000 americani verrà diagnosticato un cancro orale o orofaringeo. Il cancro dell'orofaringe ha un'associazione ben consolidata con l'infezione da papilloma virus umano (HPV) ed è più comune negli uomini che nelle donne. All'inizio dell'anno, Dental Tribune International ha riferito di una nuova tecnologia che può aiutare a rilevare l'HPV e successivamente a migliorare la diagnosi preco-

ce del cancro della bocca e della gola.

Chirurgia robotica transorale in aumento

La chirurgia robotica è una procedura minimamente invasiva che consente a medici e odontoiatri di eseguire complesse procedure mediche sui pazienti mantenendo una distanza di sicurezza che ora potrebbe rivelarsi più importante che mai alla luce della pandemia di SARS-CoV-2. I ricercatori dell'ospedale Cedars-Sinai di Los Angeles hanno osservato che un numero crescente di pazienti, dal 18,3% nel 2010 al 35,5% nel 2015, è stato sottoposto a chirurgia robotica transorale per cancro orofaringeo in fase iniziale dopo che la procedura è stata approvata dalla FDA nel 2009. Inoltre, il numero di strutture che eseguono la chirurgia robotica transorale durante lo stesso periodo è aumentato notevolmente, dal 6,3% al 13,9%. Ciò ha spinto i ricercatori ad esaminare se la chirurgia robotica sia migliore di altri trattamenti per i pazienti affetti da cancro orofaringeo, come la chirurgia standard, la radioterapia e la chemioterapia. Lo studio ha utilizzato i dati del National Cancer Database e ha incluso 9.745 pazienti chirurgici. Circa

un terzo dei pazienti è stato sottoposto a chirurgia robotica transorale tra il 2010 e il 2015 e i risultati hanno riportato che il tasso di sopravvivenza globale a cinque anni per questi pazienti era dell'84,5% rispetto all'80,3% per i pazienti sottoposti a chirurgia non robotica. «Come minimo, la chirurgia robotica per questi pazienti sembra sicura ed efficace rispetto a quello che è stato lo standard di cura per molti anni» ha detto l'autore senior il dott. Zachary S. Zumsteg, assistente alla cattedra di radioterapia oncologica al Cedars-Sinai. Oltre all'aumento dei tassi di sopravvivenza globale, i ricercatori hanno scoperto che la chirurgia robotica era associata a tassi inferiori di margini chirurgici positivi, il che indica che ci sono alcune cellule cancerose ai bordi del tessuto resecato e quindi è probabile che sia necessario un ulteriore trattamento - 12,5%, rispetto a un tasso del 20,3% per la chirurgia non robotica. Inoltre, la chirurgia robotica era collegata ad un uso ridotto della chemioterapia post-operatoria - 28,6% rispetto al 35,7% dei pazienti sottoposti a chirurgia non robotica. «Il nostro scopo nel fare questo studio era di osservare questa nuova tecnologia che non è mai stata testata in uno stu-



I ricercatori dell'ospedale Cedars-Sinai di Los Angeles hanno recentemente riferito che la chirurgia robotica può aumentare i tassi di sopravvivenza dei pazienti con cancro orofaringeo

dio randomizzato e controllato, abbia influenzato i modelli di trattamento e gli esiti sin dalla sua approvazione da parte della FDA» ha detto Zumsteg. «C'è una curva di apprendimento con qualsiasi nuova tecnica chirurgica e quelle nuove non si traducono sempre in risultati uguali o migliori» ha continuato. «Nel frattempo, è rassicurante per i nostri pazienti che il loro tasso di sopravvivenza sia lo stesso se non migliore con la chirurgia robotica e hanno il potenziale per una migliore qualità della vita» ha aggiunto nello stesso comunicato stampa l'autore principa-

le il dott. Nguyen. Lo studio, intitolato "Comparison of survival after trasoral robotic surgery vs non robotic surgery in patients with early-stage oropharyngeal squamous cell carcinoma" è stato pubblicato online il 20 agosto 2020 su *JAMA Oncology*. Nota editoriale: ulteriori informazioni su Yomi, il primo sistema di chirurgia dentale assistita da robot al mondo, sono disponibili qui: <https://am.dental-tribune.com/news/neocis-reaches-first-commercial-milestone-for-yomi-surgical-system/>

Dental Tribune International

TAKE YOUR IMPLANTOLOGY
TO THE NEXT LEVEL

ISY+

+ SEMPLICE
+ STABILE
+ VERSATILE

btk  Implanting Trust,
Smile Again!

Discover more btk.dental



BIOTEC SRL

Da Btk tante soluzioni in un'unica componente protesica

Sempre più spesso, nella pratica quotidiana, l'odontotecnico ha bisogno di lavorare con diverse altezze di cemento tra base in titanio e struttura protesica, per avere una maggiore superficie di supporto e rendere il manufatto protesico più forte e resistente.

Per questo Btk ha sviluppato l'X3 Link: una base in titanio con due opzioni di taglio e ben 3 diverse altezze disponibili: 4,5, 6 e 8 mm. L'X3 Link è disponibile per tutte le connessioni implantari Btk (esagono esterno, interno e conico).

Antirotazionalità e ritenzione meccanica sono garantite dal disegno della componente protesica, in cui ci sono due sistemi di bloccaggio, mentre l'esclusiva svasatura su un lato dell'X3 Link favorisce e facilita la chiusura dei fori inclinati, che, così, possono essere gestiti facilmente con il cacciavite BT Grip a testa esalobata, fino ad un'inclinazione di 25° rispetto all'asse implantare. I fori localizzati



sul bordo incisale o sulla faccia vestibolare del dente saranno un lontano ricordo, a tutto vantaggio dell'estetica della protesi. Naturalmente, sono disponibili le librerie digitali degli X3 Link per tutti i più comuni software cad e sono scaricabili direttamente dal sito internet www.btk.dental.

Biotec Srl
Tel. +39 0444 361251
www.btk.dental
info@btk.dental

La tecnologia al supporto della lotta al cancro orofaringeo

A seguito dei risultati di una ricerca internazionale svolta dai ricercatori dell'ospedale Cedars-Sinai di Los Angeles, in cui sono stati messi a confronto i vantaggi dell'utilizzo della chirurgia robotica nel migliorare le condizioni dei pazienti affetti da cancro orofaringeo, abbiamo avuto modo di intervistare il Prof. Francesco Riva in merito a queste tematiche di cui è grande esperto.



Buon giorno Prof. Riva, vista la sua esperienza in ambito di prevenzione dei tumori del cavo orale, avrebbe modo di darci una sua opinione in merito ai risultati dello studio "Comparison of survival after transoral robotic surgery vs non robotic surgery in patients with early-stage oropharyngeal squamous cell carcinoma" pubblicato a fine agosto su JAMA Oncology?

Lo studio pubblicato sulla prestigiosa rivista "JAMA Oncology" ha preso in considerazione il trattamento dei tumori orofaringei dando dignità all'attività medica odontoiatrica.

La Food and Drug Administration (FDA) autorizzando l'utilizzo di dispositivi robotici in campo odontoiatrico ha sdoganato l'attività odontoiatrica a branca della medicina.

I risultati performanti con l'utilizzo della chirurgia robotica nel trattamento dei tumori orofaringei porta a rivedere l'approccio multidisciplinare di tali terapie.

Lo studio mette in luce il ruolo chiave che svolge l'evoluzione tecnologica. Lei da anni è uno dei fautori dello sviluppo tecnico in ambito odontoiatrico. Quali sono dal suo punto di vista le tecnologie che potrebbero avere un ruolo fondamentale nei prossimi anni?

Con una chirurgia robotica si possono eseguire interventi altamente demolitivi, con la sicurezza di margini chirurgici esenti da patologie, determinati con studi strumentali, che evidenziano lo stato reale della malattia. È inoltre possibile, cosa per me importante, permettere di eseguire interventi omogenei e non più operatori dipendenti.

Associare Intelligenza Artificiale (AI) a Chirurgia Robotica è la nuova frontiera a cui siamo pronti per sconfiggere il cancro orale.

Molti suoi colleghi hanno una certa resilienza nell'utilizzare la tecnologia dovuta in molti casi alla necessaria curva di apprendimento di questi strumenti che molto spesso richiede anche un investimento economico iniziale. Lei che ne è fautore, quali consigli si sentirebbe di dare ai suoi colleghi?

L'innovazione tecnologica è indispensabile per raggiungere obiettivi sempre più performanti e sicuri. La curva di apprendimento richiede tempo e dedizione. L'impegno economico è un fattore non trascurabile, ma le aziende dovrebbero favorire i giovani professionisti, che diventerebbero i migliori clienti. Formazione professionale ed aggiornamento continuo sono elementi indispensabili per un successo professionale.


ranno i migliori clienti. Formazione professionale ed aggiornamento continuo sono elementi indispensabili per un successo professionale.

Redazione Tueor Servizi

Scansiona il QR Code per leggere l'intervista completa.



XCN[®] ExaConnect



LA SOLUZIONE PER LA PROTESI SINGOLA AVVITATA

Leone S.p.a.
Via P. a Quaracchi 50
50019 Sesto Fiorentino | Firenze | Italia

Ufficio Vendite Italia:
tel. 055.3044600 | fax 055.374808
italia@leone.it | www.leone.it



Posizionamento di un impianto post-estrattivo a protesizzazione immediata in area estetica mascellare: un case-report

Daniele Cardaropoli*, Andrea De Maria**

*Direttore Scientifico PROED, Institute for Professional Education in Dentistry, Torino
Professore a Contratto in Parodontologia, Università di Catania

**Consulente PROED, Institute for Professional Education in Dentistry, Torino

< pagina 1

Nei settori posteriori, dove il ripristino della funzione costituisce l'obiettivo primario e i tempi di osteointegrazione possono essere rispettati senza la necessità di riabilitazioni provvisorie rimovibili, si propende verso protocolli classici di guarigione sommersa o semisommersa per la semplicità di esecuzione e l'ottima prognosi.

Nei settori anteriori, al contrario, al ripristino funzionale si associa un'aspettativa estetica elevata da parte del paziente. Le riabilitazioni di tali settori rappresentano una sfida sia per l'odontoiatra che per l'odontotecnico: da quando i primi casi di posizionamento di impianti in alveoli post-estrattivi freschi sono stati riportati in letteratura³, l'interesse della comunità scientifica e clinica per i protocolli di posizionamento implantare immediato è stato crescente, per la riduzione delle sedute chirurgiche e dei tempi di trattamento.

L'evoluzione della macrogeometria implantare, con impianti conici dotati di spire aggressive in grado di compattare il comparto midollare osseo durante le procedure di inserimento, e della microgeometria superficiale, con trattamenti di superficie in grado di velocizzare e migliorare l'apposizione ossea sull'interfaccia osso-impianto⁴, hanno permesso di associare al posizionamento post-estrattivo dell'impianto una simultanea protesizzazione immediata.

Diverse variabili vanno considerate sia nella fase chirurgica che protesica per ottenere un risultato piacevole e stabile nel medio e lungo termine^{5, 6}. Se i fattori di rischio sono ben valutati ed i protocolli chirurgici e protesici applicati correttamente, il posizionamento post-estrattivo con protesizzazione immediata consente un perfetto mantenimento dell'architettura gengivale ed ossea, permettendo, pur a fronte di difficoltà tecniche che necessitano esperienza e capacità maggiori da parte dell'operatore, risultati esteticamente e funzionalmente eccellenti^{7, 8}.

Obiettivo di questo case report è illustrare il protocollo chirurgico e protesico utilizzato per riabilitare tramite un impianto post-estrattivo a protesizzazione immediata un incisivo centrale mascellare.

Descrizione

La paziente, donna di 60 anni, non

fumatrice ed in buone condizioni di salute generale, si presenta in studio con sintomi di pulpite irreversibile a carico dell'elemento 1.1. Lesame clinico (Fig. 1a, 1b) e radiografico (Fig. 2a) confermano la presenza di una lesione cariosa radicolare che ha colpito il versante mesiale.

Data la profondità della lesione, le opzioni terapeutiche che consentono il mantenimento dell'elemento devono prevedere necessariamente il ripristino dell'ampiezza biologica tramite chirurgia ossea resettiva o trazionamento rapido dell'elemento. La prima ipotesi viene scartata per l'inevitabile slivellamento delle paraboliche e perdita delle papille interdentali che ne sarebbero derivate; la seconda per il rifiuto della paziente di sottoporsi al trattamento ortodontico, pur se per un periodo di tempo limitato.

rina chirurgica termostampata, così da verificare l'asse d'inserimento implantare, ed un provvisorio in resina munito di alette di posizionamento.

Il giorno dell'intervento, dopo somministrazione locale di articaína al 4% e adrenalina 1:100.000, l'elemento viene lussato delicatamente mantenendo integri i tessuti molli tramite l'uso di periotomi dedicati (Carda #2 e Carda #3 - Omnia) ed estratto. L'alveolo viene curettato e deterso con soluzione salina, e il tessuto epiteliale sulcolare viene rimosso con una lama 15c, così da esporre il sottostante tessuto connettivale. Viene preparata un'osteotomia calibrata con frese dedicate, così da ingaggiare l'apice implantare (BLT Bone Level Tapered Roxolid SLActive, Straumann 4.1x14 mm) nel triangolo osseo apicale e palatale all'apice al-

veolare e posizionare il profilo coronale dell'impianto 1 mm al di sotto del margine della cresta vestibolare. Dopo il posizionamento implantare, con l'ausilio di un compattatore d'osso conico (Carda #4 - Omnia), il gap residuo vestibolare viene colmato con osso bovino deproteinizzato (Geistlich Bio-oss Collagen 50 mg, Geistlich) così da assicurare un perfetto riempimento tridimensionale dell'alveolo residuo. L'impianto viene infine posizionato con un torque di 50 N/cm (Fig. 3, 4a, 4b). Un moncone in titanio per protesizzazione provvisoria (componente secondaria provvisoria - Straumann) viene modificato così da permettere un corretto alloggiamento della corona provvisoria e serrato manualmente. Protetto il canale della vite, il provvisorio viene forato in corrispondenza dell'accesso

della vite protesica, posizionato in sede grazie alle alette e bloccato utilizzando del composito flow (G-aenial Universal flo - GC). Rimossa dal cavo orale, la corona provvisoria viene rifinita in laboratorio, completando il tragitto transmucooso in composito (Essentia Universal - GC) in modo tale da modellare un'area sotto-gengivale che sostenga i tessuti senza comprimerli. La riabilitazione provvisoria viene posizionata, avvitata e serrata a 20 N/cm. Il foro di accesso viene protetto con PTFE e sigillato con un'otturazione provvisoria (Telio CS onlay - Ivoclar), e i contatti occlusali vengono scaricati in modo tale da eliminare interferenze occlusali (Fig. 5, 6). Viene prescritta terapia farmacologica antibiotica, antidolorifica e sciacqui con collutorio

> pagina 7

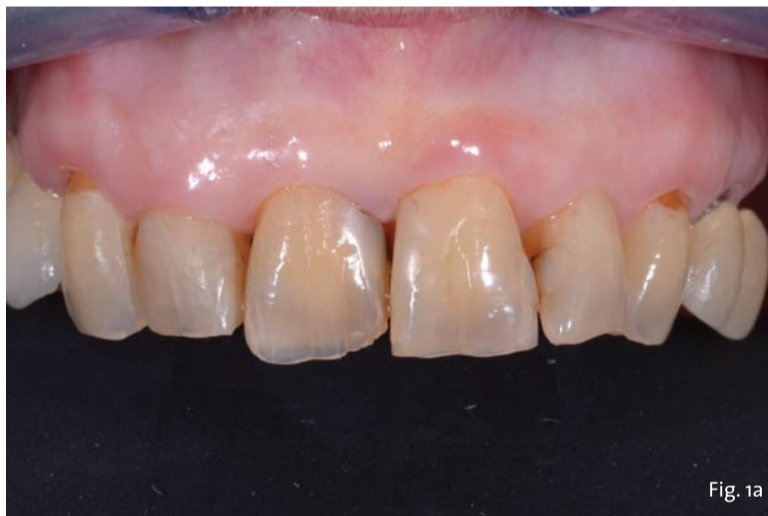

Fig. 1a - Valutazione pre-operatoria - visione frontale: l'elemento 1.1 è sintomatico e mostra segni e sintomi di pulpite irreversibile.

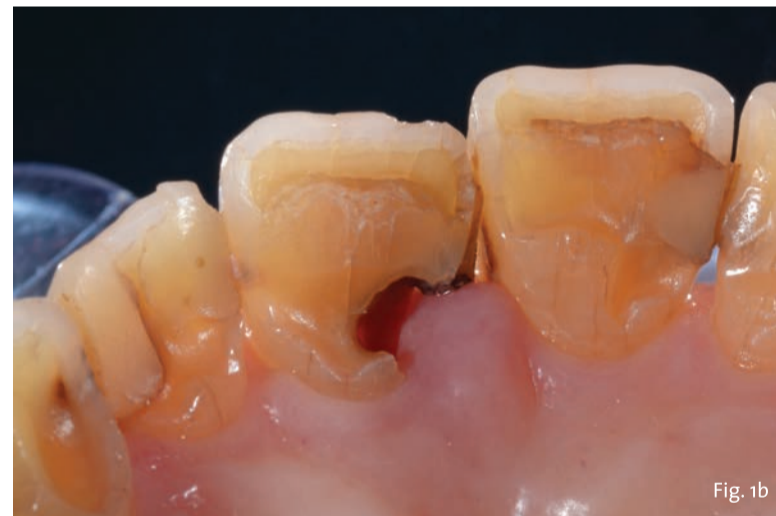

Fig. 1b - Valutazione pre-operatoria - visione palatina: è possibile apprezzare la lesione cariosa corono-radicolare.

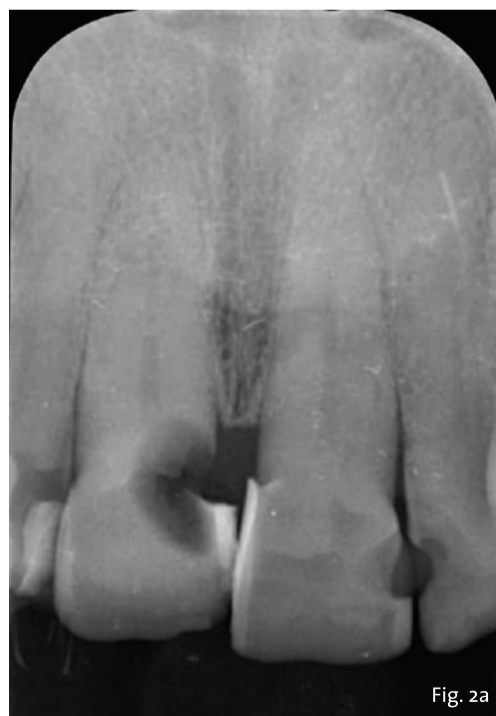


Fig. 2a - Valutazione radiografica iniziale: radiografia intraorale.

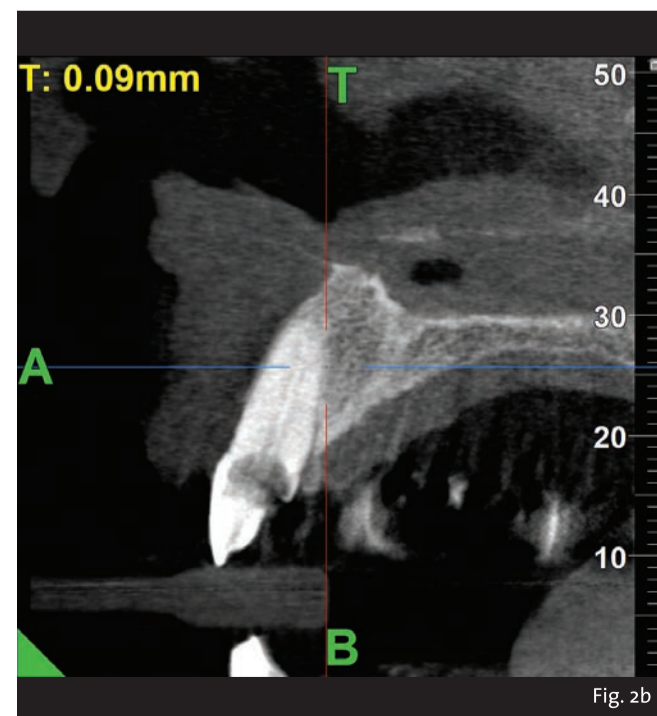


Fig. 2b - CBCT iniziale con MyRay Hyperion X9 Pro.

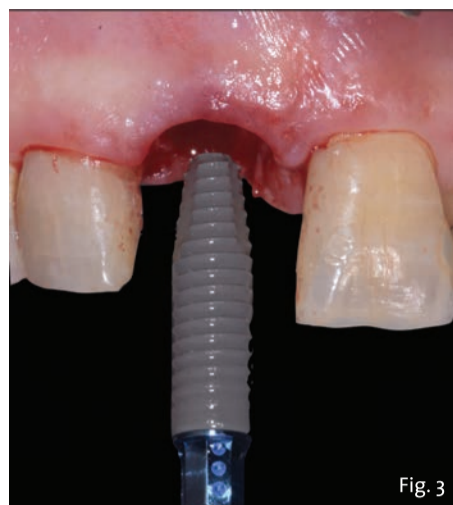


Fig. 3 - Straumann BLT Roxolid SLActive RC 4.1 x 14 mm.

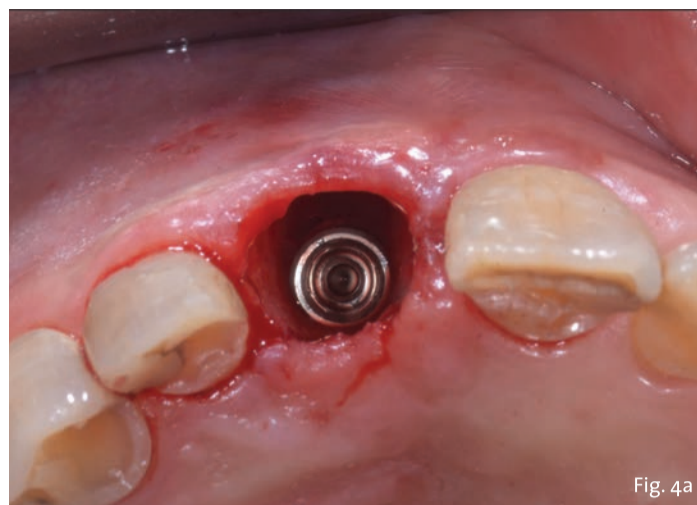


Fig. 4a - Impianto inserito lontano dalla corticale ossea vestibolare in modo da creare un gap superiore a 2 mm.

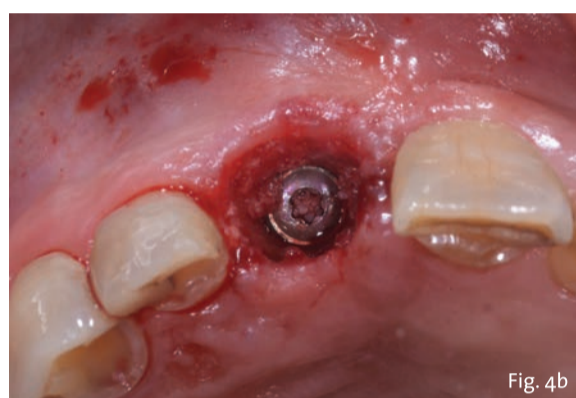


Fig. 4b - Il jumping space tra impianto e corticale ossea viene colmato con Geistlich BioOss Collagen.

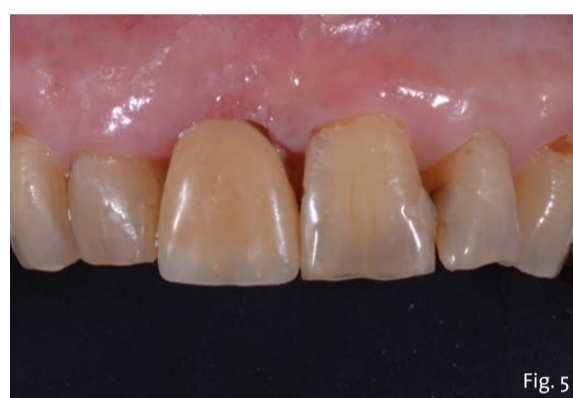

Fig. 5 - Valutazione post-operatoria con il provvisorio in situ - visione frontale.

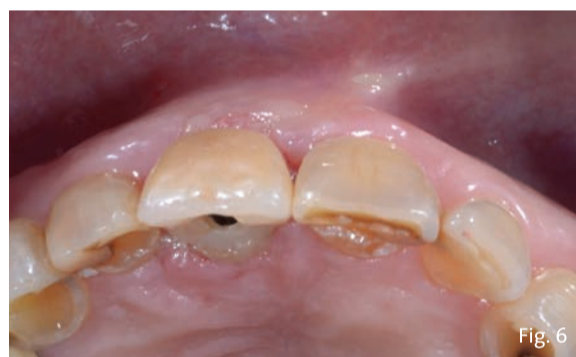

Fig. 6 - Valutazione post-operatoria con il provvisorio in situ - visione oclusale.

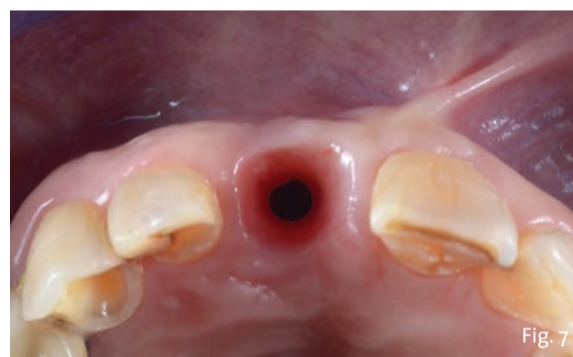

Fig. 7 - Valutazione clinica a 3 mesi dal posizionamento: l'impianto è ben integrato ed i tessuti molli sono stabili.

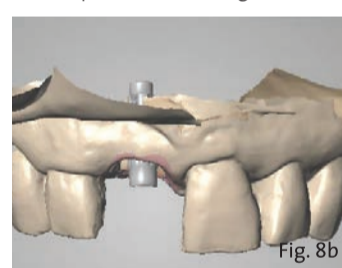
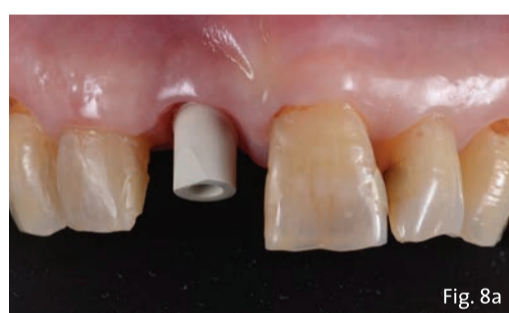

Fig. 8a, 8b - Acquisizione intraorale: visione frontale.

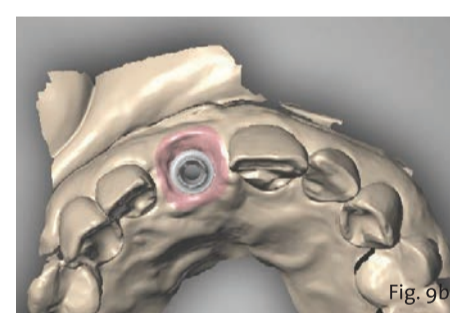
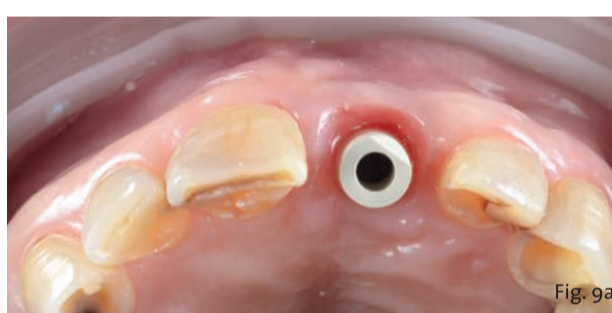

Fig. 9a, 9b - Acquisizione intraorale: tragitto transmucoso in visione oclusale.

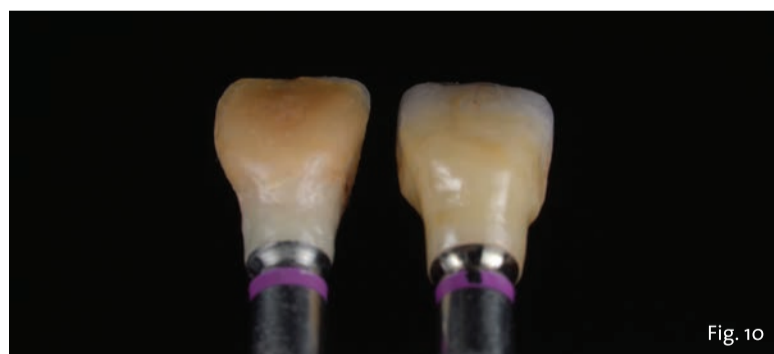

Fig. 10 - Valutazione post-operatoria: confronto tra corona provvisoria in resina e corona definitiva in ceramica.

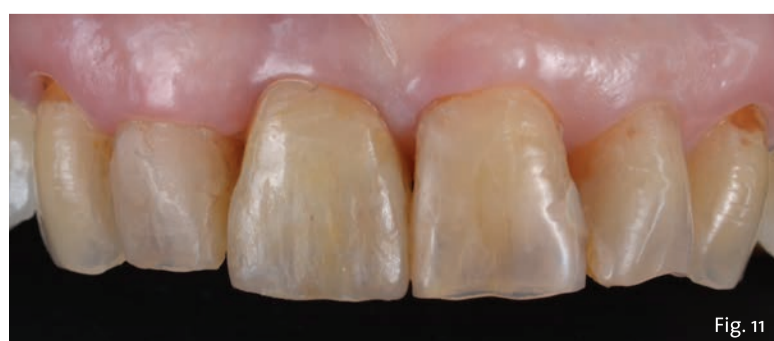

Fig. 11 - Valutazione post-operatoria: riabilitazione definitiva in situ in visione frontale.

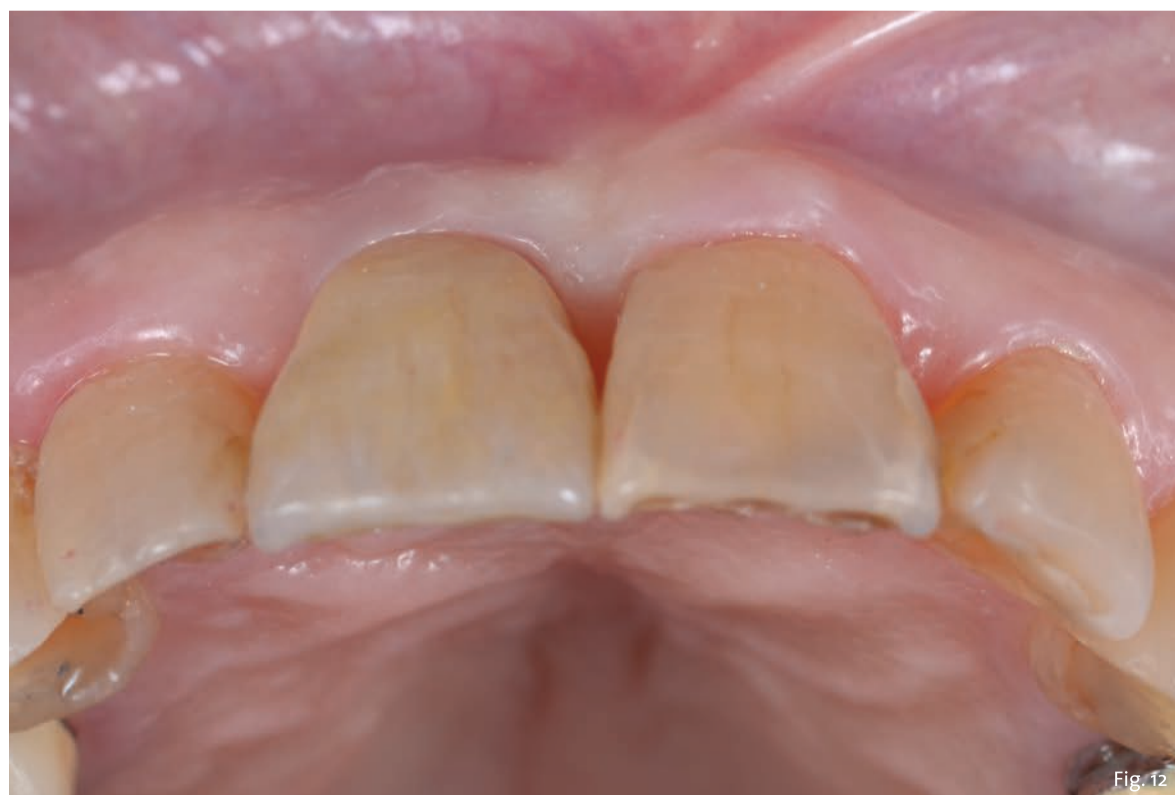

Fig. 12 - Valutazione post-operatoria: riabilitazione definitiva in situ in visione oclusale.

< pagina 6

a base di clorexidina digluconato. La paziente viene controllata a 7 giorni, 45 giorni e 90 giorni. A distanza di 3 mesi l'impianto viene considerato osteointegrato e i tessuti molli hanno raggiunto la loro stabilità. Il provvisorio viene quindi svitato (Fig. 7) e si procede tramite impronta ottica (Trios 3 - 3Shape) al trasferimento in laboratorio della posizione tridimensionale dell'impianto, della morfologia del tragitto transmucoso e della morfologia della componente sottogengivale della corona provvisoria (Fig. 8a, 9b). Una corona avvitata in zirconia con microstratificazione vestibolare viene confezionata come riabilitazione definitiva (Fig. 10). Superata la prova estetica, il manufatto viene consegnato e serrato a 35 N/cm. Il foro passante viene sigillato con PTFE e resina composita (G-aenial - GC) (Fig. 11, 12).

Discussione

La sostituzione di un elemento non recuperabile in zona estetica tramite il posizionamento di un impianto post-estrattivo a protesizzazione immediata è un'opzione terapeutica validata dalla letteratura che permette di ridurre i tempi di riabilitazione e il numero di interventi necessari, diminuendo l'invasività delle procedure. La possibilità di posizionare al primo tempo chirurgico una corona provvisoria di morfologia ideale, offre l'opportunità di mantenere l'architettura dei tessuti di supporto migliorando l'integrazione estetica; è fondamentale però che i passaggi chirurgici e protesici siano rigidamente rispettati e che l'operatore posseda l'esperienza necessaria per intercettare i fattori di rischio estetici. È facile infatti che un caso mal gestito non esiti nella mancata osteointegrazione della fixture implantare ma in un fallimento estetico di complicata risoluzione.

bibliografia

1. Yoshino K., Ito K., Kuroda M., Sugihara N. Prevalence of vertical root fracture as the reason for tooth extraction in dental clinics. Clin Oral Investig. 2015 Jul;19(6):1405-9.
2. Albrektsson T., Zarb GA. Current interpretations of the osseointegrated response: clinical significance. Int J Prosthodont. Mar-Apr 1993;6(2):95-105.
3. Schwartz-Arad D., Chaushu G. The ways and whereof of immediate placement of implants into fresh extraction sites: A literature review. J Periodontol 1997;68:915-925.
4. Buser D., Schenk RK., Steinemann S., Fiorellini JP., Fox CH., and Stich H. Influence of surface characteristics on bone integration of titanium implants. A histomorphometric study in miniature pigs. Journal of Biomedical Materials Research, 1991 vol. 25, no. 7, pp. 889-902.
5. Martin WC., Morton D., Buser D. Diagnostic factors for esthetic risk assessment. In: Buser D, Belser U, Wismeijer D (eds). ITI Treatment Guide. Vol 1: Implant therapy in the esthetic zone - Single-tooth replacements. Berlin: Quintessence, 2006:11-20.
6. Belser UC., Buser D., Hess D., Schmid B., Bernard JP., Lang NP. Aesthetic implant restorations in partially edentulous patients - A critical appraisal. Periodontol 2000 1998;17:152-150.
7. Kan JYK., Rungcharassaeng K. Immediate placement and provisionalization of maxillary anterior single implants: a surgical and prosthodontic rationale. Pract Periodontics Aesthet Dent 2000;12(9):817-824.
8. Cardaropoli D., Tamagnone L., Roffredo A., De Maria A., Gaveglione L. Preservation of Peri-implant Soft Tissues Following Immediate Postextraction Implant Placement. Part II: Clinical Evaluation. Int J Periodontics Restorative Dent. 2019 Nov/Dec;59(6):789-797.
9. Cardaropoli D., Nevins M., Casentini P. A clinical classification system for the treatment of the post-extraction sites. Int J Periodontal Rest Dent, in press.

Comportamento del tessuto osseo marginale in impianti subcrestali con connessione morse e abutment switching-platform in 3 differenti situazioni cliniche

Giuseppe Ramundo, Laurea in Odontoiatria e Protesi Dentale Università degli studi di Milano

Introduzione

Nell'odontoiatria moderna, la richiesta di trattamento implanto-protesico volto al ripristino di elementi dentari mancanti è cresciuta notevolmente grazie alla semplificazione delle procedure ed alla predicibilità di risultati funzionali ed estetici. Tuttavia, pur essendo considerata trattamento affidabile, l'implantologia osteointegrata non è scevra da complicazioni meccaniche e biologiche. Tra quest'ultime le perimplantiti, pur verificandosi in una bassa percentuale di casi, hanno suscitato l'interesse di clinici e ricercatori e sono state oggetto di studio a causa del loro potenziale impatto negativo sulla salute del tessuto perimplantare. Se pur rimangano ancora dubbi riguardo l'eziologia e il meccanismo patogenetico, possiamo definire la perimplantite un fenomeno multifattoriale dove diverse variabili (componente batterica, tipo di reazione dell'ospite, condizioni di igiene orale, patologie sistemiche, fattori locali predisponenti, stile di vita e caratteristiche dell'impianto) possono giocare un ruolo nella genesi e nella progressione della perdita di supporto osseo marginale¹.

Scopo di questo articolo è valutare il comportamento del tessuto osseo perimplantare in relazione all'utilizzo di un impianto con connessione conica in 3 situazioni cliniche differenti: dente singolo, ponte e arcata completa a supporto implantare.

Nel 1986 Albrektson e Zarb² hanno definito i criteri di successo della terapia implantare dove veniva tollerata una caratteristica perdita di tessuto osseo circonferenziale all'impianto fino a 1,6 mm durante il primo anno dal posizionamento della fixture ed una successiva perdita progressiva di 0,2 mm per ogni anno successivo (Fig. 1).

Pur rimanendo nell'ambito del fisiologico, non tutti i clinici sono d'accordo nel considerare tale condizione come parametro di successo. Il razionale sta nel fatto che il riassorbimento determina l'esposizione di parte della componente ruvida dell'impianto, cioè una superficie sabbata e mordenzata che rappresenta un habitat ideale per i batteri, quindi fattore predisponente l'instaurarsi della malattia perimplantare³. Si comprende quanto sia importante quindi limitare o eliminare il riassorbi-

mento crestale fisiologico e come la ricerca abbia messo a punto sistematiche implantari in grado di mantenere tale supporto osseo. Vi è evidenza scientifica che il riassorbimento "fisiologico" sia legato a connessioni instabili che favoriscono la contaminazione del microgap impianto-abutment⁴, come pure a componentistiche protesiche di tipo matching (cioè dello stesso diametro dell'impianto) che costringono il tessuto osseo ad un fisiologico riassorbimento per favorire il ripristino del normale spessore dei tessuti molli sovra-crestali⁵. Al contrario connessioni morse che riducono la contaminazione del microgap⁶⁻⁸ e componentistiche switching che lasciano maggior spazio ai tessuti molli⁹, contribuiscono al mantenimento del picco osseo perimplantare. Nei casi clinici seguenti verrà valutato radiograficamente se impianti subcrestali con connessione morse e abutment di tipo switching-platform possono contribuire al mantenimento del tessuto osseo perimplantare in 3 situazioni cliniche differenti.

Materiali e metodi

Caso 1 - Sostituzione di dente singolo
La paziente AC di 65 anni, non fumatrice in buone condizioni di salute sistemica richiede ripristino di area edentula in regione elemento dentario 36 perso circa 4 mesi prima, mediante soluzione fissa. Dopo valutazione clinica, radiografica di primo e di secondo livello (Fig. 2, 3) si propone terapia implanto-protesica. Previa adeguata preparazione parodontale mediante seduta di igiene orale professionale, profilassi antibiotica con 2 gr di amoxicillina e acido clavulanico in compresse, profilassi antibatterica con collutorio a base di clorexidina 0,12 % ed infine previa anestesia loco-regionale mediante articaina 1:100.000 si procede con lembo in cresta a tutto spessore esteso da 37 a 35, sollevamento del lembo mucoperiosteo (Fig. 4), preparazione del sito implantare mediante frese rotanti ed inserimento di impianto Neodent Helix GM di 3,75 mm di diametro e 10 mm di lunghezza con modalità sub crestale di circa 2 mm (Fig. 5). In fase chirurgica l'impianto viene connesso a multi unite abutment e healing abutment con lo scopo di avere un'altezza della componente protesica sufficiente a realizzare

una guarigione di tipo transmuco- so. Al termine del trattamento viene somministrato cortisone (solde- sam 4 mg) per via intramuscolare. Viene realizzata radiografia periapicale post operatoria immediata (Fig. 6). A 3 mesi dalla chirurgia vengono svitate sia l'healing abutment che il multi-unite abutment e viene presa l'impronta della posizione implantare mediante lettura ottica con sistemica trios 3shape avvitando lo scan body direttamente alla connessione interna dell'impianto. Il Laboratorio BF dental di Milano re-

alizza corona monolitica in zirconio connessa a T-base che viene avvitata e serrata (30 N/cm) all'impianto 15 giorni dopo l'impronta (Fig. 7). Dopo i ritocchi occlusali viene effettuato il controllo mediante radiografia periapicale (Fig. 8). Il controllo rx viene ripetuto a 6 mesi dal carico (Fig. 9).

Caso 2 - Sostituzione di 3 elementi mediante ponte a supporto implantare
Il paziente RD di 70 anni, non fu-

> pagina 9

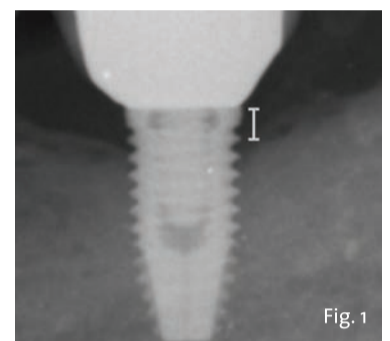


Fig. 1 - Riassorbimento osseo crestale fisiologico caratteristico degli impianti ad esagono esterno e componentistica protesica di tipo matching.

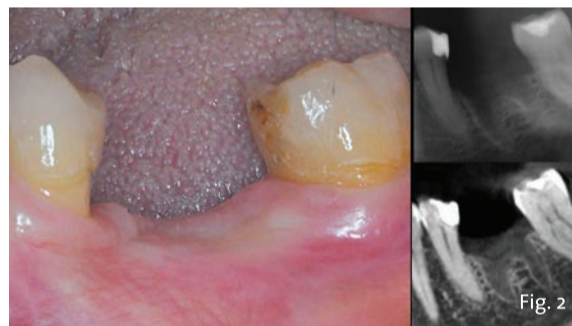

Fig. 2 - Situazione clinica e radiografica in fase pre-operatoria.

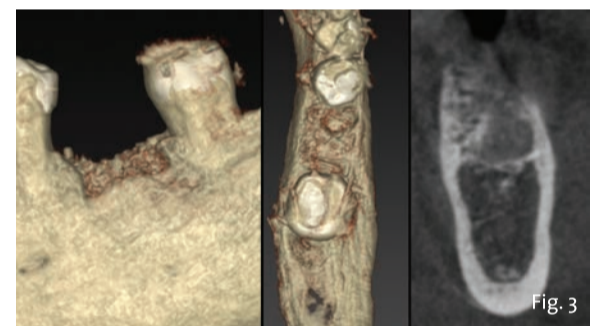


Fig. 3 - Valutazione radiografiche 3D in fase pre-operatoria.

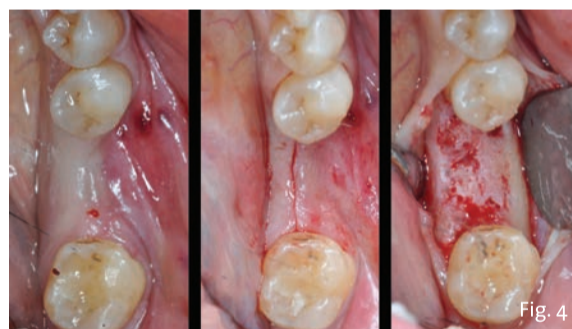


Fig. 4 - Fasi chirurgiche.

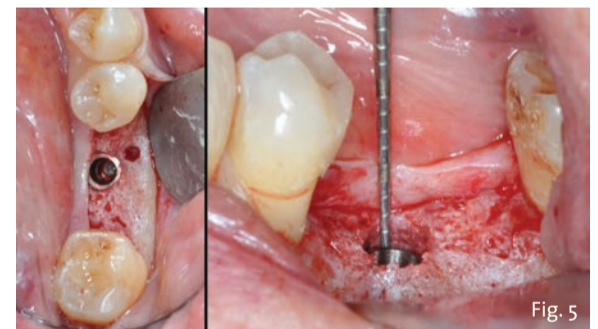


Fig. 5 - Posizionamento sub-crestale dell'impianto.

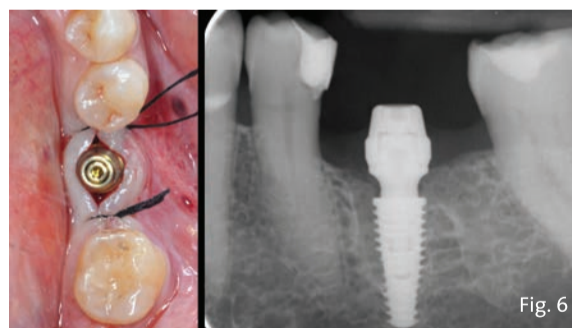


Fig. 6 - Controllo clinico e radiografico post-operatorio immediato.

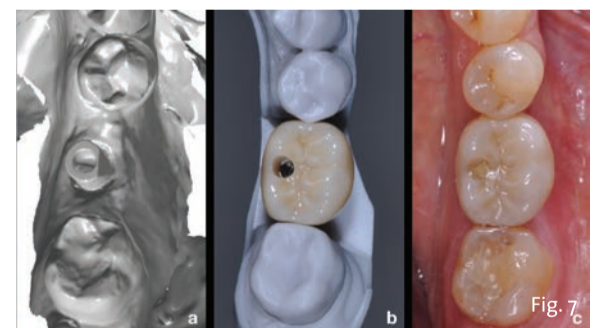


Fig. 7 - a) Impronta ottica, b) manufatto protesico, c) fase del carico e serraggio.

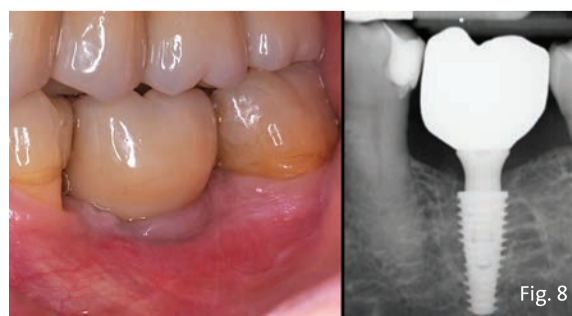

Fig. 8 - Controllo clinico e radiografico immediatamente dopo la connessione della corona protesica.

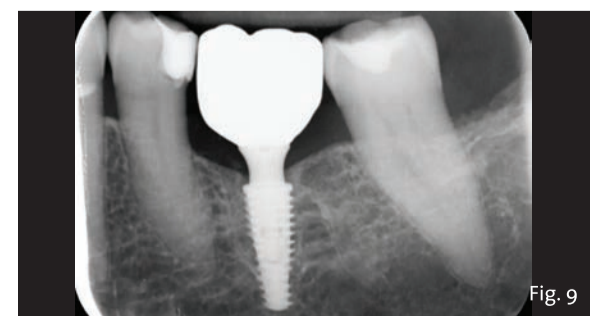


Fig. 9 - Controllo radiografico a 6 mesi dal carico.

< pagina 8

matore in buone condizioni di salute sistemica richiede ripristino di area edentula in regione 4° quadrante del cavo orale dove si rileva edentulia degli elementi 45, 46, 47, mediante soluzione fissa. Dopo valutazione clinica (Fig. 10) e radiografica di primo e di secondo livello (Fig. 11) viene proposta soluzione implanto-protetica per la sostituzione dei 3 elementi dentari mediante ponte a supporto implantare. Previa adeguata preparazione

parodontale mediante sedute di igiene orale professionale, profilassi antibiotica con 2 gr di amoxicillina e acido clavulanico in compresse, profilassi antisettica con collutorio a base di clorexidina 0,12% ed infine previa anestesia loco-regionale mediante articaina 1:100.000, si procede con lembo in cresta a tutto spessore esteso da 47 a 44, incisione di rilasciamento disto-vestibolare a 47, sollevamento del lembo mucoperiosteale, preparazione del sito implantare mediante frese rotanti ed inserimento di impianto Neodent

Helix GM di 3,75 mm di diametro e 10 mm di lunghezza con modalità sub crestale di circa 2 mm in regione 45 e di impianto Neodent Helix GM di 3,75 mm di diametro e 8 mm di lunghezza con modalità sub crestale di circa 1,5 mm in regione 47 (Fig. 12). In fase chirurgica gli impianti vengono connessi a multi-unite abutment (serrati a 30 N/cm) con modalità one-abutment at one-time (Fig. 13). Al termine del trattamento viene somministrato cortisone (soldesam 4 mg) per via intramuscolare. Viene realizzata radiografia peri-

apicale post operatoria immediata (Fig. 14). A 3 mesi dalla chirurgia viene effettuato controllo radiografico periapicale (Fig. 15), vengono svitati solo gli healing abutment mentre i multi-unite abutment vengono mantenuti in sede per non provocare alterazione delle fibre del tessuto molle sovracrestale. Viene rilevata l'impronta della posizione dei multi-unite abutment mediante lettura ottica con sistemica trios 3shape, avvitando lo scan-body ai multi unite abutment. Il Laboratorio BF dental di Milano realizza ponte in

monolitico di zirconio connesso a T-base che viene avvitato e serrato (30 N/cm) agli abutment 15 giorni dopo l'impronta (Figg. 16, 17). Si realizzano i controlli occlusali. Il controllo rx viene ripetuto a 6 mesi dal carico (Fig. 18).

Caso 3 - Riabilitazione dell'intera arcata inferiore mediante protesi implanto-supportata

Il paziente GM di 72 anni, non fumatore, in buone condizioni di salute

> pagina 10

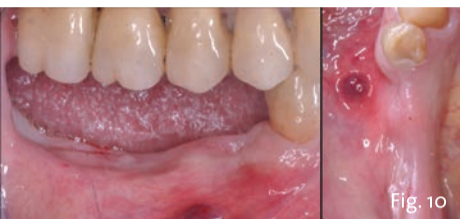

Fig. 10 - Situazione clinica in fase pre-operatoria.

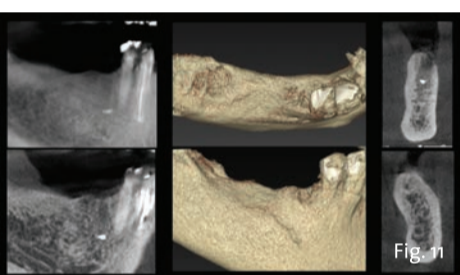


Fig. 11 - Valutazione radiografica 2D e 3D in fase pre-operatoria.

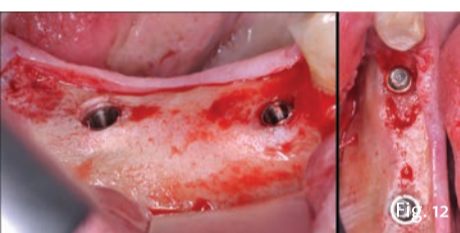


Fig. 12 - Posizionamento sub-crestale degli impianti.

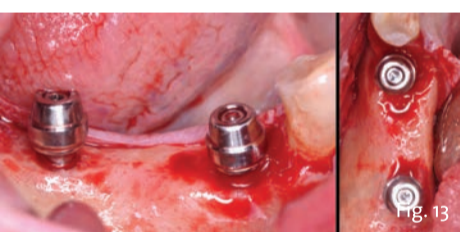


Fig. 13 - Avvitamento e serramento dei multi-unite abutment.

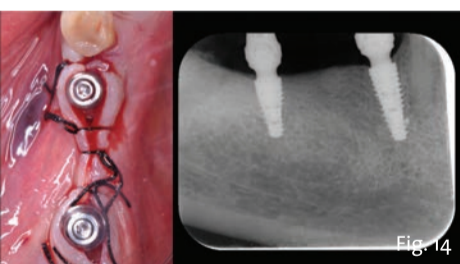


Fig. 14 - Controllo clinico e radiografico post-operatorio immediato.

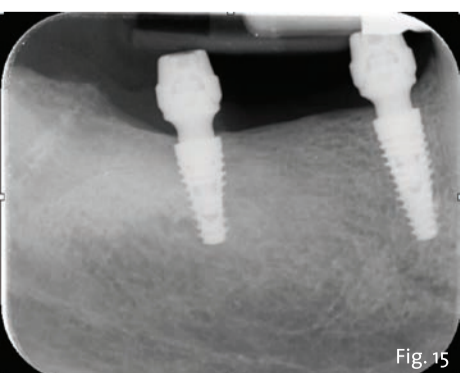


Fig. 15 - Controllo radiografico a 3 mesi dall'inserimento implantare.

SISTEMA IMPLANTARE GRAND MORSE® NEODENT®

Progettato per consentire protocolli di carico immediato sia in restauri singoli che in casi di edentulia, il sistema implantare Grand Morse®, con la sua ampia gamma di soluzioni protesiche è la **SCELTA DI ELEZIONE** nell'implantologia dentale.

GRANDE SEMPLICITÀ
Unica piattaforma protesica per tutti i corpi e diametri implantari.

GRANDE CONNESSIONE
Interfaccia morse taper che assicura stabilità meccanica, sigillo batterico.

GRANDE STABILITÀ
Progettato per trattamenti di carico immediato predicibili in tutti i tipi d'osso.

GRANDE ESTETICA
Platform switching e posizionamento sottocrestale.

Per saperne di più:

Straumann Italia srl
Customer Service 800 810 500
www.straumanngroup.it

NEODENT®
A Straumann Group Brand

AD