

DENTAL TRIBUNE

The World's Dental Newspaper 

NOVI SAD, MART 2024

www.dental-tribune.com

Vol. 19, No. 1



Foto: Microgen/Shutterstock

NOVI ENDODONTSKI POREDAK

Endodoncija je prepoznata kao najkomplikovaniji i najizazovniji tretman u stomatologiji. Sistem korenskih kanala zuba je otvoren put između oralne bakterijske flore i više osetljivih tkiva i organa u našem telu. To je dinamična nauka o kojoj učimo svaki dan i koja svakodnevno postavlja nove izazovne slučajeve i enigme za rešavanje. Jednostavne, ali efikasne tehnike treba da budu deo naše svakodnevne prakse.

Strana 04



PRIKAZ KNJIGE

Knjiga Maksilarni sinus u oralnoj i maksilofacijalnoj hirurgiji je mozaik najsavremenijih metoda dijagnostike i hirurgije maksilarnih sinusa, a pisana je jednostavnim i pristupačnim stilom, što svakako odgovara i kliničarima koji se ne bave naukom. U njoj se može pronaći puno praktičnih saveta i pristupa za terapiju oboljenja maksilarnih sinusa, što je potkrepljeno velikim brojem kvalitetnih kliničkih fotografija.

Strana 02



KAKO DA SAMI UPRAVLJATE SVOJIM ŽIVOTOM

Odnosi koje imamo sa drugim ljudima oblikuju naše iskustvo, način na koji doživljavamo svakodnevnicu, ali i način na koji se odnosimo sami prema sebi direktno utiče na naše rezultate. Mnogim ljudima je "komandna tabla" okrenuta na spolja i drugi ljudi pritiskaju dugmiće i tako upravljaju njihovim stanjem i kvalitetom života. Čućete često ljude kako kažu da je neko nešto uradio ili rekao i oni su se osećali loše...

Strana 14

Oglas

Garancija 3 godine

AKCIJA ZA KOMPRESORE ČIJA JE PRODAJA UGOVORENA DO 31.03.2024.

COMDEX DOO • Kornelija Stankovića 31 • Novi Sad
Mob +381 63 526 949 • t: +381 21 511 073 +381 21 511 075
www.comdexdental.com • E-mail: commex@eunet.rs

Evropski parlament zabranio dentalni amalgam

Autor: Iveta Ramonaite,
Dental Tribune International

Upotreba dentalnog amalgama, koji se sastoji od približno 50% žive, u velikoj meri doprinosi zagađenju životom i predstavlja ekološku pretnju za ekosisteme. Zbog rastuće zdravstvene zabrinutosti u vezi sa tim materijalom, nametnuti su strogi propisi kako bi se postepeno smanjila upotreba amalgama i osiguralo bezbedno odlaganje u stomatološkim ordinacijama, u skladu sa Minamata konvencijom o živi, koja je stupila na snagu 2017. godine. Pored toga, korišćenje amalgama kod trudnica i dojilja, kao i dece mlađe od 15 godina, zabranjeno je u EU od 1. jula 2018. Stomatolozi na Filipinima je od prošle godine zabranjeno da koriste amalgam kao restaurativni materijal.

Rastuće razočaranje stomatološkim uslugama u Velikoj Britaniji

Zabrana će u velikoj meri uticati na stomatološke usluge u Velikoj Britaniji, gde se poslednjih godina bore da regrutuju i zadrže stomatologe. Prema Britanskoj stomatološkoj asocijaciji (BDA), amalgam je materijal koji se najčešće koristi za trajne ispune od strane Nacionalne zdravstvene službe (NHS). Pored toga, organizacija je navela da is-

puni čine otprilike četvrtinu svih NHS tretmana koji se isporučuju u Engleskoj i da se amalgam koristi u oko trećini svih procedura.

S obzirom na njegovu široku upotrebu, očekuje se da će zabrana amalgama u EU dovesti do problema u lancu snabdevanja u Velikoj Britaniji. Budući da ima najviše ispunjenih zuba proporcionalno, Severna Irska će biti najteže pogođena nacija u Velikoj Britaniji.

Iako BDA podržava smanjenje količine amalgama, nazvala je brzo i potpuno ukidanje amalgama u stomatološkim ordinacijama neizvodljivim i neopravdanim. U izjavi piše: „Dentalni amalgam je u upotrebi i opsežno proučavan već 150 godina kao restaurativni materijal. Njegova sigurnost i izdržljivost su dobro utvrđeni i ostaje najprikladniji materijal za niz kliničkih situacija.“

Iako postoje alternative, one su znatno skuplje i potrebno im je više vremena za postavljanje. Predsednik BDA dr Eddie Crouch je prokomentarisao u saopštenju za javnost: „Kada alternativni materijali ne mogu da se takmiče, to će dovesti do novih troškova i neizvesnosti praksi koje su već na ivici. Prema njegovim rečima, zabrana amalgama značila bi gubitak ključnog oružja u lečenju zubnog karijesa, i upozorio je

da bi to mogla biti „slamka koja lomi leđa NHS stomatologiji“.

Restorativni materijali bez amalgama

Alternative amalgamu uključuju glas-hibridne materijale i glas-jonomerne cemente visokog viskoziteta. Svaka alternativa nudi jedin-

stvene prednosti i nedostatke, a izbor često zavisi od specifičnih potreba pacijenta, uključujući estetiku, zahtev trajnosti i finansijska ograničenja.

Prof. Falk Schwendicke je to rezimirao u svom nedavno objavljenom članku: „Ne postoji nijedan materijal koji ispunjava sve uslove za zamenu amalgama; umesto toga, dostupan je niz materijala sa

različitim svojstvima, a stomatolozi će morati da donesu informisane odluke o tome koji materijal najbolje odgovara kojoj indikaciji.“

„Era zubnog amalgama polako se bliži kraju“, zaključio je. Napredak u stomatološkoj tehnologiji može dovesti do novih, naprednijih materijala za zubne restauracije u budućnosti. [DT](#)

Oglas

DIGITAL DENTISTRY SHOW • UNVEILING THE FUTURE OF DENTISTRY

Register at www.dds.berlin

28 & 29 JUNE 2024

DIGITAL DENTISTRY SHOW

Digital Dentistry Show
In collaboration with
Digital Dentistry Society

UNVEILING THE FUTURE OF DENTISTRY • DIGITAL DENTISTRY SHOW

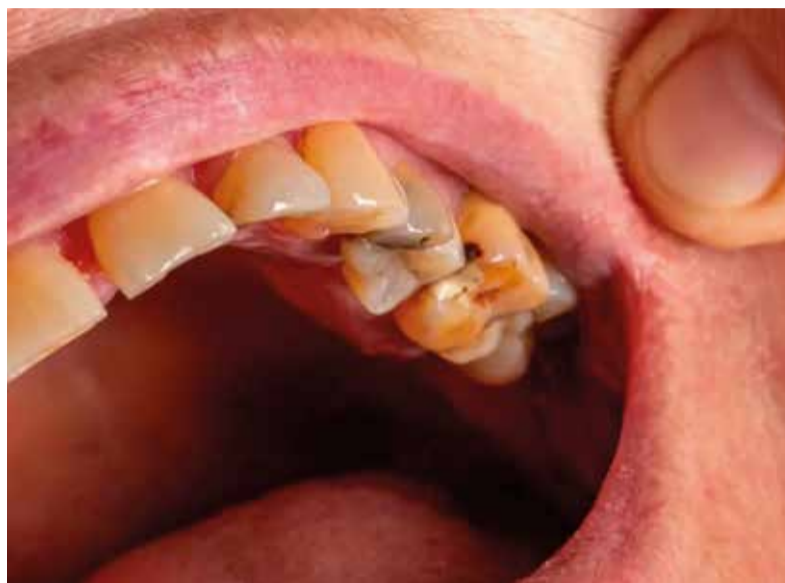Novi vodič o lečenju karijesa i prekrivanju pulpe

Anisha Hall Hoppe,
Dental Tribune International

SAN DIMAS, Kalifornija, SAD: U novom pregledu ove uvek aktuelne teme, istraživači sa Stevenson instituta za dentalna istraživanja u Kaliforniji objavili su vodič o savremenim tehnikama i materijalima koji se koriste u zbrinjavanju zubnog karijesa, posebno prekrivanju pulpe, koji je kao opcija za tretman zapalila društvene mreže dok pacijenti traže alternative za terapiju korenskih kanala. Vodič takođe naglašava važnost očuvanja prirodne strukture zuba i minimiziranja ja-trogenog oštećenja.

Vodič počinje pregledom evolucije pristupa lečenju karijesa, prelazeći sa ekstenzivnog uklanjanja na konzervativne tehnike. Ova promena je u skladu sa savremenim smernicama koje naglašavaju očuvanje zdrave strukture zuba uz efikasno uklanjanje karioznog tkiva. Napredak u dijagnostici i minimalno invazivnim tehnikama omogućio je rano otkrivanje i ciljane intervencije za karijes.

Vodič govori o različitim strategijama za upravljanje nekavitiranim



Praktičan novi vodič pruža pregled tretmana karijesa i prekrivanja pulpe koji će čak i najiskusniji kliničari smatrati korisnim. (Fotografija: HenadziPechan/Shutterstock)

lezijama, uključujući kontrolu ishrane, uklanjanje biofilma, remineralizaciju i upotrebu peptida koji se sami sastavljaju formirajući mrežu kada se jednom nanese na početnu leziju, u koju zatim privlače i integrišu kalcijum, fosfat i hidroksid da bi se formirao hidroksiapatit. Za kavitirane lezije, autori smatraju neophodnim invazivne intervencije. Oni se zalažu za konzervativni pristup, posebno za duboke karije-

sne lezije u blizini pulpe, naglašavajući važnost održavanja čistog amelodontinskog spoja i periferne zone zdravog dentina.

Pored detaljnih koraka za uklanjanje karijesa, vodič pokriva i vitalnu terapiju pulpe, koja ima za cilj očuvanje prirodne funkcije zubne pulpe. U radu su opisane različite tehnike, uključujući direktno prekrivanje pulpe i indirektno zatvara-

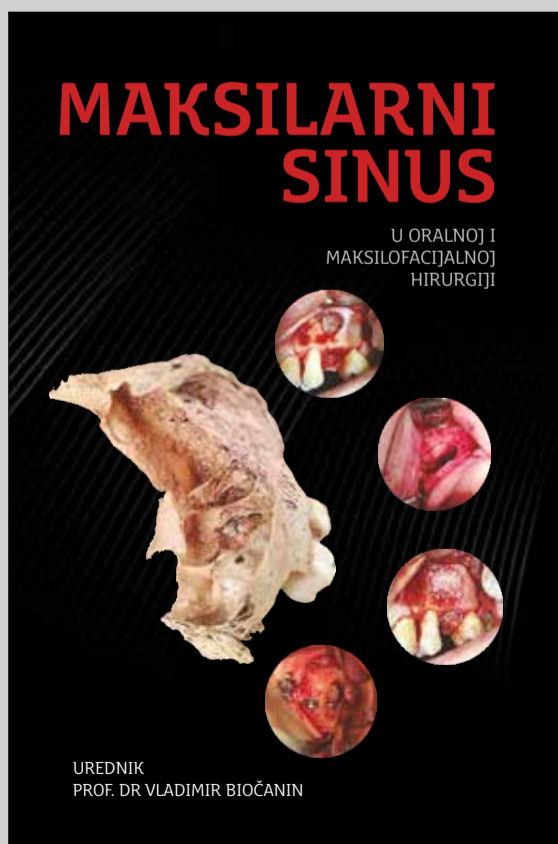
nje pulpe, zajedno sa pulpotomijom. Vodič takođe pruža korisno poređenje između materijala koji se koriste za zatvaranje pulpe, kao što su tradicionalni materijali kalcijum hidroksid i moderne alternative kao što su mineralni trioksidni agregat i Biodentin.

Vodič takođe nudi uputstva za lečenje nakon zatvaranja pulpe, savetujući trenutnu trajnu restauraciju za bolje ishode terapije. Naknadni pregledi za procenu vitalnosti pulpe i obezbeđivanje odsustva periapikalne radiolucencije su ključni.

Poboljšanja metodologija prevencije minimalno invazivni pristupi zahtevaju različite tehnike uklanjanja karijesa. Uprkos smernicama, obim uklanjanja karijesa ostaje tema za debatu, a stomatolozi moraju da balansiraju između očuvanja strukture zuba i sprečavanja ponovne pojave karijesa.

Studija pod nazivom "Navigating through caries excavation and pulp capping techniques in permanent teeth" objavljena je onlajn 21. januara 2024. u *Dentistry Review*, pre objavljivanja u štampanom izdanju. **DT**

PRIKAZ KNJIGE



Knjiga Maksilarni sinus u oralnoj i maksilofacijalnoj hirurgiji nastala je kao rezultat potrebe za novim saznanjima, imajući u vidu stalni napredak dijagnostičkih i terapijskih metoda u vezi sa maksilarnim sinusima. U njoj je objedinjen širok spektar najnovijih znanja, počev od anatomije, embriologije i histologije maksilarnih sinusa, preko savremenih dijagnostičkih metoda u vezi sa maksilarnim sinusima, inflamatornih stanja sluzokože sinusa, traume, do cističnih i tumorskih lezija. Pored toga, u knjizi su detaljno opisani postupci odizanja membrane sinusa (sinus lift metoda) radi stvaranja uslova za implantaciju u bočnoj regiji gornje vilice. Posebno poglavlje posvećeno je dijagnostici i lečenju oroantralnih komunikacija i fistula, shodno činjenici da se one relativno često sreću u svakodnevnoj stomatološkoj i hirurškoj praksi. Savremena hirurška terapija podrazumeva primenu tzv. funkcionalne endoskopije sinusa, čije su osnove opisane u poslednjem poglavlju knjige, kako bi čitaoci stekli osnovna saznanja o toj, sada već rutinskoj metodi.

Ova knjiga je mozaik najsavremenijih metoda dijagnostike i hirurgije maksilarnih sinusa, a pisana je jednostavnim i pristupačnim stilom, što svakako odgovara i kliničarima koji se ne bave naukom. U njoj se može pronaći puno praktičnih saveta i pristupa za terapiju oboljenja maksilarnih sinusa, što je potkrepljeno velikim brojem kvalitetnih kliničkih fotografija. Namenjena je prvenstveno doktorima stomatologije i specijalistima oralne i maksilofacijalne hirurgije, ali takođe je veoma korisna i za doktore medicine i lekare drugih srodnih specijalističkih grana. Može biti interesantna i studentima koji žele da prošire svoje znanje.

Autori:
Vladimir Biočanin
Denis Brajković

Urednik
Prof.dr sci. Vladimir Biočanin
Redovni profesor
Stomatološkog fakulteta u Pančevu
Specijalista oralne hirurgije **DT**

IMPRINT
INTERNATIONAL
HEADQUARTERS

PUBLISHER AND CHIEF EXECUTIVE
OFFICER: Torsten OEMUS

CHIEF CONTENT OFFICER:
Claudia Duschek

Dental Tribune International GmbH
Holbeinstr. 29, 04229 Leipzig, Germany
Tel.: +49 341 4847 4302
Fax: +49 341 4847 4173
General requests: info@dental-tribune.com
Sales requests:
mediasales@dental-tribune.com
www.dental-tribune.com

Material from Dental Tribune International GmbH that has been reprinted or translated and reprinted in this issue is copyrighted by Dental Tribune International GmbH. Such material must be published with the permission of Dental Tribune International GmbH. *Dental Tribune* is a trademark of Dental Tribune International GmbH.

All rights reserved. © 2024 Dental Tribune International GmbH. Reproduction in any manner in any language, in whole or in part, without the prior written permission of Dental Tribune International GmbH is expressly prohibited.

Dental Tribune International GmbH makes every effort to report clinical information and manufacturers' product news accurately but cannot assume responsibility for the validity of product claims or for typographical errors. The publisher also does not assume responsibility for product names, claims or statements made by advertisers. Opinions expressed by authors are their own and may not reflect those of Dental Tribune International GmbH.

dti Dental
Tribune
International

IMPRINT
DENTAL TRIBUNE
SERBIA & MONTENEGRO
EDITION

IZDAVAČ:

DENTAL MEDIA D.O.O
(ekskluzivni nosilac licence
za Srbiju i Crnu Goru)

Bul. Patrijarha Pavla 16A, 21000, Novi Sad
Tel.: + 381 63 568 605

info@dental-tribune.rs,
anibrzakovic@yahoo.com
www.dental-tribune.rs

GLAVNI I ODGOVORNI UREDNIK:
dr Anita Brzaković

UMETNIČKI DIREKTOR:
Snežana Popov

PREVODIOČ:
dr Anita Brzaković

ŠTAMPA:
Futura, Novi Sad

Distribuirana se besplatno u Srbiji i Crnoj Gori
Dental Tribune se izdaje kvartalno
Copyright 2006 by Dental Tribune International
GmbH. All rights reserved.

Materijal od Dental Tribune International GmbH koji je preštampan ili preveden i preštampan u ovom izdanju je zaštićen od strane Dental Tribune International GmbH. Takav materijal mora da bude objavljen uz dozvolu Dental Tribune International GmbH. *Dental Tribune* je zaštitni znak Dental Tribune International GmbH.

Sva prava zadržana. © 2024 Dental Tribune GmbH. Reprodukcija na bilo koji način na bilo kom jeziku, u celini ili delimično, bez prethodnog pismenog odobrenja Dental Tribune International GmbH je izričito zabranjena.

Dental Tribune GmbH čini sve napore da prenese tačno kliničke informacije i novosti o proizvodima od strane proizvođača, ali ne može preuzeti odgovornost za valjanost informacija o proizvodu ili za štamparske greške. Izdavač takođe ne preuzima odgovornost za nazive proizvoda, informacija o proizvodima ili izjave od strane oglašivača. Mišljenja izražena od strane autora su njihova lična mišljenja i ne odlikavaju stavove Dental Tribune International GmbH.

CIP-Katalogizacija u publikaciji
Biblioteka Matice srpske, Novi Sad

616.31 (05)

Dental Tribune: the World's Dental Newspaper /
glavni i odgovorni urednik Anita Brzaković. - Serbia and
Montenegro edition. - Vol. 1, No. 1 (avgust 2006). - Novi Sad:
Dental Media, 2006. - 42cm

Četiri puta godišnje
ISSN 1452-6425

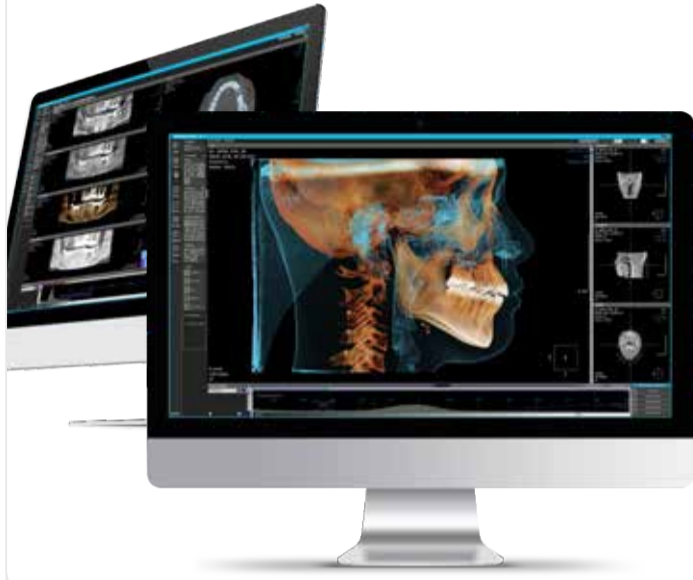COBISS.SR-ID 215641863

ДОБРОДОШЛИ У



СВЕТ ДИГИТАЛНОГ
ИМИЏИНГА

Шуматовачка 132/1, Београд
тел./2836-786, 2836-787 office@timco.rs
stomatologija.timco.rs



OnDemand3D
THE BEST IN DIGITAL DENTISTRY



zumax

MEDIT



MEDIT i700 wireless



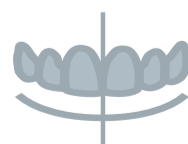exocad



DentalCAD



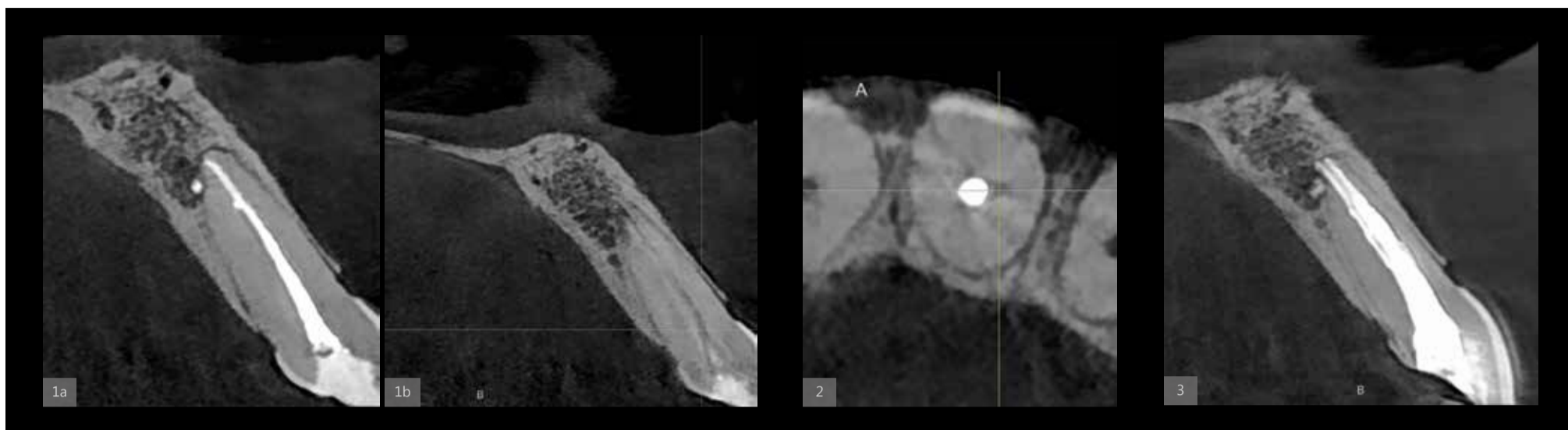
ChairsideCAD



Smile Creator



exoplan



Sl. 1 a & b: CBCT skeniranje koje pokazuje drugi kanal u centralnom sekutiću (E režim; vidno polje: 5 × 5 mm); Sl. 2: Lokacija furkacije; Sl. 3: Retretman centralnog sekutića, nakon oblikovanja i opturacije oba kanala.

Novi endodontski poredak

Autor: Adj. Prof Philippe Sleiman

Endodoncija je prepoznata kao najkomplicovaniji i najizazovniji tretman u stomatologiji. Sistem korenskih kanala zuba je otvoren put između oralne bakterijske flore i više osetljivih tkiva i organa u našem telu. To je dinamična nauka o kojoj učimo svaki dan i koja svakodnevno postavlja nove izazovne slučajeve i enigme za rešavanje.

Svaki korišćeni materijal i tehnika treba da uzme u obzir biokompatibilnost i dugovečnost tretmana i naravno kako sačuvati strukturu zuba, bilo iznutra ili spolja. Jednostavne, ali veoma efikasne tehnike treba da budu deo naše svakodnevne prakse.

Počevši od dijagnostičkog dela, 3D snimanje je osnovni alat za kompletiranje zagonetke i pronalaženje odgovora, kao i za pripre-

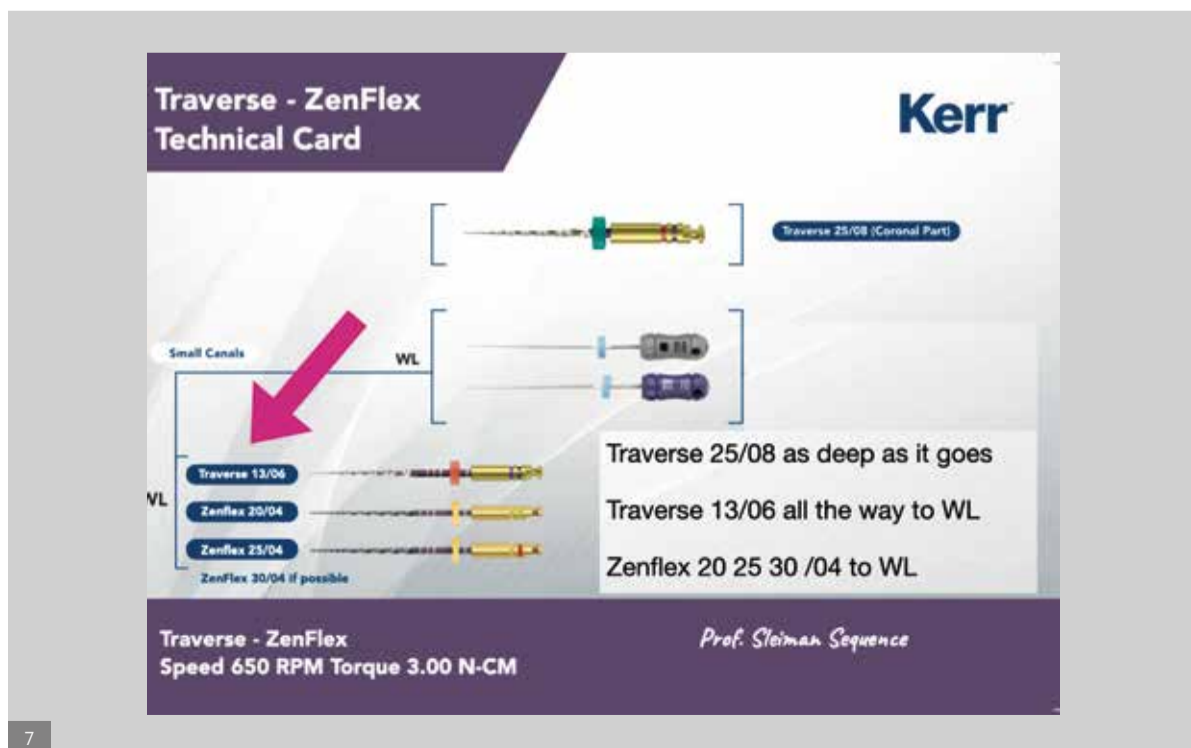
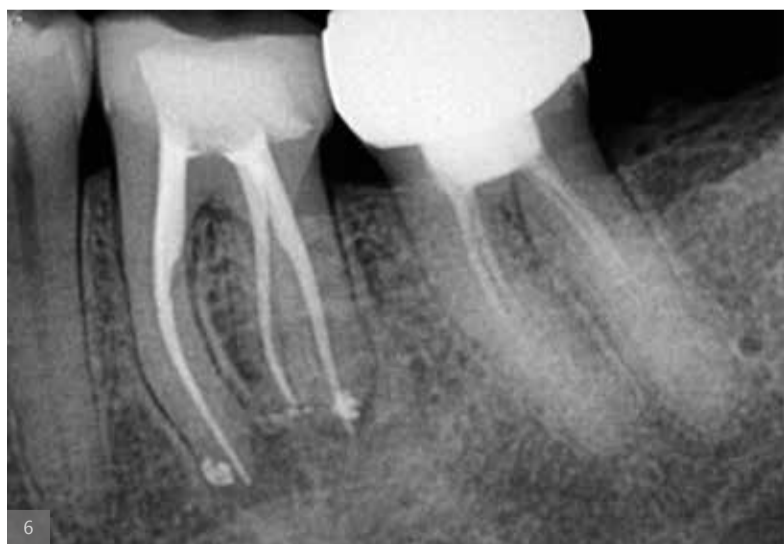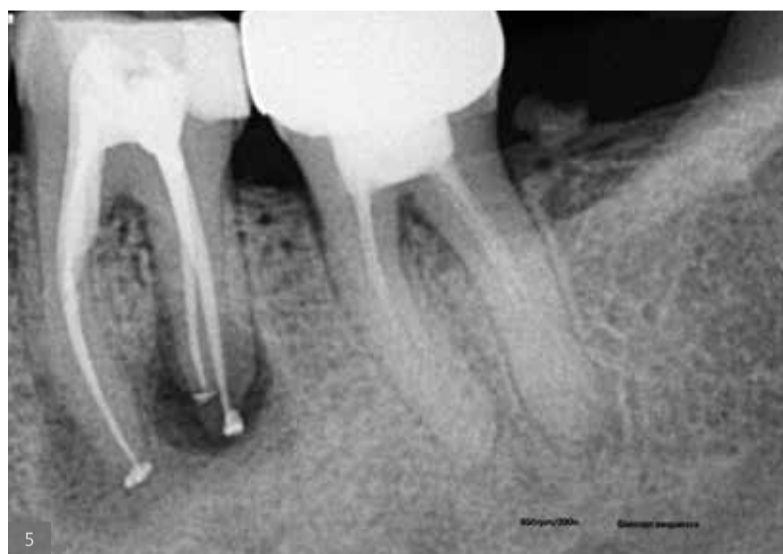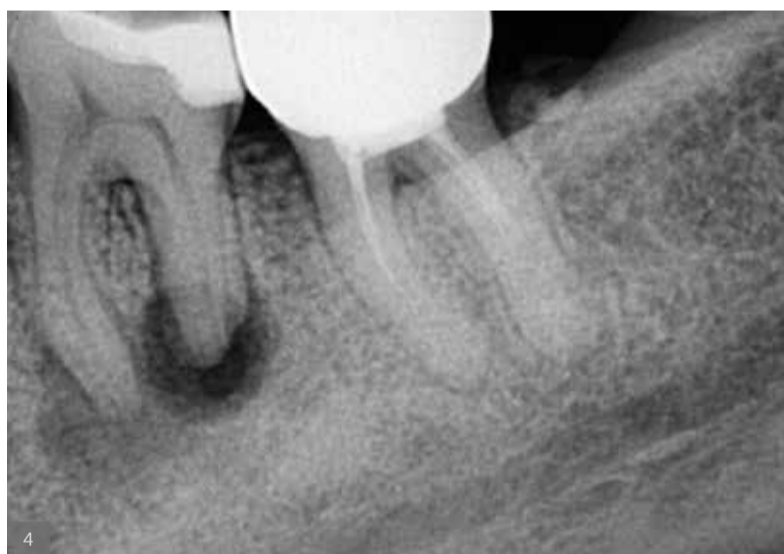mu potpunog plana lečenja, kako za svaki jednostavan tako i za komplikovane slučajeve. Veštačka inteligencija (AI) je odličan dodatak u pogledu 3D snimanja. Već neko vreme koristim softver DTX Studio Clinic, koji ima mnoge funkcije veštačke inteligencije i poboljšane funkcije slike koje mi mnogo pomažu u svakodnevnoj praksi. Kada se kombinuje sa pravilnom rezolucijom i vidnim poljem za endodonciju, postaje veoma moćan dija-

gnostički alat. Nedavno smo nadogradili našu i-CAT jedinicu na DEXIS OP 3D jedinicu, koja ima mnogo prednosti u pogledu vidnog polja i kvaliteta slike, a savršena je kada se kombinuje sa DTX softverom. Digitalna 3D slika omogućava otkrivanje neuobičajene anatomije. U slučaju pacijenta koji se žalio na bol i pritisak na zub nakon što je neko vreme bio podvrgnut terapiji kanala korena, pažljivo čitanje CBCT skeniranog područja

otkrilo je drugi kanal u centralnom sekutiću i omogućilo nam da lociramo furkaciju (Sl. 1–3).

Krioterapija u endodonciji, ideja koju sam počeo da primenjujem pre nekoliko godina, postaje sve više primenjiva u praksi. Krioterapija uključuje upotrebu hladne vode kako bi se smanjila postoperativna endodontska nelagodnost da se pokuša zameniti ili minimizirati upotreba analgetika. Ovo je veoma jednostavno, ali veoma efikasno rešenje koje pomaže našim pacijentima da prevaziđu bol nakon tretmana kanala korena.

Irigacija u endodonciji je široko pogrešno shvaćena, ali je tako jednostavna kada razumemo hemikalije koje koristimo i šta je naš cilj i kako ga postići. Dajući svakoj hemikaliji posao ili cilj koji bi trebalo da postigne i razumevanjem hemijskih interakcija – irigacija je stvar bavljenja različitim vrstama hemikalija – možemo postići bolju, mnogo bržu i sigurniju dezinfekciju kanala korena zuba. Pre upotrebe natrijum-hipohlorita, trebalo je do 20-30 minuta



Sl. 4: Nekrotični molar sa relativno velikom radiolucencijom.

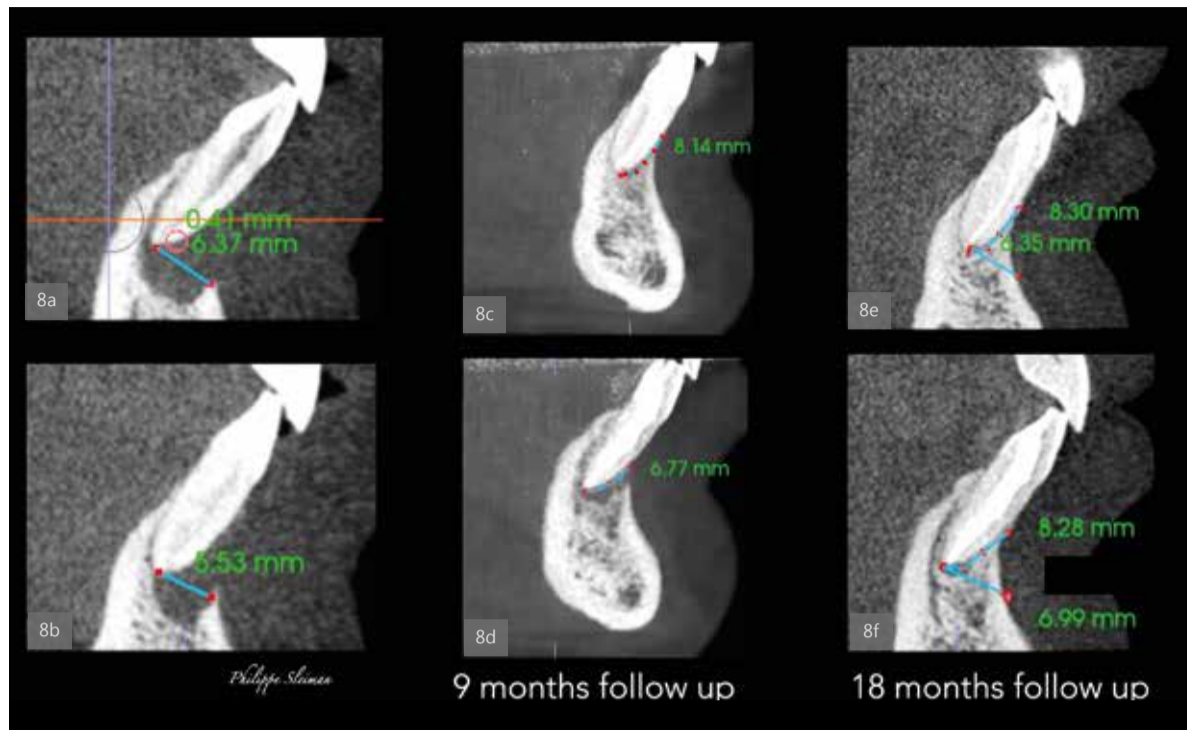
Sl. 5: Postoperativna radiografija neposredno nakon tretmana.

Sl. 6: Kontrolni Rtg snimak nakon godinu dana od tretmana koji pokazuje potpuno zarastanje.

Sl. 7: ZenFlex i Traverse turpije (Kerr Endodontics).

vremena, a sada dezinfekcija traje nekoliko sekundi. Nivo bakterija od nule je na dohvata ruke i nije potrebna posebna nauka da bi se to postiglo. Nula bakterija znači da možemo imati bolju prognozu za lečenje kanala korena zuba i veće stope uspeha našeg ponovnog lečenja, a omogućava nam takođe tretman u jednoj poseti i da nije potrebno postavljati privremene "zavoje" – mit o kalcijum hidroksidu više ne postoji. Kao demonstraciju, razmotrite slučaj nekrotičnog molara sa relativno velikom radiolucencijom koji smo lečili tretmanom kanala korena u jednoj poseti prema našem protokolu irigacije (Sl. 4–6).

Nikl-titanijumske (NiTi) rotacione turpije bile su sjajan pronalazak koji je promenio svet endodoncije, a znanja o ovoj leguri nastavljaju da se razvijaju. Godine 2006. proizvedene su prve termički obrađene turpije, što je promenilo proces u proizvodnji rotacionih turpija. Promene su donele dodatnu fleksibilnost i otpornost na obrtni moment, povećavajući bezbednost upotrebe NiTi rotacionih turpija. Nedavno, kroz još jednu inovaciju u ovoj oblasti, fleksibilnost i otpornost na sečenje su kombinovani u jednoj turpiji. ZenFlex i Traverse turpije (Kerr Endodontics) otvorile su put za novu eru u proizvodnji



Sl. 8 a-f: Odsustvo kortikalne kosti i apikalne kosti oko oba centralna sekutića (a & b). Devetomesečni kontrolni Rtg snimci (c & d). Osamnaestomesečni kontrolni Rtg snimci (e & f).

endodontskih instrumenata. Ova inovacija će nam dati priliku da koristimo turpije u veoma jednostavnom redosledu, bilo u primarnom ili u ponovnom tretmanu (Sl. 7).

Nulta apikotomija, umetnost kombinovanja tretmana kanala korena zuba i mikrohirurgije radi očuvanja integriteta zuba u smislu da

se više ne uklanja vrh zuba, pokazala se kao veoma uspešna tehnika ne samo u očuvanju strukture zuba, već i u ponovnom stvaranju novog parodontalnog ligamenta gde kost može da raste vertikalno – ideja koja je ranije bila nemoguća – da bi se sačuvali prirodni zubi. Ovo predstavlja potpuno novi pristup u endodontskoj mikrohirurgiji. U sluča-

ju traume u kojoj je bilo odsustva kortikalne i apikalne kosti oko centralnih sekutića donje vilice i veoma dubokog džepa koji je dopirao do apikalnog područja, urađena je nulta apikotomija i tretman kanala korena zuba, a 18 meseci kasnije, uprkos svim prognozama,



Molimo Vas da nas obavestite o promeni adrese ukoliko želite da dobijate Dental Tribune.

kost je narasla vertikalno, pokrivajući skoro u potpunosti bukalni deo korena, a apikalna kost je potpuno obnovljena (Sl. 8).

Ove i više ideja zasnivaju se na razumevanju šta je problem i kako kreirati rešenja koja su usmerena na očuvanje zuba u njihovom prirodnom okruženju. DT

Kontakt

Prof. Adj. Philippe Sleiman



je docent na Fakultetu stomatološke medicine na Univerzitetu u Bejrutu u Libanu i vanredni profesor na Adams školi stomatologije Univerziteta Severna Karolina u Čepel Hilu u SAD. Može se kontaktirati na profsleiman@gmail.com.

Oglas

ROOTS SUMMIT

ATHENS, 2024
9 to 12 May

register at
www.roots-summit.com

DENTAL EXPERTS

Antonis Chaniotis

Juan Mesquida

Ruth Pérez-Alfayate

Ali Vahdati

Spyros Floratos

Matthias Zehnder

AND MORE...

Continuing Education
Recognition Program

Dental
Tribune
International

DENTAL TRIBUNE
DT STUDY CLUB
THE GLOBAL DENTAL CE COMMUNITY

Tribune Group

Tribune Group GmbH is an ADA CERP Recognized Provider. ADA CERP is a service of the American Dental Association to assist dental professionals in identifying quality providers of continuing dental education. ADA CERP does not approve or endorse individual courses or instructors, nor does it imply acceptance of credit hours by boards of dentistry. Tribune Group GmbH designates this activity for 18.5 continuing education credits. This continuing education activity has been planned and implemented in accordance with the standards of the ADA Continuing Education Recognition Program (ADA CERP) through joint efforts between Tribune Group GmbH and Dental Tribune International GmbH.

Estetski sklad uz IPS e.max ZirCAD Prime

Autori: Yuki Momma, Veston (SAD); dr William C. Heggerick, Veston (SAD)

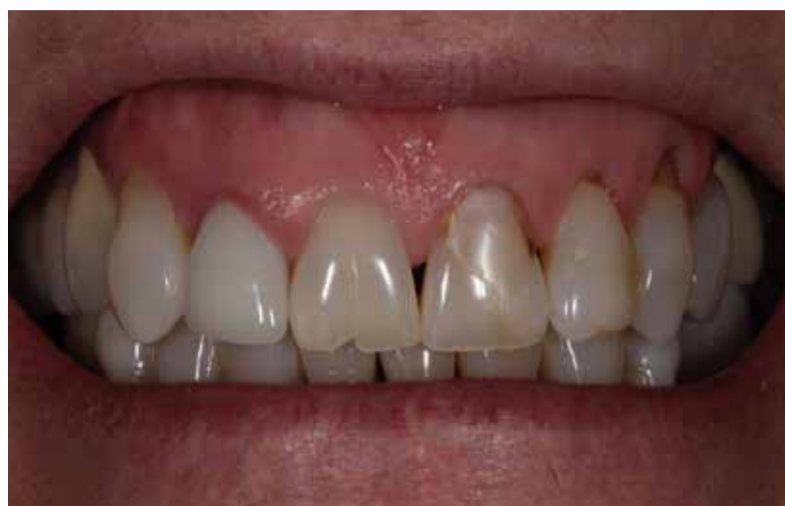Prirodni gornji prednji zubi pacijenta su bili u veoma lošem stanju. Uočene su oblasti paradontalnog slova i opšte recesije. Ivice tkiva oko krunice PFM na zubu 12 su imale neprivlačan sivkasti izgled. Između zuba su se videli crni trouglovi. Tkivo desni nije izgledalo ružičasto i zdravo (Sl. 1). Ove nalaze je sačinila grupa specijalista stomatologije Veston, kada je pacijent prvi put došao u njihovu ordinaciju sa izuzetno visokim očekivanjima. Njihov zadatak je bio da tretiraju ove defekte i prilagode konturu gingive. Od samog početka je bilo jasno da se željeni rezultat može postići samo sa potpuno keramičkim krunicama na sva četiri prednja zuba. Ovaj slučaj pokazuje kako se čist, prijatan i estetski osmeh može stvoriti uz pomoć IPS e.max ZirCAD Prime (Ivoclar).

Dizajn nadoknade

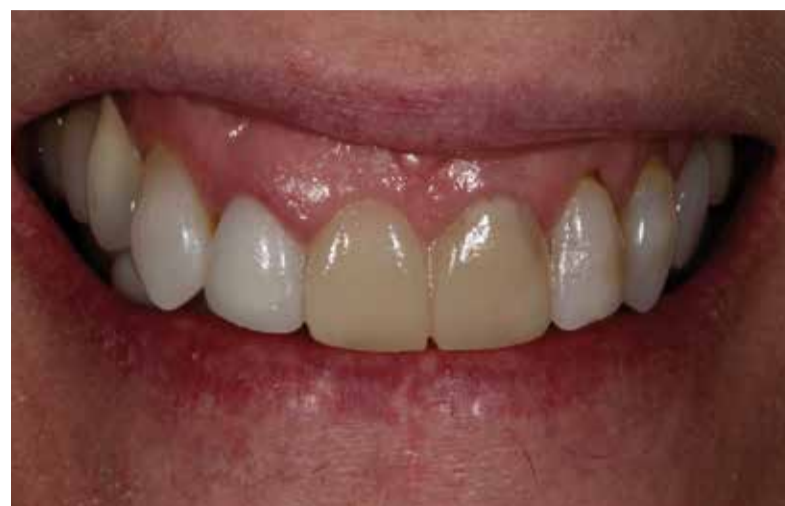Glavna briga pacijenta bila je da se gingivalne brazde zatvore pomoću velikih ispuna kvadratnog izgleda. Kao rezultat toga, ona je dobila priliku da isproba maketu restauracije, koja je nastala na osnovu voska i odgovarajuće matrice. Ovaj pristup je omogućio lekaru da sa pacijentom razgovara i jasno planira oblik nove nadoknade (Sl. 2).

Izbor materijala

Krunice su obrađene uz pomoć IPS e.max ZirCAD Prime diska (Ivoclar). Ovi diskovi od cirkonijum oksida su proizvedeni korišćenjem inovativne tehnike pod nazivom Gradient Technology (GT), u kojoj su kombinovane izuzetno jake i visoko providne sirovine od cirkonijum oksida. Ovaj proces pruža brojne prednosti. Prvo, materijal pokazuje odličnu stabilnost – dvoosovinska čvrstoća na savijanje od 1200 MPa i otpornost na lom od $> 5 \text{ MPa} \cdot \text{m}^{1/2}$. Zbog toga je pogodan za izradu izdržljivih pojedinačnih krunica, kao i mostova dugog raspona. Drugo, keramika pokazuje jedinstvenu i besprekornu progresiju prozračnosti i boje unutar diska. Shodno tome, on ima potencijal da se koristi za proizvodnju vrhunskih estetskih nadoknada. U zavisnosti od zahteva pojedinačnog pacijenta, može se koristiti u monolitnom obliku ili delimično ili potpuno furniranom. Pored toga, u okviru nadoknade moguće su kombinacije ovih oblika. Stoga je IPS e.max ZirCAD Prime, pravo „rešenje sa jednim diskom“, koje svakom pojedinačnom pacijentu nudi bezbroj različitih mogućnosti. U ovom slučaju, napravljeni su blago smanjeni okviri krunica i naknadno završeni uz pomoć IPS e.max ZirCAD Prime tečnostima za bojenje, IPS e.max Ceram sistemom za fasetiranje i mrljama i glazurama iz IPS Ivocolor asortimana (Sl. 3–7).



Sl. 1: Preoperativni izgled.



Sl. 2: Maketa.

Boja zuba

Pored oblika zuba, boja zuba je drugi najvažniji estetski kriterijum koji pacijenti povezuju sa lepim zubima. Kod zdravih prirodnih zuba, centralni sekutići imaju najsvetliju boju. U ovom slučaju, međutim, prirodni prednji zubi pacijenta su, pored mrlja, imali i relativno tamnu osnovnu nijansu. Prirodno je da pojedini zubi imaju različite stepene sjaja. Ovi efekti su uzrokovani različitim debljinama sloja gleđi u cervikalnom i incizalnom području.

Dentinski deo zuba, koji pokazuje intenzivniju zasićenost bojom od gleđi, svetluca kroz strukturu zuba u različitim stepenima intenziteta i daje zubu svoje tipične karakteristike. Krunica na zubu 12 u ovom slučaju, nije uzela u obzir nijedan od ovih principa i stoga je na kraju izgledala kao beživotni strani predmet. Fotografija prikazana na slici 8 je snimljena kada je isprobana nova krunica uz IPS e.max ZirCAD Prime. Jasno je da nadoknada sa svojim beslojnim prelazom boje i prozračnošću, verno imitira struk-

turu prirodnih zuba i stvara trodimenzionalni utisak. Pojedinačni detalji kao što su mameloni i pukotine na emajlu su ponovo napravljeni, kako bi se krunicama dao stvaran izgled.

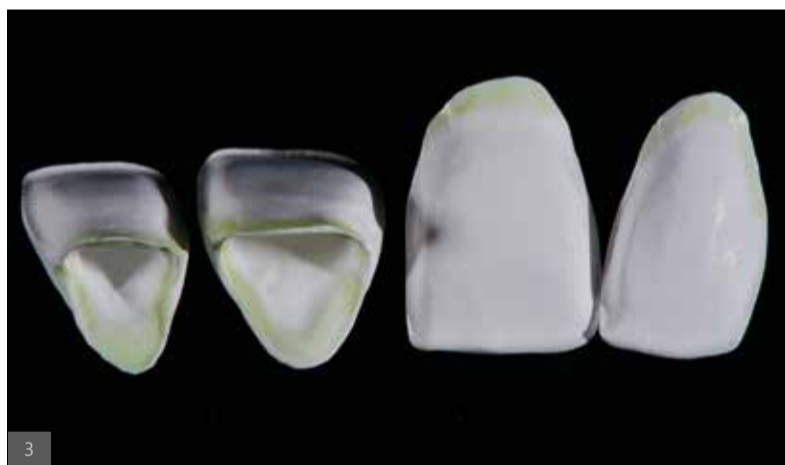Oblik zuba

Svetlija nijansa zuba, uključujući i novi oblik zuba, zaslužna je za to da osmeh pacijenta nakon tretmana izgleda znatno svetlije, življe i mlađe. Umesto prvobitnog konusnog izgleda, gornji prednji zubi

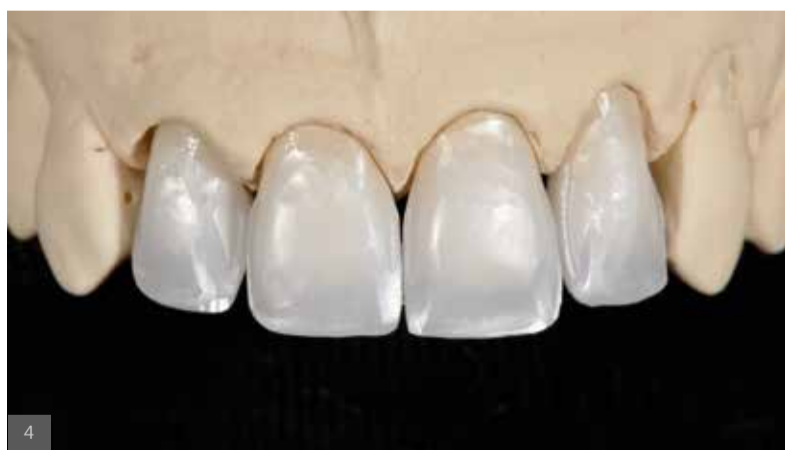sada imaju nežno zaobljen obris. Odnos između dužine i širine sekutića je dobro izbalansiran i svi sekutići su u proporciji. Kada se pacijentkinja smeje, njeni zubi su u skladu sa prirodnim konturama donje usne.

Gingivalna kontura

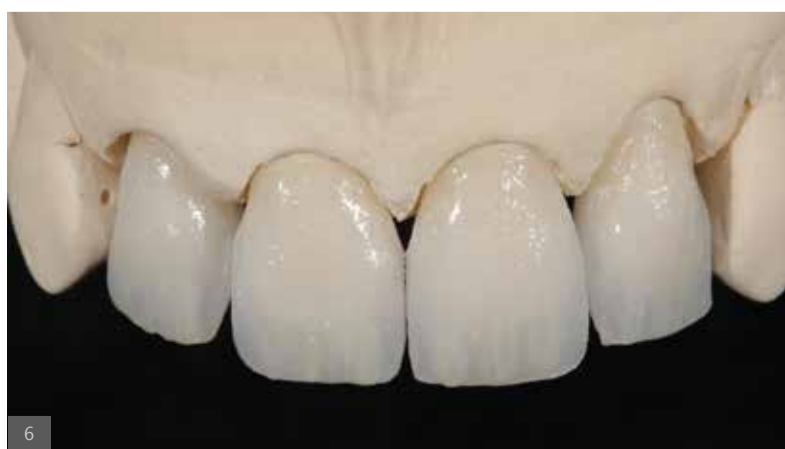Kontura gingive pruža dodatnu ključnu referentnu tačku za estetski izgled dentalne nadoknade. Pošto potpuno simetrične nadoknade izgledaju prilično neprirrodno, smatralo se da nepravilna visina gingive u ovom slučaju ne utiče na estetski ishod. Krunice su idealno oblikovane i nadopunjuju nazubljenu gingivnu konturu. Potpuno keramičko rešenje omogućava da svetlost ravnomerno prolazi od papila do novih nadoknada i nazad. Tokom probe, još uvek je bilo vidljivo nekoliko sitnih tamnih praznina između zuba, ali su one potpuno zatvorene kada su nadoknade trajno cementirane (Variolink Esthetic, Ivoclar) (Sl. 9). Tkivo desni je besprekorno prilagođeno IPS e.max ZirCAD Prime nadoknadama.



Sl. 3: Blago odsečene krunice napravljene uz pomoć IPS e.max ZirCAD Prime. Rubovi cervikalnih margina su blago obojeni infiltracionim tečnostima.



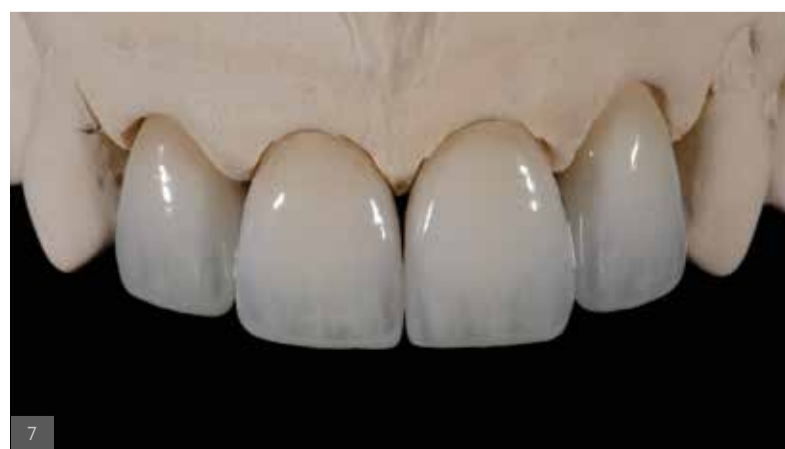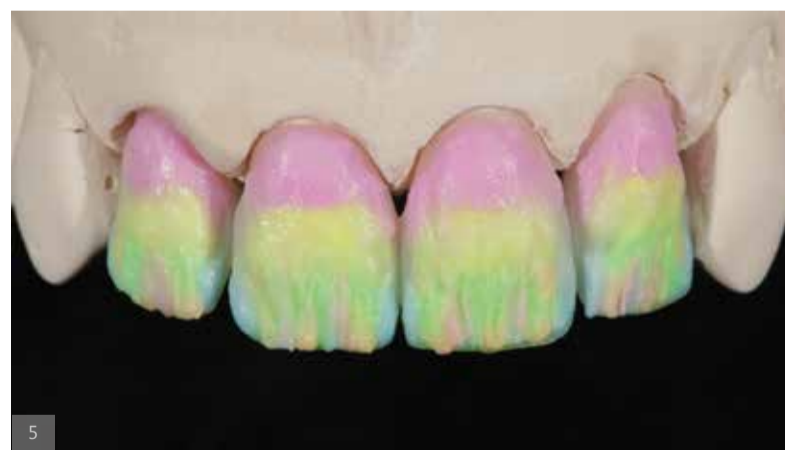Sl. 4: Sinterovane krunice na modelu.

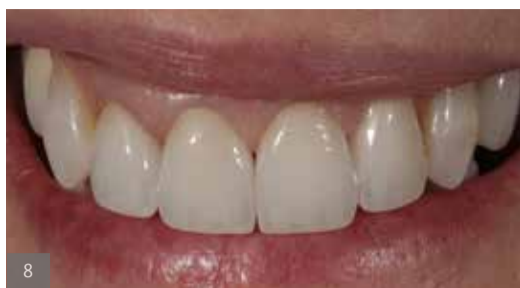

Sl. 5: Kreiranje prilagođenih estetskih efekata korišćenjem IPS e.max Ceram materijala za slojeve.

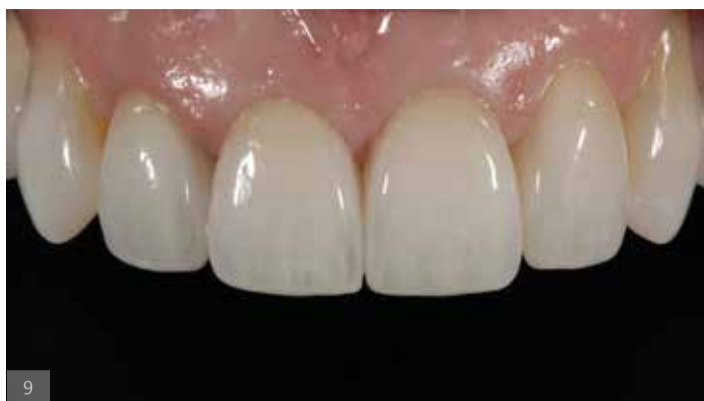Sl. 6: Privremeni rezultat nakon prvog pečenja.

Sl. 7: Finalizovane IPS e.max ZirCAD Prime krunice na modelu.

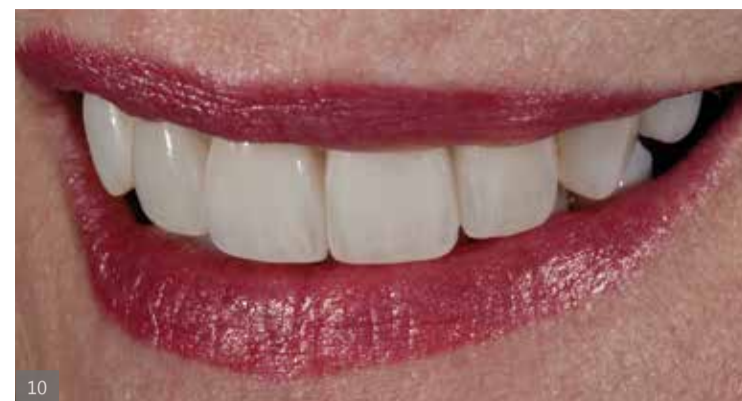



Sl. 8: Proba.



Sl. 9: Trajno postavljene nadoknade.



Sl. 10: Rezultat: estetski, realističan, lep.

Zaključak

Naš izbor materijala pokazao se kao idealan za ovaj slučaj. Odlični rezultati su postignuti uz IPS e.max ZirCAD Prime u monolitnom obliku zbog izuzetnih estetskih svojstava materijala. On je obezbedio savršeno platno za stvaranje željenog rezultata korišćenjem usklađenih materijala za fasetiranje i bojenje: besprekoran osmeh prirodnog izgleda. Pacijent je zadovoljan rezultatom, kao i mi (Sl. 10). **DT**

O Autorima

Yuki Momma, RDT

Diplomirao je na Yukioka Dental Technician School u Japanu i nakon toga započeo svoju karijeru u Dental Lab Obal 1998. Godine 2000. pridružio se stomatološkoj klinici Miyamoto gde je mogao direktno da dobije povratne informacije o svakoj restauraciji koju je napravio. Dok je radio na klinici, uporedo je pohađao studije na Osaka Ceramic Training Centru. Po završetku istih preselio se u Boston i počeo da radi kao Master keramike u Gnathos Dental Studio u Vestonu, Masačusets. Nakon 7 godina usavršavanja svojih veština na keramici, 2017. je pokrenuo Ceramic Artisan Dental Lab. Otkako je osnovao sopstvenu laboratoriju, aktivnije se bavi objavljivanjem članaka, držanjem predavanja i praktičnih kurseva.

Yuki Momma
506 Boston Post Rd. Veston, MA 02493
iukimomma7@gmail.com

William C. Heggerick, DDS, FACP

Dr William Heggerick je rodom iz Detroita, Mičigen. Njegovo dodiplomsko usavršavanje uključivalo je John Carroll University in Cleveland Ohio and University of Detroit School of Dental Medicine. Završio je 1973. godine postdoktorske studije iz protetike na stomatološkom fakultetu Tufts Univerziteta. Ubrzo nakon toga je završio sertifikaciju za nacionalni odbor čime je postao autonomni član Američkog odbora za protetiku.

Dr William C. Heggerick
56 Colpitts Rd. Veston, MA 02493.

STRUČNOST I SAMOPOUZDANJE

IPS e.max® ZirCAD Prime



REGISTRUJ SE SADA!

Možete verovati IPS e.max® ZirCAD Prime i IPS e.max ZirCAD Prime Estetska u smislu kvaliteta, dugovečnosti, stabilnosti i pre svega, estetika. Saznajte više o našem Prime Zirkonia .

Registrujte se odmah da biste dobili pristup primerima zanimljive upotrebe:
ivoclar.com/expertiseandconfidence

ivoclar.com
Making People Smile

ivoclar

10

10 godina prisustva
zahvaljujem se svim saradnicima

Mitrović
Professional Dental Technicians





...a u Dental Tribune,
...na ukazanom poverenju i saradnji.

Bozic
...iclan
...Dean